KM.008365

SAUNDERS
ELSEVIER

FRAN

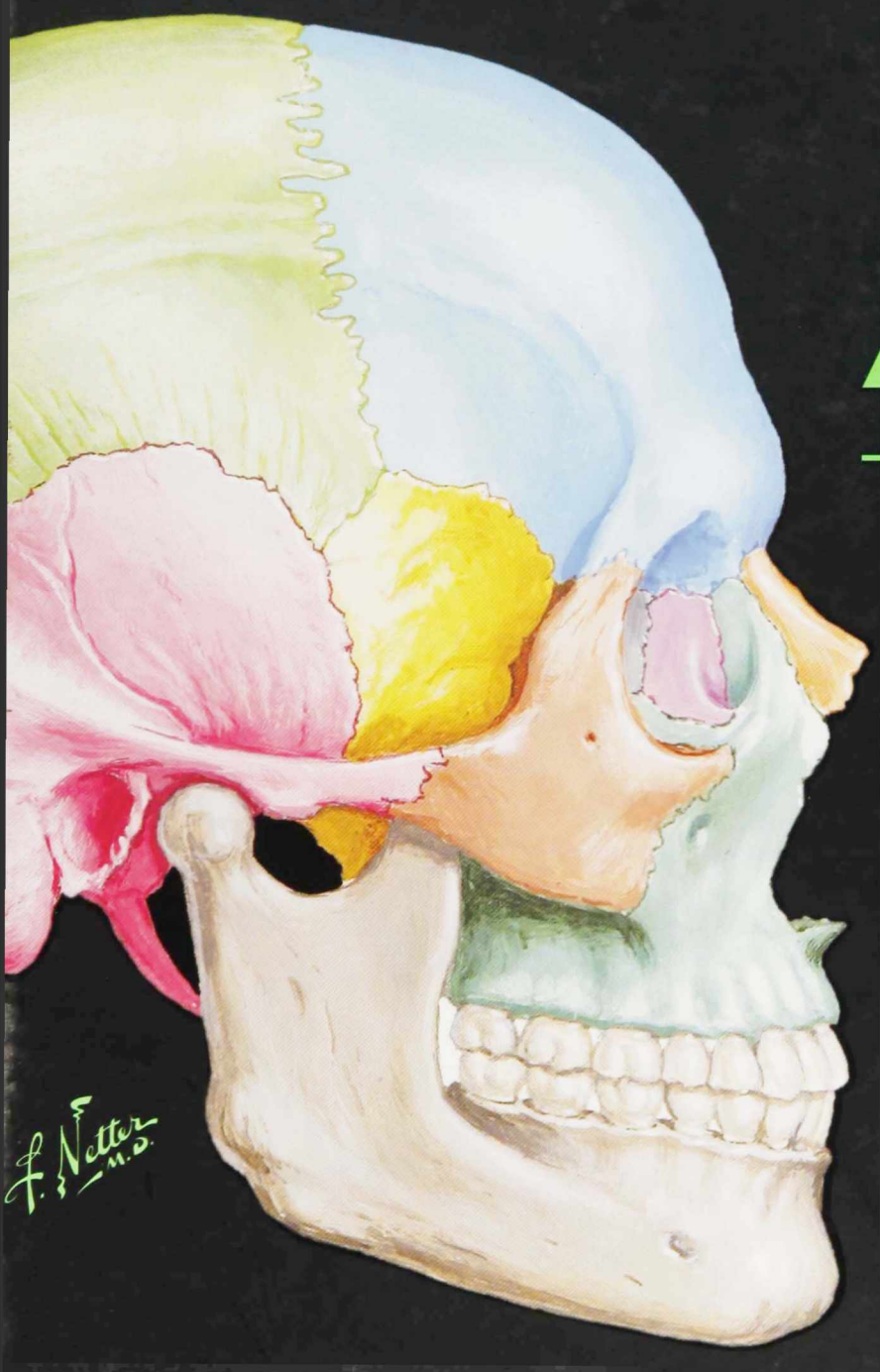

K H. NETTER, MD

Atlas

GIẢI PHẪU NGƯỜI



NHÀ XUẤT BẢN Y HỌC - 2013

FRANK H. NETTER, MD.

Atlas
GIẢI PHẪU NGƯỜI

Người dịch: Cố GS. BS. **NGUYỄN QUANG QUYỀN**
PGS - TS. BS. **PHẠM ĐĂNG DIỆU**

In lần thứ III theo ấn bản lần thứ V của NXB Elsevier
có sửa chữa và bổ sung



NHÀ XUẤT BẢN Y HỌC - 2013

Atlas of
Human Anatomy

Fifth Edition

Frank H. Netter, MD



Edinburgh London New Delhi New York Oxford Philadelphia Singapore
St Louis Sydney Tokyo Toronto 2012

Atlas Giải Phẫu Người - Ấn bản lần thứ V

(Atlas of Human Anatomy, 5th Edition)

By **Frank H.Netter, MD**

Copyright © 2011 by Elsevier Inc. All rights reserved.
Previous editions copyrighted 2006, 2003, 1997, 1989.
Authorized translation from English language edition published by the proprietor.
Copyright © 2011 by Elsevier (Singapore) Pte Ltd and Dana & Fellow Co. , Ltd. All rights reserved.
Vietnamese language copyright © 2006, 2011

This edition of Atlas of Human Anatomy by Frank H. Netter, MD is published by arrangement with Elsevier Inc.
Cuốn sách được xuất bản theo hợp đồng chuyển nhượng bản quyền giữa Công ty TNHH Dana & Bạn và Nhà xuất bản Elsevier Singapore.

Sách đã có bản quyền. Mọi hình thức sao chép, ghi âm, cắt xén , dịch thuất cả cuốn sách hay một phần đều bị nghiêm cấm. Nếu có nhu cầu xin vui lòng liên hệ :
Elsevier's Health Rights Departement tại Singapore
ĐT: + 65- 6349 0200 ; Fax : + 65 – 6733 1817

Elsevier (Singapore) Pte Ltd.
3 Killiney Road, #08-01 Winsland House 1
Singapore 239519
Tel : +65-6349 0200
Fax: +65-6733 1817

Dana & Fellow Co., Ltd. (DnF)
385 Tran Hung Dao Street, Cau Kho Ward,
District 1, Ho Chi Minh City, Vietnam
Tel : +84-8-3838 5686
Fax : +84-8-3838 5688

Lưu ý:
Kiến thức y khoa thường xuyên thay đổi. Mọi biện pháp về tiêu chuẩn an toàn phải được tuân thủ. Một khi có thêm kiến thức thông qua kinh nghiệm điều trị và nghiên cứu, cần phải có sự thay đổi và cải tiến trong cách dùng thuốc. Độc giả nên kiểm nghiệm thông tin mới nhất từ nhà sản xuất về từng sản phẩm được sử dụng để biết rõ về liều lượng, phương pháp và thời gian sử dụng cũng như chống chỉ định. Trách nhiệm thuộc về bác sĩ điều trị và liều lượng sử dụng cho bệnh nhân, dựa trên kinh nghiệm và kiến thức của bác sĩ điều trị đối với bệnh nhân. Tác giả và nhà xuất bản không chịu trách bất cứ một trách nhiệm nào cho tổn thất về người và của phát sinh từ lần xuất bàn này.

Nhà xuất bản Y Học.

ISBN:
US 978-1-4377-0970-4
Singapore 978-981-2728-29-6

In tại Việt Nam - 2013

Atlas of Human Anatomy
Fifth Edition
by **FRANK H. NETTER, MD.**

Copyright © 2011 by Saunders, an imprint of Elsevier Inc.
Publishing by arrangement with Saunders-Elsevier Inc.
Vietnamese language Copyright © 2006, 2011

Atlas Giải Phẫu Người - FRANK H. NETTER, MD. *(Ấn bản lần thứ V)*

Nhà xuất bản Y học và **Công ty TNHH DANA & BẠN (DnF)** giữ bản quyền xuất bản và phát hành ấn bản tiếng Việt trên toàn thế giới theo hợp đồng chuyển giao bản quyền với **Nhà xuất bản Elsevier (Singapore) năm 2011**

Bất cứ sự sao chép, trích dẫn nào không được sự đồng ý của Nhà xuất bản Y học và Công ty TNHH DANA & BẠN (DnF) đều là bất hợp pháp và vi phạm luật xuất bản Việt Nam.

Luật bản quyền Quốc tế và Công ước bảo hộ bản quyền sở hữu trí tuệ Bern.

Công ty TNHH DANA & BẠN (DnF)
385 Trần Hưng Đạo, Q.1, Tp.HCM
ĐT: (84.8) 3838 5686 - Fax: (84.8) 3838 5688

Lời nói đầu

Ấn bản lần thứ V cuốn Atlas Giải phẫu người của Frank H. Netter đã được cập nhật bởi đội ngũ cố vấn biên tập của Jenifier K. Brueckner, Stephen W. Carmichiael, Thomas R. Gest, Noelle A. Granger, John T. Hansen và Anil H. Walji. Chúng tôi đã rà soát, sửa đổi và cập nhật từng phần một của cuốn sách. Trong cuốn sách này, những hình ảnh X-quang, hình chụp cắt lớp điện toán, mạch đồ cắt lớp điện toán và cộng hưởng từ được bổ sung, điều đó phản ánh tầm quan trọng của hình ảnh học chẩn đoán đối với giải phẫu lâm sàng và y học. Trong lần xuất bản này, 45 trang hình được sửa đổi để thể hiện sự liên quan giải phẫu chính xác hơn, 290 trang hình được chú thích lại và có thêm 17 trang hoàn toàn mới. Những chế tác nghệ thuật tuyệt vời cho ấn bản này đã được sáng tác bởi bác sĩ Carlos A. G. Machado, người đã tham gia vào vào các minh họa của Netter hơn mười năm. Thuật ngữ giải phẫu, các thuật ngữ lâm sàng cũng được cập nhật mới nhất và tên riêng thường được sử dụng cũng được thêm. Thiên tài thể hiện trong các bức vẽ của Netter là ở chỗ Giải phẫu học được khắc họa một cách rõ nét, chân thực và có thể liên hệ được với lâm sàng mà vẫn giữ được cân bằng giữa sự phức tạp và tối giản. Chúng tôi cố gắng giữ những nguyên tắc trong khi sáng tác những hình mới cho lần xuất bản này. Cuối cùng, một số trang hình thích hợp được sắp xếp thành những trang đôi để tạo điều kiện dễ dàng cho sự so sánh, đối chiếu những yếu tố liên quan được minh họa. Lần xuất bản thứ V này cũng nhận được nhiều sự giúp đỡ từ các nhà biên tập tư vấn của các lần xuất bản trước: Drs. Sharon Colacino (Orberg) (lần xuất bản thứ I), Arthur F. Dalley II (lần xuất bản thứ II) và John Hansen (lần xuất bản thứ III) - những người đã chăm chút những ấn bản trước với kỹ năng tuyệt vời và trình độ chuyên nghiệp cao - đã giúp công việc của chúng tôi dễ dàng hơn rất nhiều.

Vùng Đầu và Cổ là vùng đặc biệt khó nắm vững đối với sinh viên, bác sĩ nội trú và cán bộ giảng dạy không chỉ do các cấu trúc dày đặc bó gọn trong một vùng cơ thể tương đối nhỏ mà còn do sự phức tạp trong sắp xếp không gian ba chiều của chúng. Câu cách ngôn cổ: "Giải phẫu học tồn tại ở trên xương móng nhiều hơn ở dưới nó" thể hiện một cách thức bất biến đối với những ai muốn miêu tả giải phẫu học của vùng này bằng một cách thức vừa đơn giản, vừa bắt mắt, lại vừa liên hệ được với lâm sàng. Hơn mười trang hình đã được thêm vào trong phần này. Lần đầu tiên những bức vẽ nguyên bản đẹp mắt được sáng tác bởi Carlos Machado minh họa những cấu trúc có ý nghĩa lâm sàng đặc biệt như: khớp móc - đốt sống của các đốt sống cổ, các tĩnh mạch đốt sống và các tĩnh mạch phức tạp của mắt... đã thể hiện sự chính xác giải phẫu nhưng không kém phần nghệ thuật và sự hấp dẫn thị giác là vô song. Vùng này cũng bao gồm một cách xúc tích hệ thống thần kinh trung ương, kể cả các dây thần kinh sọ và các đường dẫn truyền quan trọng. Trong phần vùng Lưng, có một trang hình mới minh họa cách gây tê ngoài màng cứng thắt lưng cũng như vị trí chọc dò tủy sống thắt lưng. Thần kinh tự chủ thường được xem như một "khúc xương khó nuốt" đối với nhiều sinh viên. Thì nay, những bức vẽ mới tuyệt vời về hệ thần kinh tự chủ của bác sĩ Machado có thể là giải pháp khắc phục cho khái niệm khó khăn này.

Phần ngực có một số điều chỉnh nhỏ trong ấn bản này về thuật ngữ và những hình vẽ bổ sung tinh tế để phản ánh chính xác hơn những dạng giải phẫu thường gặp. Ví dụ, sự thể hiện những dạng hệ thống tĩnh mạch đơn được thay đổi để thể hiện những sự sắp xếp thường gặp nhất của những tĩnh mạch có nhiều biến đổi này. Các thiết đồ cắt ngang vùng ngực ở cuối phần này thay vì ở phần sau, nhấn mạnh tầm quan trọng của kiến thức về giải phẫu học mặt cắt trong việc lý giải các hình ảnh cắt ngang trong cắt lớp điện toán và cộng hưởng từ.

Phần Bụng đã được thay đổi nhiều trong việc chú thích và xếp đặt các dòng chữ. Theo yêu cầu chung, các trang hình thể hiện các dạng thường gặp của các nhánh thân động mạch tạng đã có trong lần xuất bản thứ I được phục hồi.

Lời nói đầu

Giải phẫu học của chậu hông là một vùng đặc biệt khó trong giảng dạy và minh họa vì các cấu trúc bên trong nó nằm sâu và được sắp xếp rất chặt chẽ. Các minh họa của Netter về giải phẫu chậu hông là vô cùng nổi bật vì sự rõ ràng trong thể hiện và tầm bao quát của chúng. Chỉ một số rất ít các hình bị loại bỏ để cho phép thêm vào hình minh họa mạc chậu, hình cắt đứng dọc dây chằng rộng và các hình ảnh học bình thường (X-quang chậu nam và nữ, hình chụp tử cung - vòi trứng). Các hình so sánh giải phẫu học của chậu hông nam và nữ được sắp xếp lại, cho phép so sánh đối chiếu trực tiếp.

Các mạch đồ cắt lớp điện toán mới được bao gồm trong phần chi trên và chi dưới. Những công nghệ mới này không những chỉ minh họa rõ ràng hơn các mạch máu mà còn thể hiện sống động mối liên hệ của các mốc xương. Các dây chằng của cổ tay được minh họa chi tiết hơn, phản ánh sự quan trọng ngày càng tăng của thủ thuật nội soi khớp và các ứng dụng của kỹ thuật mới này vào khớp cổ tay.

Chúng tôi hy vọng bạn đọc sẽ thưởng thức ấn bản mới này và thấy nó lợi ích cho việc học và cho nghề nghiệp của các bạn.

Jenifier K . Brueckner, PhD
Stephen W. Carmichael, PhD, Dsc
Thomas R. Gest, PhD
Noelle A. Granger, PhD
John T. Hansen, PhD
Anil H. Walji, MD, PhD

Frank H. Netter, MD

Frank H. Netter sinh năm 1906 tại thành phố New York. Ông học mỹ thuật tại Liên Đoàn Sinh viên Mỹ thuật và tại Viện Hàn lâm Thiết kế Quốc gia trước khi vào trường y thuộc Đại học New York, nơi mà ông đã nhận bằng bác sĩ y khoa năm 1931. Trong suốt những năm học y, những phác thảo trong vở ghi chú của Netter đã lôi cuốn sự chú ý của cán bộ giảng và các bác sĩ khác, cho phép ông tăng thêm thu nhập bằng cách minh họa các bài báo và sách giáo khoa. Ông tiếp tục vẽ minh họa như một nghề tay trái sau khi xuất bản một cuốn thực hành ngoại khoa năm 1933, nhưng cuối cùng ông quyết định từ bỏ thực hành nghề y để dành trọn thời gian cống hiến cho nghệ thuật. Sau khi phục vụ quân đội trong thế chiến thứ II, Bác sĩ Netter bắt đầu cuộc hợp tác lâu dài với Công ty Dược phẩm CIBA (bây giờ là Novartis Pharmaceuticals). Sự cộng tác 45 năm này tạo nên sản phẩm là một bộ sưu tập đồ sộ của mỹ thuật y học rất quen thuộc với các thầy thuốc và những nhân viên ngành y trên toàn thế giới.

Hệ thống Học tập Hình tượng (Icon Learning Systems) tập hợp bộ sưu tập của Netter vào tháng sau năm 2000 và tiếp tục cập nhật những họa phẩm nguyên bản của Netter cũng như bổ sung những hình vẽ được đặt hàng từ những họa sĩ được huấn luyện theo phong cách của Netter. Năm 2005, hãng Elsevier mua lại bộ sưu tập Netter và toàn bộ ấn phẩm của Icon Learning systems. Hiện có hơn 50 xuất bản phẩm về nghệ thuật của Netter do Elsevier sở hữu.

Những tác phẩm của Bác sĩ Netter là một trong những khuôn mẫu tuyệt đẹp cho việc minh họa trong giảng dạy y khoa. Bộ Sưu tập Minh họa Y khoa gồm 13 cuốn của Netter, bao gồm phần lớn của hơn 20.000 bức vẽ được sáng tác bởi Bác sĩ Netter, trở nên và vẫn là một trong những tác phẩm y khoa nổi tiếng nhất từng được xuất bản. Cuốn Atlas Giải phẫu Người của Netter, được xuất bản lần đầu tiên năm 1989, gồm những bức họa giải phẫu lấy từ bộ sưu tập của Netter. Đến nay cuốn sách này đã được dịch sang 16 thứ tiếng, và là cuốn Atlas giải phẫu được lựa chọn hàng đầu đối với sinh viên y khoa và các nghề nghiệp liên quan ngành y trên khắp thế giới.

Các minh họa của Netter được đánh giá cao không chỉ vì chất lượng thẩm mỹ mà quan trọng hơn là vì nội dung trí tuệ của chúng. Như Bác sĩ Netter đã viết năm 1949 "Sự sáng sủa dễ hiểu của chủ thể là mục tiêu và mục đích của minh họa. Dù cho chủ thể có được vẽ đẹp cách mấy, được miêu tả tinh tế và chi tiết đến thế nào thì nó cũng có rất ít giá trị đối với một bức minh họa y khoa nếu nó không phục vụ được cho việc làm sáng tỏ một khía cạnh nào đó của y khoa". Việc hoạch định, khái niệm, quan điểm, và cách tiếp cận của Bác sĩ Netter đã tạo nên cái đặc thù của các bức vẽ của ông và cũng làm cho chúng có giá trị trí tuệ đến thế.

Frank H. Netter, MD - Bác sĩ và Họa sĩ, mất năm 1991.





Lời nói đầu trong lần xuất bản đầu tiên

Tôi vẫn thường nói rằng cái nghề họa sĩ y học của tôi trong gần 50 năm qua giống như một loại "trình diễn theo yêu cầu" với ý nghĩa là nó đã phát triển để đáp ứng với những mong muốn và đòi hỏi của nghề y. Trong những năm này, tôi đã tạo được gần 4.000 bức minh họa, phần lớn dành cho *Bộ sưu tập những minh họa y học của CIBA (nay là của Netter)* và cho cả bộ *Tiểu luận lâm sàng*. Những minh họa này liên quan đến rất nhiều chuyên ngành của Y học như giải phẫu học đại thể, mô học, phôi học, sinh lý học, giải phẫu bệnh học, các phương tiện chẩn đoán, các kỹ thuật điều trị ngoại khoa và các biểu hiện lâm sàng của rất nhiều bệnh. Tuy nhiên, cùng với thời gian, ngày càng có thêm nhiều đòi hỏi của các thầy thuốc và sinh viên yêu cầu tôi thực hiện một cuốn Atlas riêng về giải phẫu học đại thể. Chính vì vậy, cuốn Atlas này được hình thành không phải do ý nghĩ của riêng tôi, mà như phần lớn các tác phẩm trước đó của tôi, là do đáp ứng với những yêu cầu của nghề y.

Điều đó bao gồm việc phải rà soát lại tất cả những minh họa mà tôi đã làm trong nhiều năm trước, lựa chọn những hình thích hợp với giải phẫu học đại thể, phân loại chúng và sắp xếp chúng theo hệ thống và theo vùng, điều chỉnh chúng cho thích hợp với kích thước và bố cục của trang sách, và sắp xếp chúng theo một trình tự hợp lý. Giải phẫu cơ thể đương nhiên không thay đổi, nhưng hiểu biết của chúng ta về giải phẫu học và ý nghĩa lâm sàng của nó thực sự thay đổi, cũng như danh pháp và thuật ngữ giải phẫu cũng thay đổi. Vì vậy, cần phải cập nhật nhiều hình vẽ cũ và ngay cả sửa một số hình để làm chúng thích hợp với phạm vi không ngừng mở rộng của thực hành ngoại khoa và y học. Thêm vào đó, tôi nhận ra rằng có nhiều thiếu sót trong việc miêu tả kiến thức y học như việc hình tượng hóa trong các minh họa mà tôi đã làm trước đây, và sự cần thiết phải thực hiện một số những hình vẽ mới trong cuốn sách này.

Để tạo được một cuốn Atlas như thế này, điều quan trọng là phải đạt được một sự hòa hợp tài tình giữa sự phức tạp và sự đơn giản. Nếu các hình quá phức tạp, chúng sẽ khó học và dễ lẫn lộn; Nhưng nếu quá đơn giản, chúng sẽ không đủ và thậm chí có thể gây nhầm lẫn. Vì vậy, tôi cố gắng hiện thực hóa theo một cách trung dung mà không có quá nhiều những chi tiết vụn vặt gây nhầm lẫn. Tôi hy vọng các sinh viên, các nhân viên y tế và các nghề nghiệp liên quan sẽ cảm thấy các minh họa này dễ hiểu, dễ truyền đạt và hữu ích.

Ở một điểm nào đó, nhà xuất bản và tôi đều nghĩ rằng thật tốt nếu có được một lời giới thiệu được viết bởi một nhà giải phẫu kiệt xuất và lừng danh. Nhưng chúng tôi rất khó chọn được người như thế. Chúng tôi thực sự đã nghĩ đến những người như Vesalius, Leonardo da Vinci, William Hunter và Henry Gray, những người mà thật không may không còn để làm việc này, nhưng tôi vẫn tự hỏi không biết họ sẽ bình luận thế nào về cuốn Atlas này.

Frank H. Netter, MD
(1906 - 1991)

Lời của dịch giả bản tiếng Việt (Lần I - 1994)

Hơn bất kỳ môn học nào khác trong y học, giải phẫu học đại thể là một môn hình thái rất cần các hình ảnh minh họa, giúp cho các sinh viên và các bác sĩ thuận tiện trong việc học tập và tham khảo, trong khi không phải lúc nào cũng có những phương tiện trong tay như xương, xác, mô hình hoặc các phương tiện khác. Vì vậy, không phải chỉ sinh viên và các bác sĩ mà bản thân tôi từ lâu vẫn mơ ước có một cuốn Atlas giải phẫu học in màu và có chú thích đầy đủ. Tiếc thay trong hoàn cảnh Việt Nam, chúng ta còn chưa có điều kiện để thực hiện. Ngay cả trên thế giới, những cuốn *"Atlas giải phẫu học"* hình ảnh màu đẹp và đầy đủ cũng không có nhiều, có thể đếm trên đầu ngón tay. Trong số của quý hiếm ấy, tập **"Atlas giải phẫu người"** của Frank H. Netter theo ý chúng tôi là của quý hàng đầu.

Xuất thân là một họa sĩ chuyên vẽ các tác phẩm về y học, tác giả đã trở thành một thầy thuốc, một nhà giáo, một nghệ sĩ bậc thầy chuyên sáng tác các hình ảnh về y học, đặc biệt là về giải phẫu học. Cho tới những năm cuối thập kỷ tám mươi, khi đã bước vào tuổi "ngoại bát thập" vẫn còn tiếp tục sáng tác các tranh vẽ mới về hệ thống cơ xương (phần II và III) cho bộ sưu tập hình ảnh giải phẫu học của hãng CIBA. Quả thật trong lĩnh vực làm việc và sáng tạo, ông cũng là bậc thầy.

Như trong lời nói đầu của tác giả, cuốn sách này là công trình của cả một cuộc đời 50 năm sáng tạo không ngừng, vô cùng vất vả, cực nhọc, nhưng cũng vô cùng vinh quang và bổ ích.

Cuốn sách đã tập hợp 547 trang hình với nhiều hình vẽ màu rất chính xác, như thật về các chi tiết giải phẫu. Tác giả đã sắp xếp các tranh vẽ theo từng vùng rất thích hợp cho việc học tập trên xác cũng như với chương trình học giải phẫu của sinh viên Y ở Việt Nam mà chùng tôi đã trình bày trong cuốn "Bài giảng giải phẫu học" do nhà xuất bản Y học tái bản lần thứ tư (1994). Các danh từ cũng được tác giả sử dụng theo bản danh pháp giải phẫu quốc tế Nomina Anatomica (N.A). Do đó, bạn đọc và sinh viên rất dễ đối chiếu với cuốn "Bài giảng giải phẫu học" của chúng tôi.

Phần chỉ dẫn tra cứu bằng tiếng Anh ở cuốn sách cũng được dịch sang tiếng Việt có đối chiếu sang tiếng Anh. Để bạn đọc có biết tiếng Anh có thể tra cứu được, chúng tôi cho in thêm cả phần tra cứu Anh-Việt sau phần tra cứu Việt-Anh. Hai phần này có thể coi như tương đương với một cuốn tự điển giải phẫu học Anh-Việt và Việt-Anh theo danh pháp N.A.

Mặc dù cuốn sách khá hoàn hảo, song như chúng ta thường nói "tam sao thất bản", huống hồ là "dịch có khi phản dịch", do đó chắc chắn bản dịch còn nhiều thiếu sót. Mong bạn đọc góp ý để chúng tôi sửa chữa cho những lần tái bản sau.

Xin cảm ơn tác giả đã cho ra đời một cuốn sách hay và cảm ơn nhà xuất bản Y học đã vui lòng chuyển cái hay đó tới bạn đọc Việt Nam.

Tp.HCM, ngày 26 tháng 09 năm 1994
Cố GS. BS. NGUYỄN QUANG QUYỀN

Lời của dịch giả bản tiếng Việt (Tái bản lần III - Ấn phẩm lần V - 2013)

Kể từ lần xuất bản đầu tiên cuốn Atlas Giải phẫu Người của Frank H. Netter năm 1994, cuốn sách này đã nhanh chóng quen thuộc và trở thành một trong những cuốn Atlas giải phẫu được lựa chọn hàng đầu của các cán bộ giảng, các thầy thuốc và sinh viên y khoa ở Việt Nam với số lượng hàng ngàn bản in được tái bản đến lần thứ V.

Bản dịch trước đây của Cố GS. Nguyễn Quang Quyền, mà tôi được may mắn tham gia, dựa trên cuốn Atlas of Human Anatomy của Netter xuất bản lần thứ hai năm 1991, không chỉ có chất lượng và nghiêm túc trong dịch thuật mà còn được bổ sung bản chỉ mục tra cứu Anh - Việt và Việt - Anh, giúp bạn đọc dễ dàng đối chiếu thuật ngữ với các tài liệu nước ngoài và tăng tiến về từ vựng chuyên môn.

Thời gian thử thách và hiệu quả của cuốn sách này đã chứng minh nhận định hết sức chính xác của Giáo Sư Nguyễn Quang Quyền "Đây là một cuốn Atlas giải phẫu tuyệt diệu, vừa rất khái quát vừa hàm chứa súc tích những chi tiết giải phẫu nên rất có giá trị sư phạm" khi ông lựa chọn dịch thuật cuốn Atlas này trong rất nhiều cuốn atlas giải phẫu có sẵn trên thị trường.

Khi cầm cuốn Atlas of Human Anatomy của Netter xuất bản lần thứ tư năm 2006 của Nhà Xuất bản Saunders - Elservier trong tay, tôi không khỏi bồi hồi vì cả tác giả và dịch giả đều đã đi xa, tuy vậy, những đóng góp của họ vẫn còn hiện hữu và vô cùng giá trị. Tôi rất cảm ơn Nhà Xuất Bản Y học đã tin tưởng đề nghị tôi thực hiện dịch thuật trong lần xuất bản này như một sự nối tiếp và kế tục của các ấn bản trước.

Cuốn sách này có nhiều thay đổi so với xuất bản phẩm lần thứ 2 với 45 trang hình được sửa đổi để thể hiện sự liên quan giải phẫu chính xác hơn, 290 trang hình được chú thích lại và có thêm 17 trang hoàn toàn mới (được thực hiện bởi Bác sĩ Carlos Machado, một nhà minh họa theo phong cách của Netter). Những thay đổi này ngoài việc cập nhật thuật ngữ theo danh pháp mới, còn bổ sung nhiều trang giải phẫu bề mặt, giải phẫu định khu và hình ảnh chẩn đóan như CT scan, MRI, thể hiện khuynh hướng tăng cường sự ứng dụng thực tế của Giải phẫu học. Chúng tôi sẽ giữ nguyên những trang dịch không có sự thay đổi của Giáo sư Nguyễn Quang Quyền.

Cho phép tôi được cáo lỗi đến quý độc giả về những sai sót do lỗi biên tập trong ấn bản đầu tiên năm 2007. Chúng tôi đã phát hiện ngay, và trong lần xuất bản mới nhất năm 2009 đến nay chúng tôi đã kịp thời sửa chữa trực tiếp trên bản in sách. Chúng tôi đã nổ lực rà soát lại, đồng thời cập nhât tất cả những thông tin mới và có nhiều sửa đổi trong lần tái bản này. Đặc biệt, dịch giả đã cố gắng hoàn chỉnh hệ thống chỉ mục đối chiếu thuật ngữ Anh - Việt và Việt - Anh với hơn 135 trang so với các lần xuất bản năm 2007 và 2008. Hy vọng với những cải tiến này, cuốn **"Atlas giải phẫu người"** sẽ hữu ích hơn và đáp ứng tốt hơn với tấm thịnh tình của quý độc giả.

Rất mong ấn bản lần này sẽ hữu ích và được sự đón nhận nồng nhiệt của quý bạn đọc. Chúng tôi cũng hết sức cảm ơn sự nhận xét và góp ý của quý vị để có thể hoàn chỉnh ấn bản lần sau.

Tp. Hồ Chí Minh, ngày 19 tháng 06 năm 2013

Dịch giả
PGS - TS. BS. PHẠM ĐĂNG DIỆU
Chủ nhiệm Bộ môn Giải phẫu
Trường Đại học Y khoa Phạm Ngọc Thạch

Lời nhà xuất bản

Thể theo yêu cầu của nhiều bạn đọc, các thầy thuốc và các sinh viên, các nhà khoa học, các nhà giáo có liên quan, muốn có một bộ hình ảnh giải phẫu học in màu đẹp và chú thích đầy đủ. Nhà xuất bản chúng tôi đã tham khảo ý kiến của các nhà chuyên môn và đặc biệt là của nhà giải phẫu học - Cố GS. BS. Nguyễn Quang Quyền và PGS - TS. BS. Phạm Đăng Diệu để chọn ra một cuốn hay nhất. Và sau một thời gian không lâu, chúng tôi đã tìm được cuốn này trong số nhiều cuốn *"Atlas Giải Phẫu Người"* của các tác giả nước ngoài.

Về cuốn sách và tác giả cuốn sách, bác sĩ Frank H. Netter, một bác sĩ kiêm họa sĩ nổi tiếng của Hoa Kỳ, chúng tôi xin nhường lời lại cho dịch giả giới thiệu cùng bạn đọc.

Dịch giả cuốn sách này là **Cố GS. BS. Nguyễn Quang Quyền** và **PGS - TS. BS. Phạm Đăng Diệu**.

Cố GS. BS. Nguyễn Quang Quyền nguyên là Chủ nhiệm bộ môn Giải Phẫu học của hai trường Đại Học Y Dược Tp. Hồ Chí Minh, và Trung tâm Đào tạo và Bồi dưỡng Cán bộ Y tế Tp. Hồ Chí Minh; Chủ tịch hội Hình thái học Việt Nam, đã bước vào nghề giải phẫu từ 35 năm qua, tác giả của hơn một trăm bài nghiên cứu, hàng chục cuốn sách giáo khoa và chuyên khảo về giải phẫu và hình thái học - đặc biệt là cuốn tự điển giải phẫu học theo danh pháp quốc tế (Nomina anatomica) bằng 4 thứ tiếng: La-tin, Anh, Pháp, Việt. Ông là người đầu tiên đã đưa danh pháp quốc tế về giải phẫu một cách hệ thống thay cho các danh pháp cũ vẫn dùng ở Việt Nam. Bản danh pháp quốc tế này cũng được tác giả F.H Netter sử dụng chủ yếu trong cuốn sách này.

PGS - TS. BS. Phạm Đăng Diệu là người học trò và phụ tá thân cận của Cố GS. BS. Nguyễn Quang Quyền. Ông hiện là Chủ nhiệm bộ môn Giải Phẫu học Trung tâm Đào tạo và Bồi dưỡng Cán bộ Y tế Tp. Hồ Chí Minh.

Với một tác giả và dịch giả như vậy, chúng ta có thể tin tưởng vào giá trị của cuốn sách và sử dụng tốt trong công tác thực tế giảng dạy, điều trị và nghiên cứu khoa học hằng ngày.

Chúng tôi trân trọng giới thiệu cuốn sách này với bạn đọc.

NHÀ XUẤT BẢN Y HỌC

Lời cảm ơn

Tôi xin gửi lời cảm ơn sâu sắc nhất đến tất cả tập thể nhân viên của Văn Phòng Luật **PHẠM VÀ LIÊN DANH (Pham & Associated)** Số 08 Trần Hưng Đạo - Hà Nội, đã giúp đỡ tôi có cơ hội được xuất bản một ấn phẩm nổi tiếng thế giới về chuyên ngành giải phẫu của tác giả Frank H. Netter, MD tại Việt Nam. Xin gởi lời cảm ơn đặc biệt đến Luật sư Phạm Vũ Khánh Toàn - Giám đốc Văn Phòng luật **PHẠM VÀ LIÊN DANH** - Người mà tôi hết sức ngưỡng mộ. Xin cảm ơn Luật sư Phạm Anh Tuấn - văn Phòng Luật Phạm và Liên Danh tại Hà Nội, Luật sư Nguyễn Thành Long - văn Phòng Luật **PHẠM VÀ LIÊN DANH** tại TP.HCM, những người đã giúp đỡ tôi rất nhiều để đưa ấn phẩm này đến tay độc giả Việt Nam.

Tôi xin gửi lời cảm ơn đặc biệt đến Cố **GS. TS. Nguyễn Quang Quyền** và **PGS-TS. BS. Phạm Đăng Diệu**, xin cảm ơn Dược sĩ Hoàng Trọng Quang - Giám đốc NXB Y học Hà Nội - Những người đã đóng góp công sức vào việc biên soạn và dịch thuật cuốn sách này ra phiên bản tiếng Việt.

Xin cảm ơn gia đình tôi, đặc biệt là cha tôi, ông **Nguyễn Thiết Hùng** - Nguyên Giám đốc Chi Nhánh NXB KHKT tại Tp.HCM. Ông đã bỏ ra rất nhiều công sức và tâm huyết cùng với hai dịch giả tiếng Việt vào việc biên tập và kiểm tra các trang hình, mang đến cho bạn đọc ở Việt Nam một cuốn sách có giá trị về nội dung.

Tôi xin cảm ơn những thành viên trong Ban biên tập, đặc biệt là PGS - TS.BS. Phạm Đăng Diệu,... và tập thể anh em làm việc tại phòng thiết kế Công ty TNHH DANA & BẠN đã cố gắng và giúp đỡ tôi rất nhiều để hoàn thành tác phẩm này.

Tôi cũng xin cảm ơn **NXB Elsevier (Singapore)** đã tạo điều kiện và giúp đỡ tôi rất nhiều để đưa ra ấn phẩm Tiếng Việt trong lần xuất bản thứ V này đến tay độc giả Việt Nam.

Nguyễn Hoàng Quỳnh
Tp.HCM - Tháng 8 năm 2013

Mục lục

Phần 1 Đầu và Cổ

Giải Phẫu Định Khu	1
Đâu và Cổ Nông	2-3
Các Xương và Dây Chằng	4-23
Mặt Nông	24-25
Cổ	26-34
Vùng Mũi	35-50
Vùng Miệng	51-62
Hầu	63-73
Tuyến Giáp và Thanh Quản	74-80
Ổ Mắt và Các Thành Phần Bên Trong	81-91
Tai	92-98
Các Màng Não và Não	99-114
Các Dây Thần Kinh Sọ và Cổ	115-134
Mạch Máu Não	135-146
Chụp Cắt Lớp	147-148

Phần 2 Lưng và Tủy Gai

Giải Phẫu Định Khu	149
Các Xương và Dây Chằng	150-156
Tủy Gai	157-167
Các Cơ và Thần Kinh	168-172
Giải Phẫu Thiết Đồ	173-174

Phần 3 Ngực

Giải Phẫu Định Khu	175
Tuyến Vú	176-178
Thành Cơ Thể	179-189
Phổi	190-204
Tim	205-223
Trung Thất	224-234
Cắt Lớp Theo Vùng	235
Giải Phẫu Thiết Đồ	236-239

Phần 4 Bụng

Giải Phẫu Định Khu	240
Thành Cơ Thể	241-260
Ổ Phúc Mạc	261-266
Nội Tạng (Ruột)	267-276
Nội Tạng (Các Cơ Quan Phụ)	277-282
Mạch Máu Tạng	283-296
Chi Phối Thần Kinh	297-307
Thận và Tuyến Thượng Thận	308-322
Giải Phẫu Thiết Đồ	323-330

Mục lục

Phần 5 Chậu Hông và Đáy Chậu

Giải Phẫu Định Khu 331
Các Xương và Dây Chằng 332-336
Nền Chậu và Các Cấu Trúc 337-347
Bàng Quang 348-351
Tử Cung, Âm Đạo và Các Cấu Trúc Nâng Đỡ 352-355
Đáy Chậu và Cơ Quan Sinh Dục Ngoài: Nữ 356-359
Đáy Chậu và Cơ Quan Sinh Dục Ngoài: Nam 360-367
Các Cấu Trúc Tương Ứng của Cơ Quan Sinh Dục 368-369
Tinh Hoàn, Mào Tinh và Ống Dẫn Tinh 370
Trực Tràng 371-376
Cắt Lớp Theo Vùng 377
Mạch Máu 378-388
Chi Phối Thần Kinh 389-397
Giải Phẫu Thiết Đồ 398-399

Phần 6 Chi Trên

Giải Phẫu Định Khu 400
Giải Phẫu Da 401-405
Vai và Nách 406-418
Cánh Tay 419-423
Khuỷu và Cẳng Tay 424-439
Cổ Tay và Bàn Tay 440-459
Mạch - Thần Kinh 460-467
Cắt Lớp Từng Vùng 468

Phần 7 Chi Dưới

Giải Phẫu Định Khu 469
Giải Phẫu Da 470-473
Hông và Đùi 474-493
Gối 494-500
Cẳng Chân 501-510
Cổ Chân và Bàn Chân 511-525
Mạch - Thần Kinh 526-530
Cắt Lớp Từng Vùng 531

Phần 8 Giải Phẫu Thiết Đồ

Các Hình Then Chốt cho Các Thiết Đồ 532

Tài liệu tham khảo
Chỉ mục



Phần 1 ĐẦU VÀ CỔ

Giải Phẫu Định Khu

Hình 1

1 Đầu và cổ

Đầu và Cổ Nông

Các hình 2-3

2 Các thần kinh bì của đầu và cổ
3 Các động mạch và tĩnh mạch nông của mặt và da đầu

Các Xương và Dây Chằng

Các hình 4-23

4 Xương sọ: Nhìn trước
5 Xương sọ: Phim chụp X-quang trước sau
6 Xương sọ: Nhìn bên
7 Xương sọ: Phim chụp X-quang bên
8 Xương sọ: Thiết đồ đứng dọc giữa
9 Vòm sọ
10 Nền sọ: Nhìn dưới
11 Nền sọ: Nhìn trên
12 Các lỗ và ống của nền sọ: Nhìn dưới
13 Các lỗ và ống của nền sọ: Nhìn trên
14 Xương sọ của trẻ sơ sinh
15 Khung xương của đầu và cổ
16 Hố chân bướm: Nhìn sau
17 Xương hàm dưới
18 Khớp thái dương - hàm dưới
19 Các đốt sống cổ: Đốt đội và đốt trục
20 Các đốt sống cổ (tiếp theo)

1 ĐẦU VÀ CỔ

21 Các đốt sống cổ: Các khớp móc - đốt sống
22 Các dây chằng sọ - cổ ngoài
23 Các dây chằng sọ - cổ trong

Mặt nông

Các hình 24-25

24 Các nhánh thần kinh mặt và tuyến mang tai
25 Các cơ biểu hiện nét mặt: Nhìn bên

Cổ

Các hình 26-34

26 Các cơ của cổ: Nhìn bên
27 Các cơ của cổ: Nhìn trước
28 Các cơ dưới móng và trên móng
29 Các cơ bậc thang và các cơ trước cột sống
30 Các tĩnh mạch nông và thần kinh bì của cổ
31 Các thần kinh và mạch máu của cổ
32 Các thần kinh và mạch máu của cổ (tiếp theo)
33 Các động mạch cảnh
34 Các lớp mạc của cổ

Vùng mũi

Các hình 35-50

35 Mũi
36 Thành ngoài của ổ mũi
37 Thành ngoài của ổ mũi (tiếp theo)
38 Thành trong của ổ mũi (vách mũi)
39 Động mạch hàm (trên)
40 Các động mạch của ổ mũi: Vách mũi lật lên
41 Các thần kinh của ổ mũi: Vách mũi lật lên
42 Các thần kinh của ổ mũi (tiếp theo)
43 Chi phối tự chủ của ổ mũi
44 Các thần kinh mắt (V1) và hàm trên (V2)
45 Thần kinh hàm dưới (V3)
46 Định hướng thần kinh và mạch máu của nền sọ
47 Mũi và xoang hàm trên: Thiết đồ ngang
48 Các xoang cạnh mũi
49 Các xoang cạnh mũi (tiếp theo)
50 Các xoang cạnh mũi: Những thay đổi theo tuổi

Vùng miệng

Các hình 51-62

51 Quan sát ổ miệng
52 Trần ổ miệng
53 Sàn ổ miệng
54 Các cơ tham gia động tác nhai
55 Các cơ tham gia động tác nhai (tiếp theo)
56 Răng
57 Răng (tiếp theo)
58 Lưỡi
59 Lưỡi (tiếp theo)
60 Lưỡi và các tuyến nước bọt: Các thiết đồ
61 Các tuyến nước bọt
62 Chi phối thần kinh hướng tâm của ổ miệng và hầu

Hầu

Các hình 63-73

63 Hầu: Thiết đồ đứng dọc giữa
64 Họng
65 Các cơ của hầu: Thiết đồ đứng dọc
66 Hầu: Mở ra nhìn từ sau
67 Các cơ của hầu: Mở một phần nhìn từ sau
68 Các cơ của hầu: Nhìn bên
69 Các động mạch của các vùng miệng và hầu
70 Các tĩnh mạch của các vùng miệng và hầu
71 Các thần kinh của các vùng miệng và hầu
72 Các mạch và hạch bạch huyết của đầu và cổ
73 Các mạch và hạch bạch huyết của hầu và lưỡi

Tuyến giáp và thanh quản

Các hình 74-80

74 Tuyến giáp: Nhìn trước
75 Tuyến giáp và hầu: Nhìn sau
76 Các tuyến cận giáp
77 Các sụn của thanh quản
78 Các cơ nội tại của thanh quản
79 Hoạt động của các cơ nội tại của thanh quản
80 Các thần kinh của thanh quản

Ổ mắt và các thành phần bên trong

Các hình 81-91

81 Mí mắt
82 Bộ máy lệ
83 Mạc ổ mắt và nhãn cầu
84 Các cơ ngoại lai của mắt
85 Các động mạch và tĩnh mạch của ổ mắt và mí mắt
86 Các thần kinh của ổ mắt
87 Nhãn cầu
88 Tiền phòng và hậu phòng của mắt
89 Thấu kính và các cấu trúc nâng đỡ
90 Các động mạch và tĩnh mạch nội tại của mắt
91 Sự cấp huyết của mắt

Tai

Các hình 92-98

92 Đường nhận cảm âm thanh
93 Tai ngoài và hòm nhĩ
94 Hòm nhĩ
95 Mê nhĩ xương và mê nhĩ màng
96 Mê nhĩ xương
97 Định hướng các mê nhĩ trong sọ
98 Vòi nhĩ (hầu nhĩ, Eustach)

Các màng não và não

Các hình 99-114

99 Các màng não và các tĩnh mạch tủy xương sọ
100 Các động mạch màng não
101 Các màng não và các tĩnh mạch não nông
102 Các xoang tĩnh mạch màng cứng
103 Các xoang tĩnh mạch màng cứng (tiếp theo)
104 Não: Nhìn bên
105 Não: Nhìn trong
106 Não: Nhìn dưới
107 Các não thất
108 Sự lưu thông của dịch não tủy
109 Nhân (hạch) nền
110 Đồi thị
111 Hải mã và vòm não
112 Tiểu não
113 Thân não
114 Não thất bốn và tiểu não

Các thần kinh sọ và cổ

Các hình 115-134

115 Các nhân thần kinh sọ trong thân não: Sơ đồ
116 Các nhân thần kinh sọ trong thân não: Sơ đồ (tiếp theo)
117 Các thần kinh sọ (phân bố vận động và cảm giác): Sơ đồ
118 Thần kinh khứu giác (I): Sơ đồ
119 Thần kinh thị giác (II) đường thị giác: Sơ đồ
120 Các thần kinh vận nhãn (III), ròng rọc (IV), và vận nhãn ngoài (VI): Sơ đồ
121 Thần kinh sinh ba (V): Sơ đồ
122 Thần kinh mặt (VII): Sơ đồ
123 Thần kinh tiền đình ốc tai (VIII): Sơ đồ
124 Thần kinh thiệt hầu (IX): Sơ đồ
125 Thần kinh lang thang (X): Sơ đồ
126 Thần kinh phụ (XI): Sơ đồ
127 Thần kinh hạ thiệt (XII): Sơ đồ
128 Đám rối cổ: Sơ đồ
129 Các thần kinh tự chủ ở cổ
130 Các thần kinh tự chủ ở đầu
131 Hạch mi: Sơ đồ
132 Hạch chân bướm khẩu cái và hạch dưới hàm: Sơ đồ
133 Hạch tai: Sơ đồ
134 Các đường vị giác: Sơ đồ

Mạch máu não

Các hình 135-146

135 Các động mạch của não và các màng não
136 Các động mạch của não: Sơ đồ
137 Các động mạch của não: Nhìn dưới
138 Vòng động mạch não (Willis)
139 Các động mạch của não: Nhìn từ phía trán và thiết đồ
140 Các động mạch của não: Nhìn ngoài và trong
141 Các động mạch của hố sọ sau

1 ĐẦU VÀ CỔ

142 Các tĩnh mạch của hố sọ sau
143 Các tĩnh mạch sâu của não
144 Các tĩnh mạch dưới nội tủy của não
145 Vùng hạ đồi và tuyến yên
146 Các động mạch và tĩnh mạch của vùng hạ đồi và tuyến yên

Cắt lớp từng vùng

Các hình 147-148

147 Hình ảnh học sọ não (MRV và MRA)
148 Hình ảnh học sọ não (MRI)

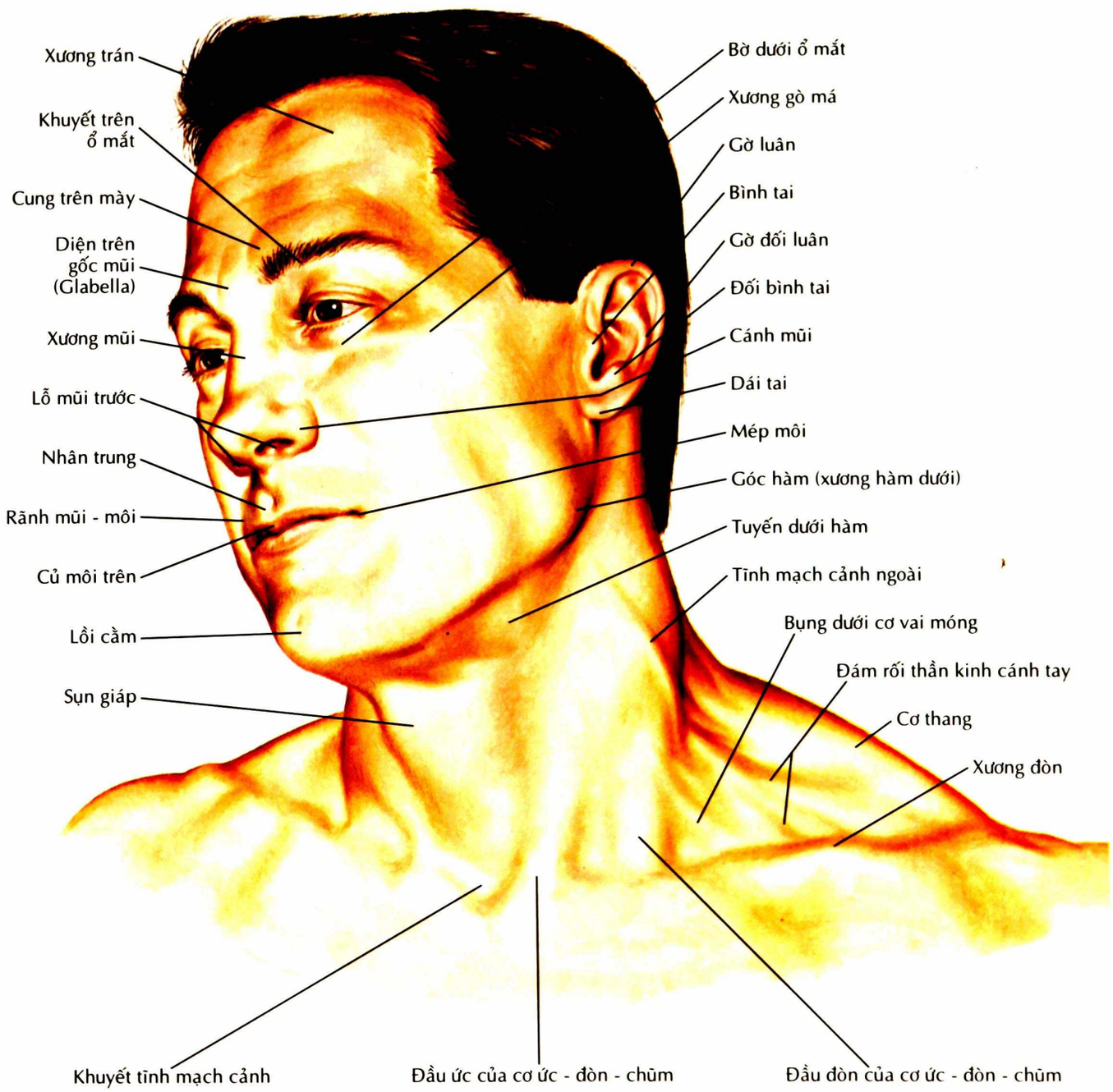
Xương trán
Khuyết trên ổ mắt
Cung trên mày
Diện trên gốc mũi (Glabella)
Xương mũi
Lỗ mũi trước
Nhân trung
Rãnh mũi - môi
Củ môi trên
Lồi cằm
Sụn giáp
Bờ dưới ổ mắt
Xương gò má
Gờ luân
Bình tai
Gờ đối luân
Đối bình tai
Cánh mũi
Dái tai
Mép môi
Góc hàm (xương hàm dưới)
Tuyến dưới hàm
Tĩnh mạch cảnh ngoài
Bụng dưới cơ vai móng
Đám rối thần kinh cánh tay
Cơ thang
Xương đòn
Khuyết tĩnh mạch cảnh
Đầu ức của cơ ức - đòn - chũm
Đầu đòn của cơ ức - đòn - chũm
C. Machado MS

1 Các Thần Kinh Bì của Đầu và Cổ

Xem thêm hình 31, 35, 44, 45, 121, 159

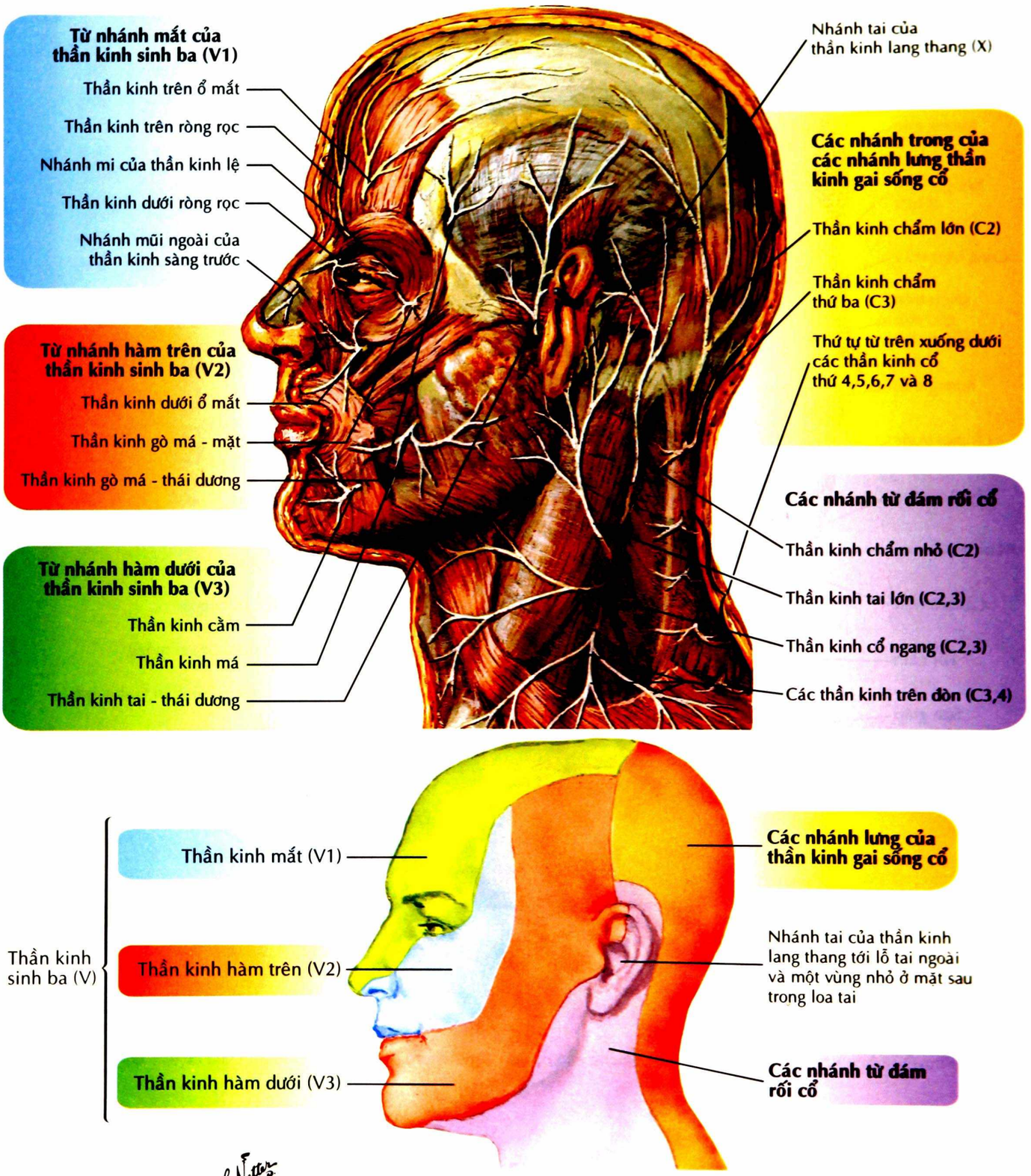

F. Netter M.D.

Các Động Mạch và Tĩnh Mạch Nông ở Mặt và Da Đầu

Xem thêm **hình 33, 39, 69, 70, 85, 99**

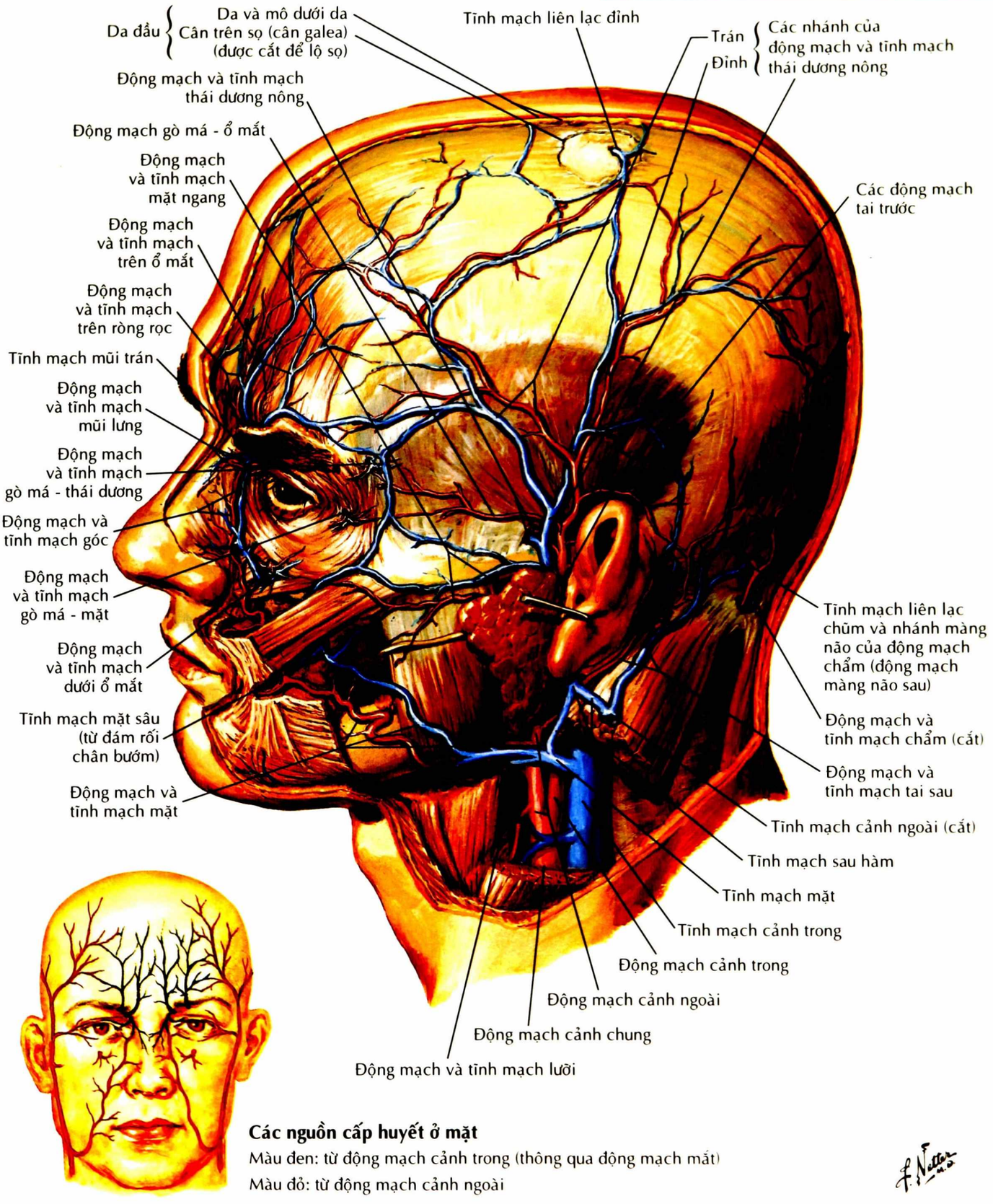

Các nguồn cấp huyết ở mặt

Màu đen: từ động mạch cảnh trong (thông qua động mạch mắt)

Màu đỏ: từ động mạch cảnh ngoài

1 Sọ: Nhìn Trước

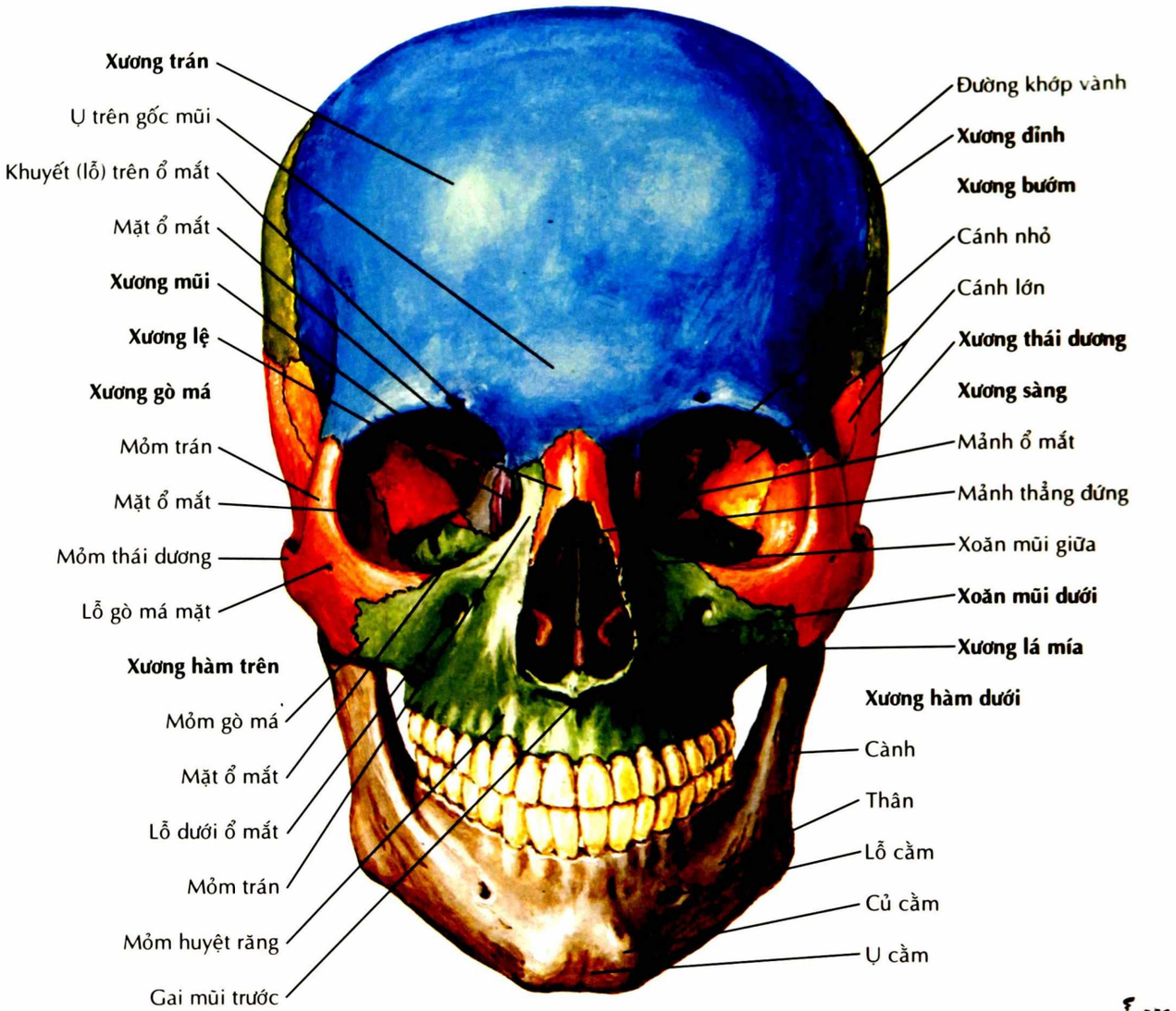

Ổ mắt phải: nhìn trước bên



Sọ: Phim X Quang Sọ Trước Sau

Xem thêm hình 4

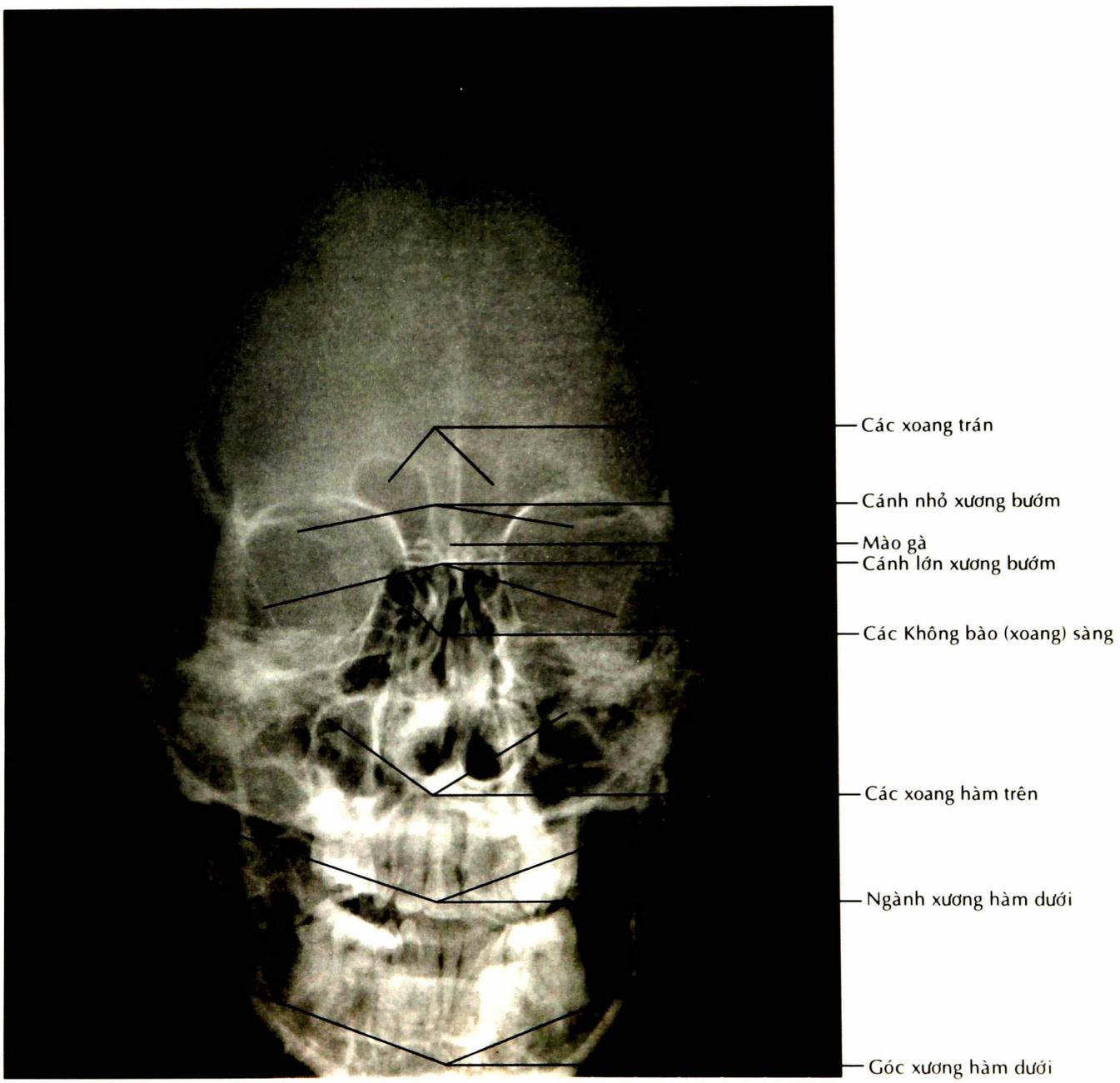

1 Sọ: Nhìn Bên

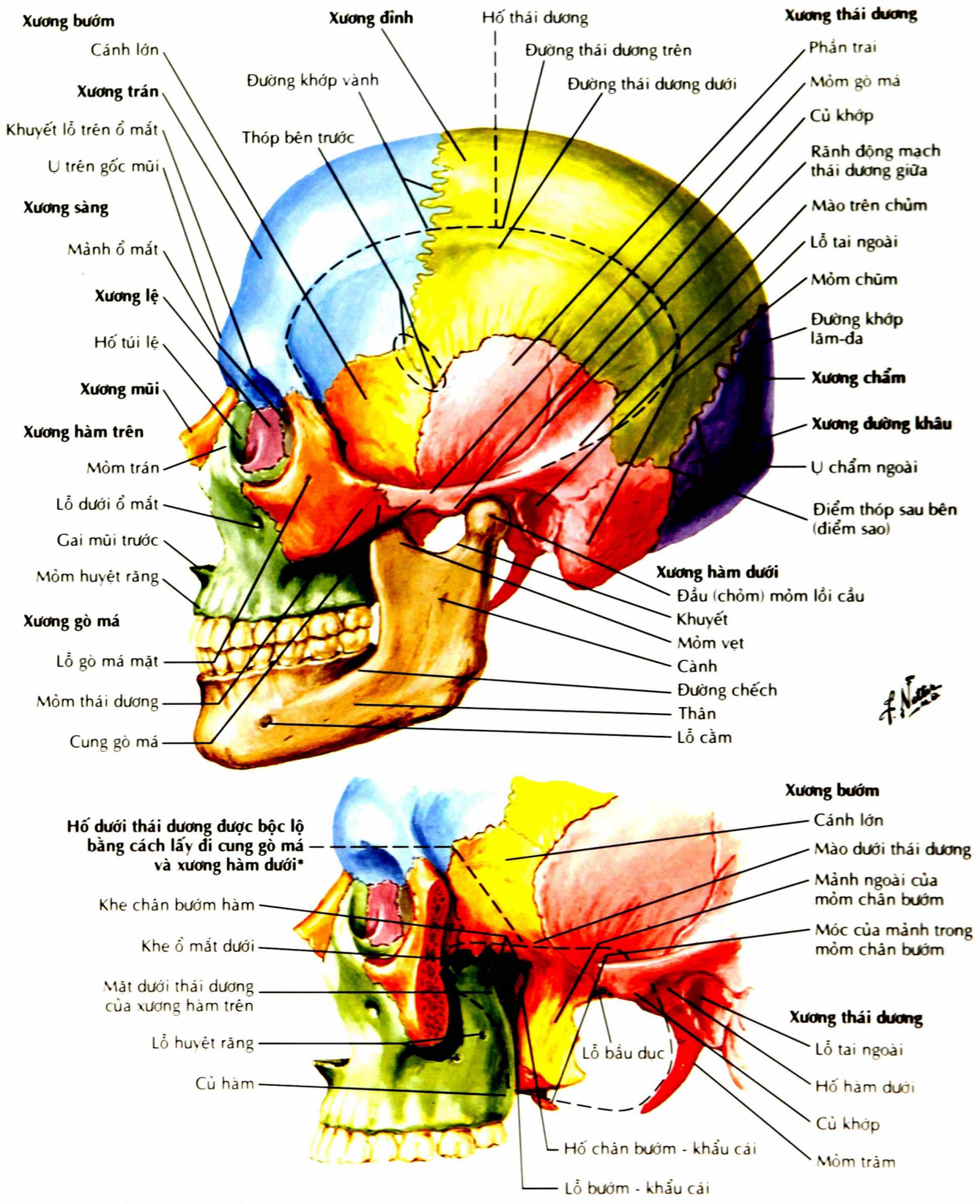

*Trên bề mặt, mỏm chũm tạo nên giới hạn sau

Sọ: Phim X Quang Sọ Bên

Xem thêm hình 6

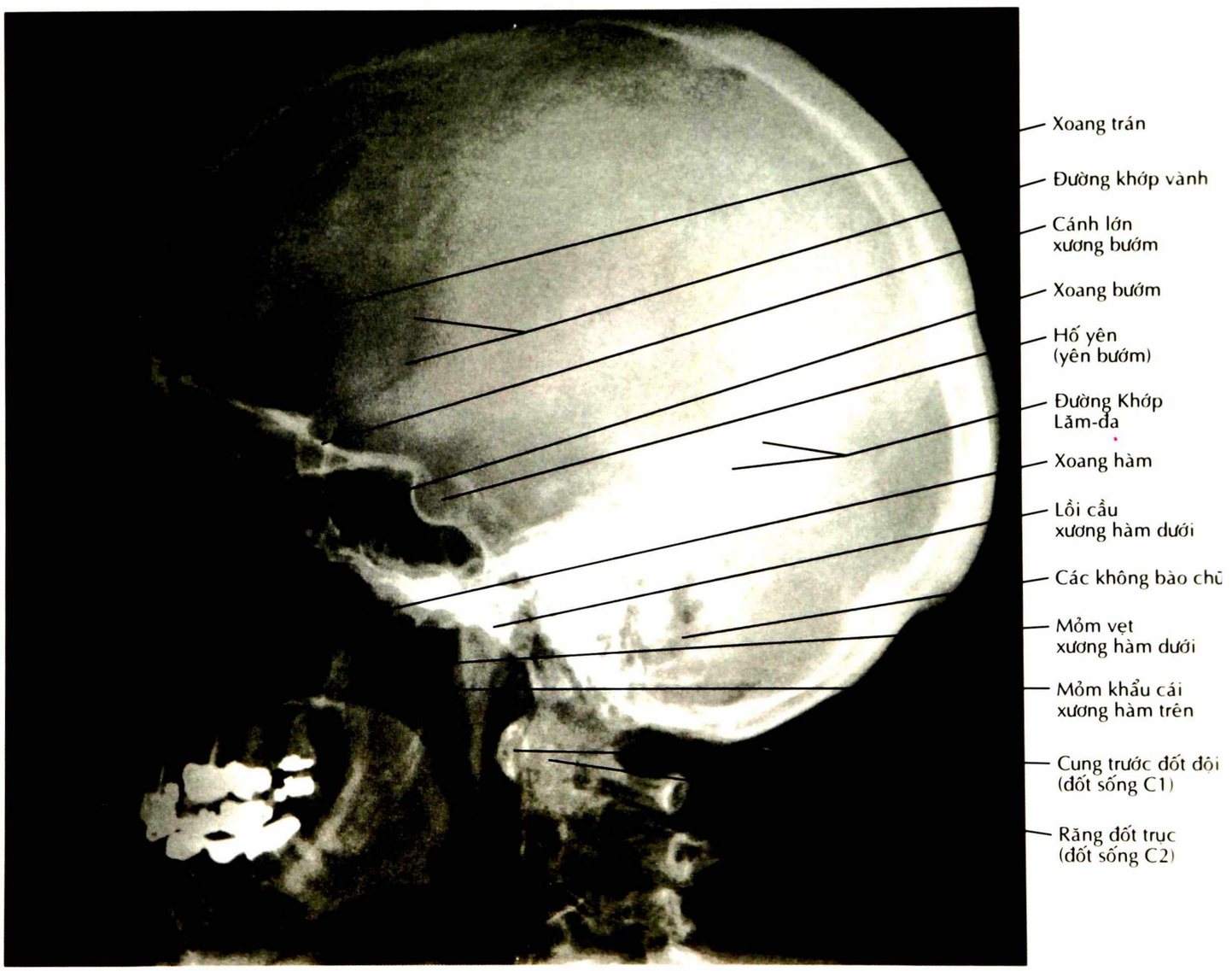

1 Sọ: Thiết Đồ Đứng Dọc Giữa

Xem thêm hình 36, 37

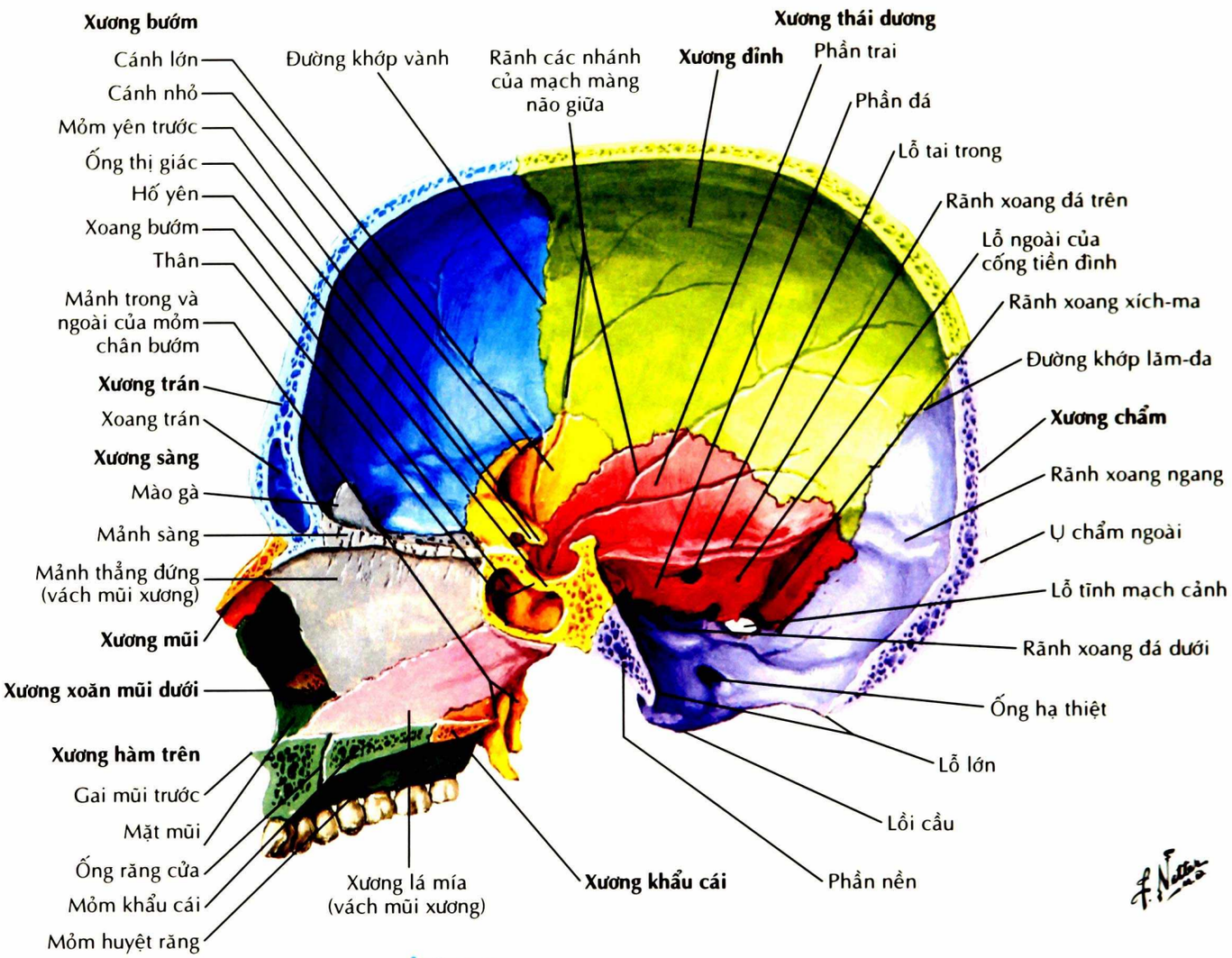

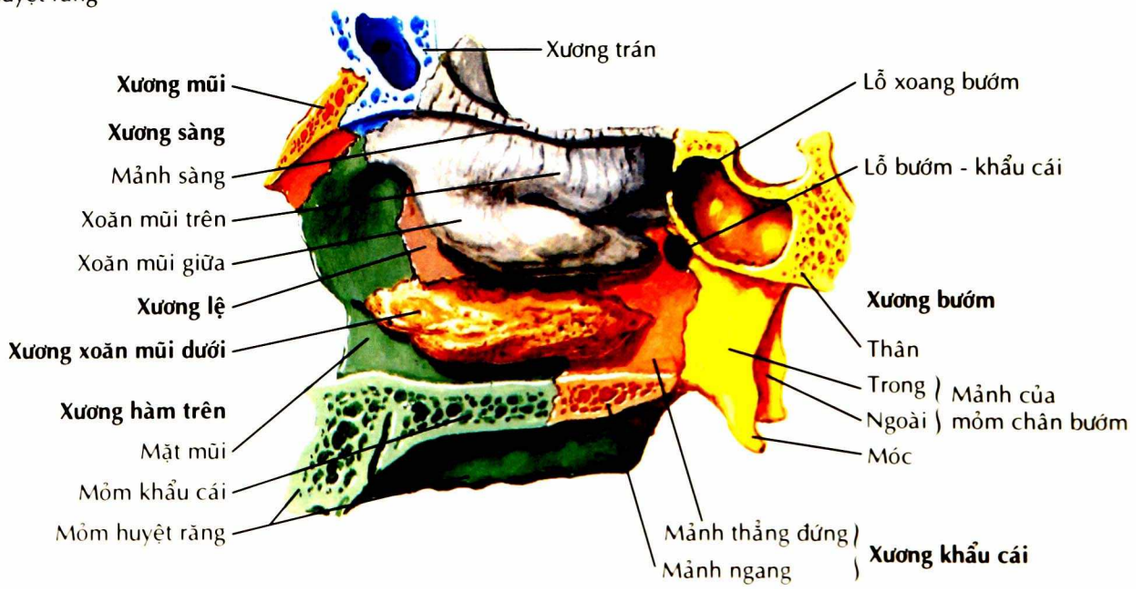

Thành mũi bên với vách mũi được loại bỏ

Vòm sọ

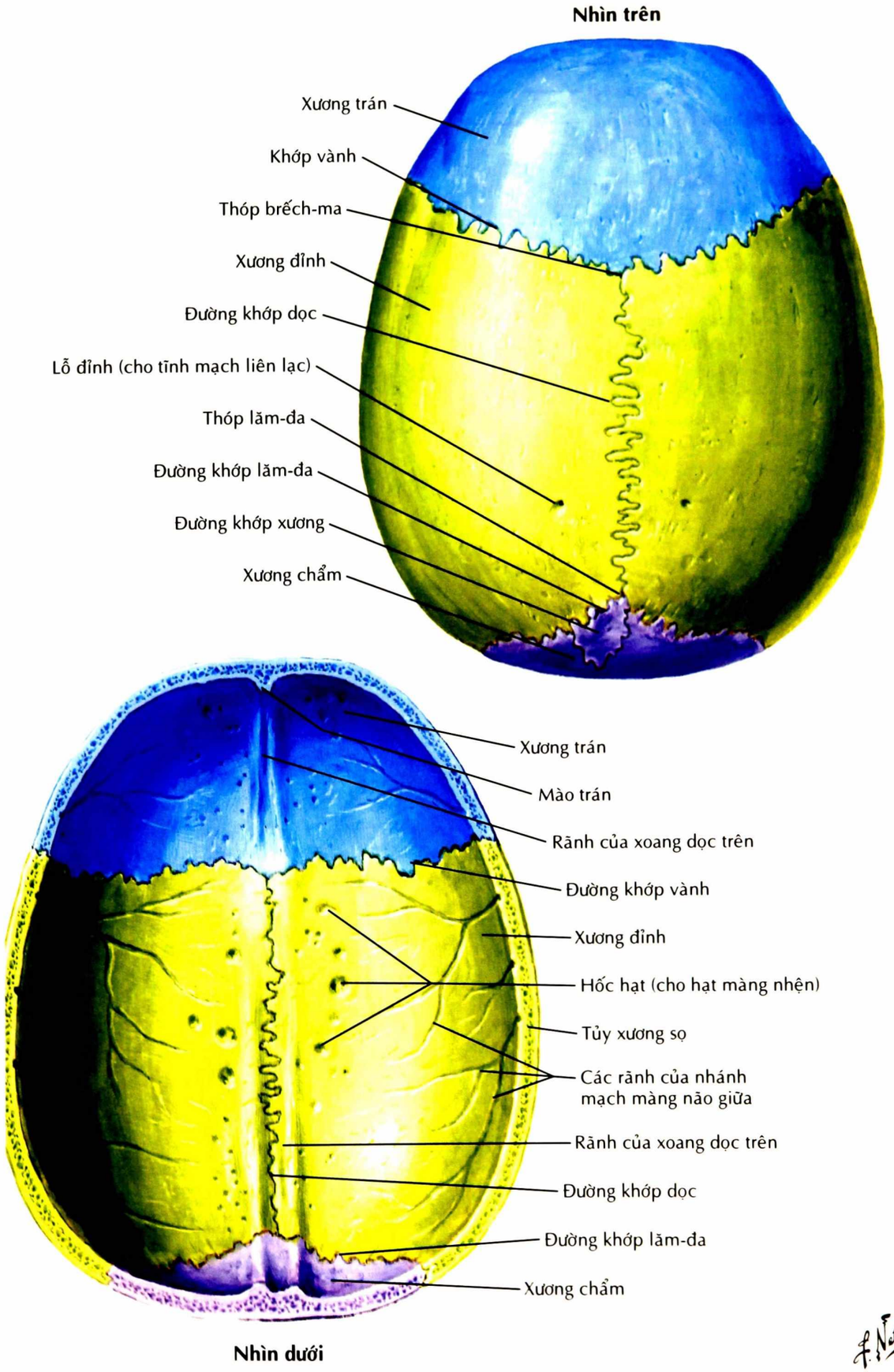
Nhìn trên
Xương trán
Khớp vành
Thóp brếch-ma
Xương đỉnh
Đường khớp dọc
Lỗ đỉnh (cho tĩnh mạch liên lạc)
Thóp lăm-đa
Đường khớp lăm-đa
Đường khớp xương
Xương chẩm
Xương trán
Mào trán
Rãnh của xoang dọc trên
Đường khớp vành
Xương đỉnh
Hốc hạt (cho hạt màng nhện)
Tủy xương sọ
Các rãnh của nhánh mạch màng não giữa
Rãnh của xoang dọc trên
Đường khớp dọc
Đường khớp lăm-đa
Xương chẩm
Nhìn dưới

1 Nền Sọ: Nhìn Dưới

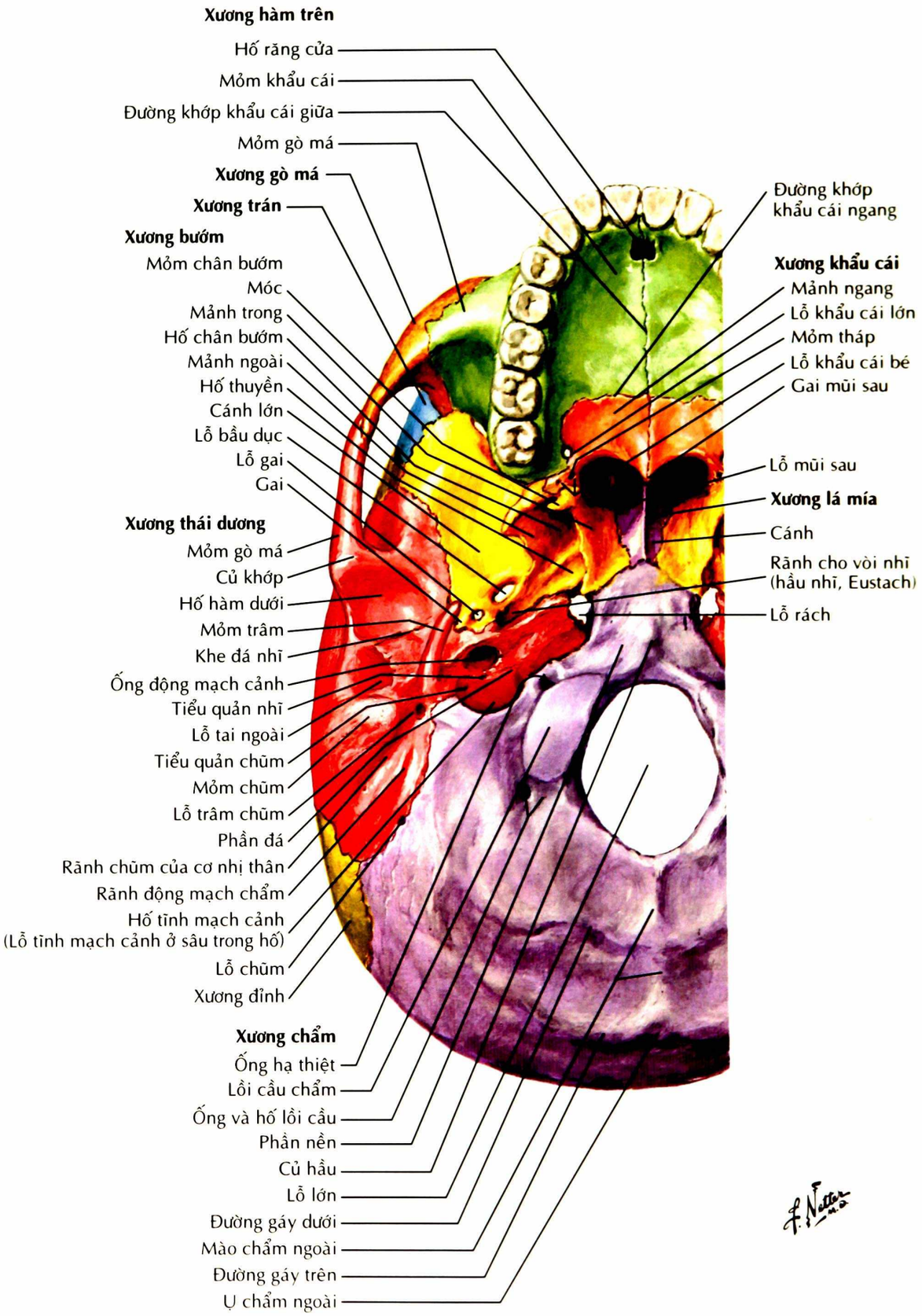

Các Xương Nền Sọ: Nhìn Trên

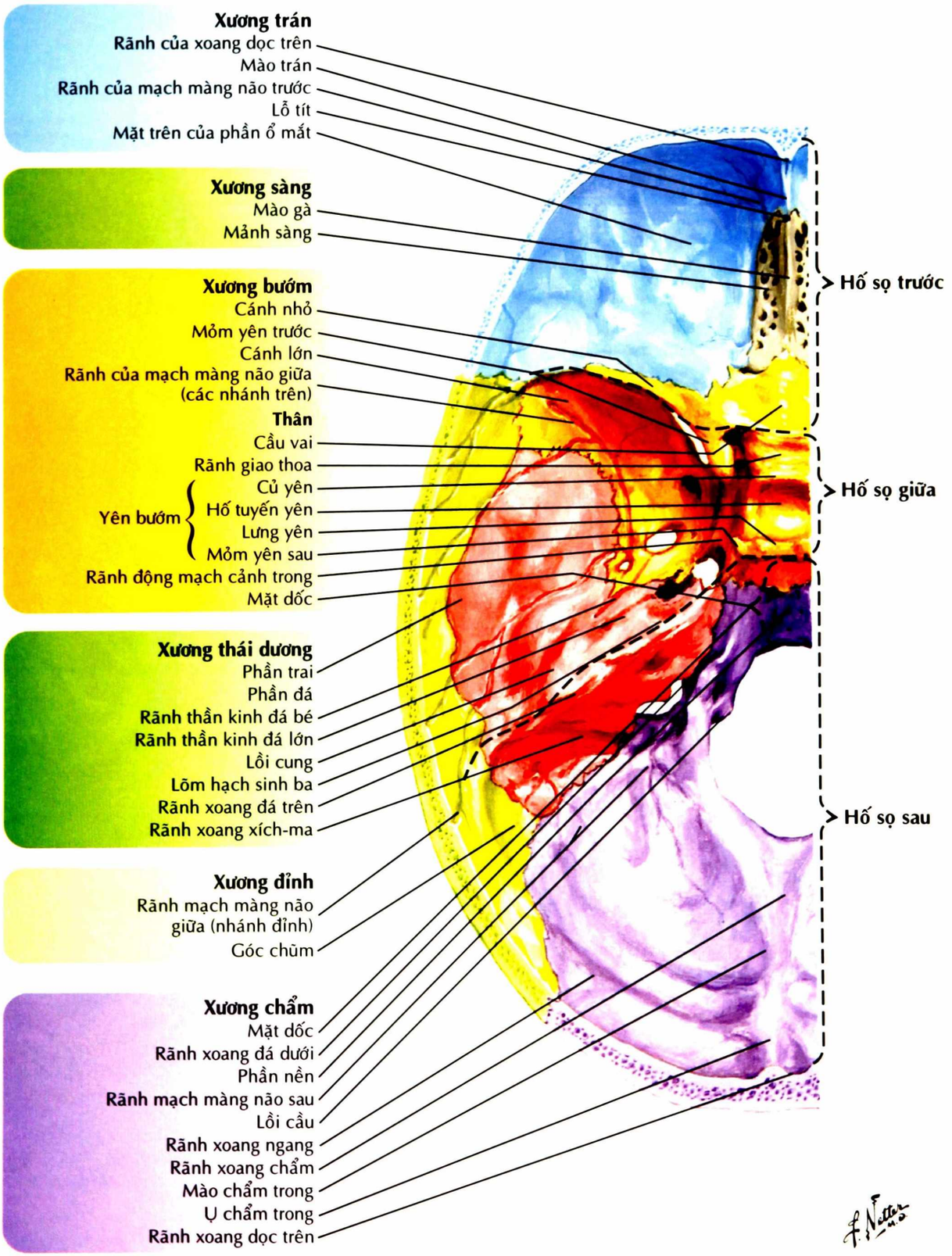

1 Các Lỗ và Ống của Nền Sọ: Nhìn Dưới

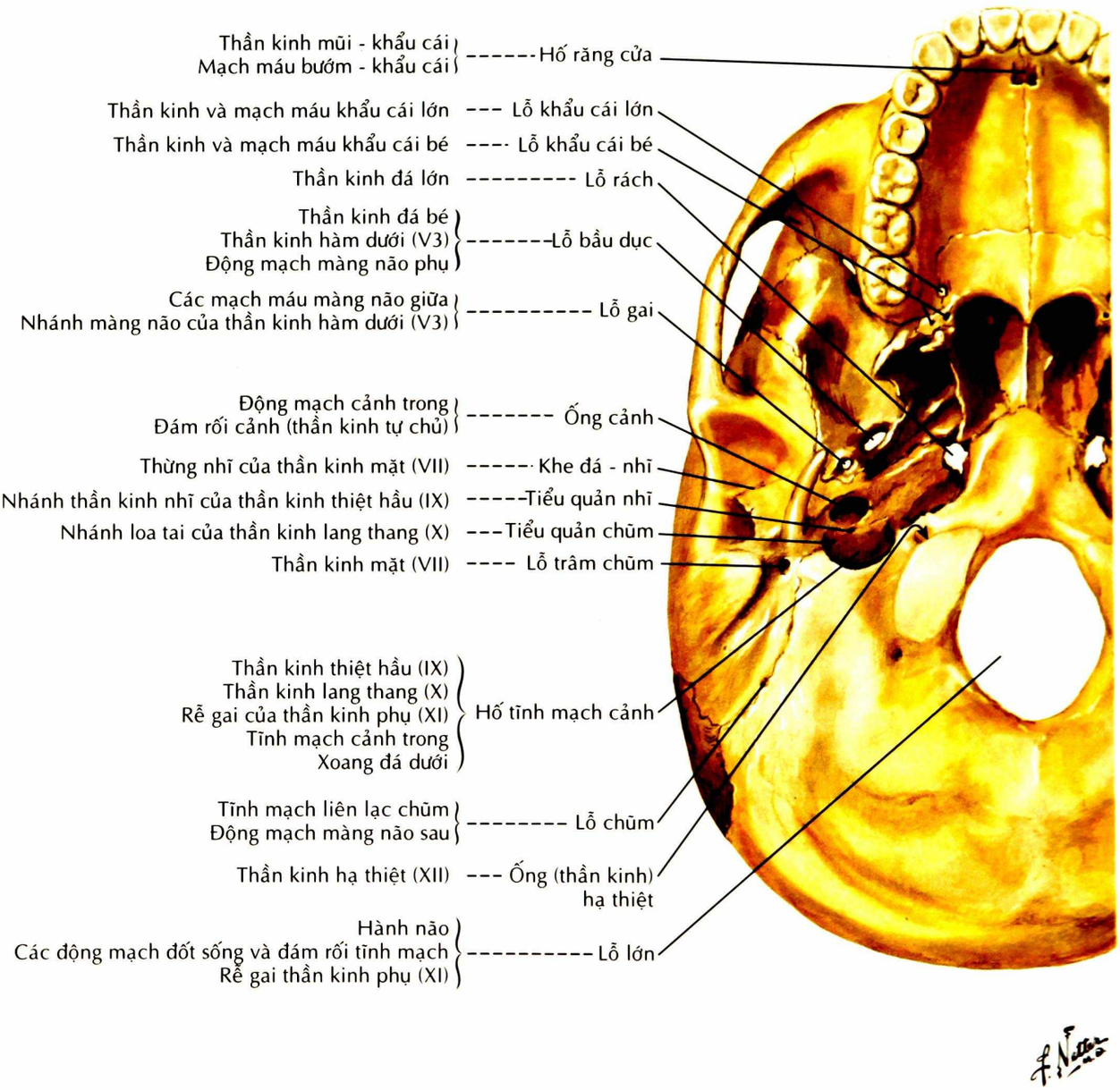

Các Lỗ và Ống của Nền Sọ: Nhìn Trên



- Lỗ tịt — Tĩnh mạch liên lạc với xoang dọc trên
- Khe mũi — Động mạch, tĩnh mạch và thần kinh sàng trước
- Lỗ sàng trước — Động mạch, tĩnh mạch và thần kinh sàng trước
- Các lỗ của mảnh sàng — Các bó thần kinh khứu giác
- Lỗ sàng sau — Động mạch, tĩnh mạch và thần kinh sàng sau
- Ống (thần kinh) thị giác — Thần kinh thị giác (II); Động mạch mắt
- Khe ổ mắt trên — Thần kinh vận nhãn (III); Thần kinh ròng rọc (IV); Các nhánh lệ, trán, mũi mi của thần kinh mắt (V_1); Thần kinh vận nhãn ngoài (V_1); Tĩnh mạch mắt trên
- Lỗ tròn — Thần kinh hàm trên (V_2)
- Lỗ bầu dục — Thần kinh hàm dưới (V_3); Động mạch màng não phụ; Thần kinh đá bé (đôi khi có)
- Lỗ gai — Động mạch và tĩnh mạch màng não giữa; Nhánh màng não của thần kinh hàm dưới
- Lỗ liên lạc bướm (của Vesalius) — (khi có khi không)
- Lỗ rách
- Ống động mạch cảnh — Động mạch cảnh trong; Đám rối thần kinh cảnh trong
- Lỗ cho — Thần kinh đá bé
- Lỗ cho — Thần kinh đá lớn
- Lỗ ống tai trong — Thần kinh mặt (VII); Thần kinh tiền đình ốc tai (VIII); Động mạch mê đạo
- Lỗ ngoài cống tiền đình — Ống nội bạch huyết
- Lỗ chũm (khi có khi không) — Tĩnh mạch liên lạc (và đôi khi có nhánh của động mạch chẩm)
- Lỗ tĩnh mạch cảnh — Xoang đá dưới; Thần kinh thiệt hầu (IX); Thần kinh lang thang (X); Thần kinh phụ (XI); Xoang xích-ma; Động mạch màng não sau
- Ống lồi cầu (khi có khi không) — Tĩnh mạch liên lạc và nhánh màng não của động mạch hầu lên
- Ống (thần kinh) hạ thiệt — Thần kinh hạ thiệt (XII)
- Lỗ lớn — Hành não; Các màng não; Các động mạch đốt sống; Các nhánh màng não của động mạch đốt sống; Rễ gai của các thần kinh phụ

1 Sọ Trẻ Sơ Sinh

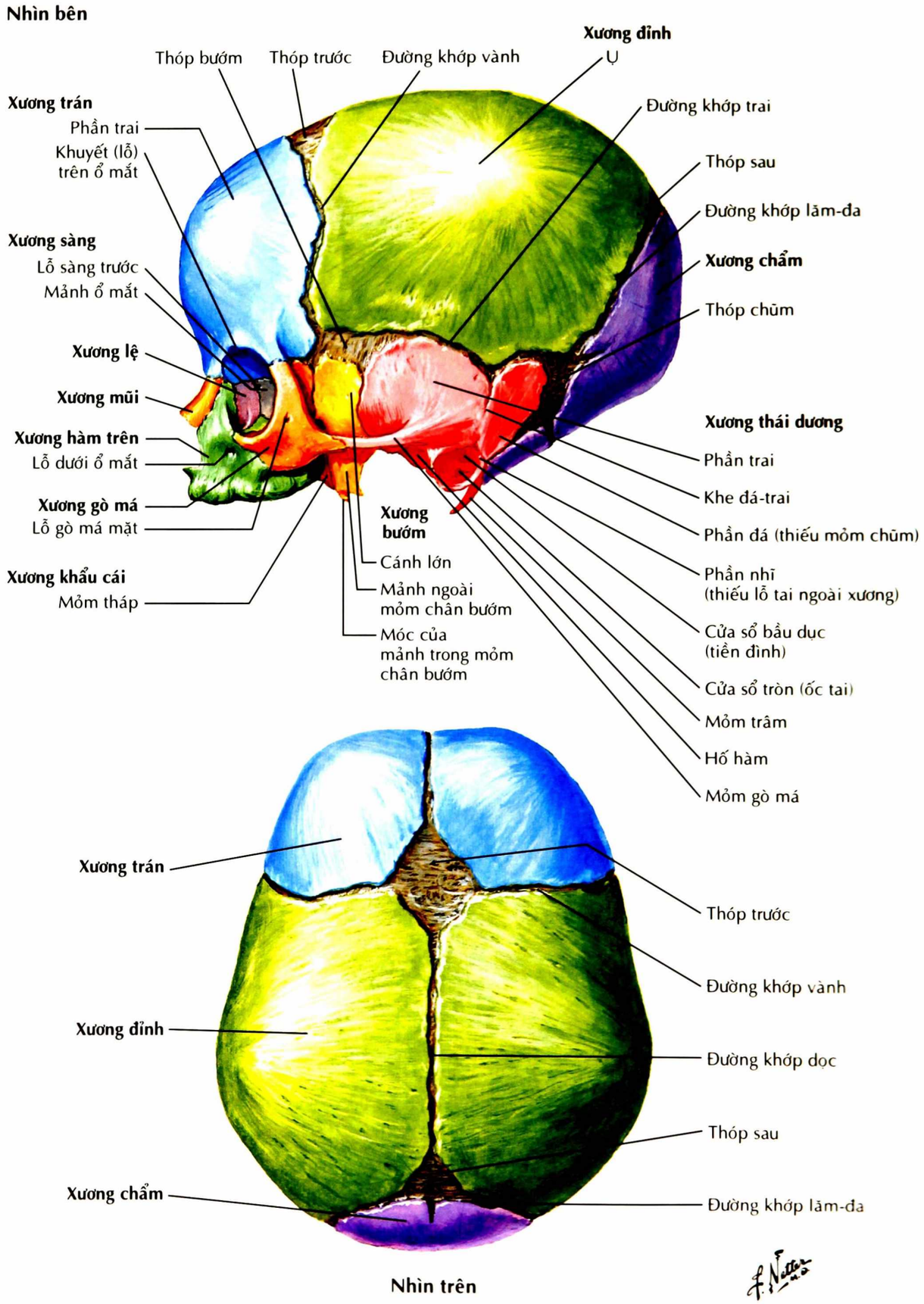

Khung Xương của Đầu và Cổ

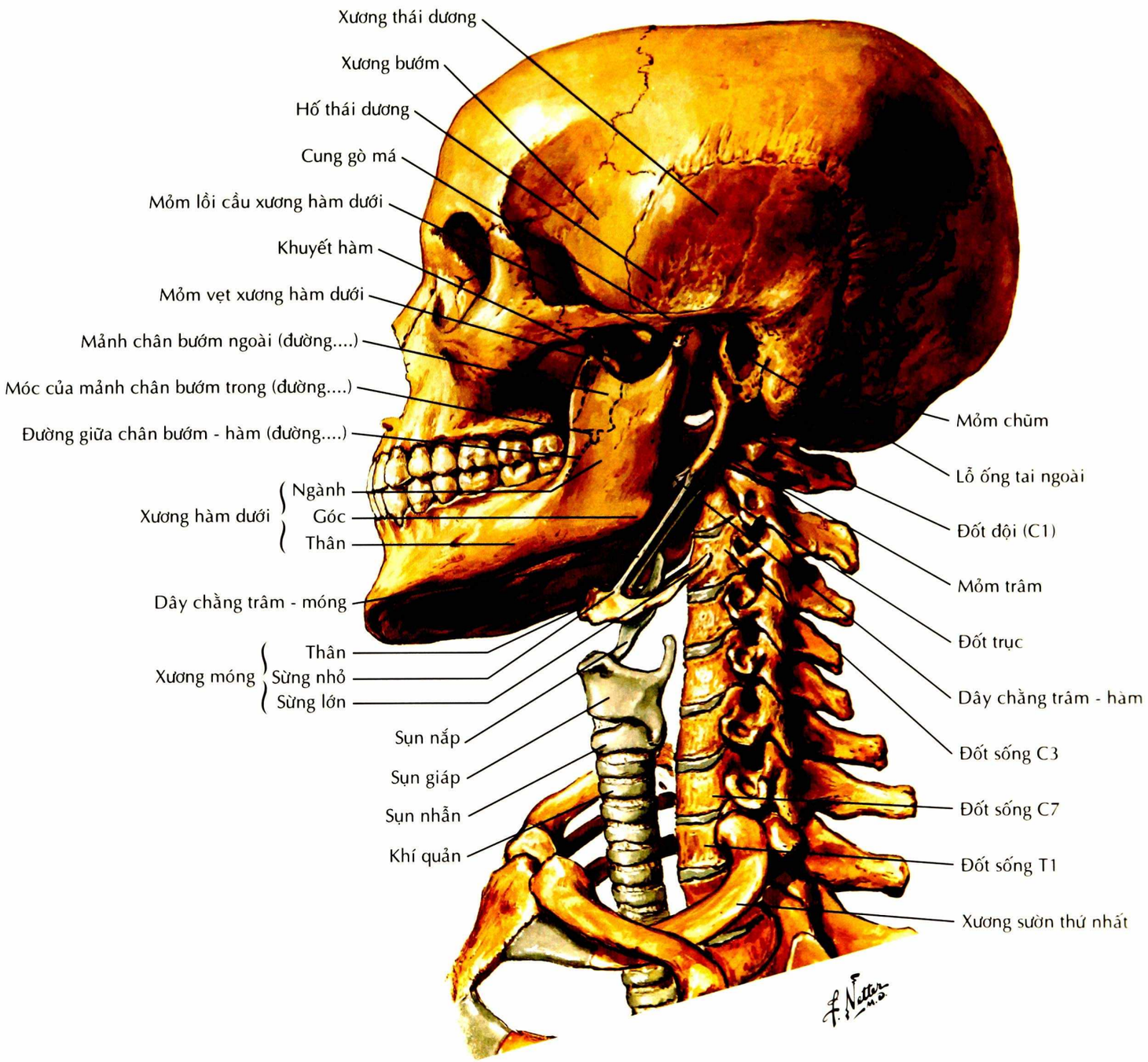

1 Hố Chân Bướm: Nhìn Sau

Nhìn sau



Nhìn bên dưới



Xương Hàm Dưới

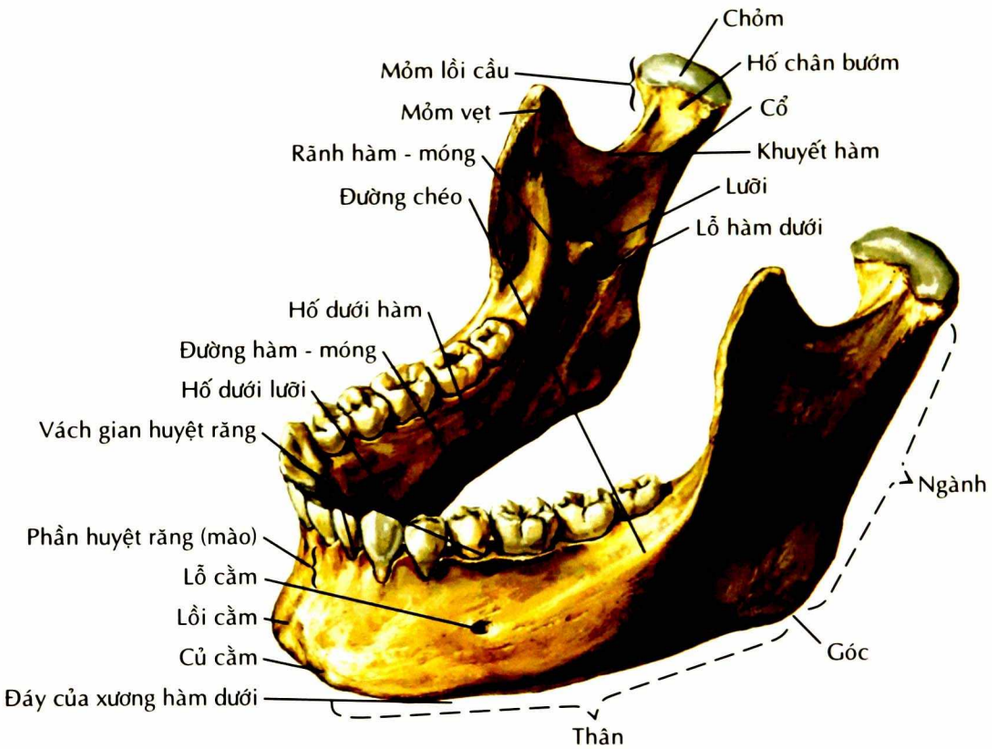

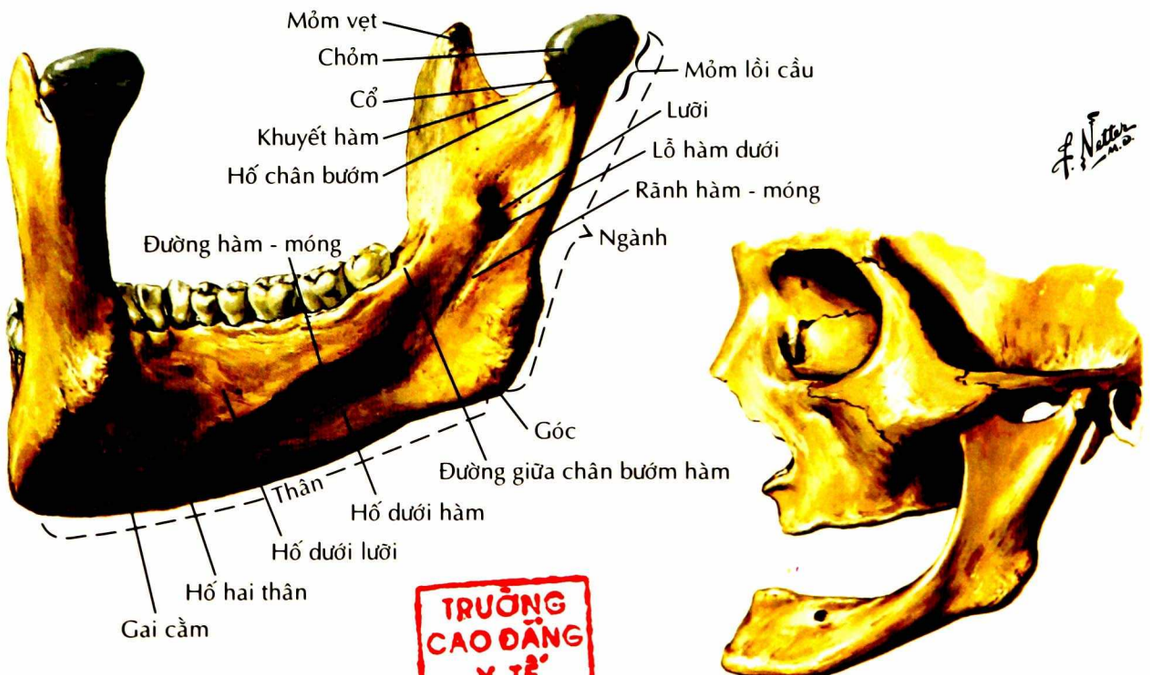

TRƯỜNG CAO ĐẲNG Y TẾ PHÚ THỌ
THƯ VIỆN
Số: 8365/2015

1 Khớp Thái Dương - Hàm Dưới

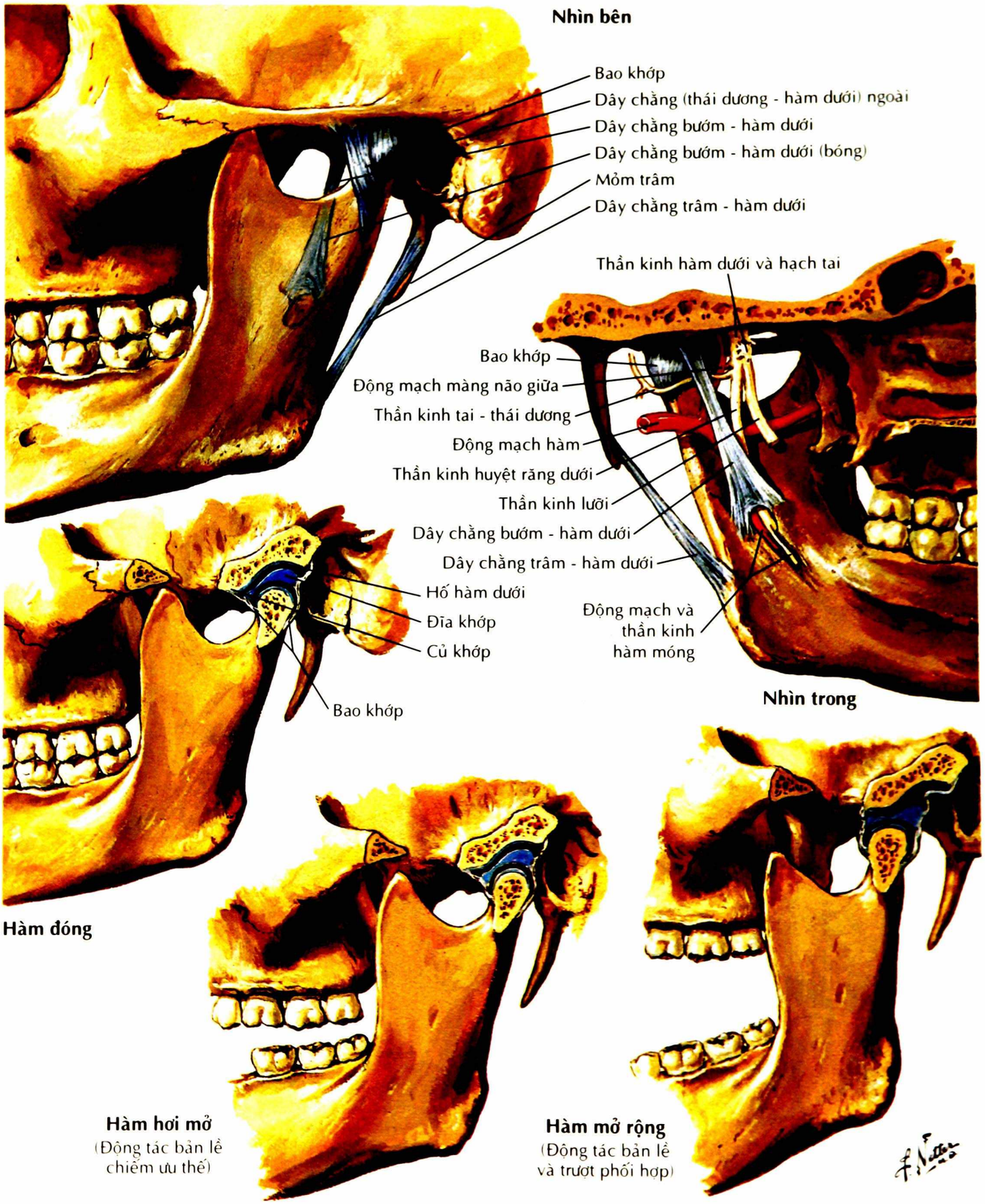

Các Đốt Sống Cổ: Đốt Đội và Đốt Trục

Xem thêm **hình 15, 150**

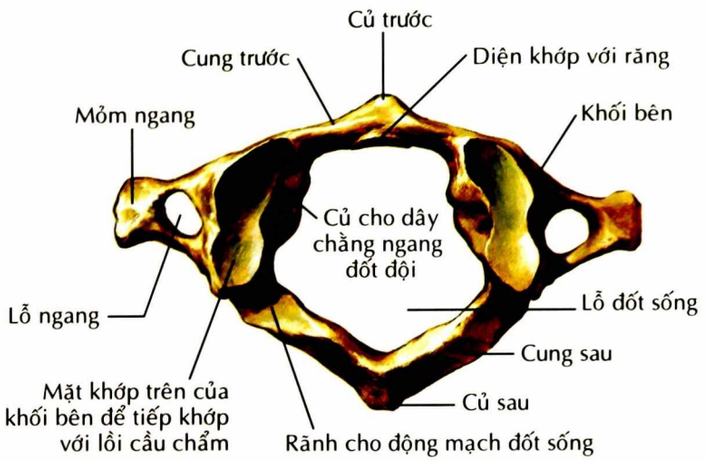

Đốt đội (C1): nhìn trên

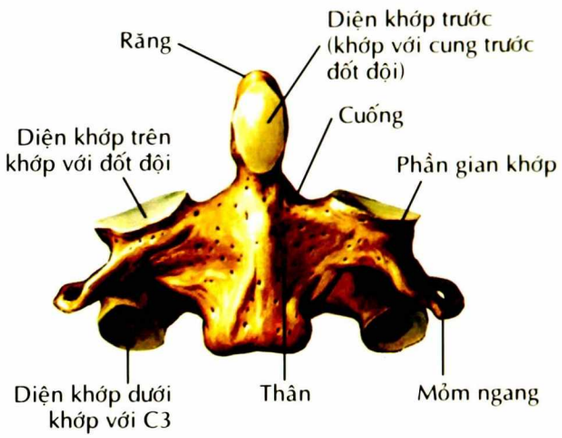

Đốt trục (C2): Nhìn trước

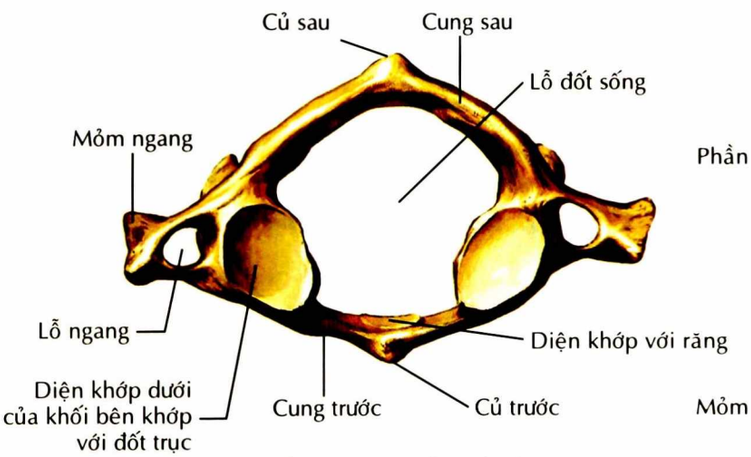

Đốt đội (C1): nhìn dưới

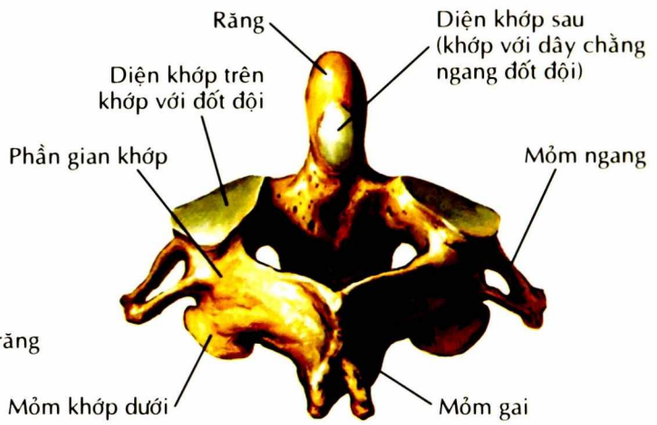

Đốt trục (C2): nhìn sau - trên

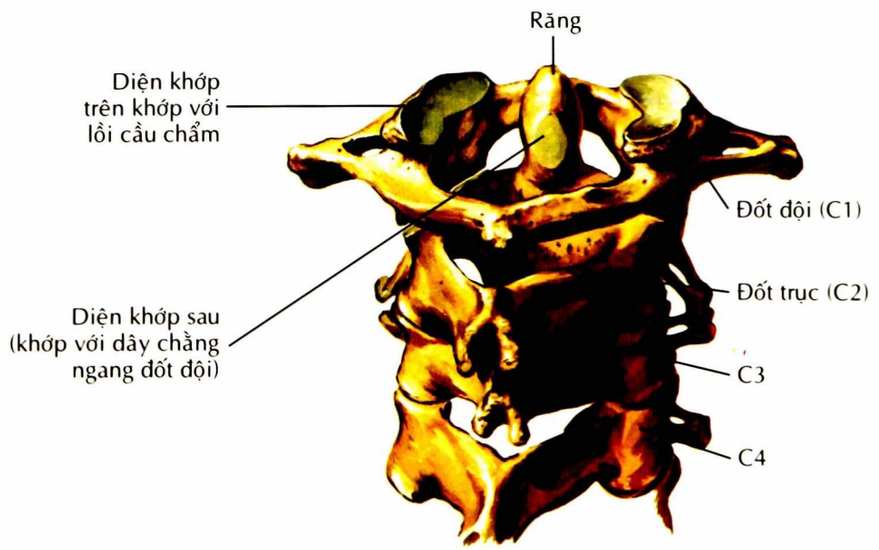

Các đốt sống cổ trên khớp nhau: nhìn từ sau - trên

1 Các Đốt Sống Cổ: Đốt Đội và Đốt Trục (tiếp theo)

Xem thêm hình 15, 150

Hình ảnh nhìn từ dưới của C3 và nhìn từ trên của C4 cho thấynhững vị trí của mặt khớp và khớp móc - đốt sống

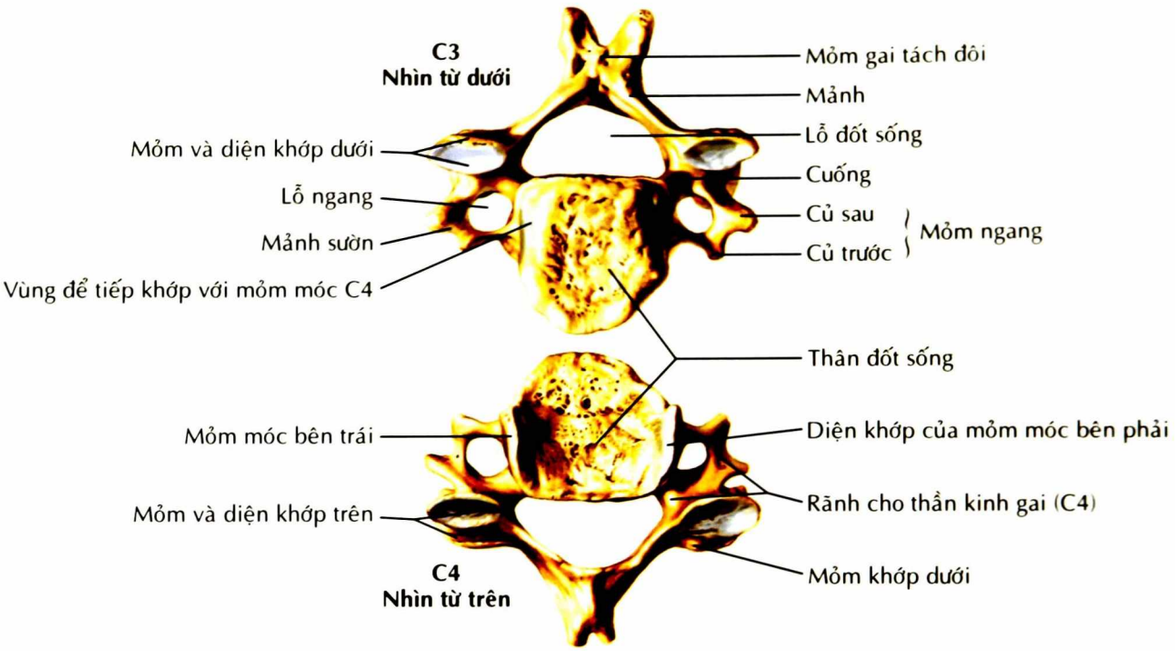

Đốt sống cổ thứ 4: nhìn trước

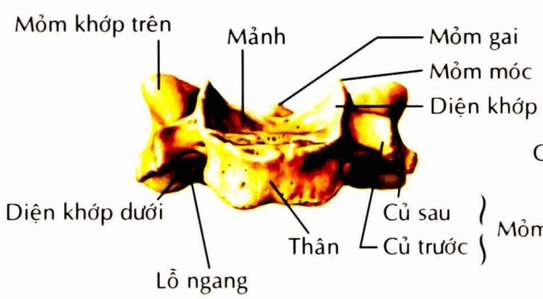

Đốt sống cổ thứ 7: nhìn trước

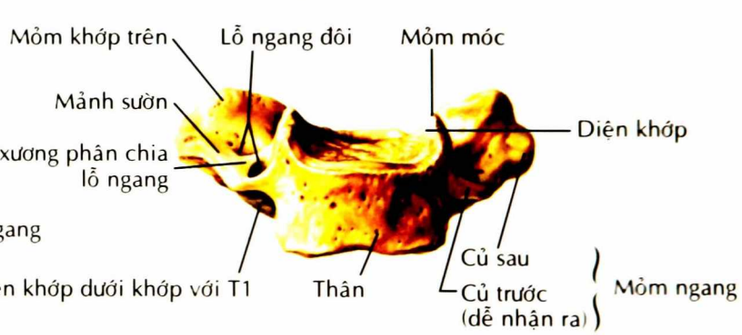

Đốt sống cổ thứ 7 (đốt lồi): nhìn trên

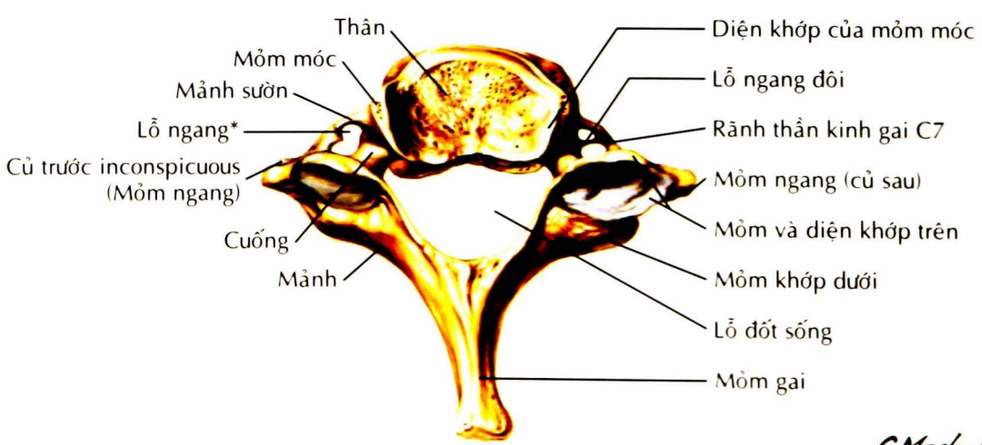

C.Machado MD

**Lỗ ngang của C7 cho các tĩnh mạch đốt sống chứ không phải động mạch đốt sống đi qua và trên mẫu vật này là không đối xứng hai bên.*

Các Đốt Sống Cổ: Các Khớp Móc - Đốt Sống

Các đốt sống cổ: nhìn trước

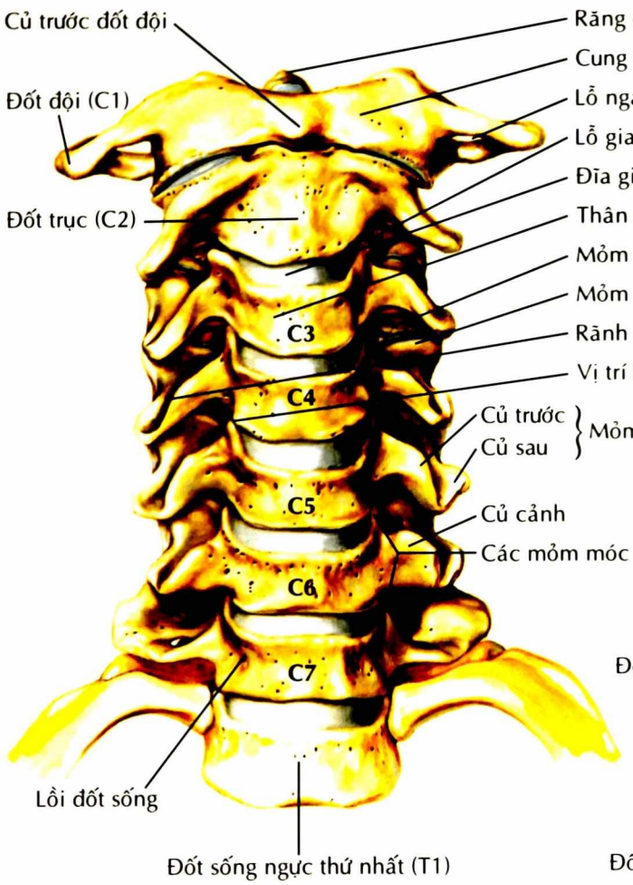

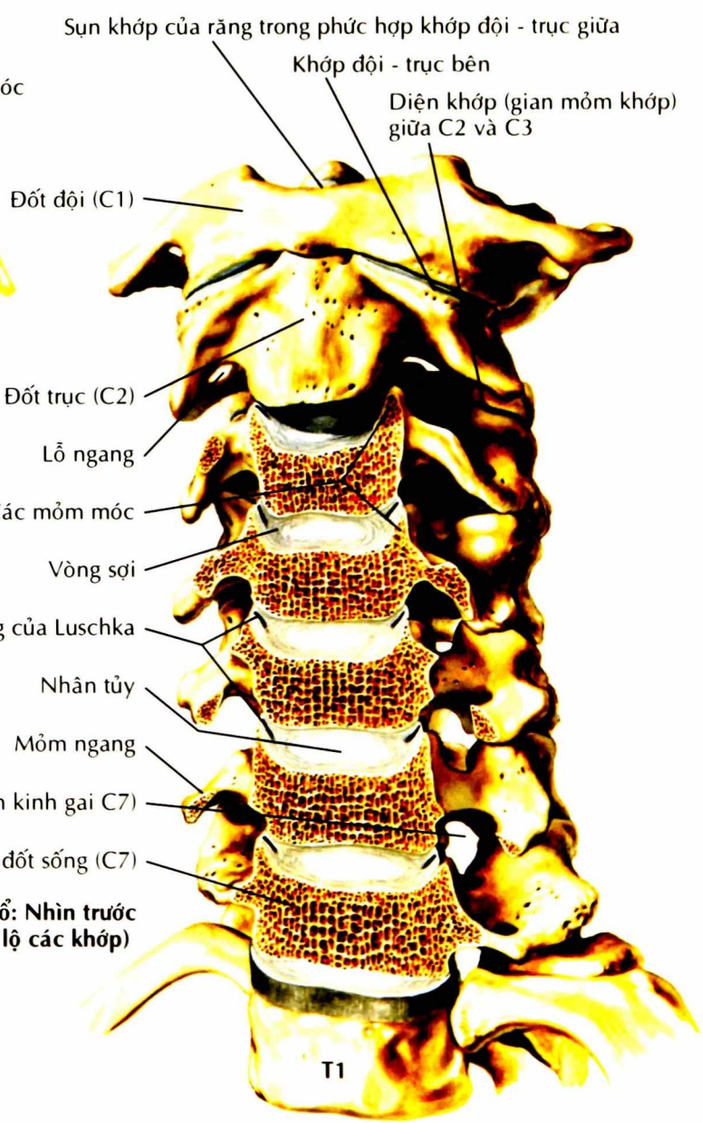

Các khớp móc - đốt sống của cột sống cổ: Nhìn trước (C3-C7 đã được các đứng ngang để bộc lộ các khớp)

C. Machado, M.D.

1 Các Dây Chằng Sọ - Cổ Ngoài

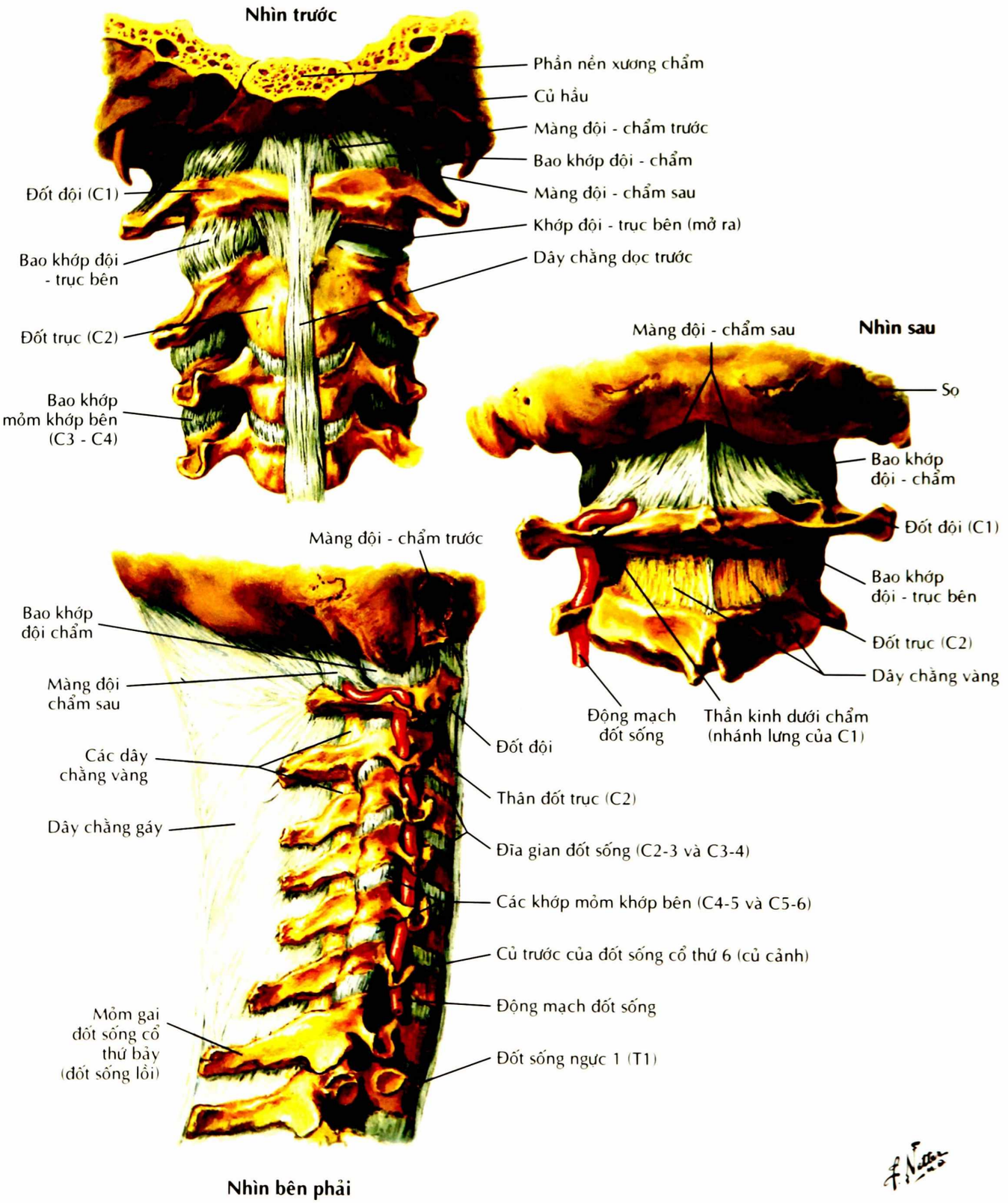

Các Dây Chằng Sọ - Cổ Trong

Phần trên ống sống với các mỏm gai và một phần cung đốt sống đã cắt bỏ để thấy các dây chằng ở mặt sau thân đốt sống: Nhìn sau

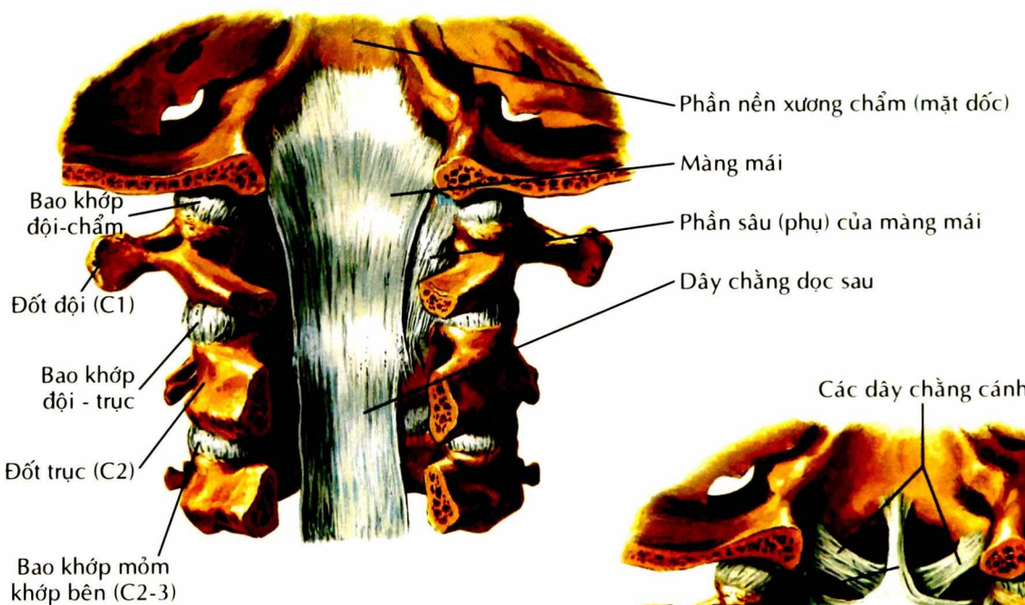

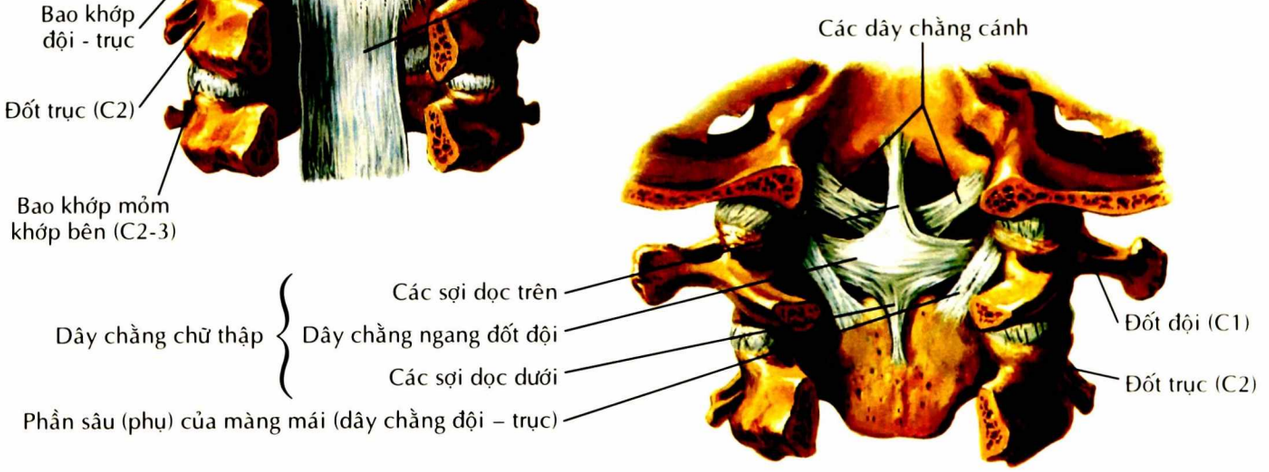

Phần chính của màng mái đã bỏ đi để thấy các dây chằng sâu: Nhìn sau

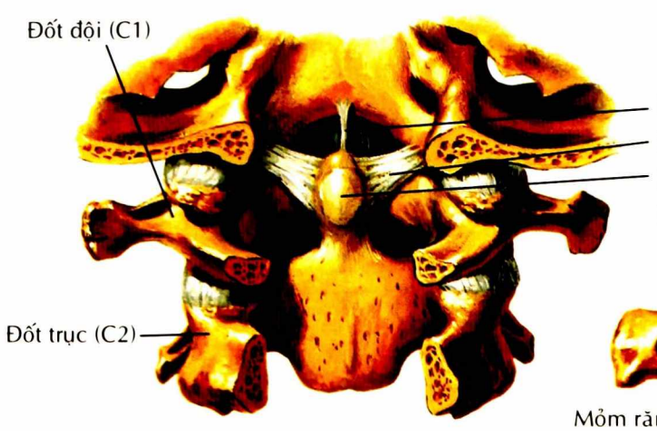

Dây chằng chữ thập bỏ đi để thấy các dây chằng ở sâu nhất: Nhìn sau



Khớp đội - trục giữa: Nhìn trên

1 Các Nhánh Thần Kinh Mặt và Tuyến Mang Tai

Xem thêm **hình 61, 71, 122**

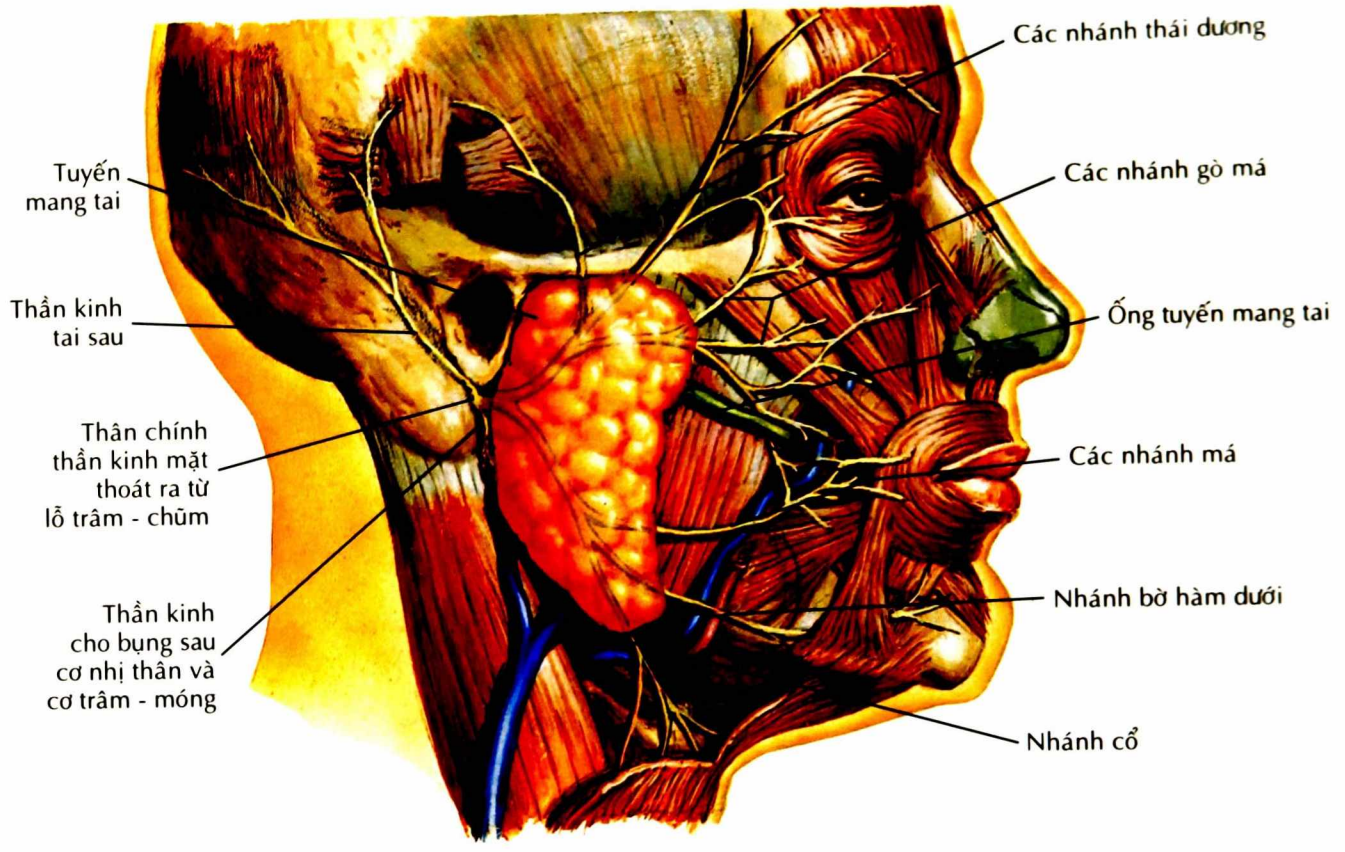

Các Cơ Biểu Hiện Nét Mặt: Nhìn Bên

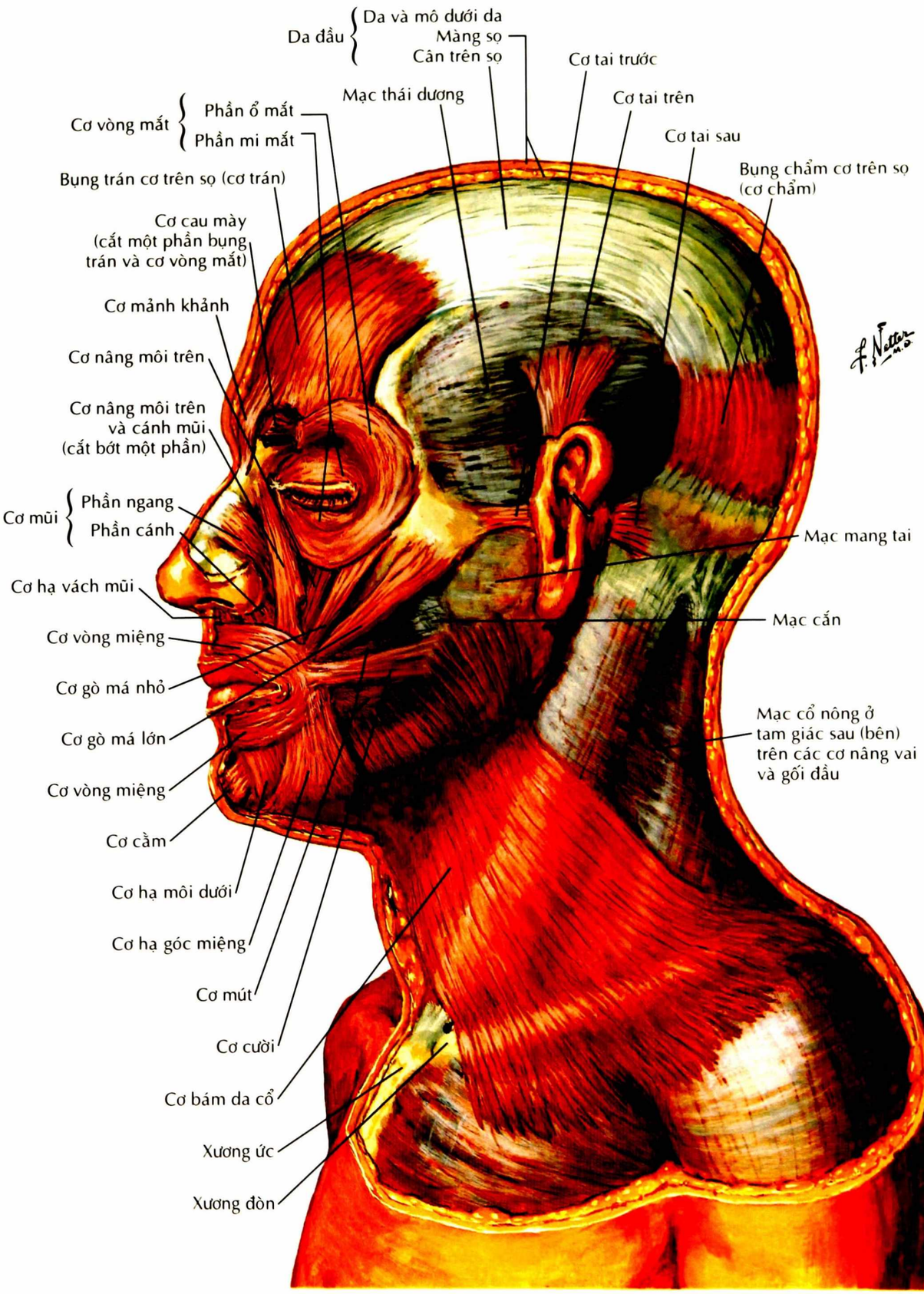

1 Các Cơ của Cổ: Nhìn Bên

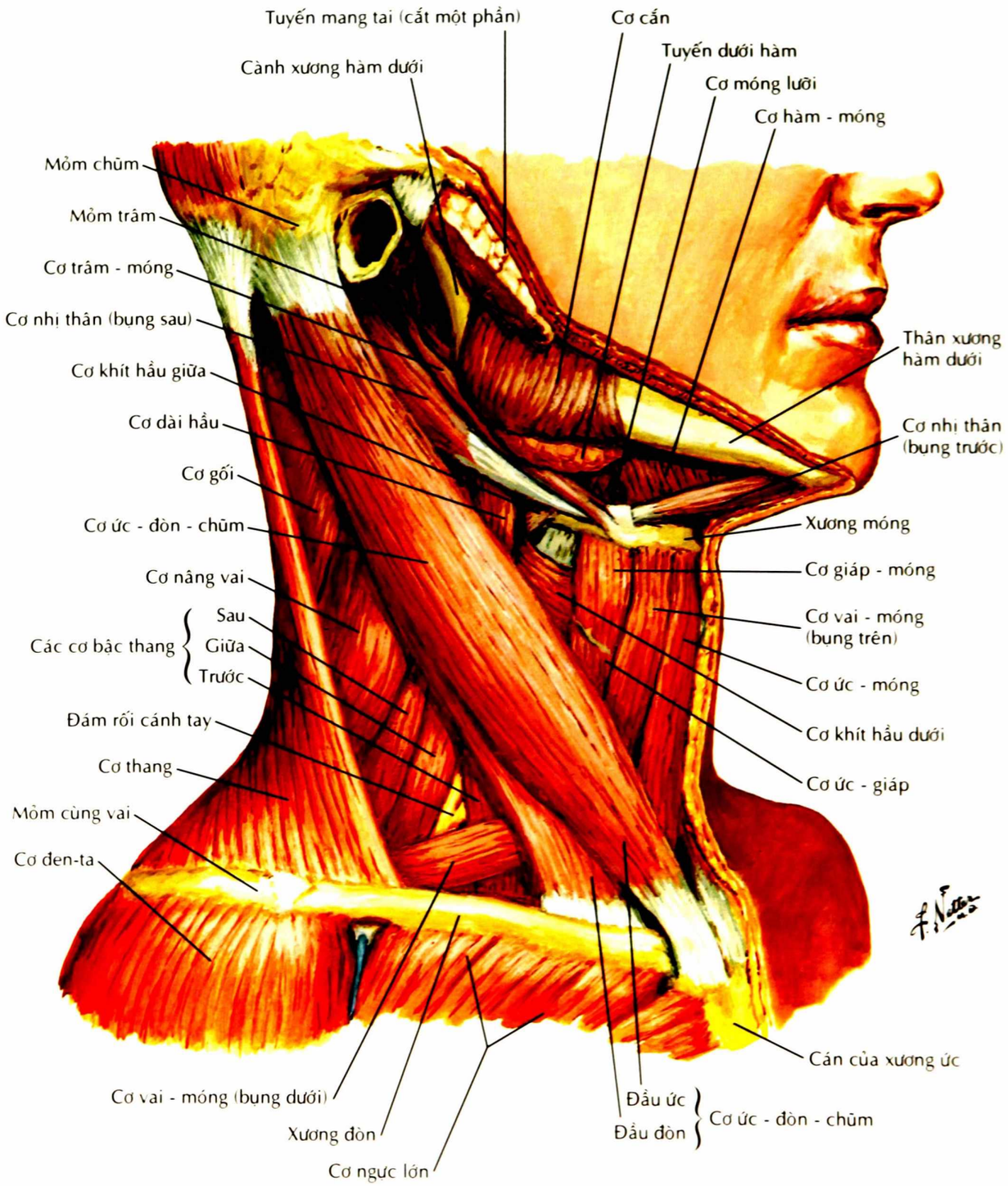

Các Cơ của Cổ: Nhìn Trước

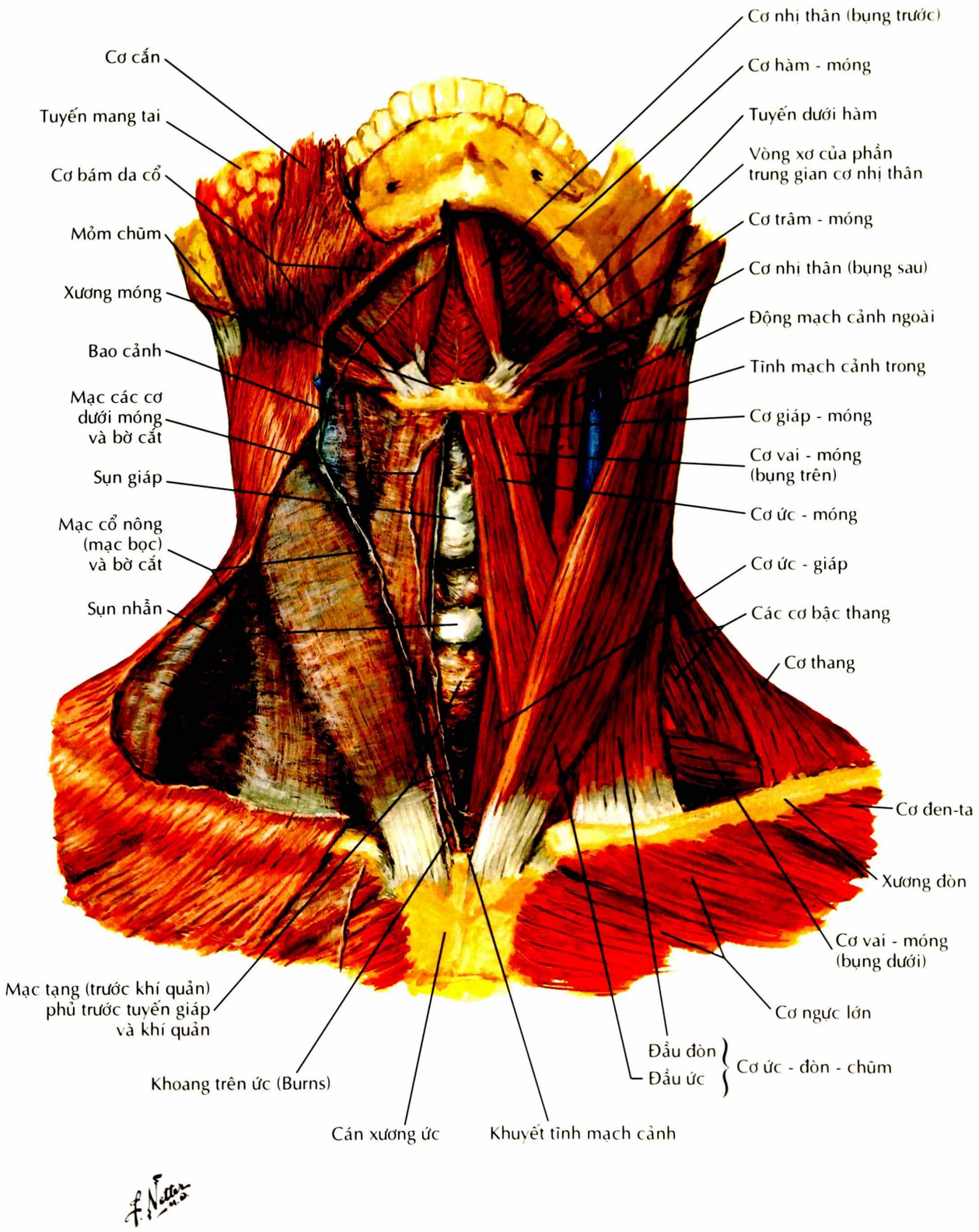

1 Các Cơ Dưới Móng và Trên Móng

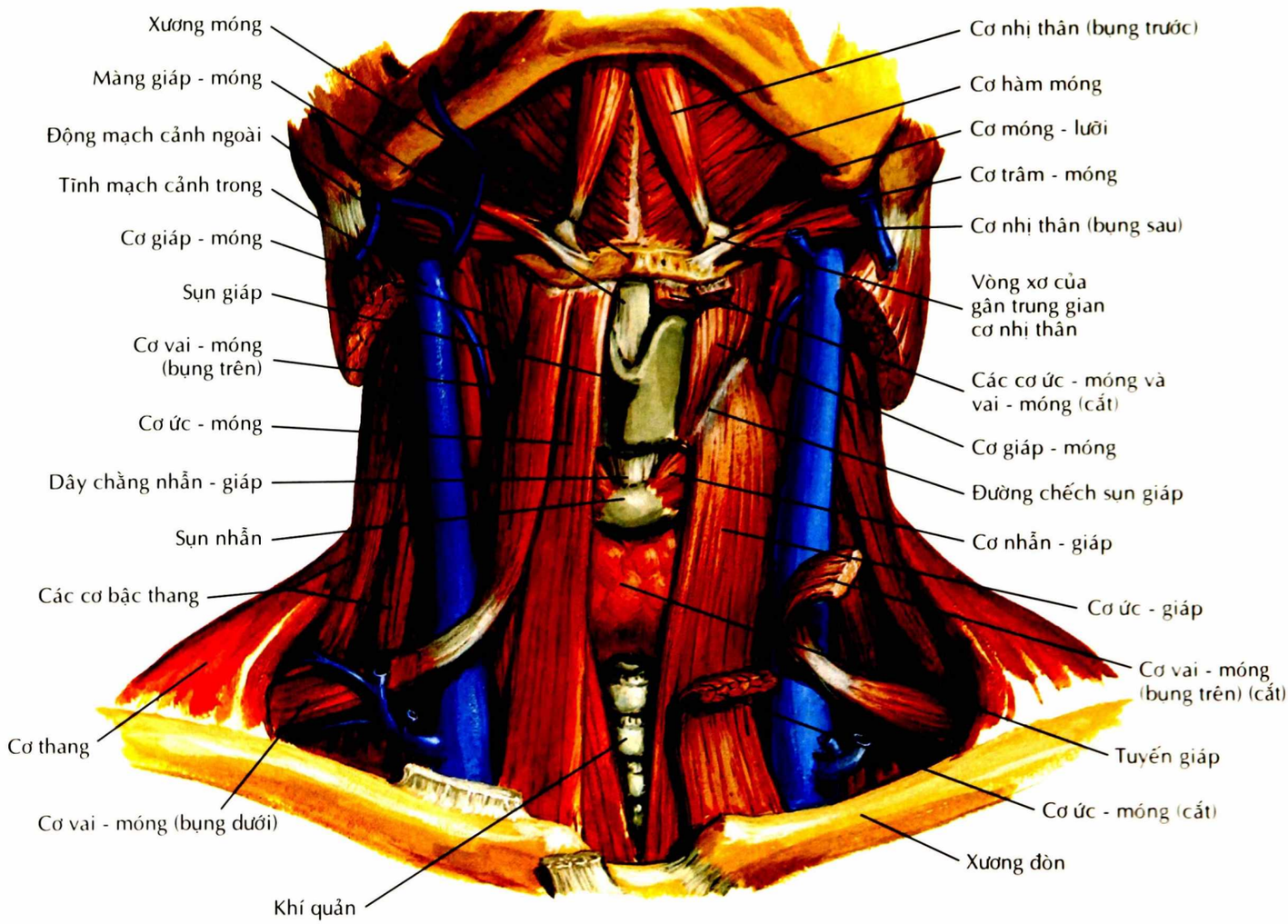

Hình 28

Các Cơ Bậc Thang và Các Cơ Trước Cột Sống

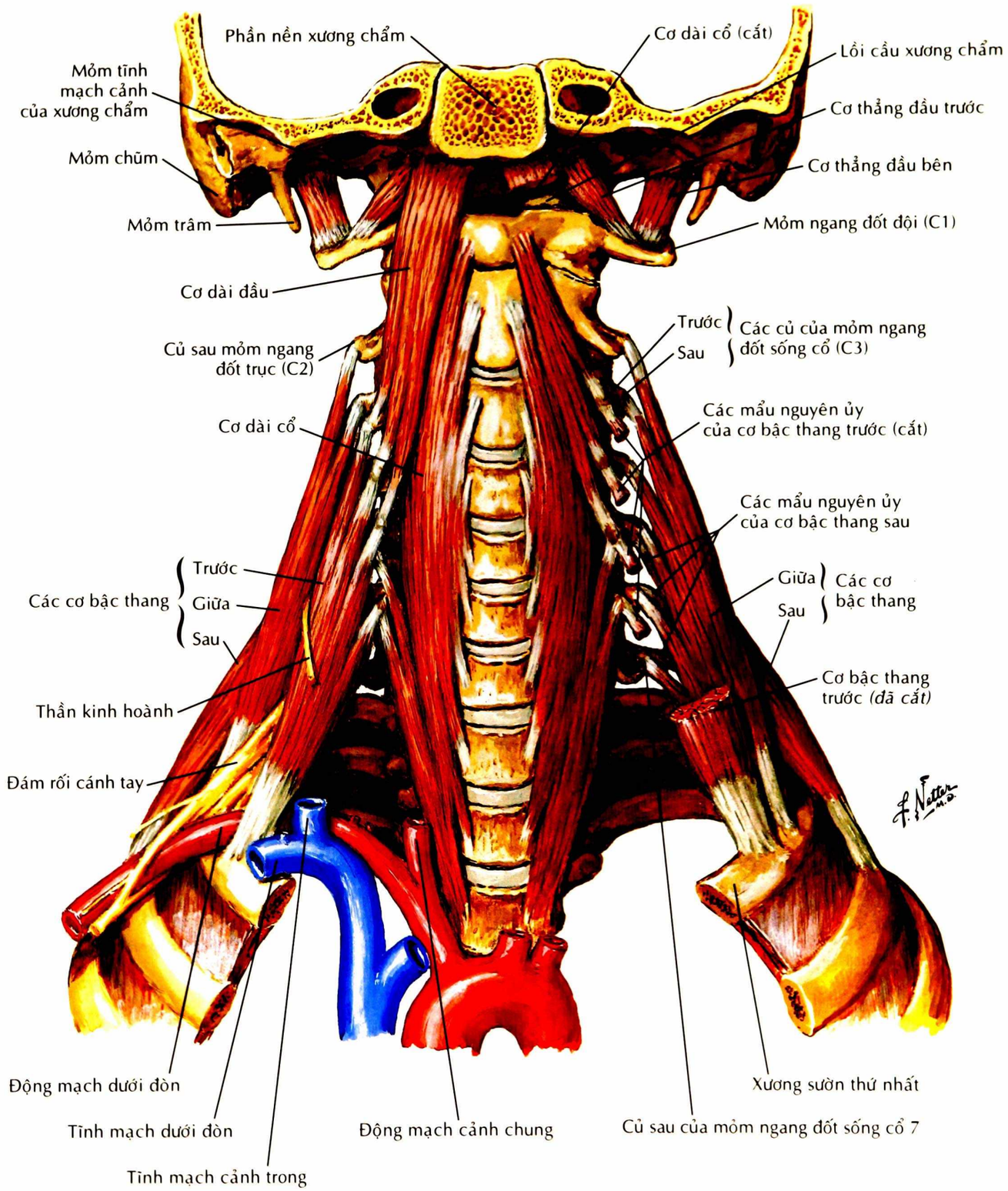

1 Các Tĩnh Mạch Nông và Thần Kinh Bì Nông ở Cổ

Xem thêm **hình 70**

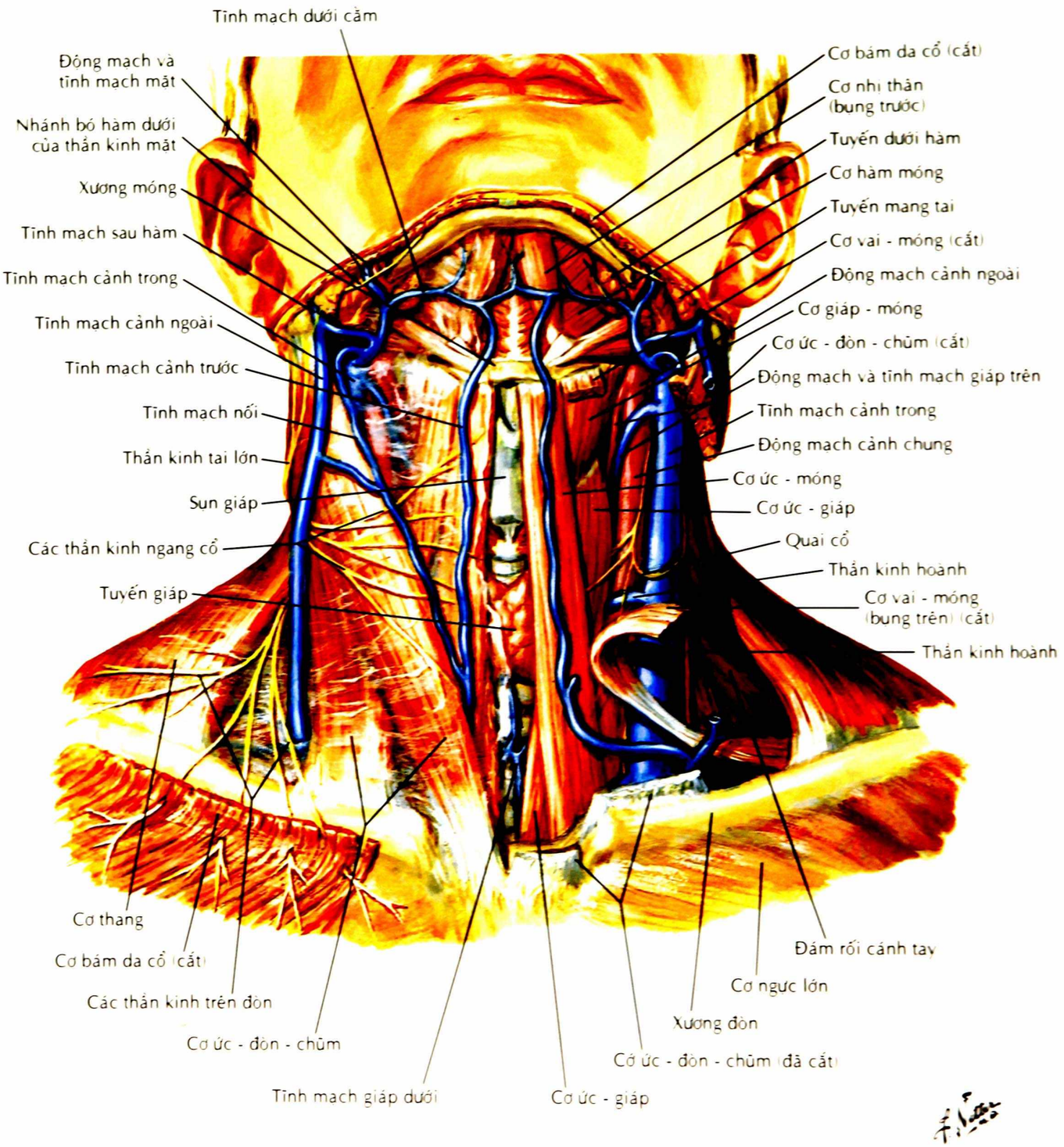

Các Thần Kinh và Mạch Máu của Cổ

Xem thêm hình 126 - 128, 187

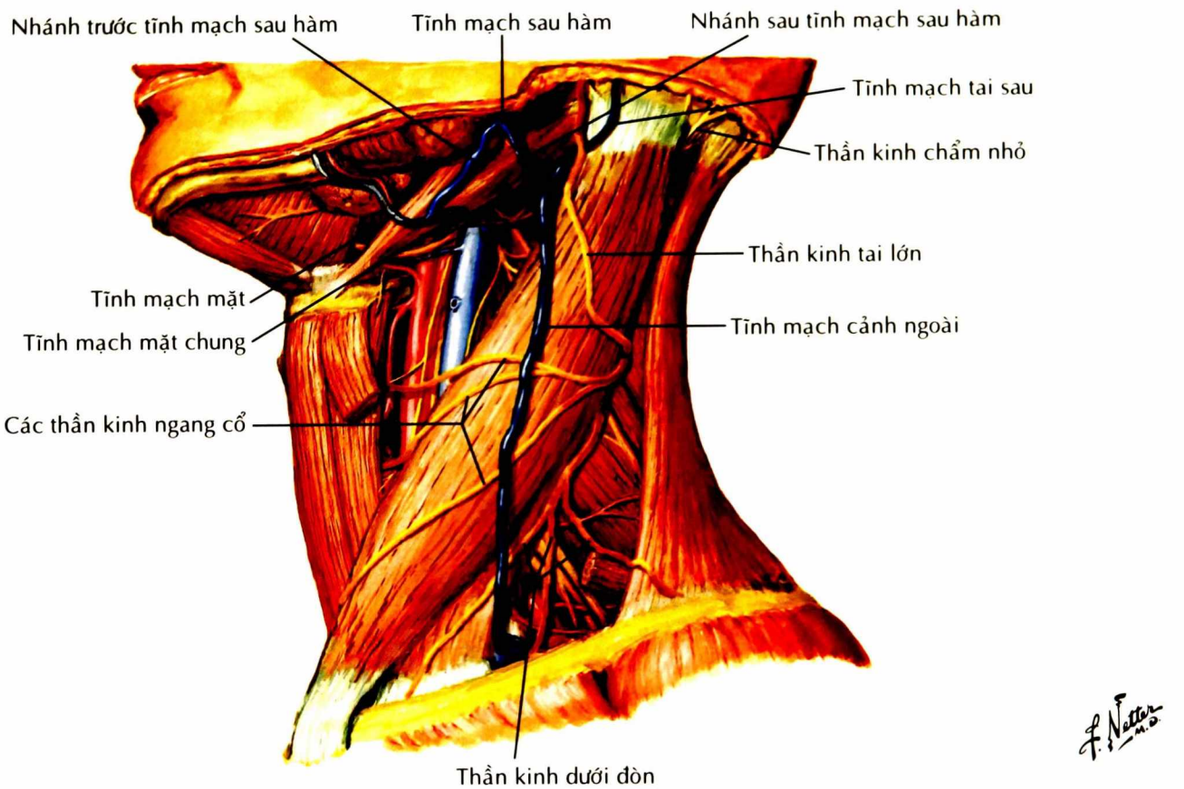

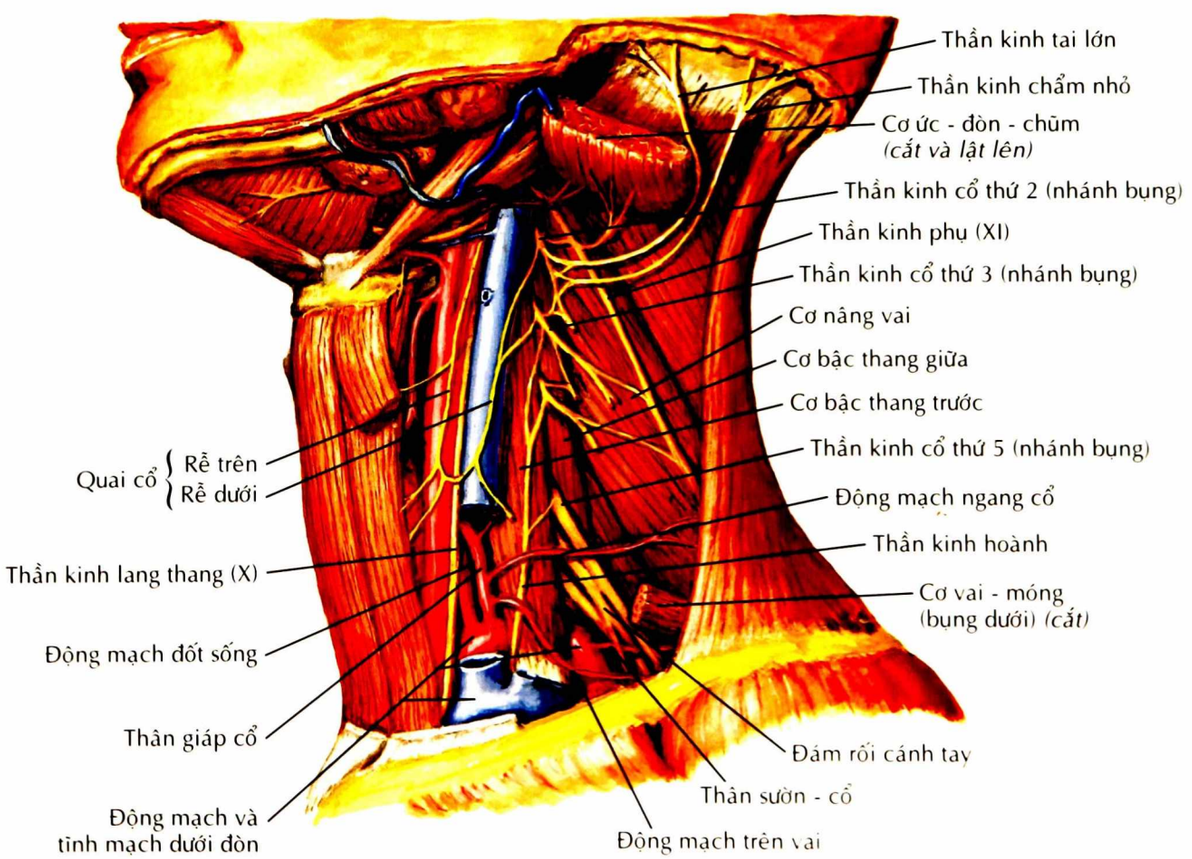

1 Các Thần Kinh và Mạch Máu của Cổ (tiếp theo)

Đám rối cổ: Sơ đồ
(S = nhánh xám đi tới hạch giao cảm trên)

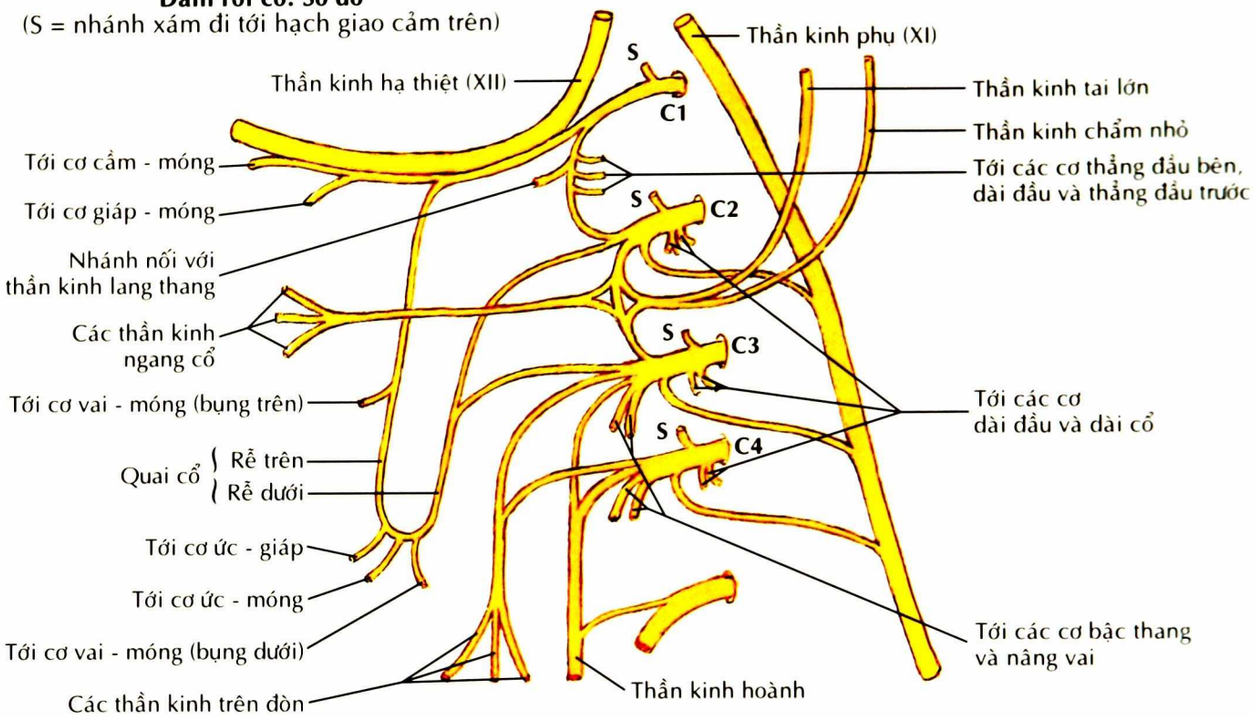

Phẫu tích phía trước bên phải

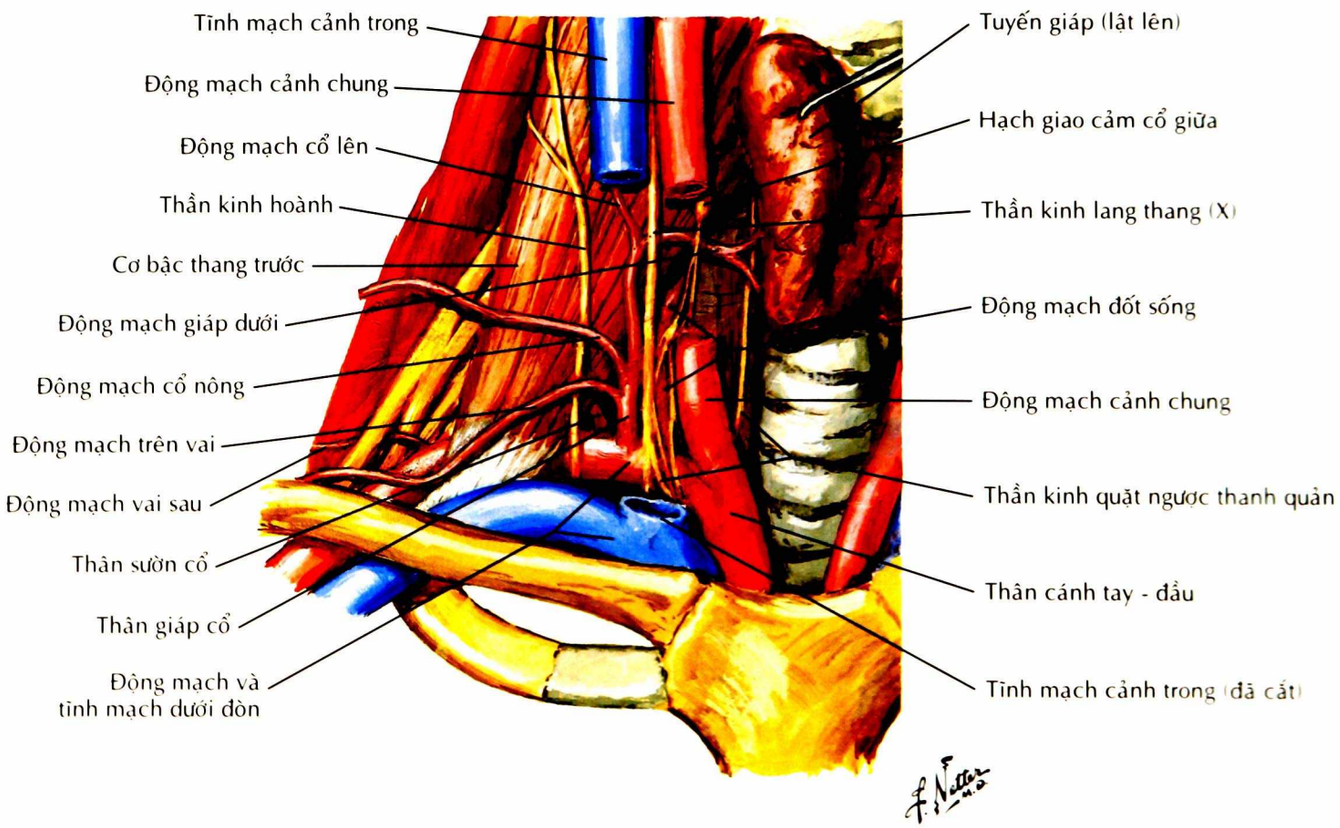

Các Động Mạch Cảnh

Xem thêm hình 3, 135, 136

Hố mang tai: Phẫu tích bên phải

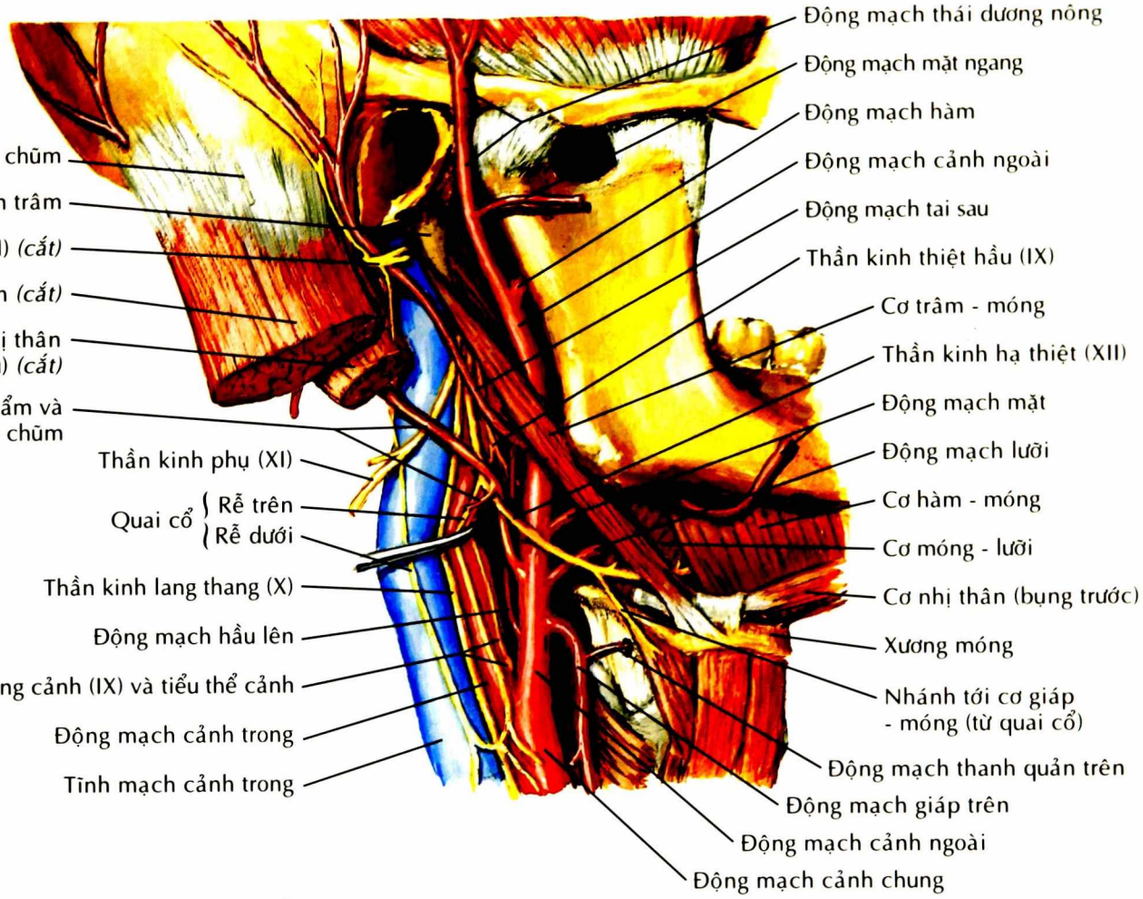

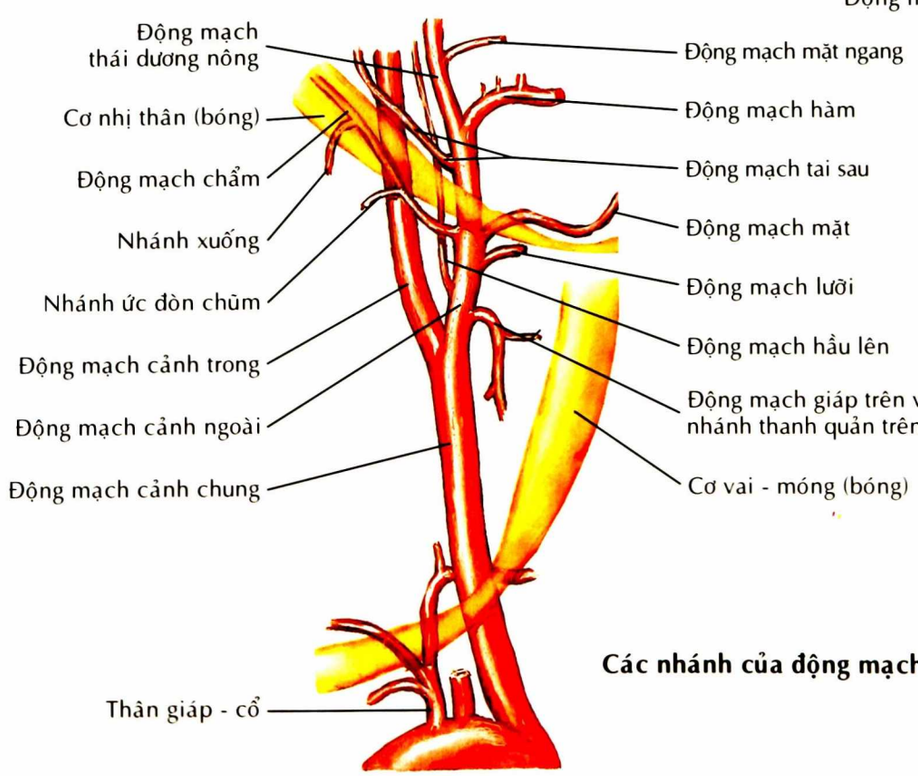

Các nhánh của động mạch cảnh ngoài: sơ đồ

1 Các Lớp Mạc Cổ

Xem thêm hình 69 - 71

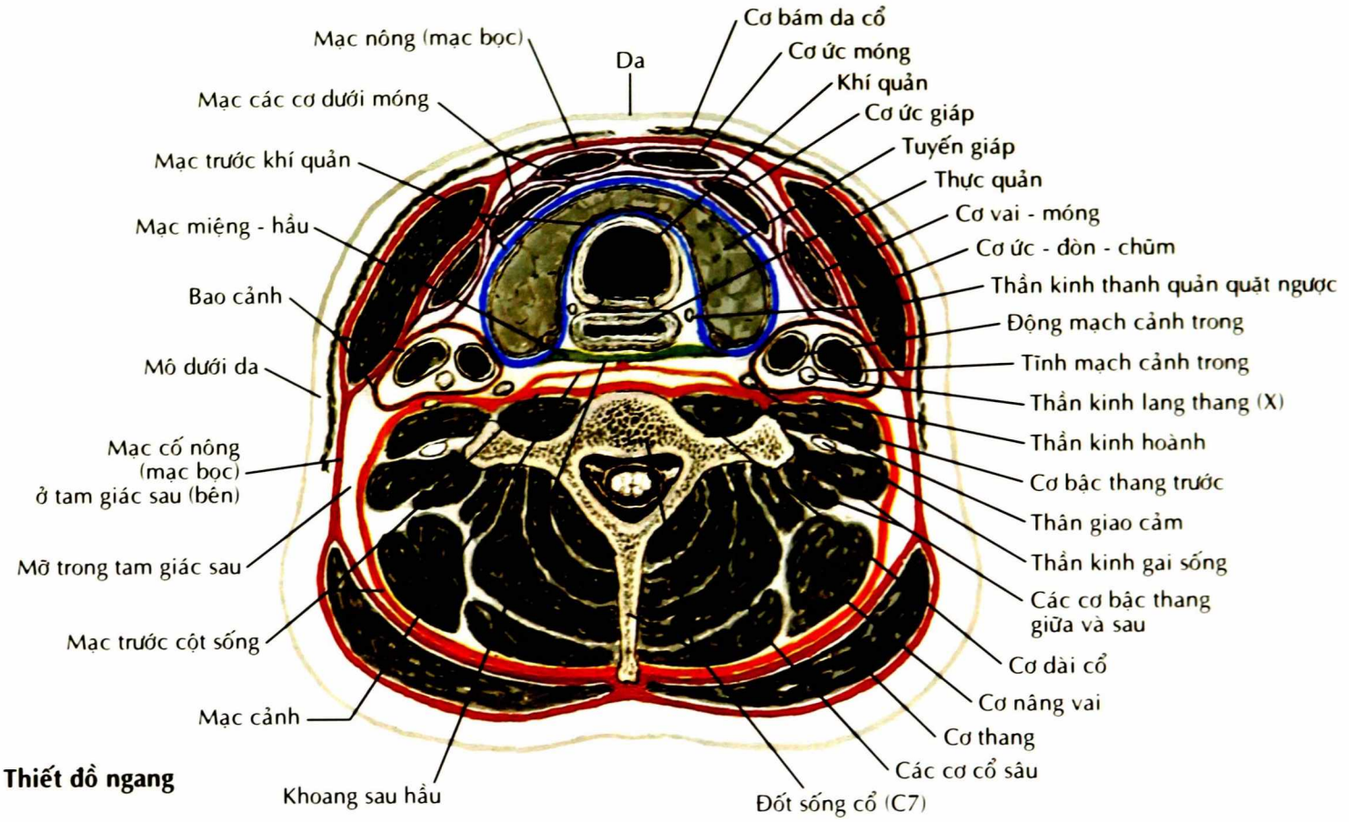

Thiết đồ ngang

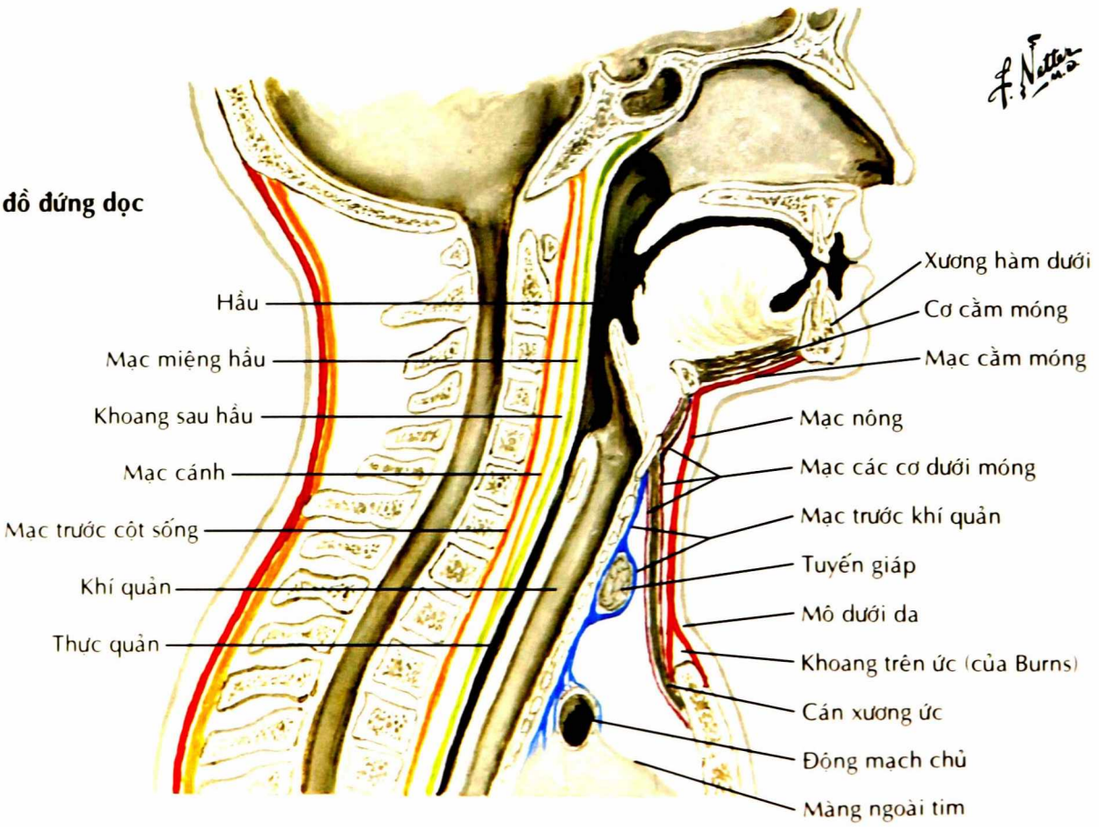

Thiết đồ đứng dọc

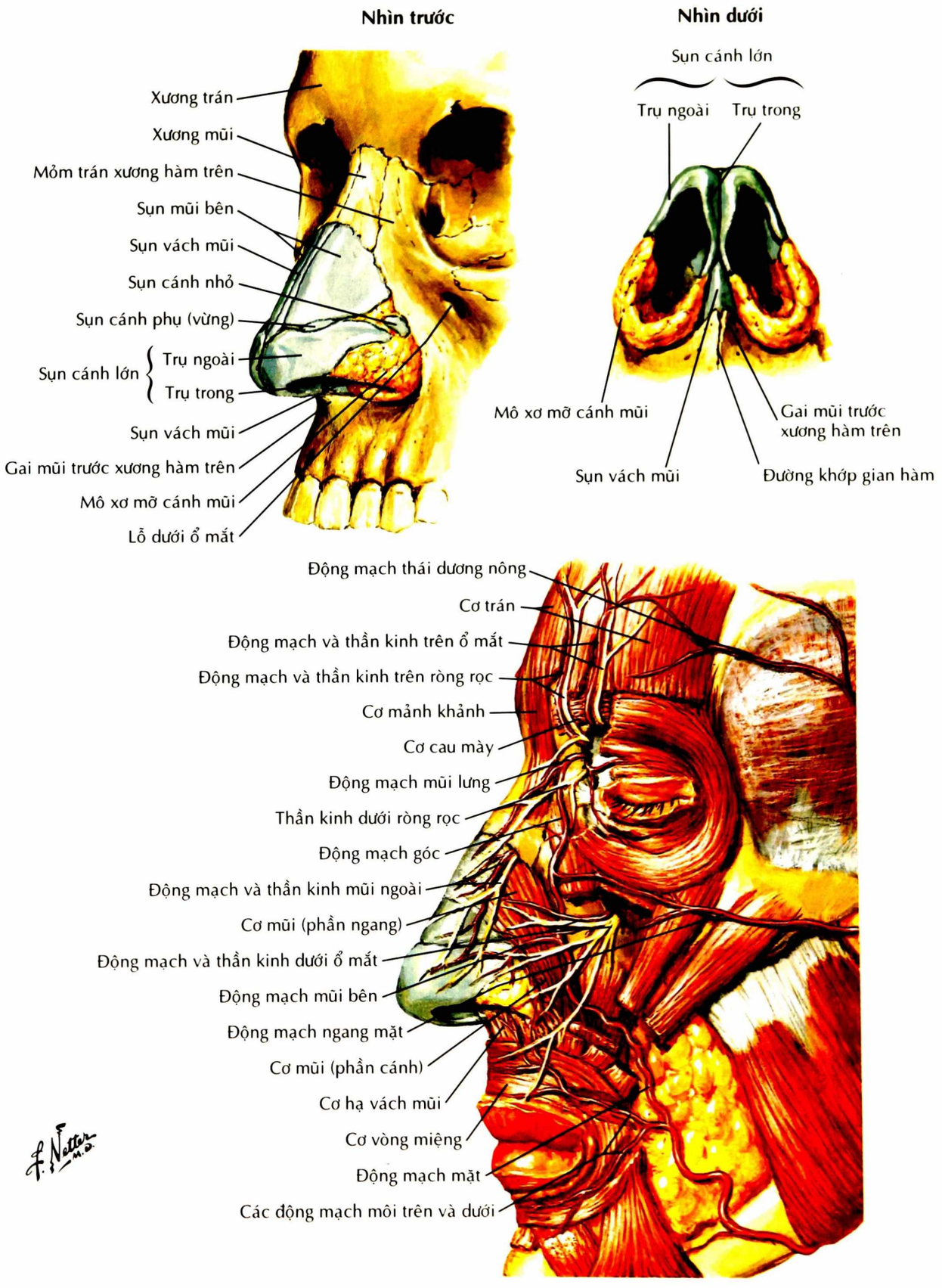
Nhìn trước
Xương trán
Xương mũi
Mỏm trán xương hàm trên
Sụn mũi bên
Sụn vách mũi
Sụn cánh nhỏ
Sụn cánh phụ (vừng)
Sụn cánh lớn
Trụ ngoài
Trụ trong
Sụn vách mũi
Gai mũi trước xương hàm trên
Mô xơ mỡ cánh mũi
Lỗ dưới ổ mắt
Nhìn dưới
Sụn cánh lớn
Trụ ngoài
Trụ trong
Mô xơ mỡ cánh mũi
Gai mũi trước xương hàm trên
Sụn vách mũi
Đường khớp gian hàm
Động mạch thái dương nông
Cơ trán
Động mạch và thần kinh trên ổ mắt
Động mạch và thần kinh trên ròng rọc
Cơ mảnh khảnh
Cơ cau mày
Động mạch mũi lưng
Thần kinh dưới ròng rọc
Động mạch góc
Động mạch và thần kinh mũi ngoài
Cơ mũi (phần ngang)
Động mạch và thần kinh dưới ổ mắt
Động mạch mũi bên
Động mạch ngang mặt
Cơ mũi (phần cánh)
Cơ hạ vách mũi
Cơ vòng miệng
Động mạch mặt
Các động mạch môi trên và dưới

1 Thành Ngoài của Ổ Mũi

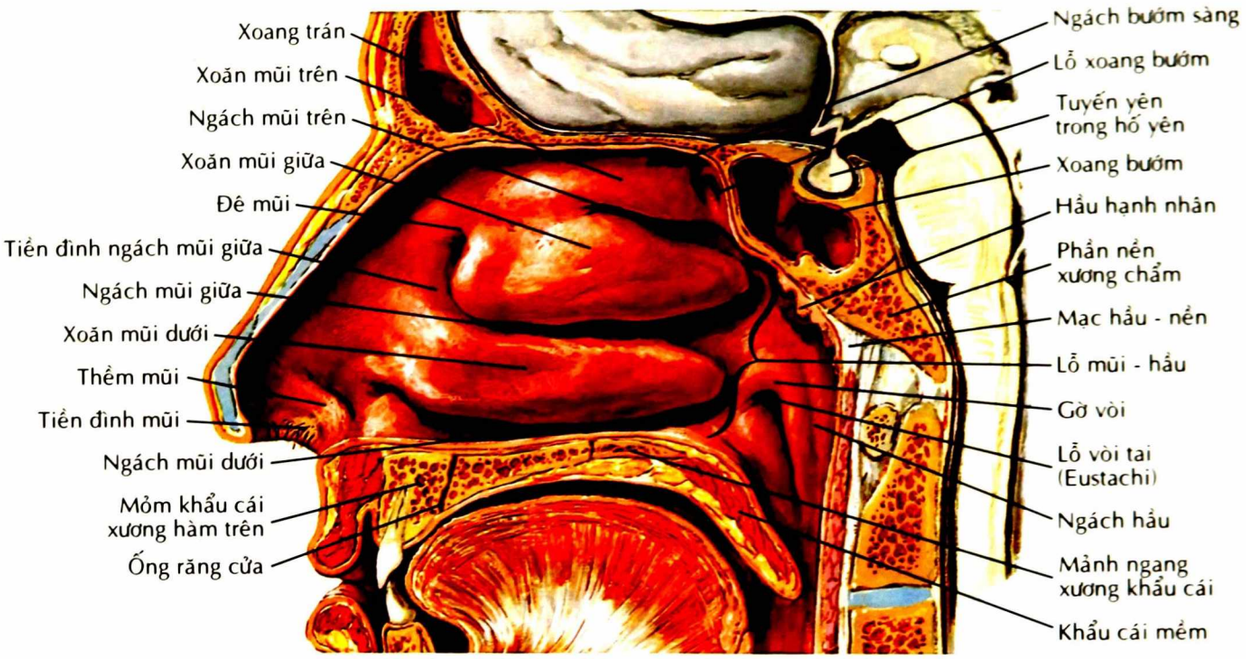

Nhìn qua mỏ vịt

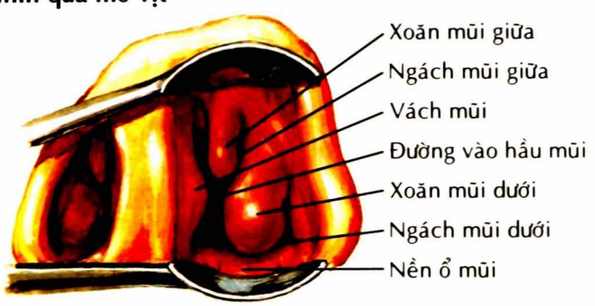

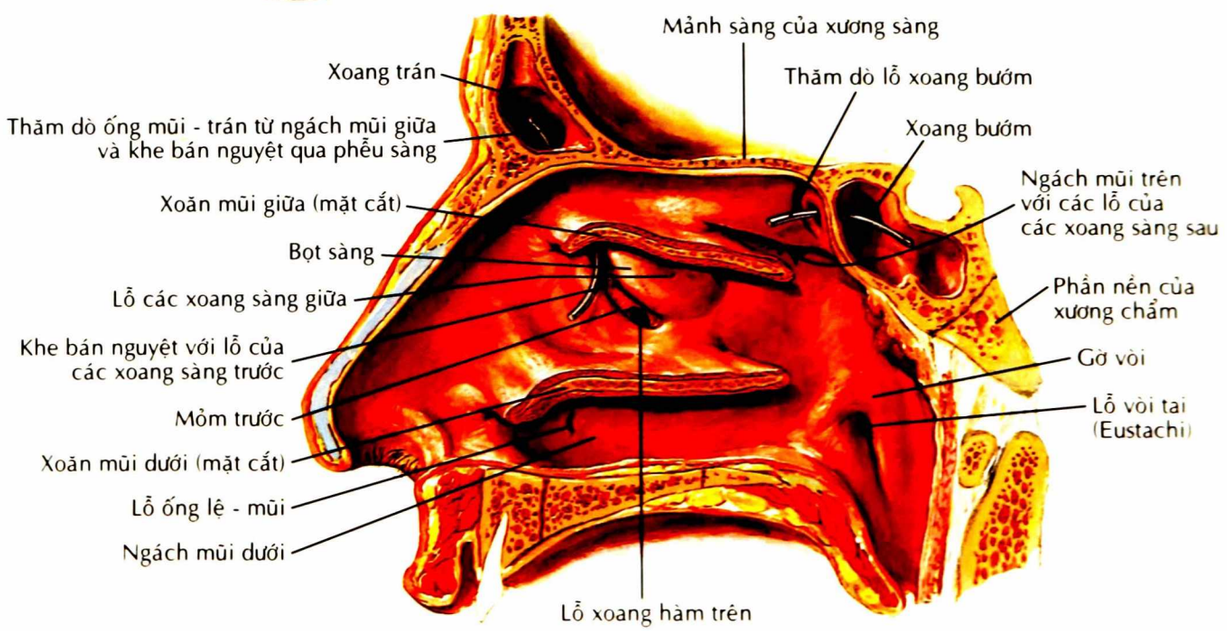

Thành Ngoài của Ổ Mũi (tiếp theo)

Xem thêm hình 8

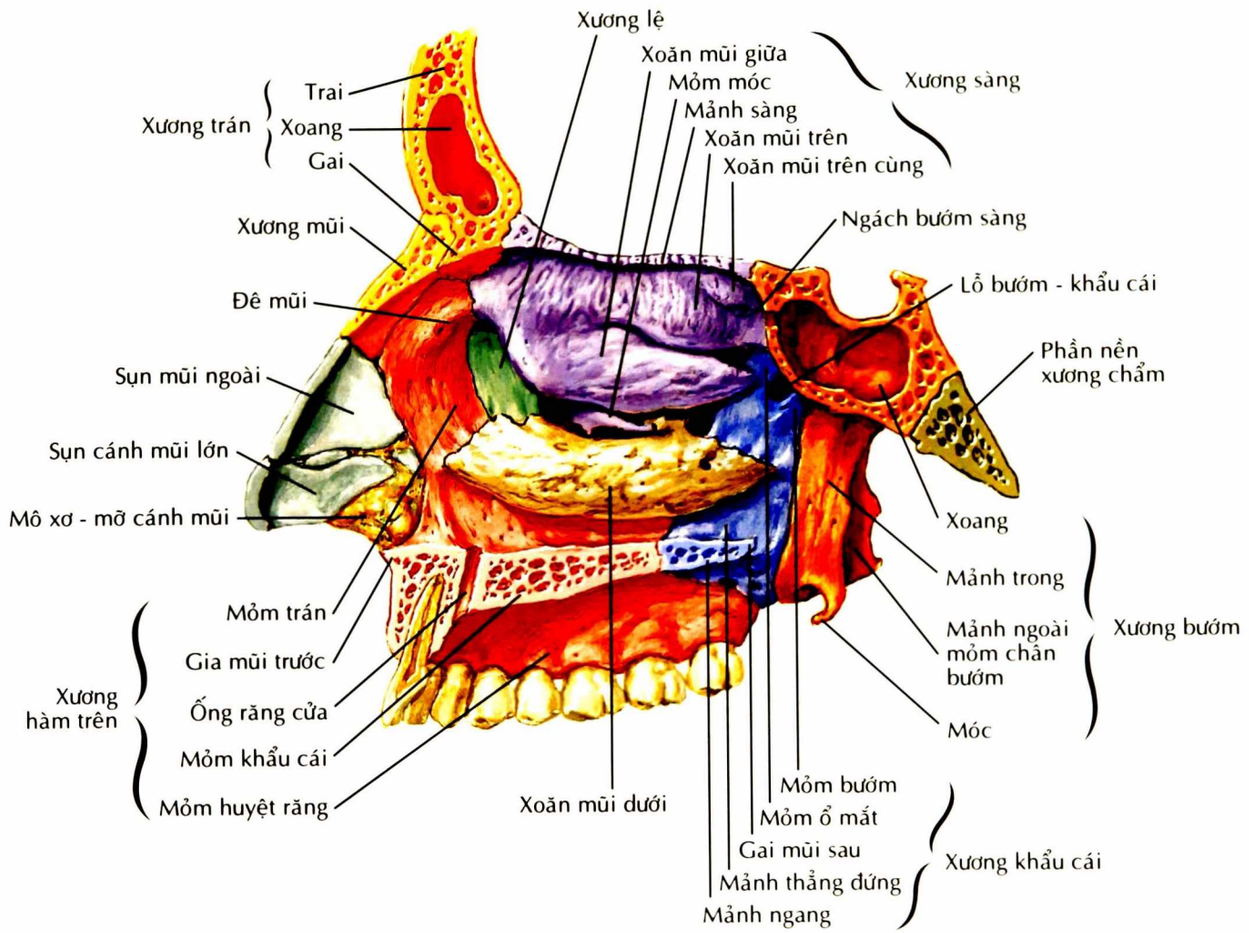

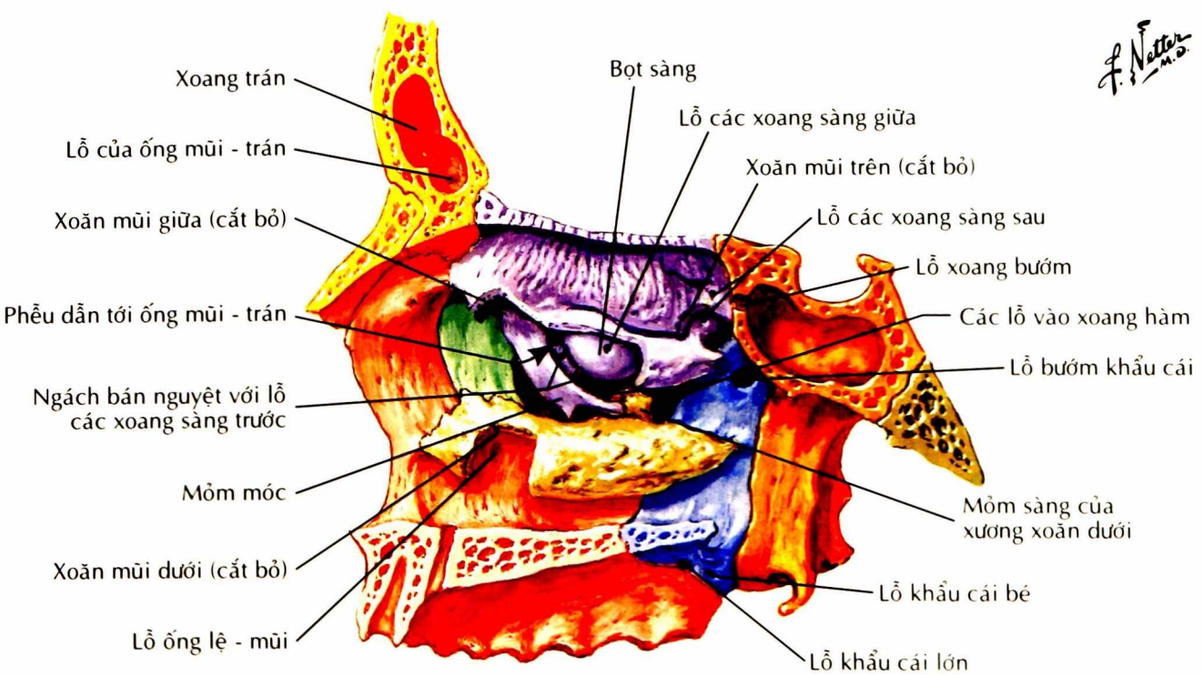

1 Thành Trong của Ổ Mũi

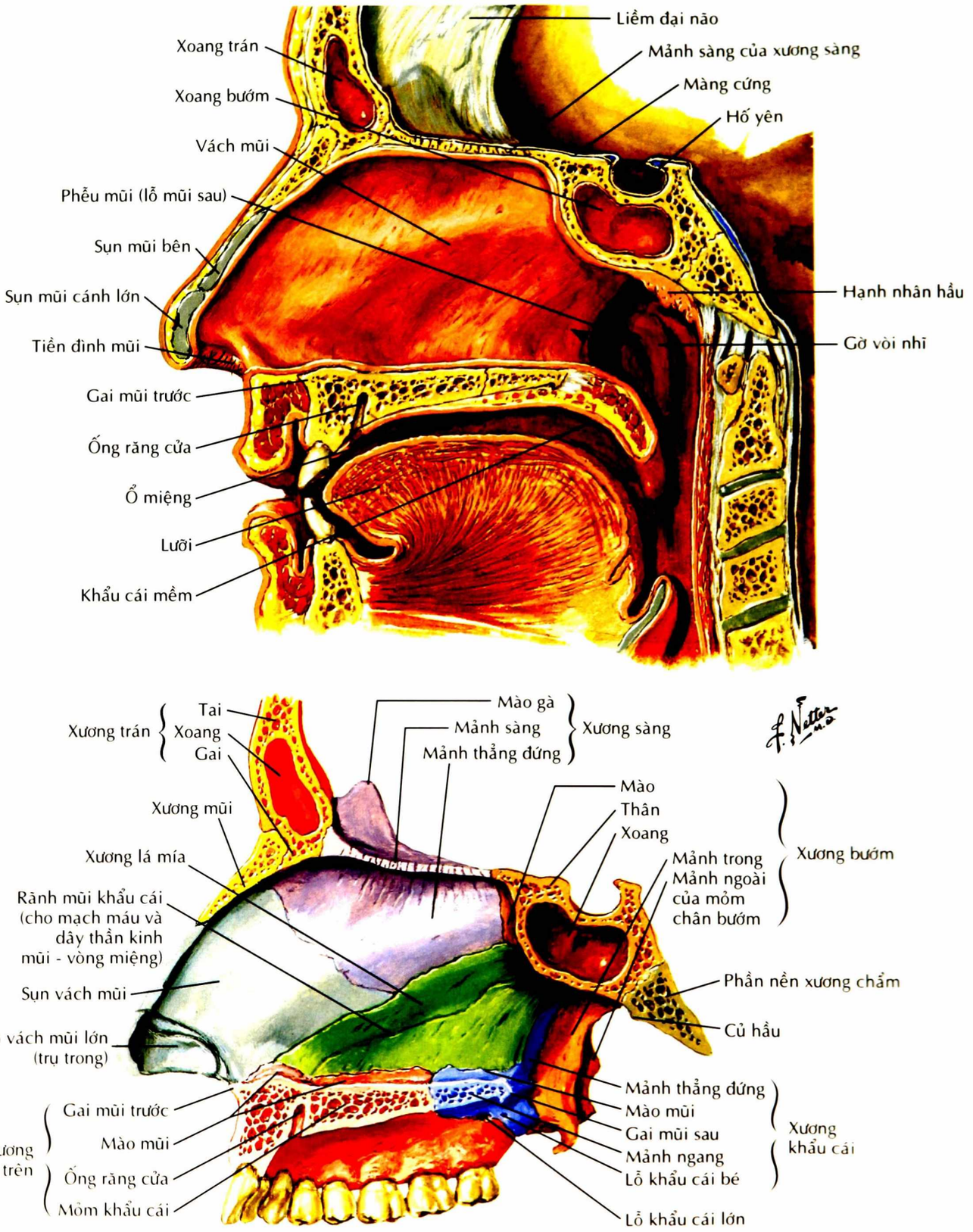

Động Mạch Hàm Trên

Xem thêm **hình 33**

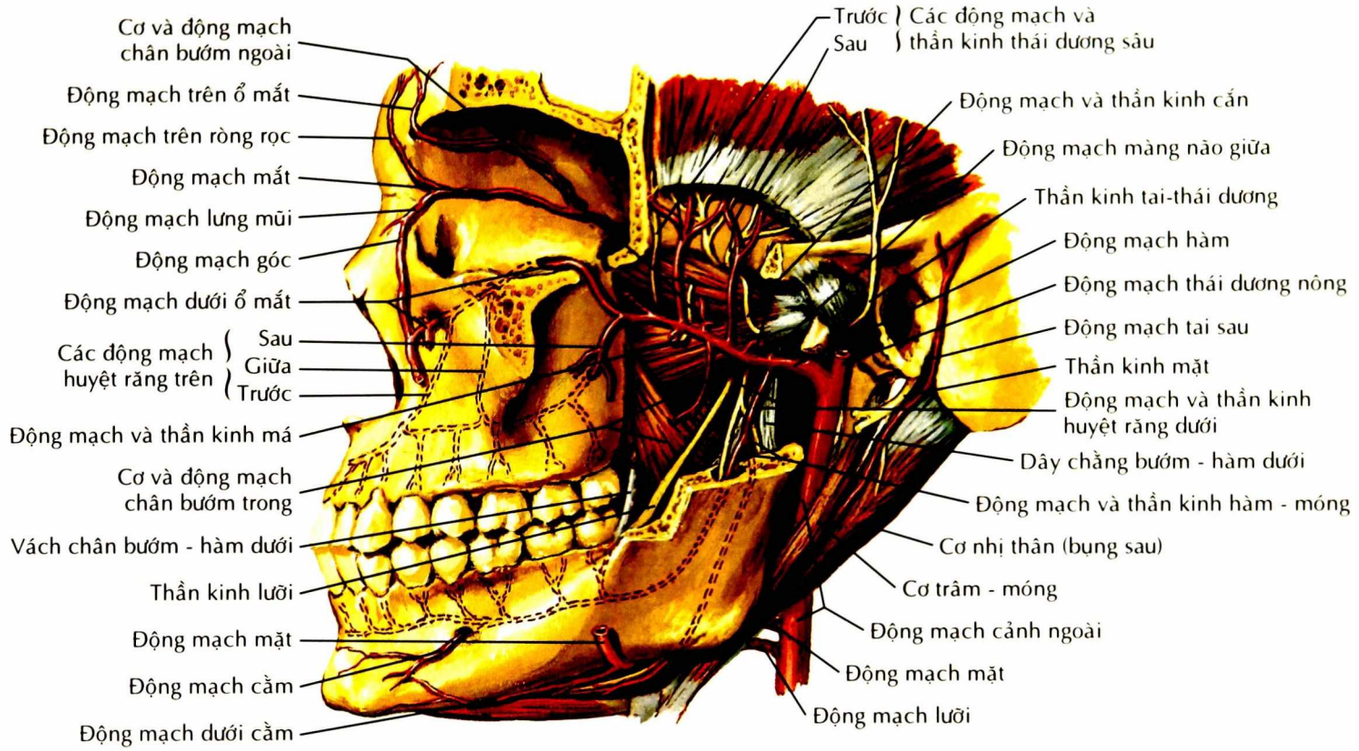

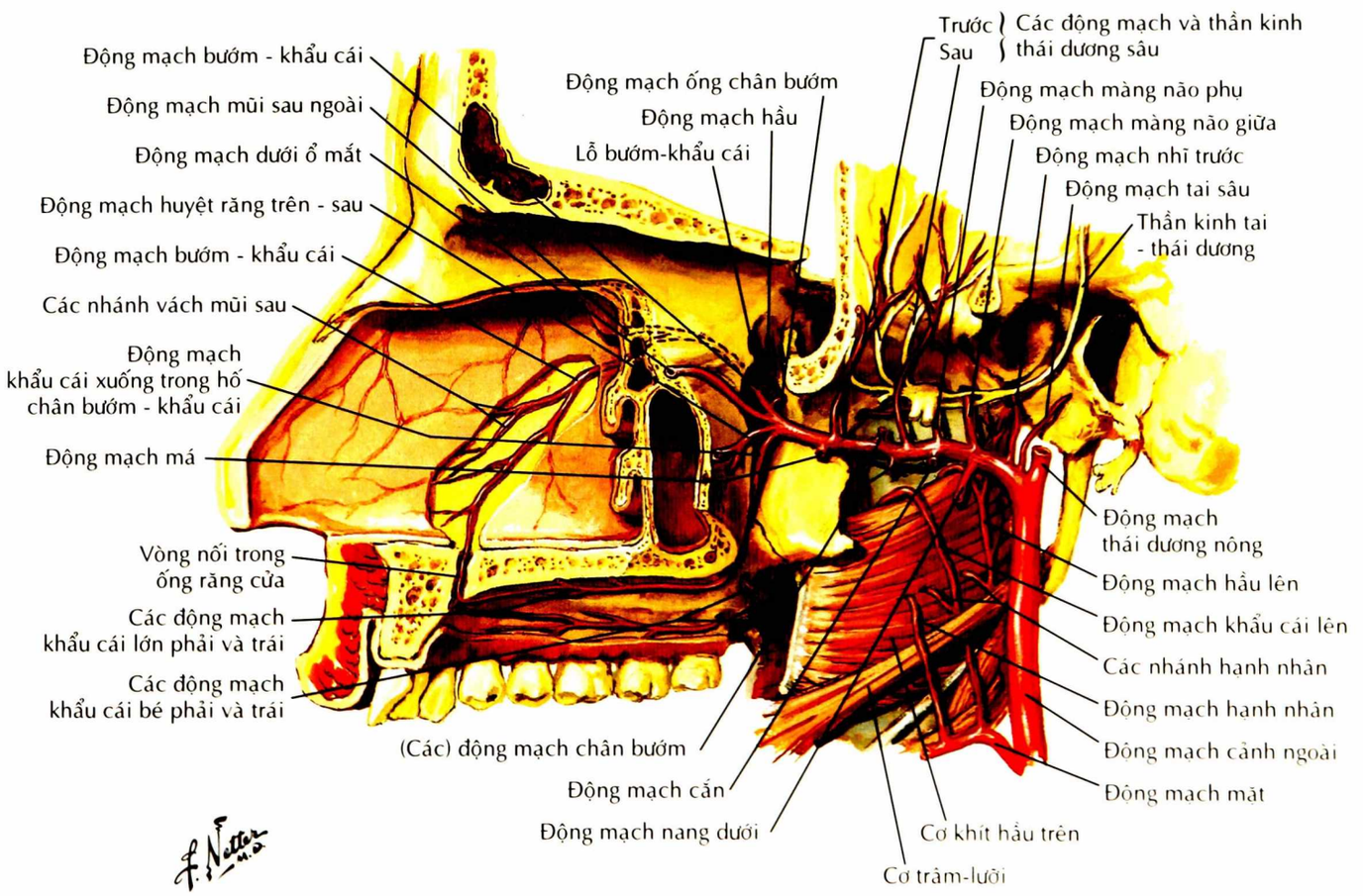

1 Các Động Mạch của Ổ Mũi: Vách Mũi Lật Lên

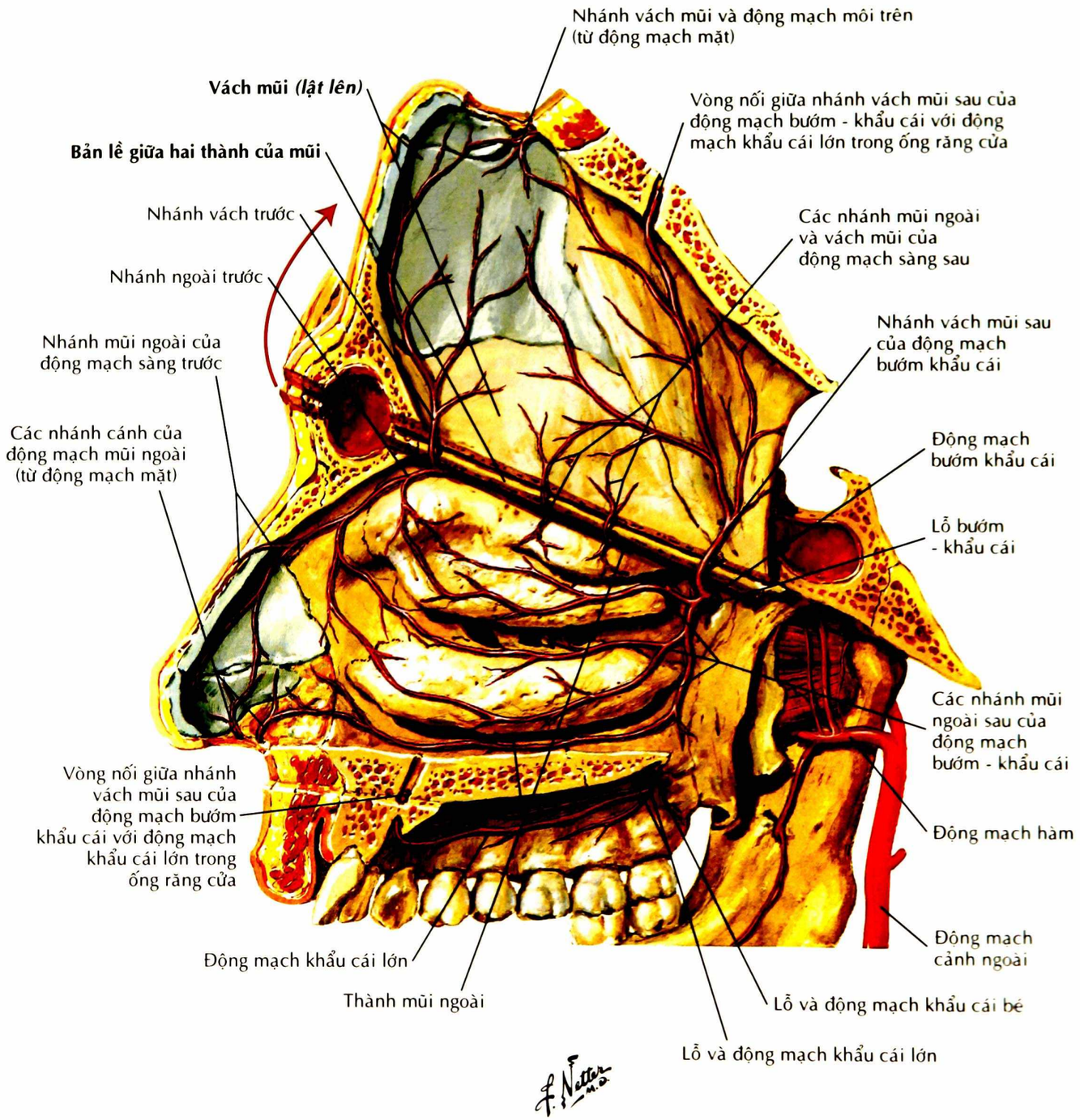

Các Động Mạch của Ổ Mũi: Vách Mũi Lật Lên

Xem thêm **hình 43, 44**

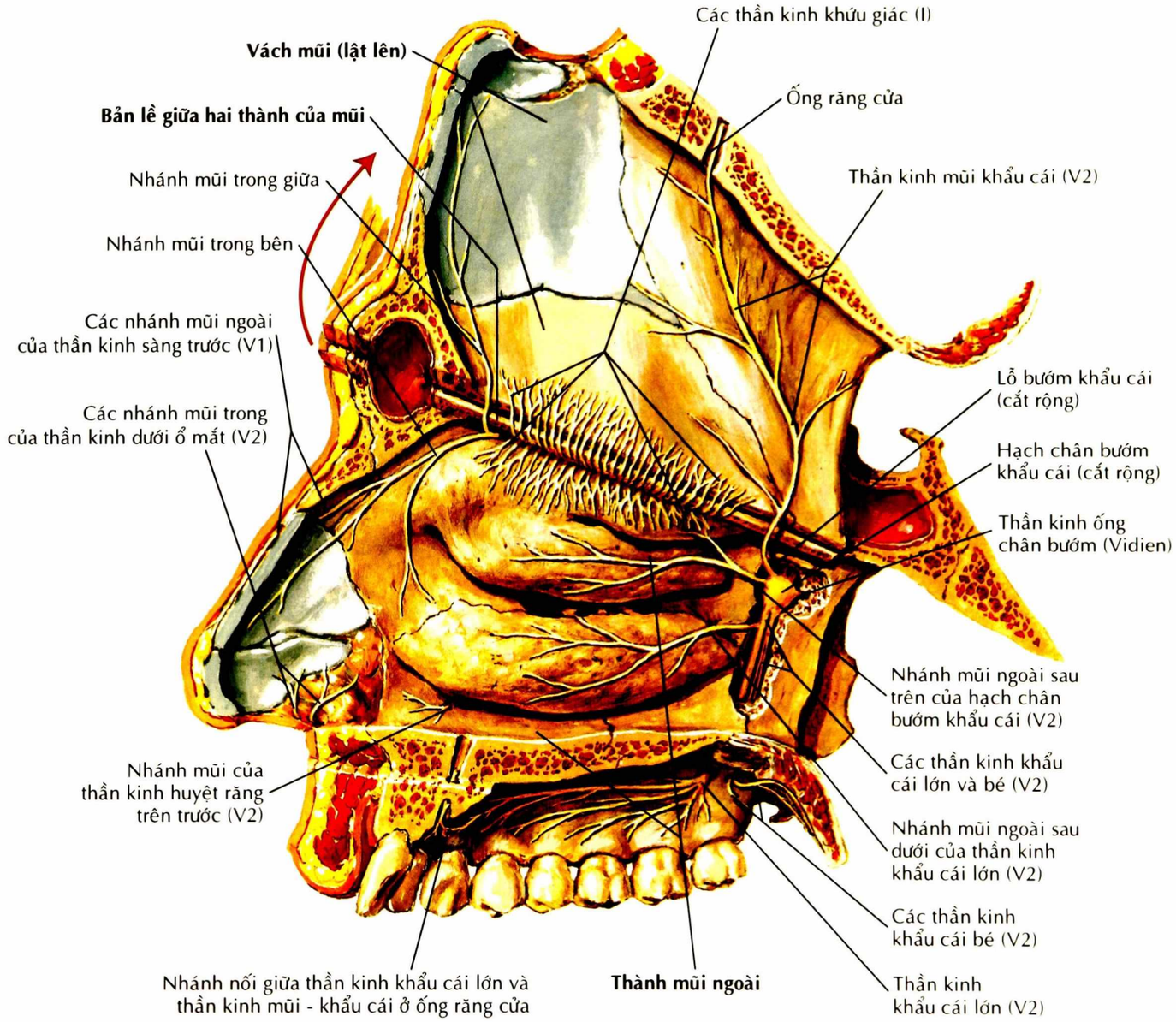

1 Các Thần Kinh của Ổ Mũi (tiếp theo)

Xem thêm hình 118

Phân bố của niêm mạc khứu
(màu xanh)

Thành mũi ngoài

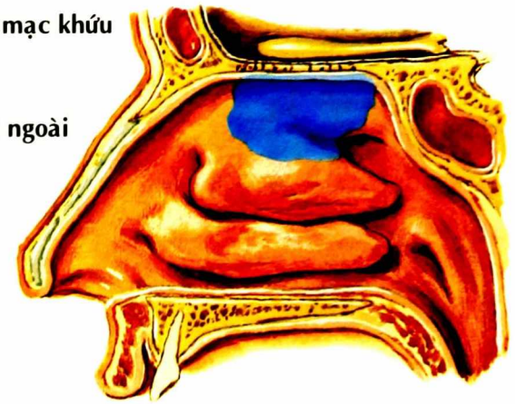

Vách mũi

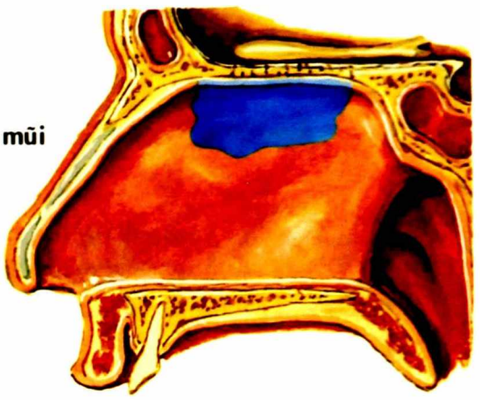

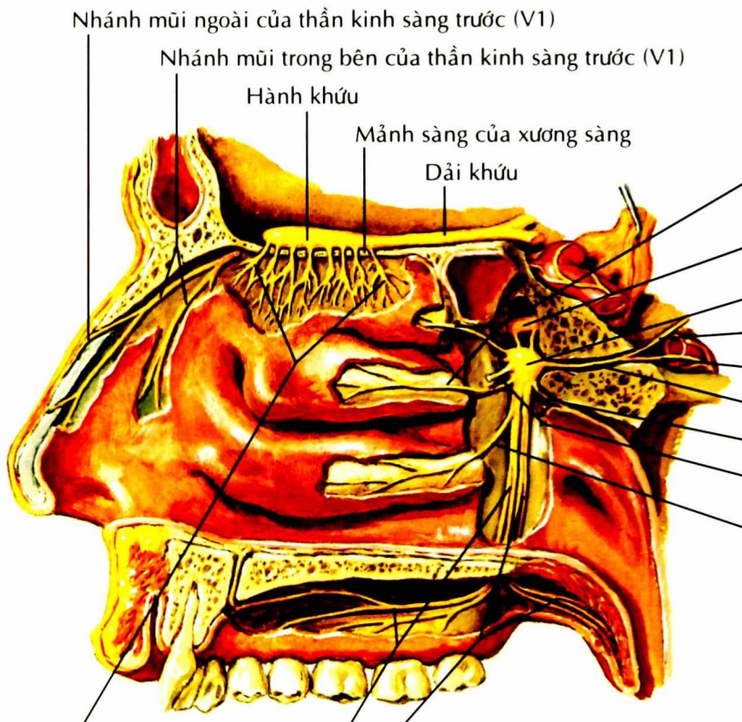

Thành mũi ngoài

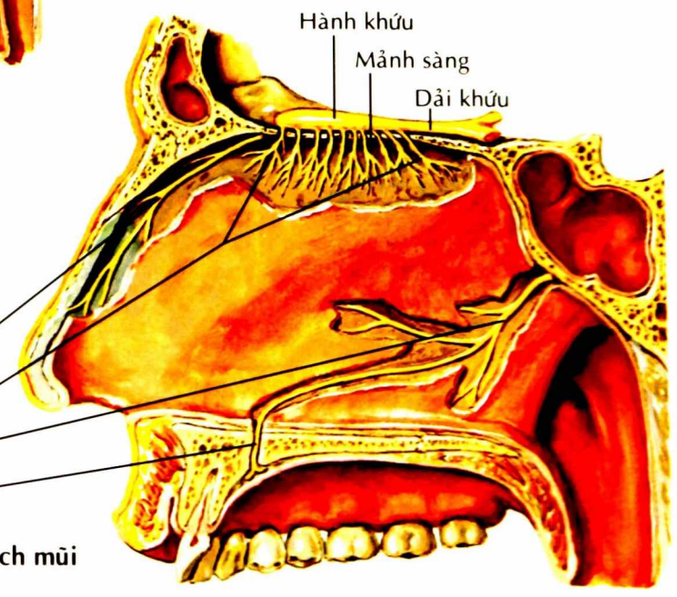

Vách mũi

Các Chi Phối Thần Kinh Tự Chủ của Ổ Mũi

Xem thêm **hình 121, 130, 132**

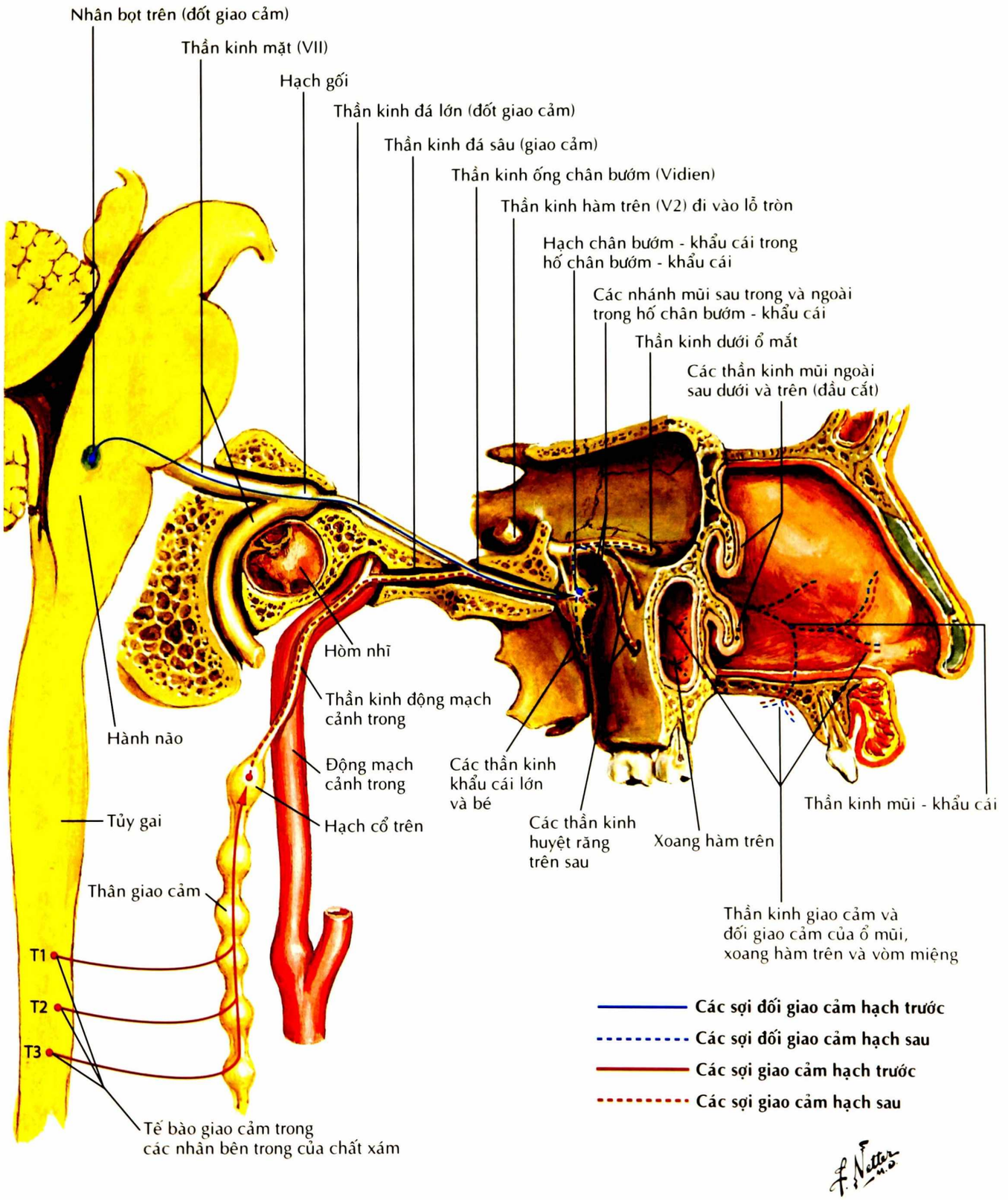

1 Các Thần Kinh Mắt (V1) và Hàm Trên (V2)

Xem thêm **hình 120**

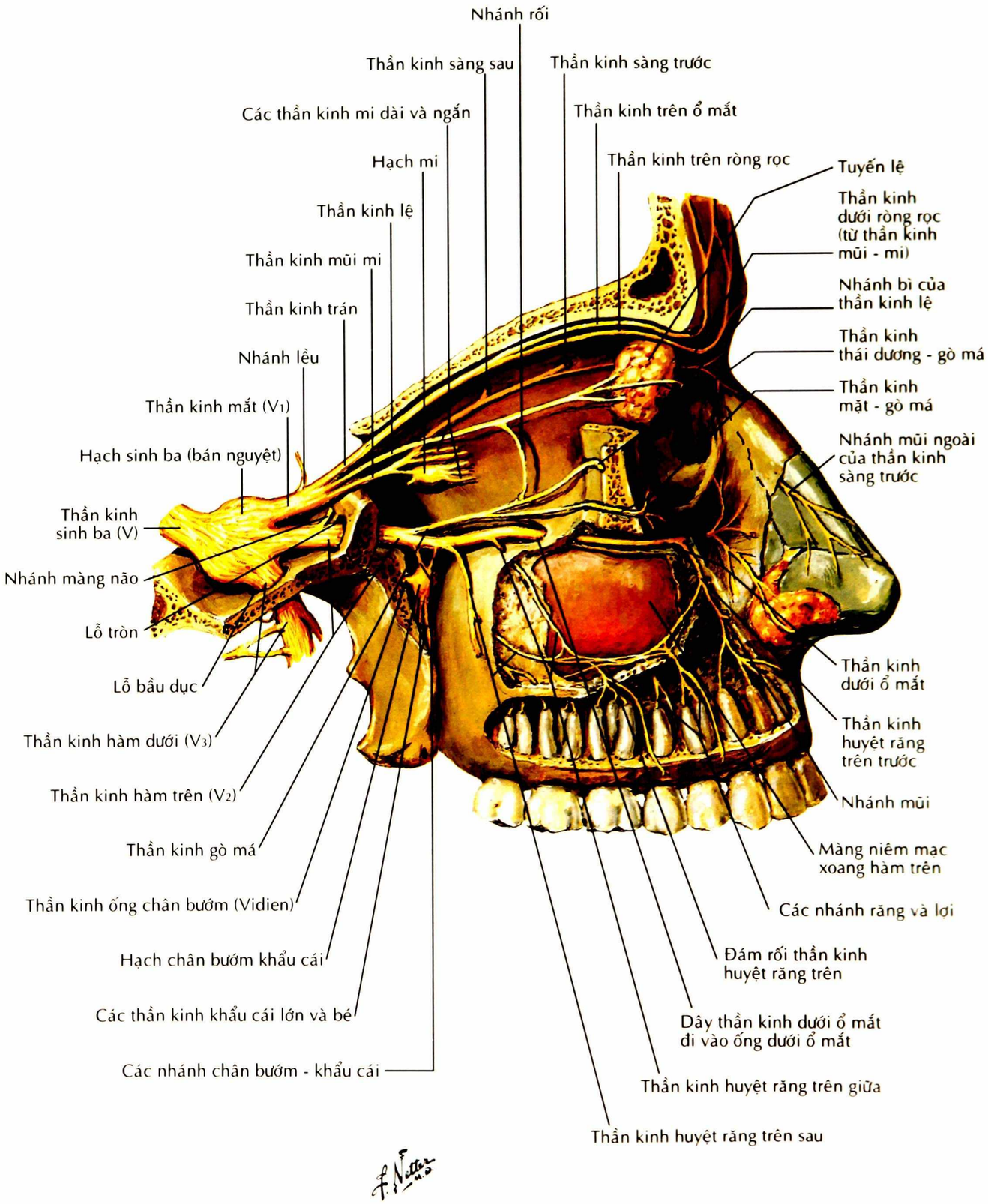

Thần Kinh Hàm Dưới (V3)

Xem thêm **hình 71, 121**

Nhìn bên ngoài

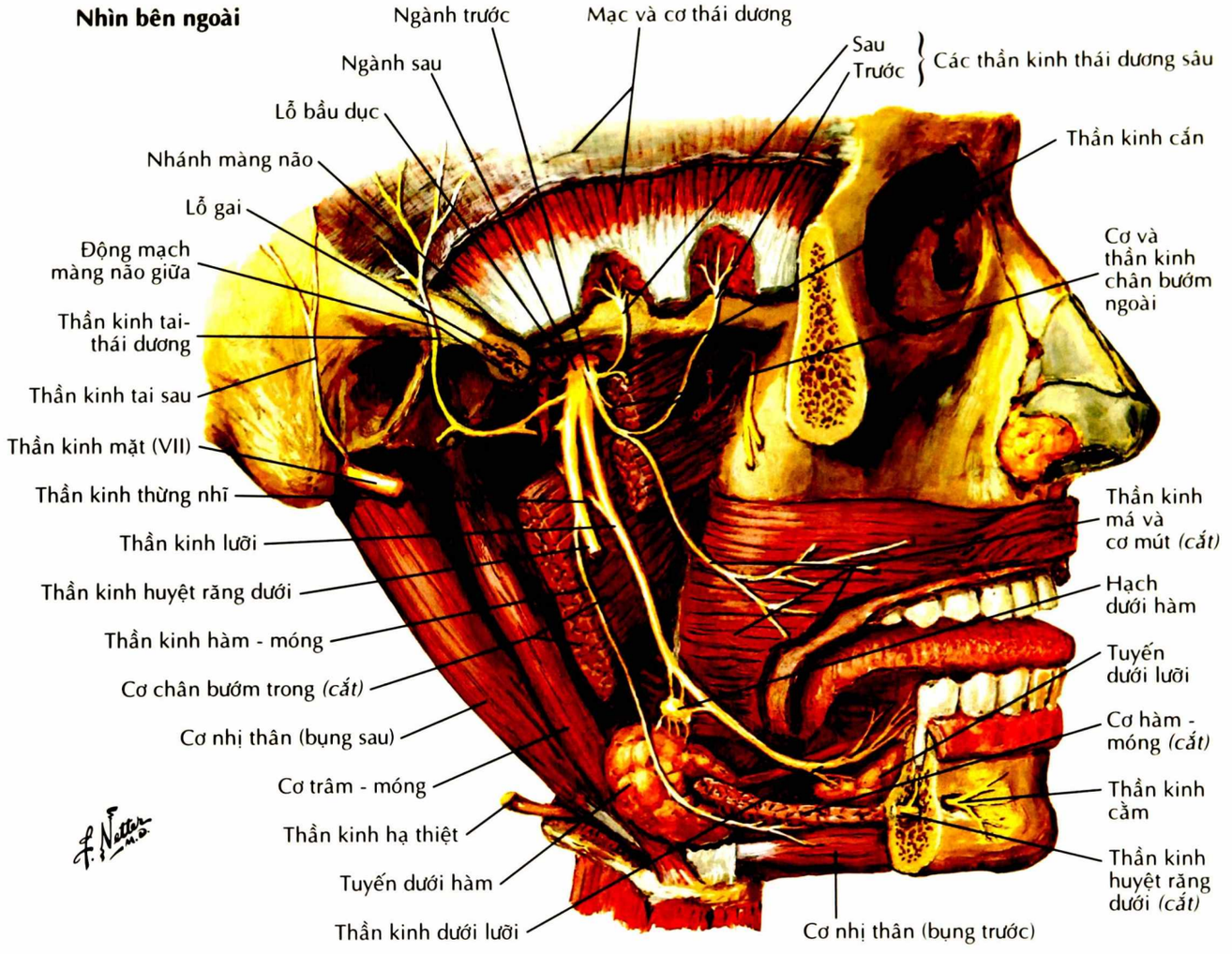

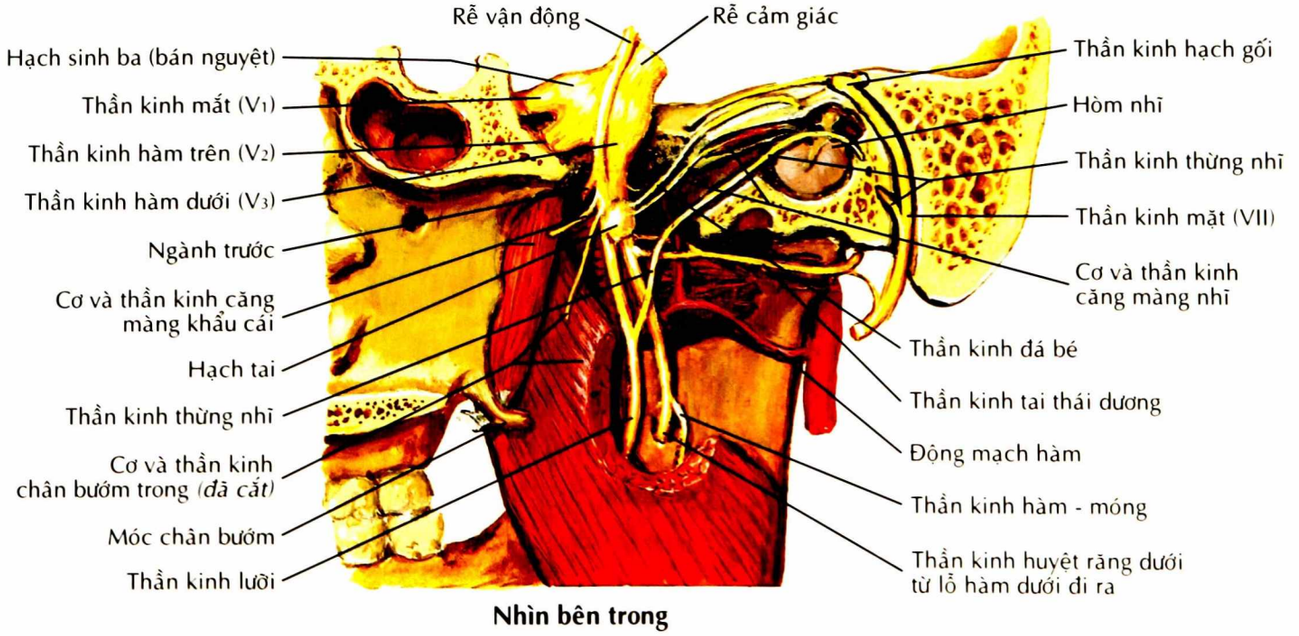

Nhìn bên trong

1 Định Hướng Thần Kinh và Mạch Máu của Nền Sọ

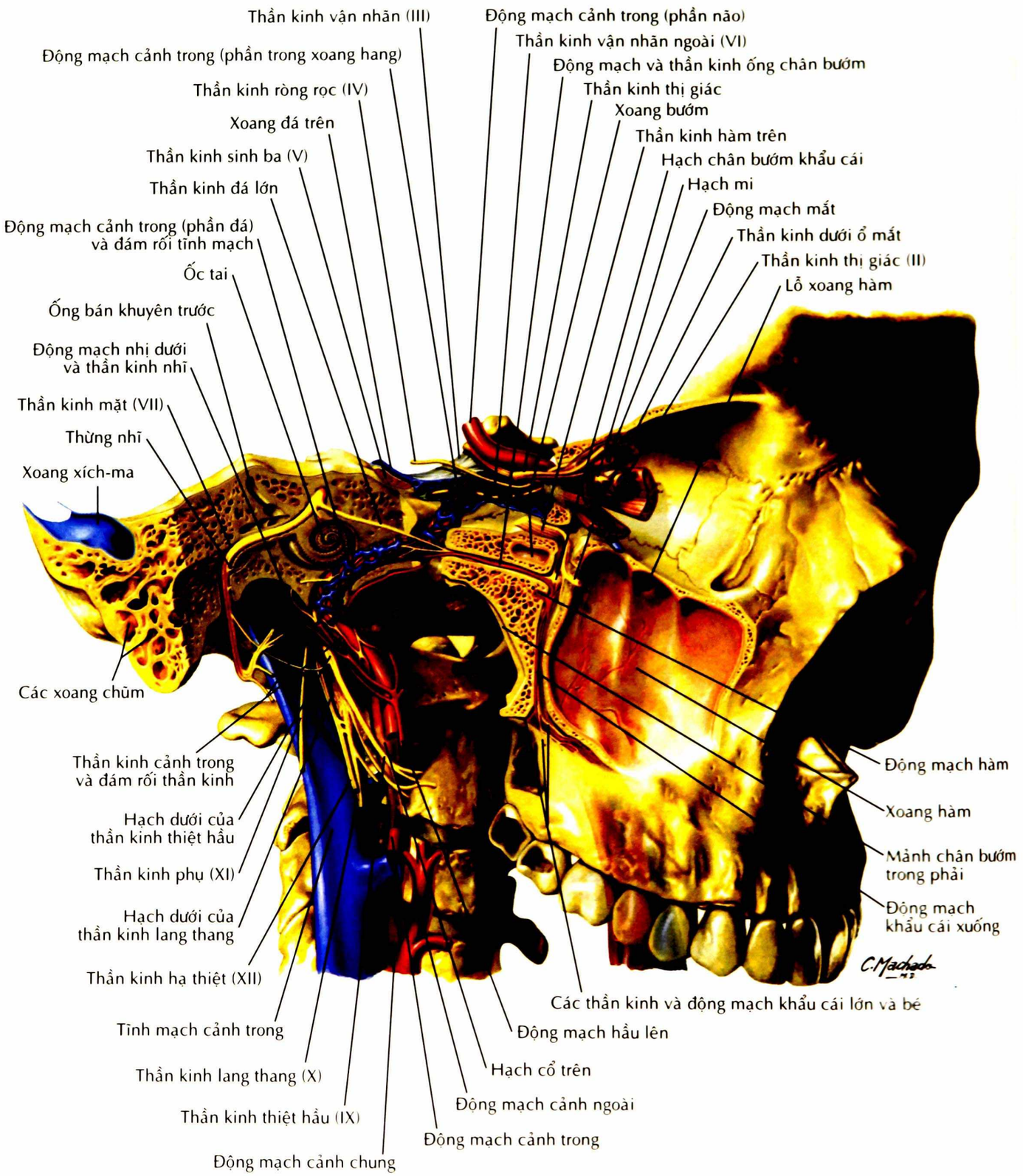

Hình 46

Mũi và Các Xoang Cạnh Mũi: Thiết Đồ Ngang

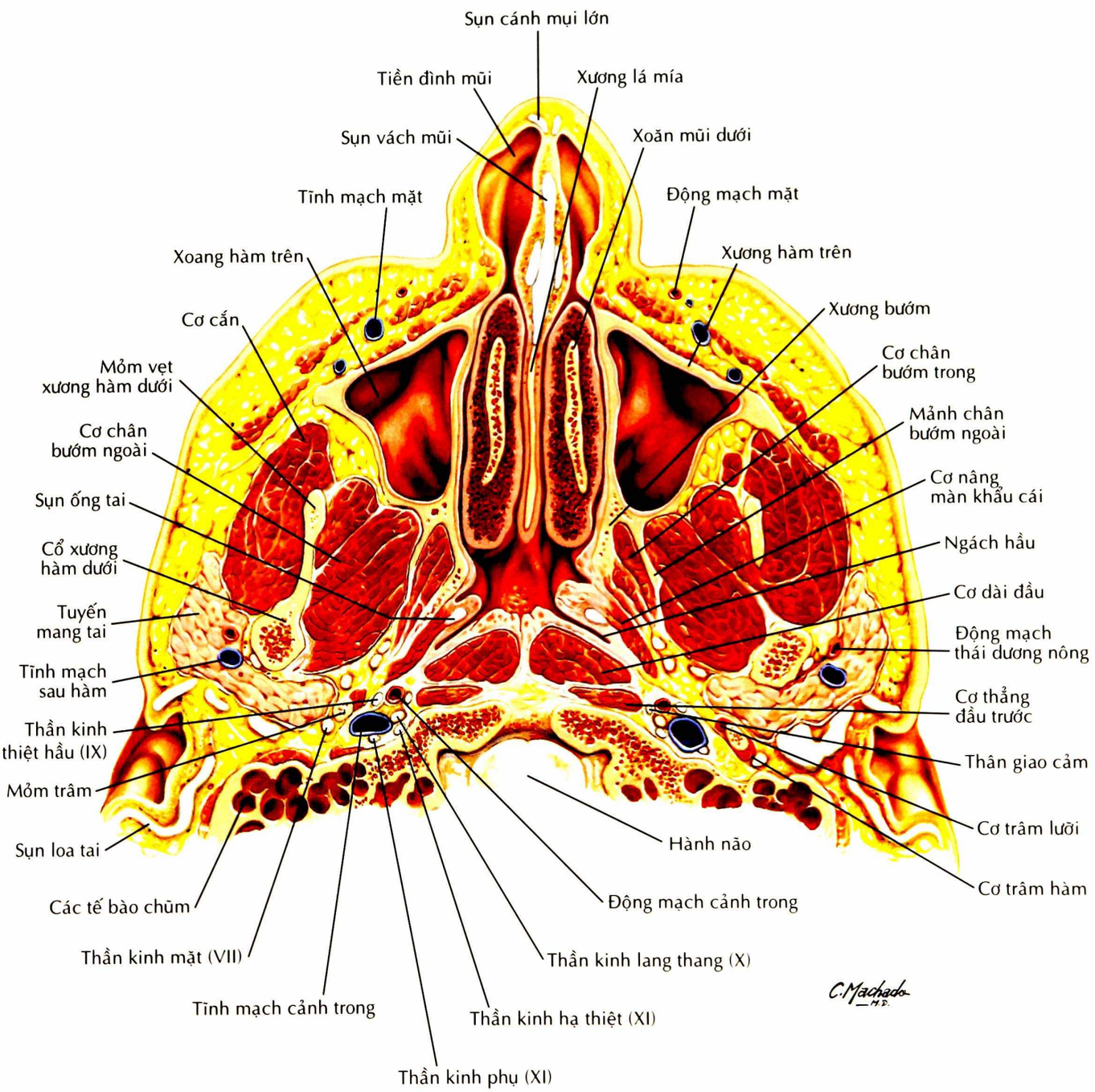

1 Các Xoang Cạnh Mũi

Thiết đồ đứng ngang

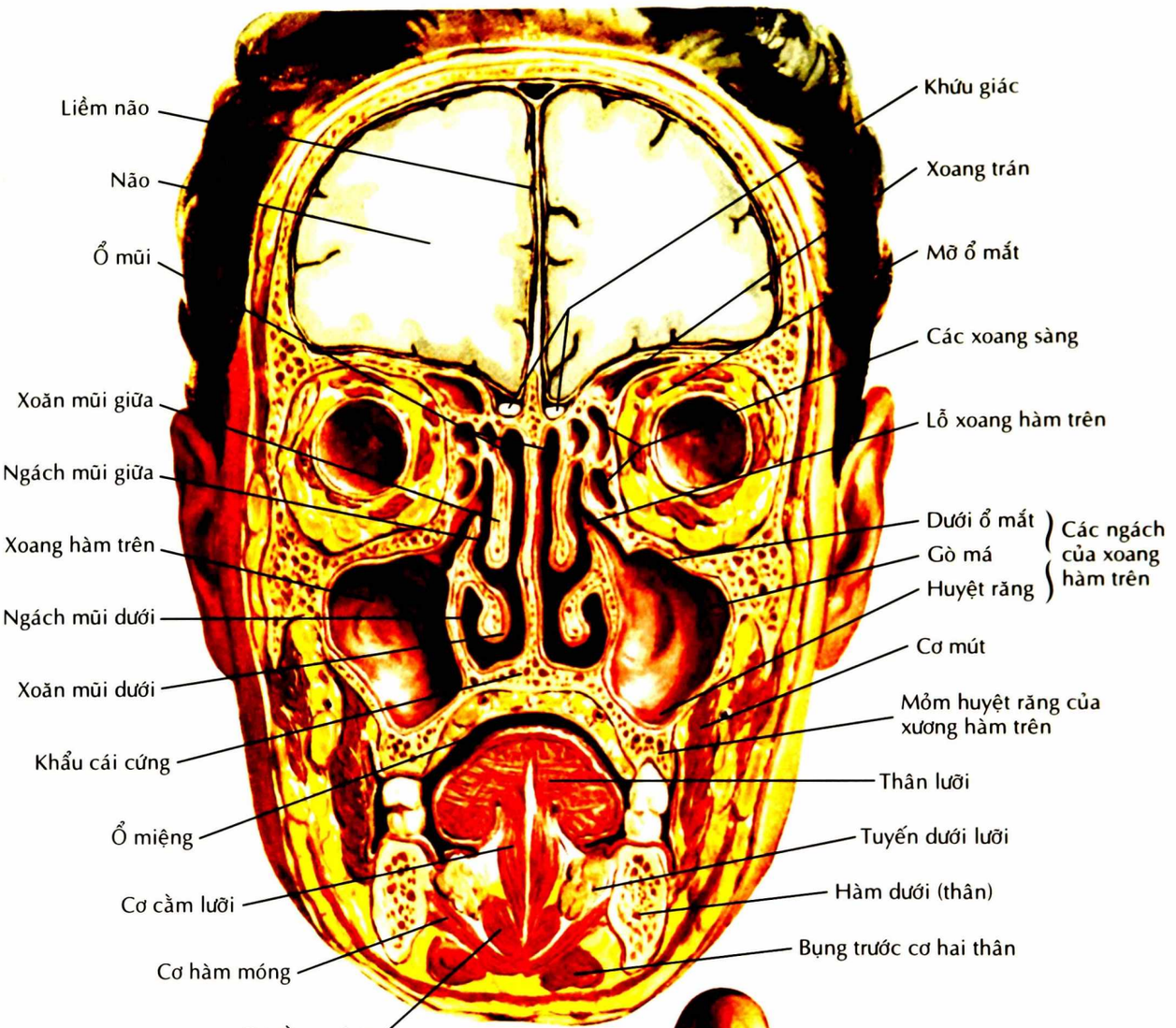

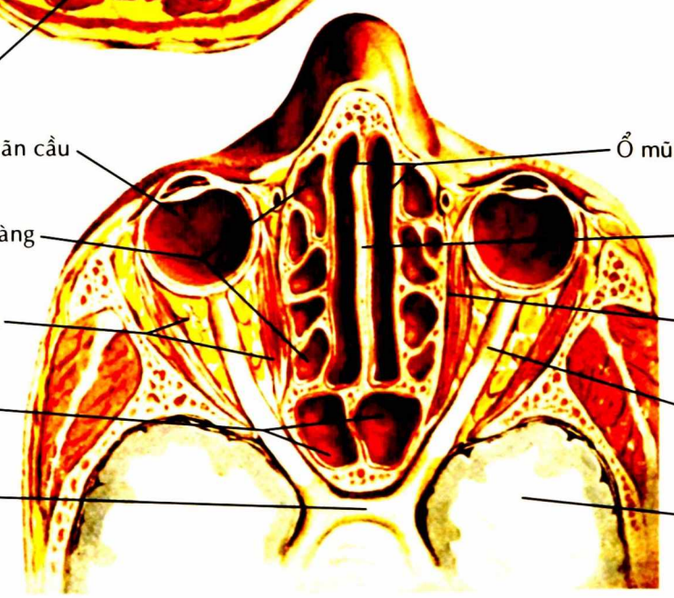

Thiết đồ ngang

Các Xoang Cạnh Mũi (tiếp theo)

Thiết đồ đứng dọc

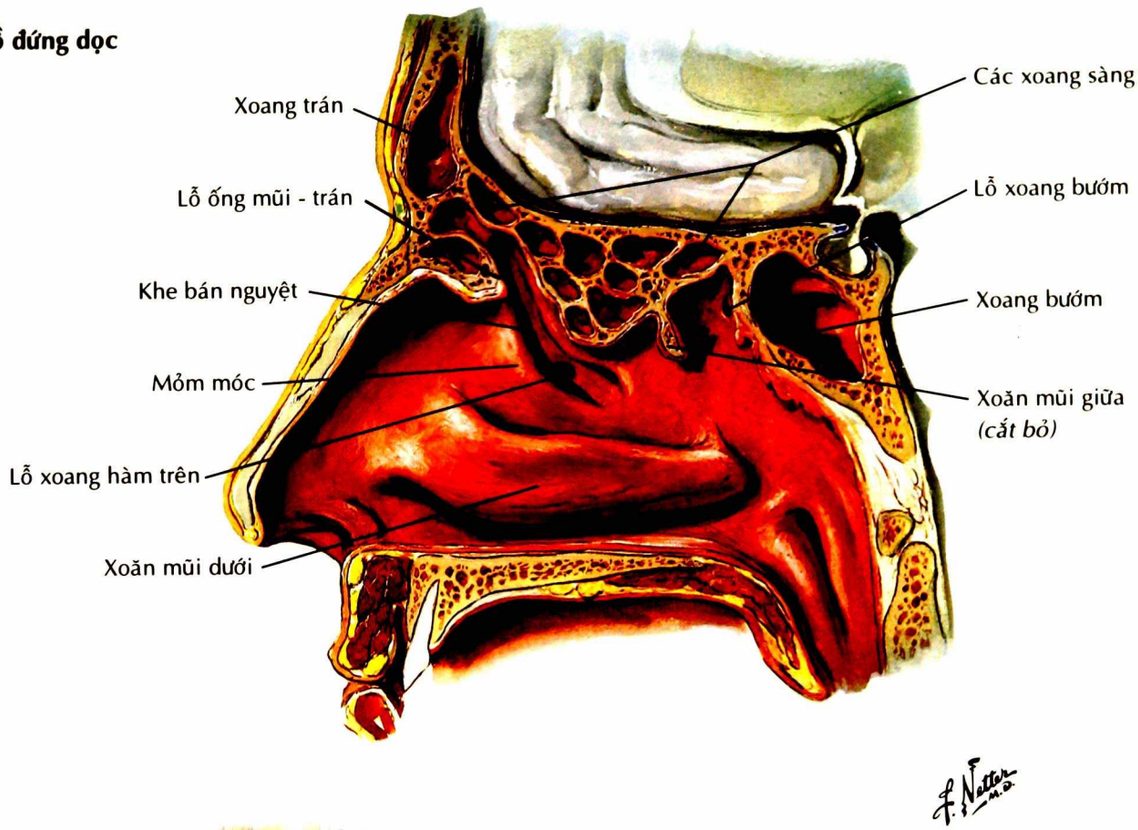

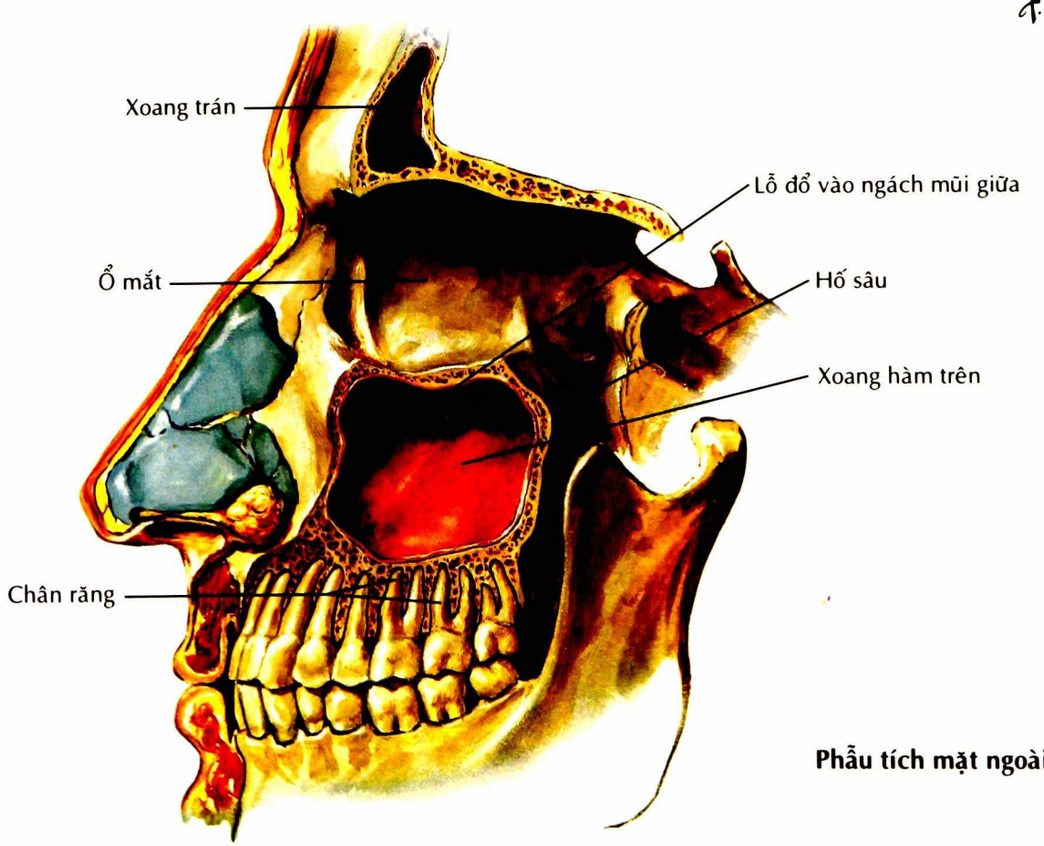

Phẫu tích mặt ngoài

1 Các Xoang Cạnh Mũi: Những Thay Đổi Theo Tuổi

Các xương ổ mũi và các xoang cạnh mũi lúc sơ sinh

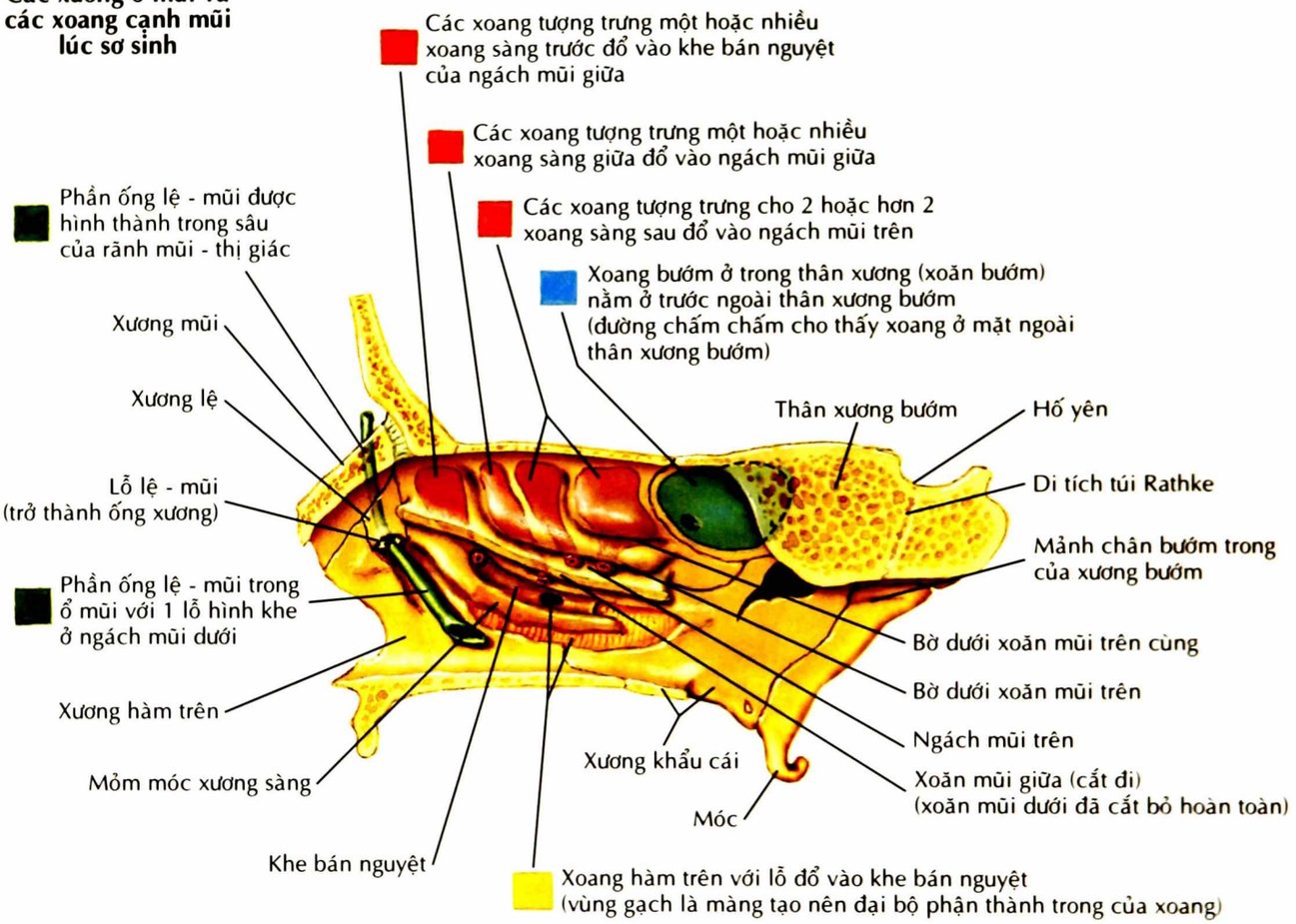

Sự phát triển của xoang trán và xoang hàm trên qua các giai đoạn của cuộc đời

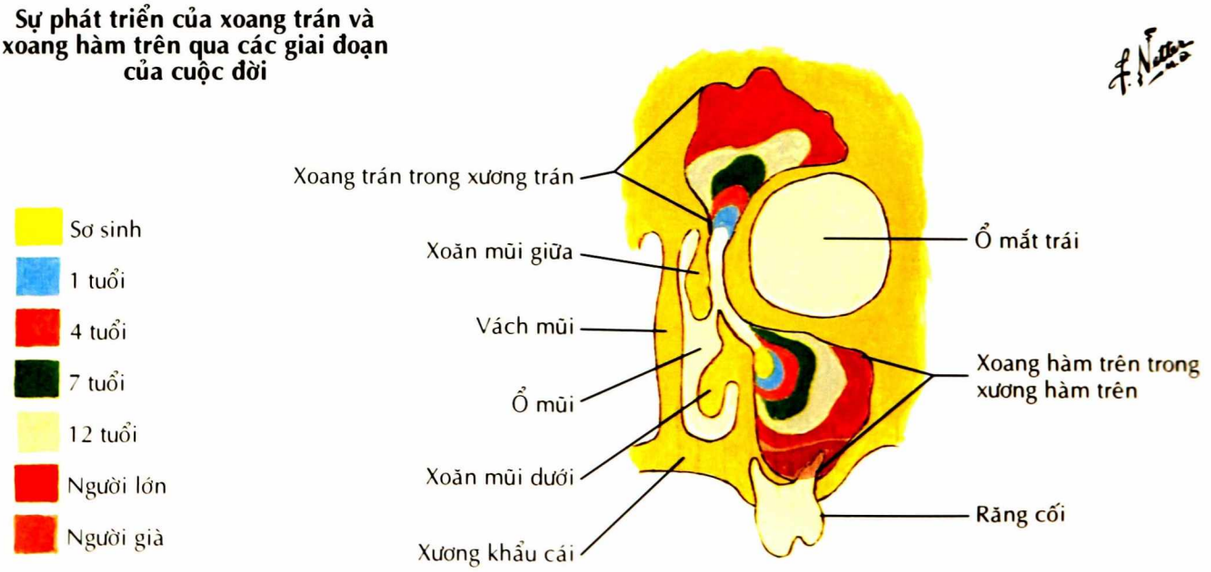

Thăm Khám ở Miệng

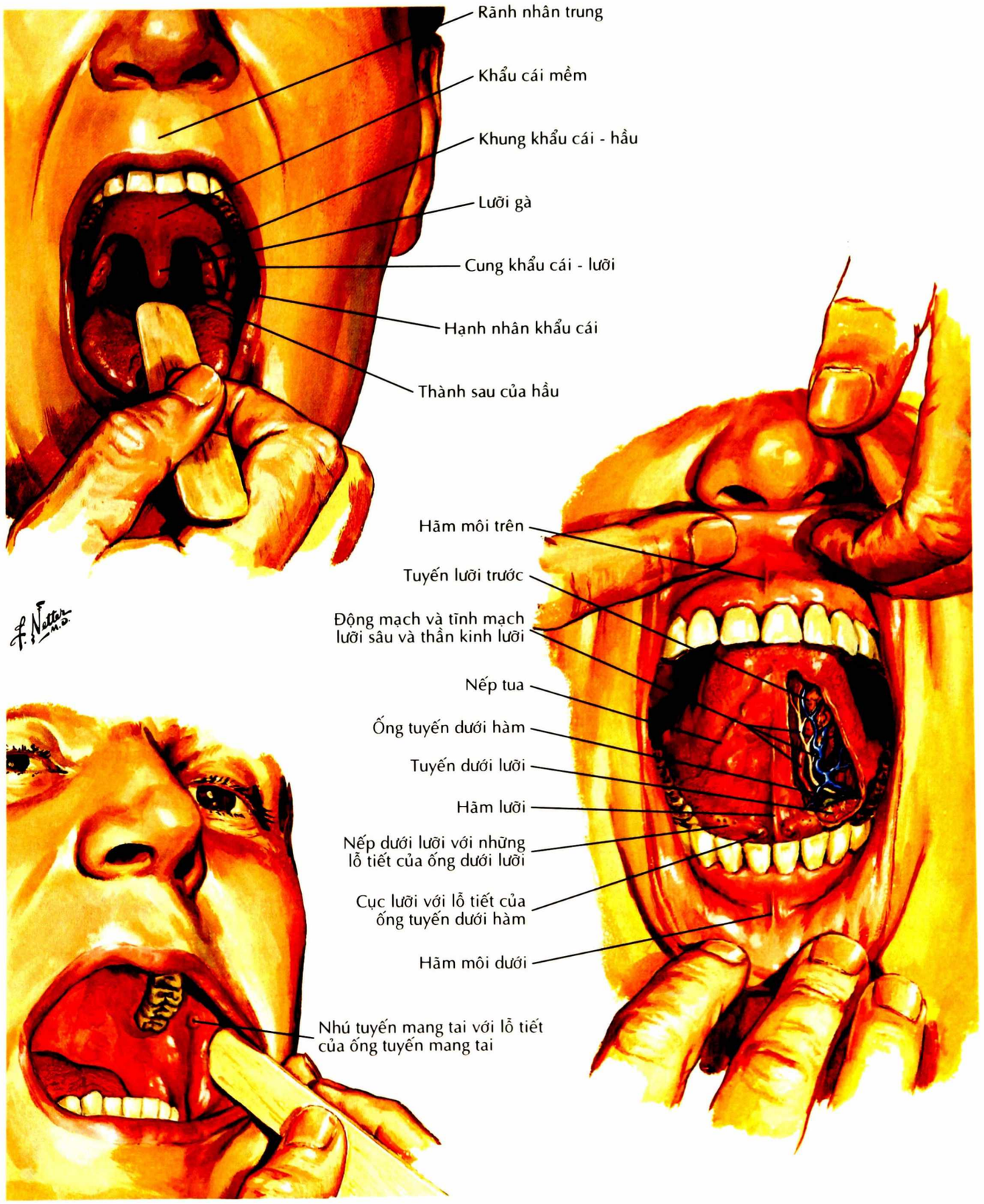

1 Trần Ổ Miệng

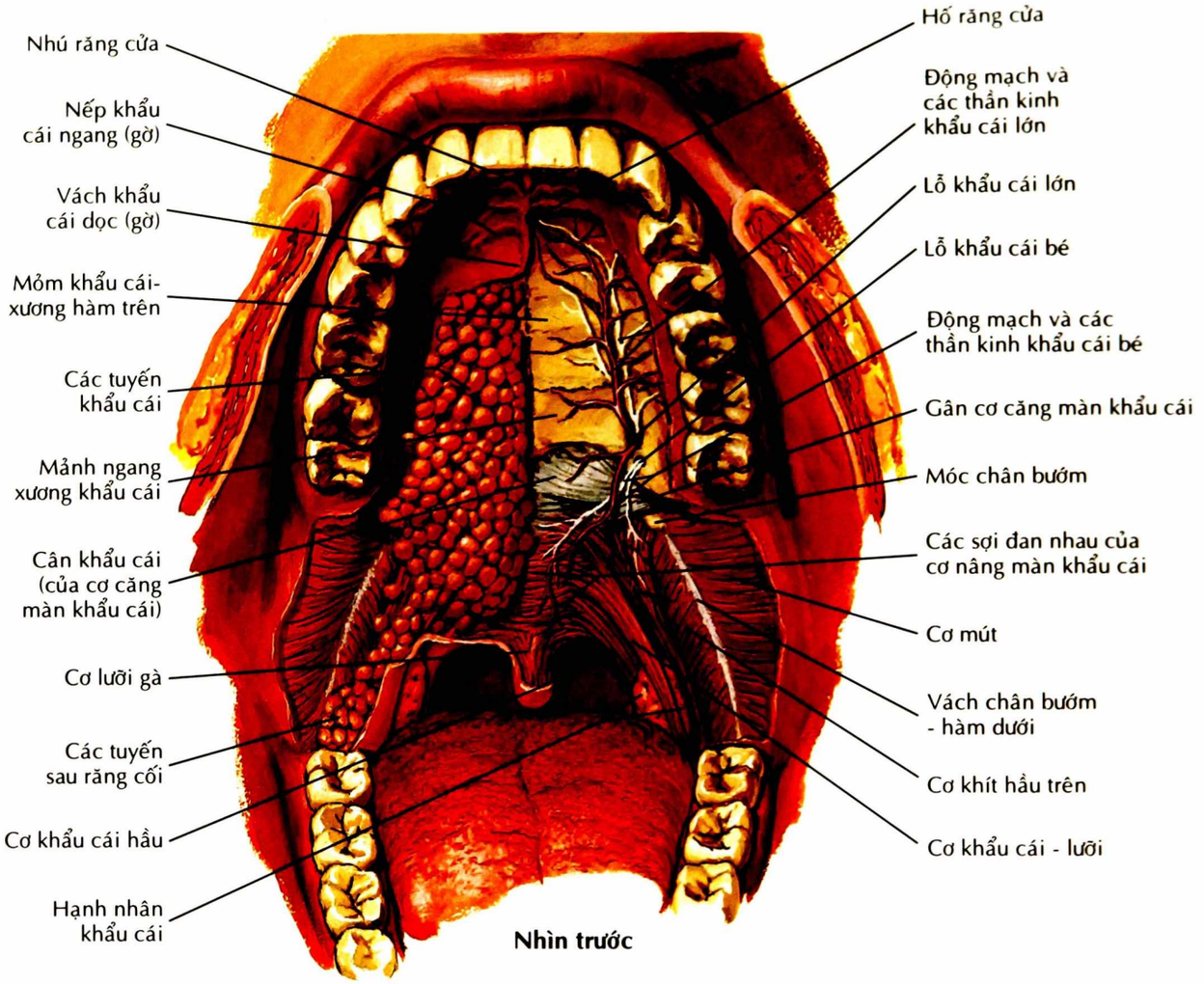

Nhìn trước

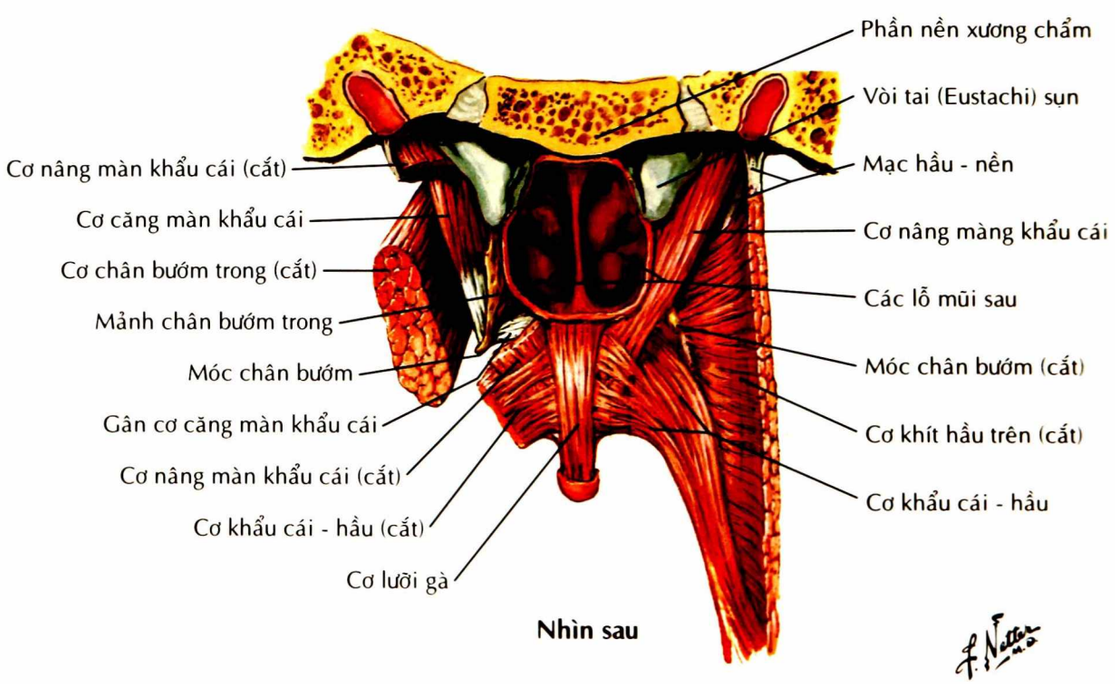

Nhìn sau

Sàn Ổ Miệng

Xem thêm hình 28, 62

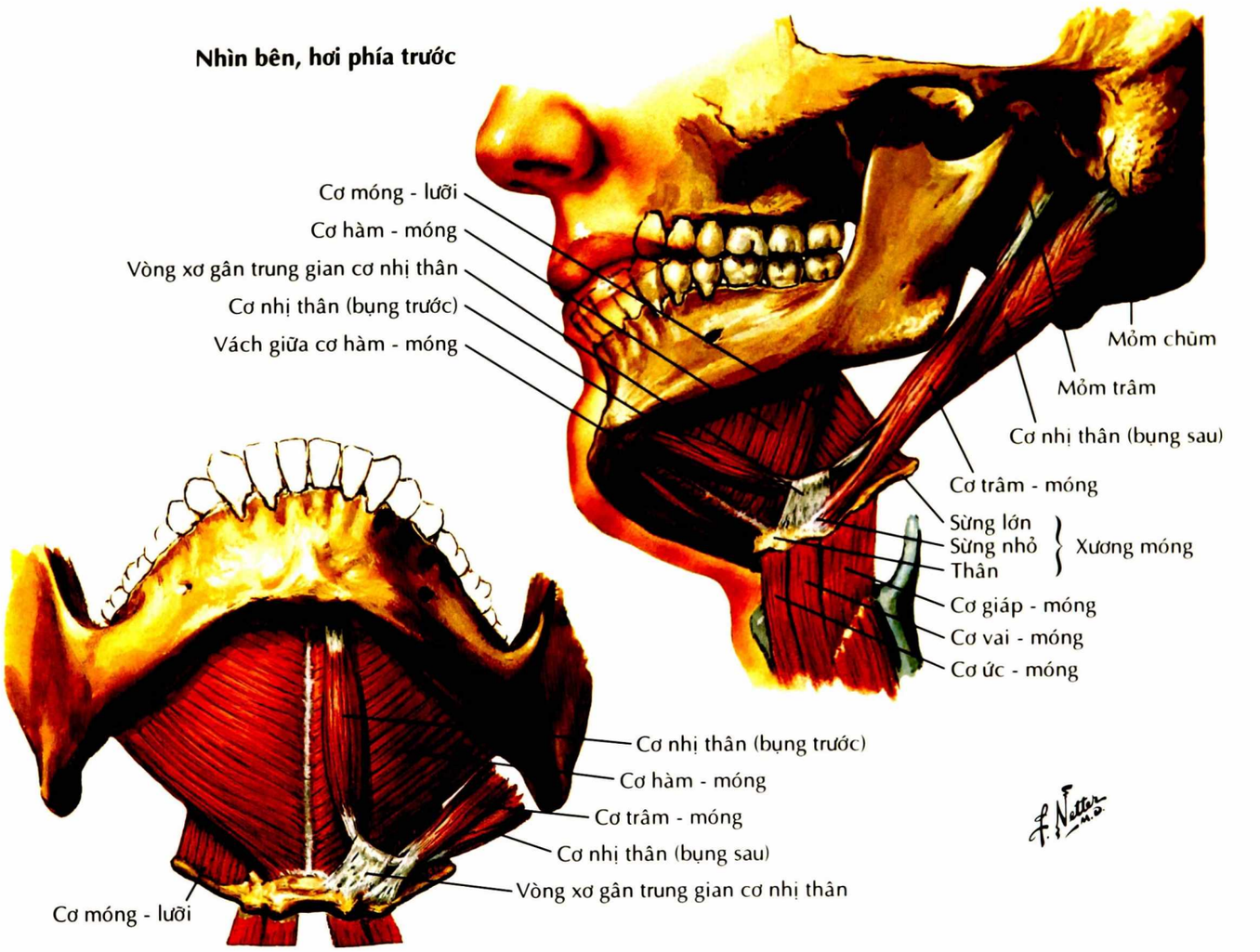

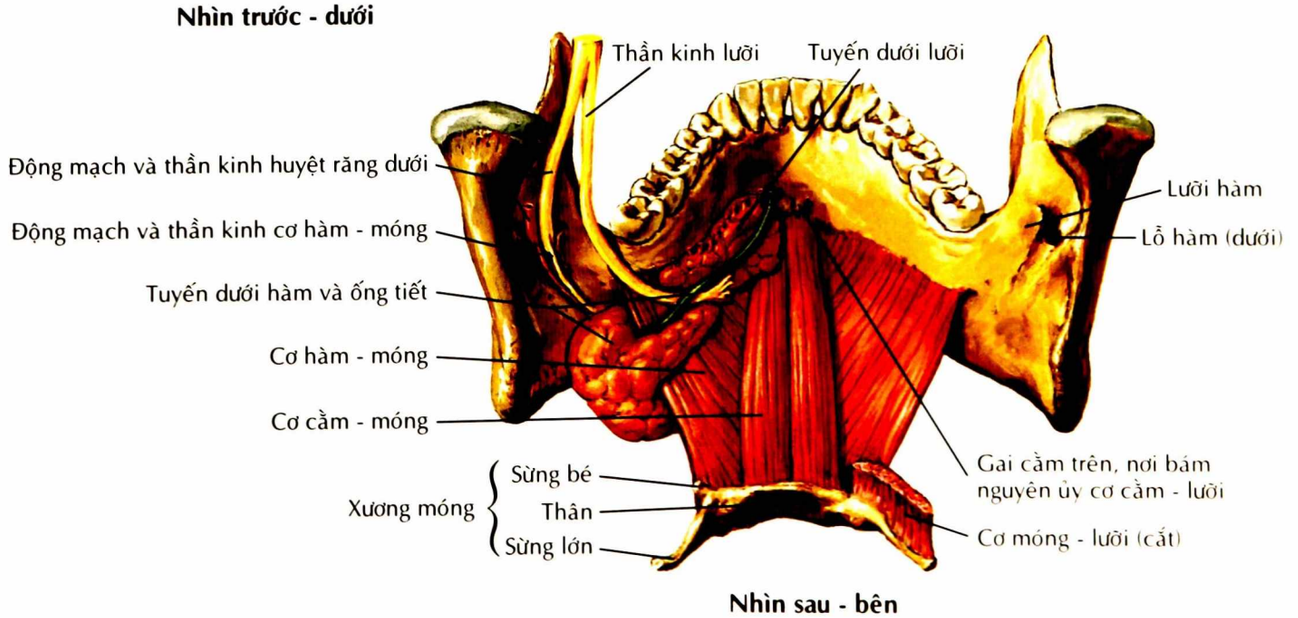

1 Các Cơ Tham Gia Động Tác Nhai

Xem thêm hình 25

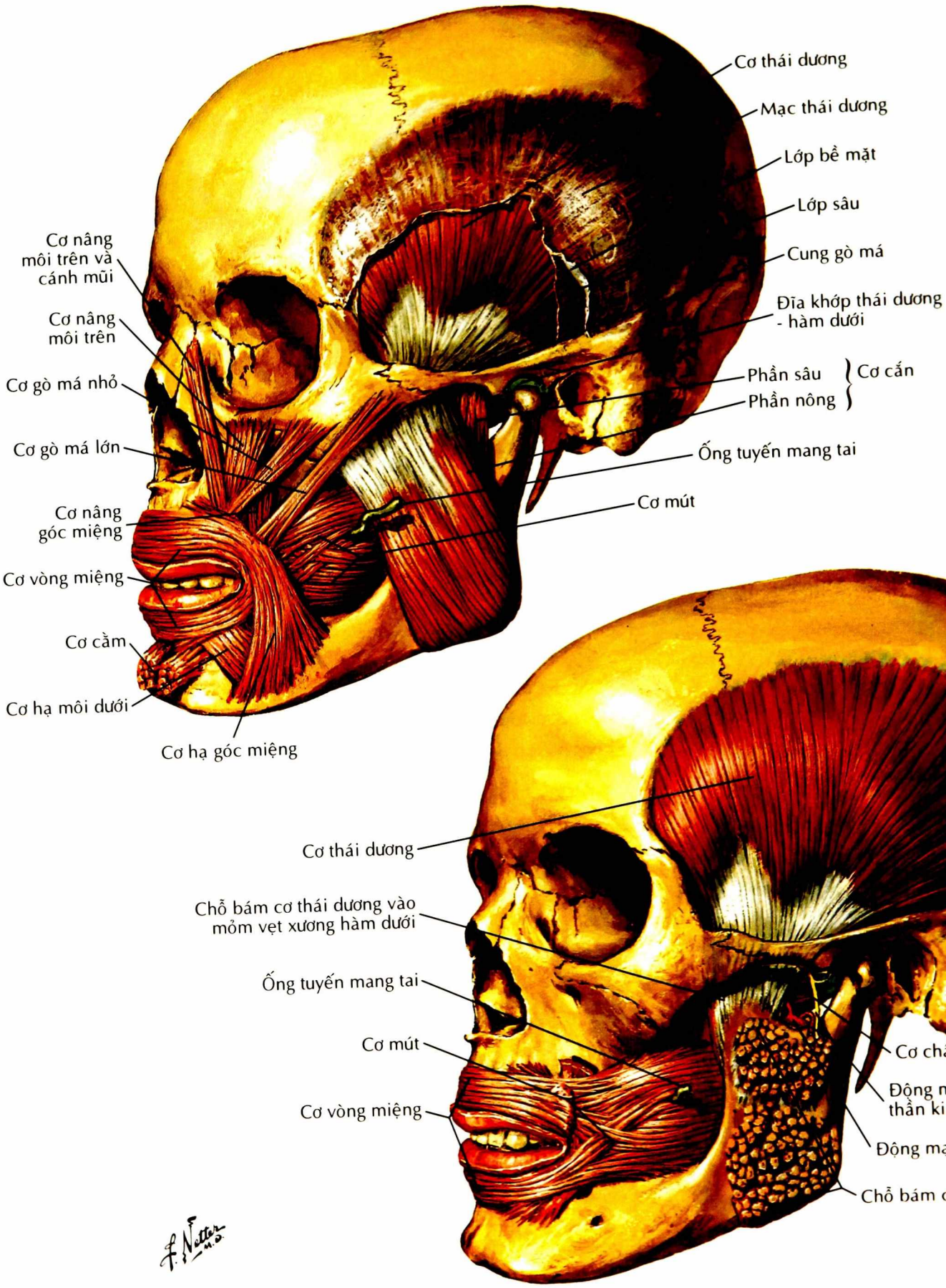

Vùng Miệng

Hình 54

Các Cơ Tham Gia Động Tác Nhai (tiếp theo)

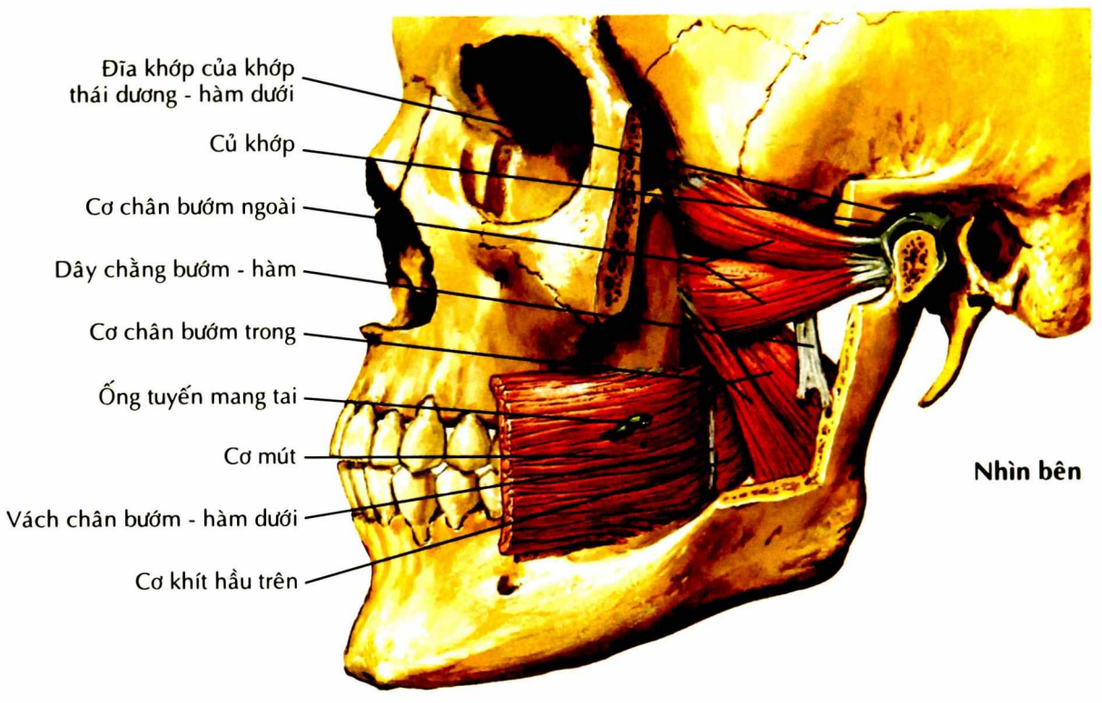

Nhìn bên

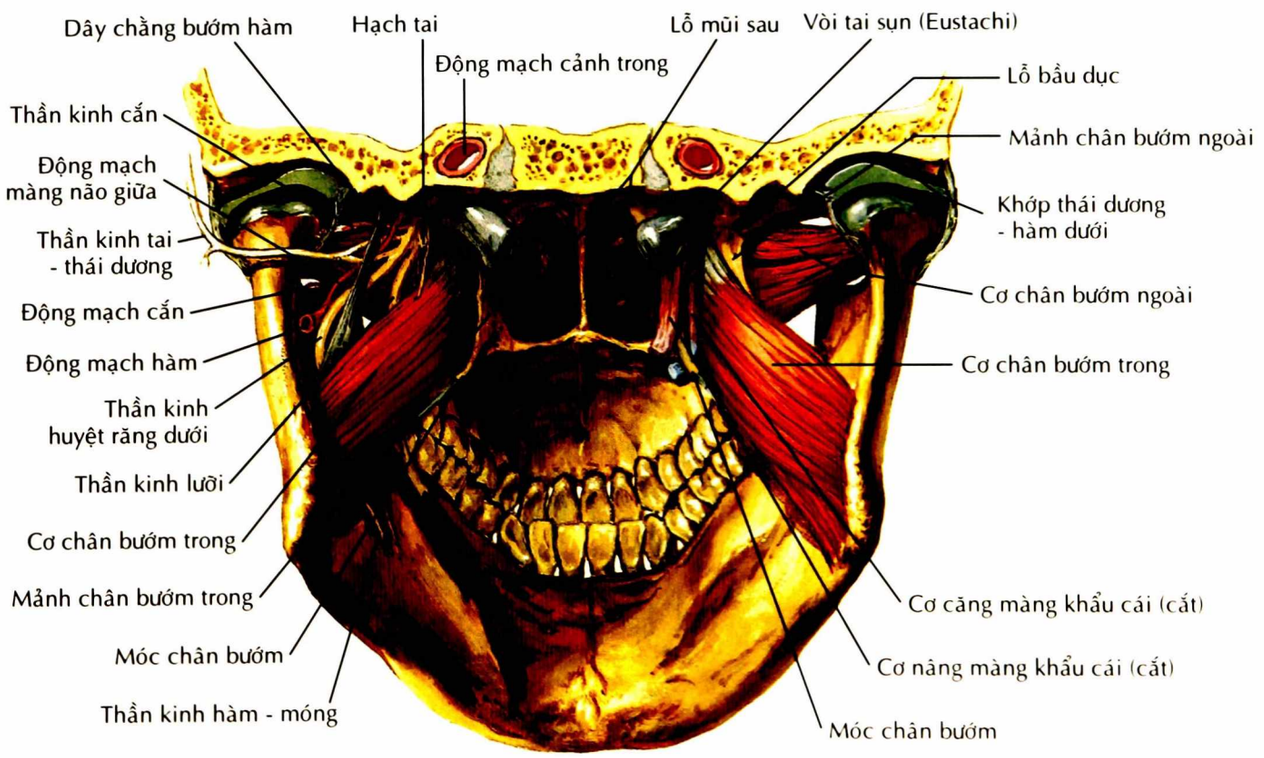

Nhìn sau

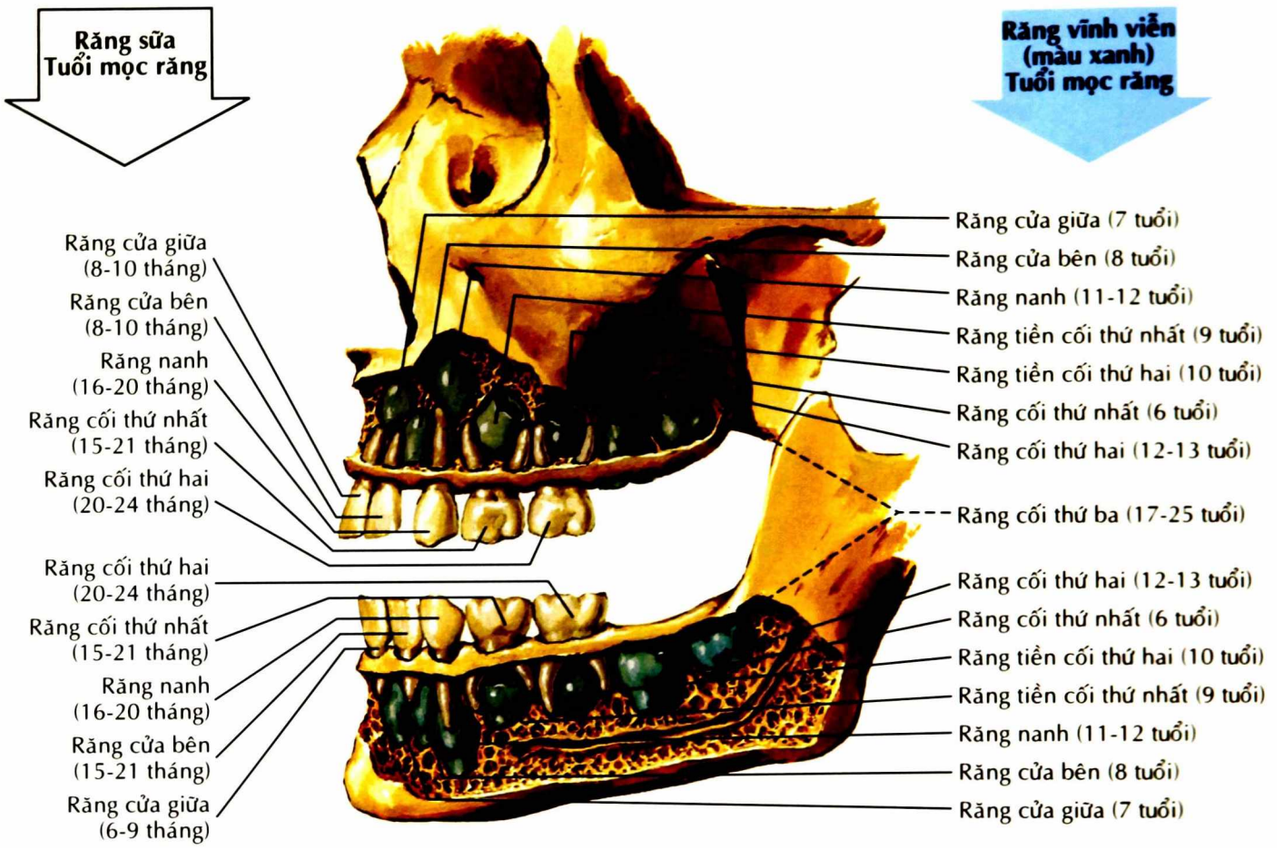

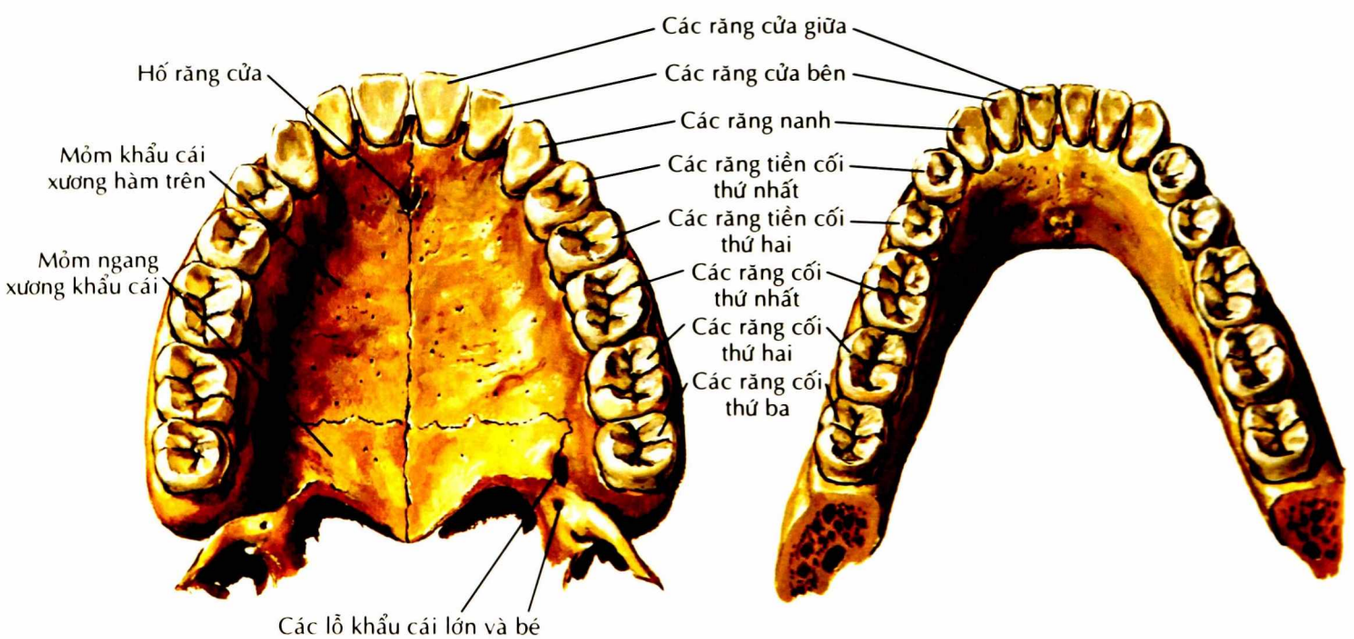

Các răng vĩnh viễn trên **Các răng vĩnh viễn dưới**

Răng (tiếp theo)

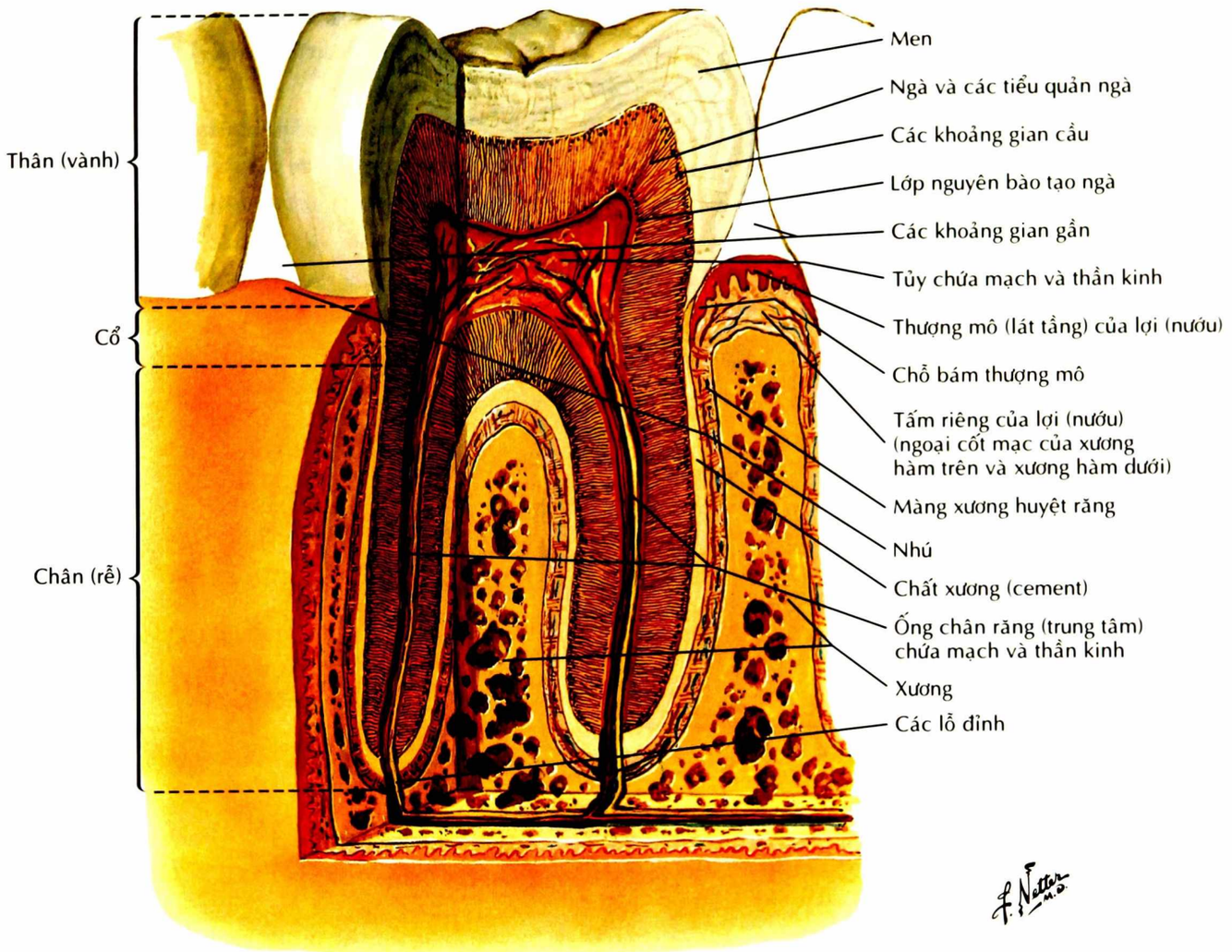

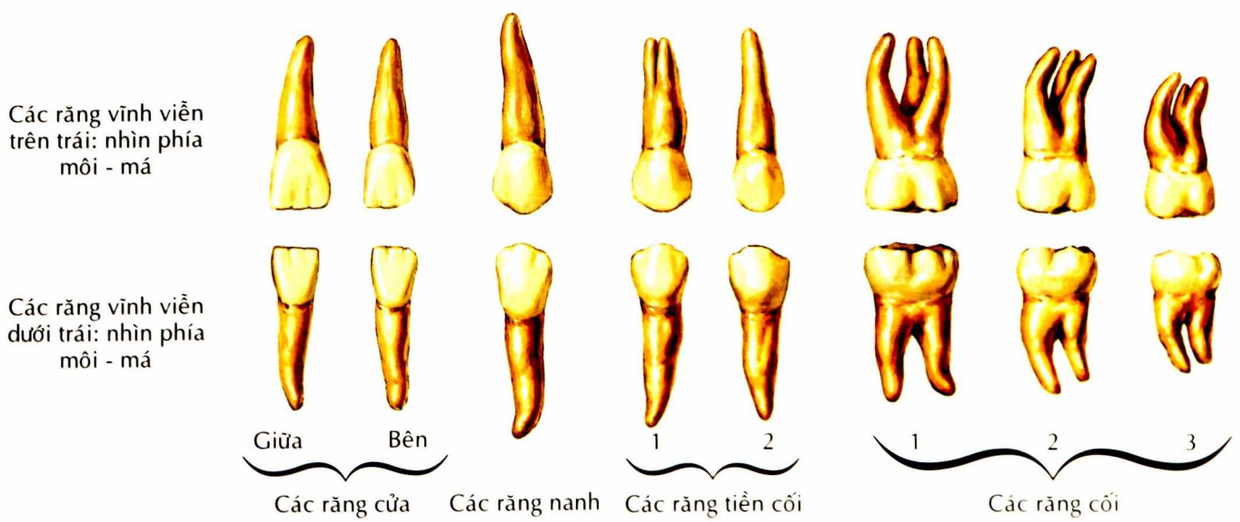

1 Lưỡi

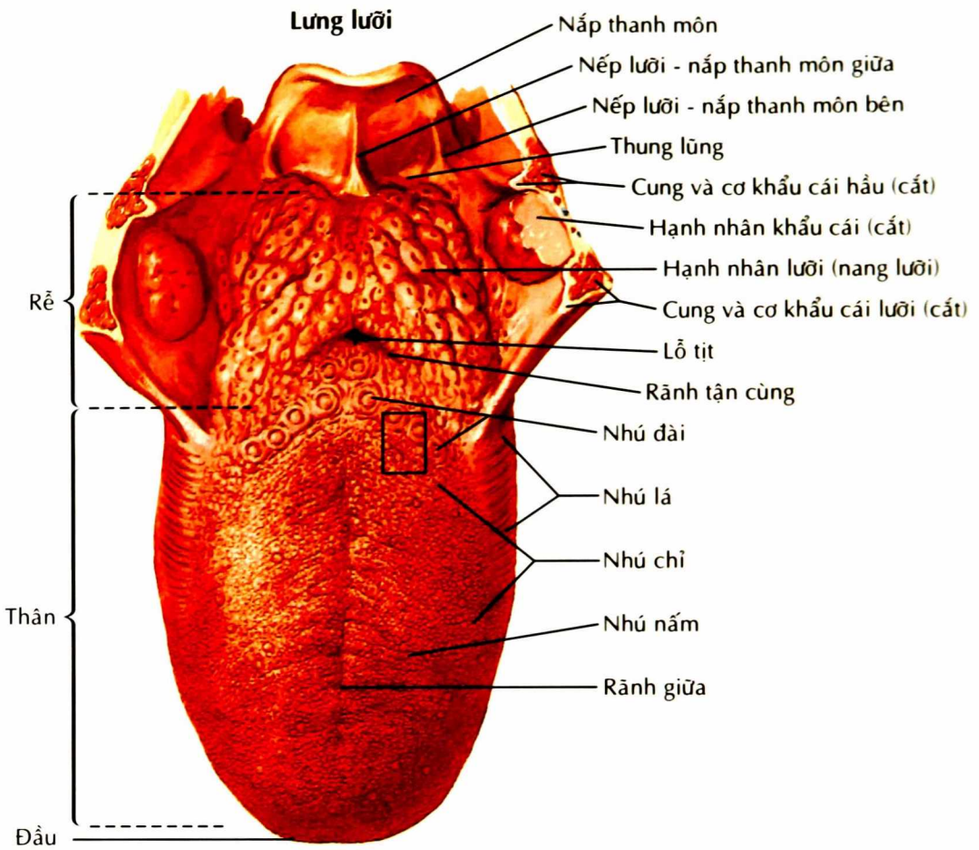

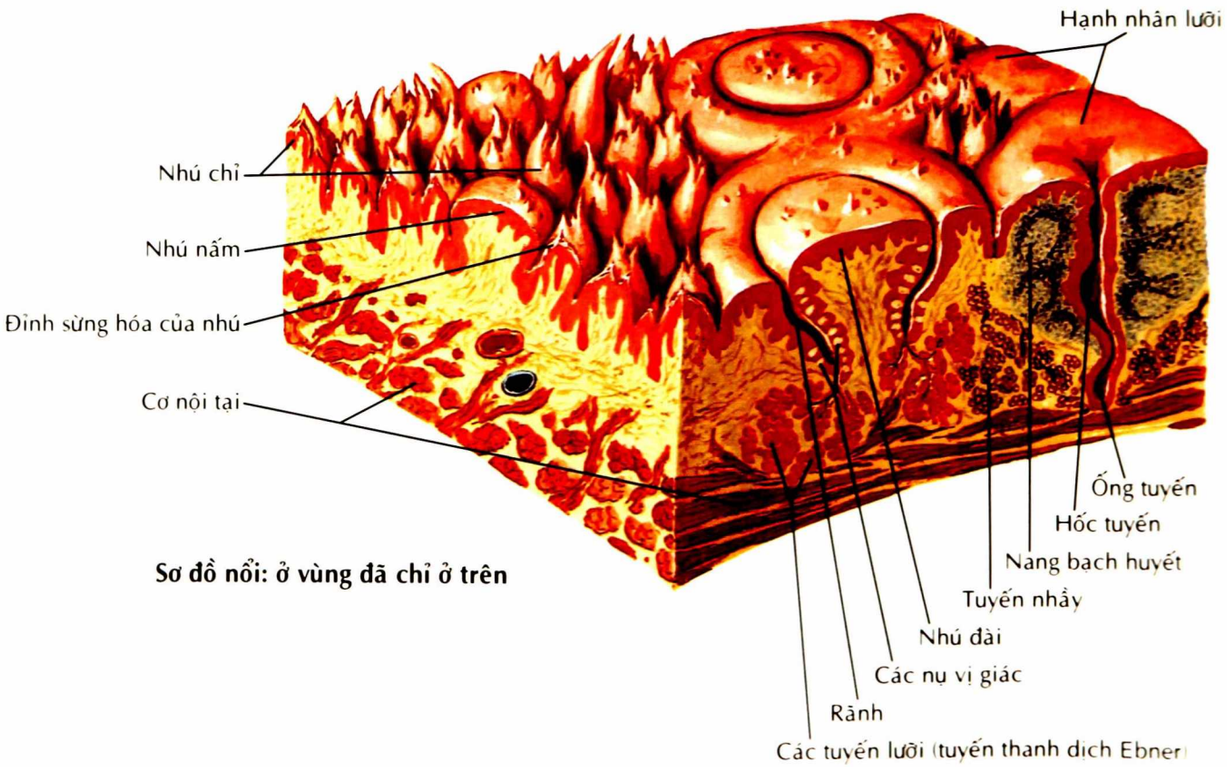

Sơ đồ nổi: ở vùng đã chỉ ở trên

Lưỡi (tiếp theo)

Xem thêm hình 33, 53, 62, 127

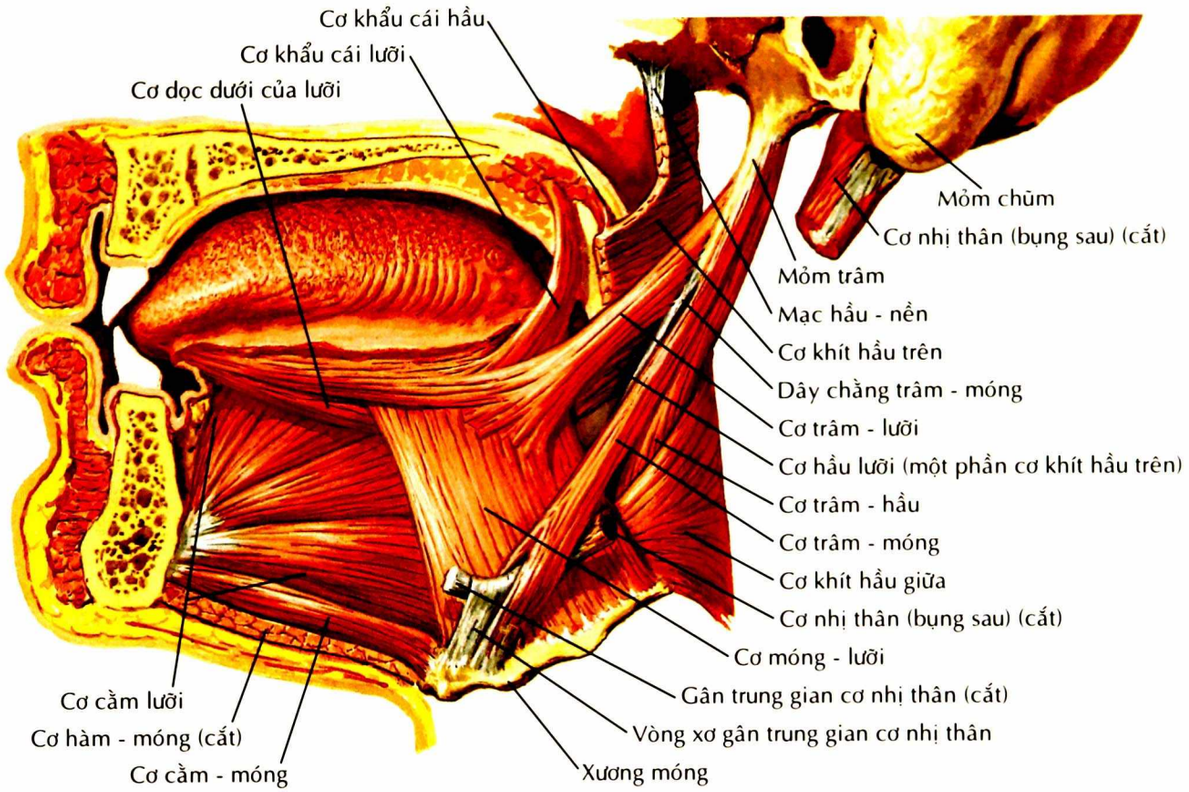

Nhìn bên

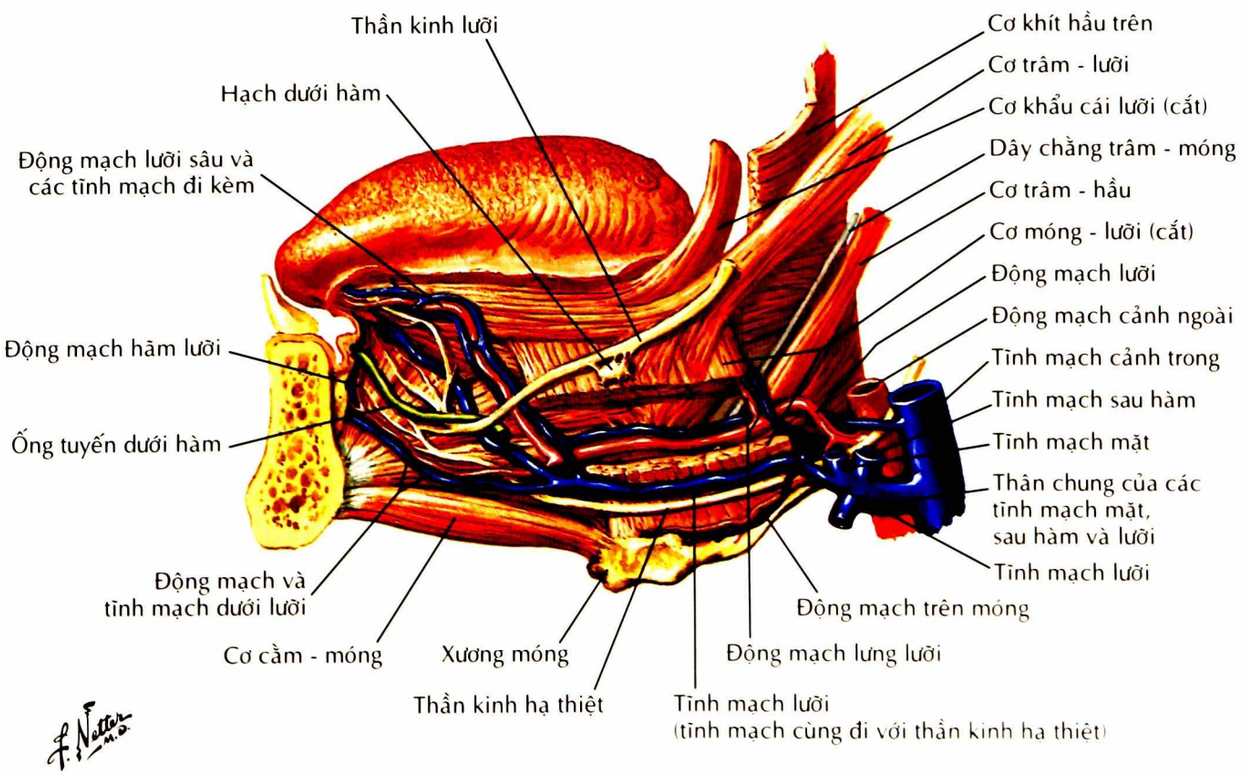

1 Lưỡi và Tuyến Nước Bọt: Các Thiết Đồ

Thiết đồ ngang dưới lưỡi của xương hàm dưới (nhìn trên)

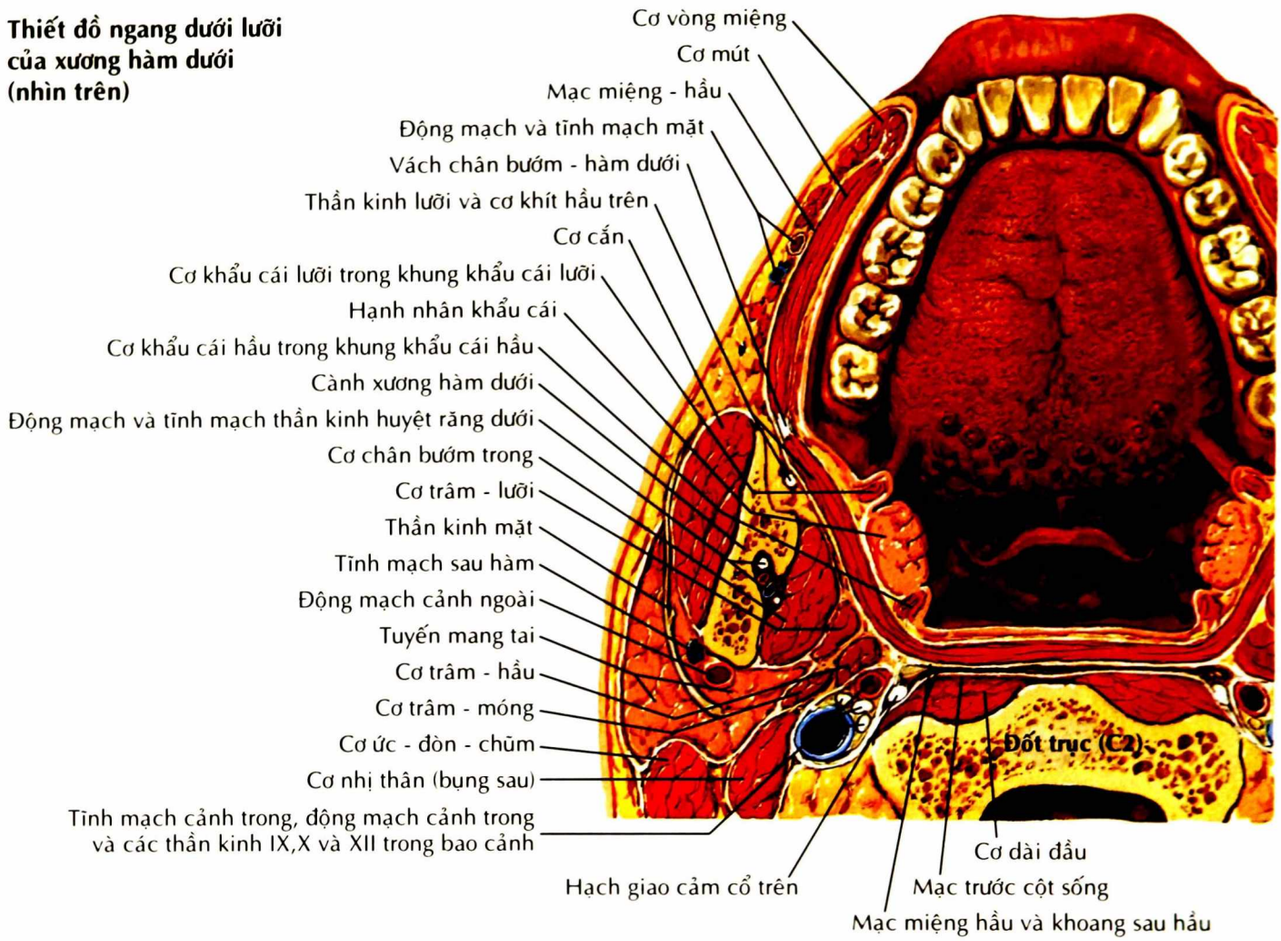

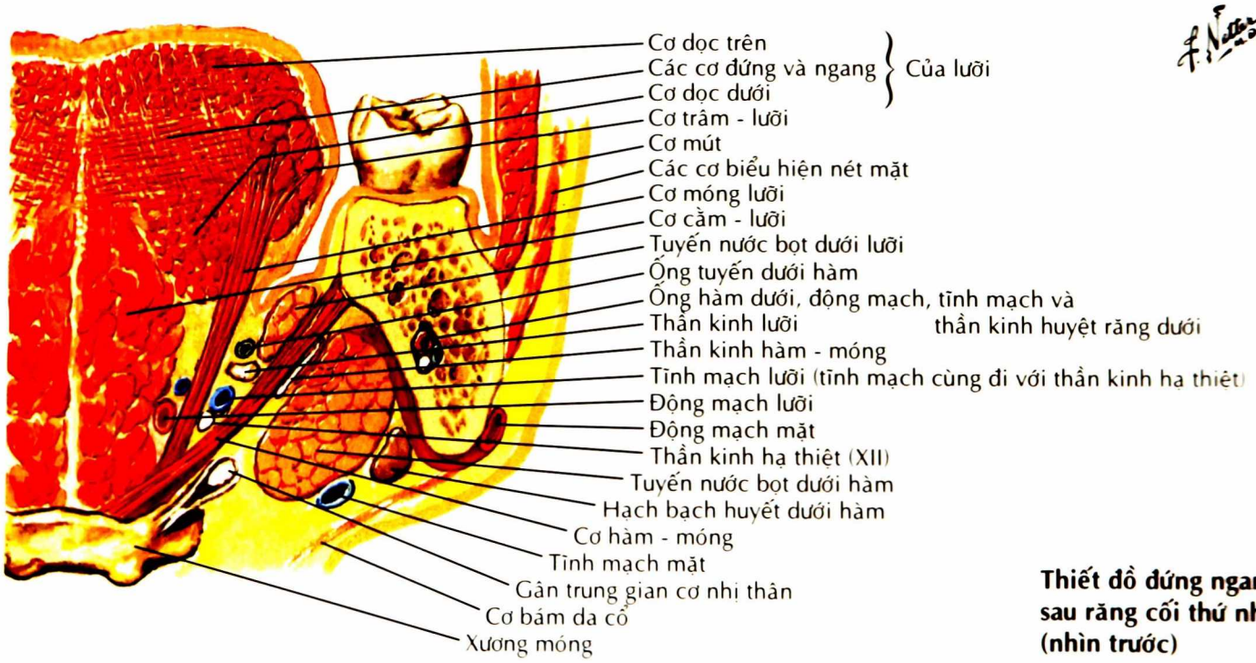

Thiết đồ đứng ngang sau răng cối thứ nhất (nhìn trước)

Các Tuyến Nước Bọt

Xem thêm hình 24, 53, 132, 133

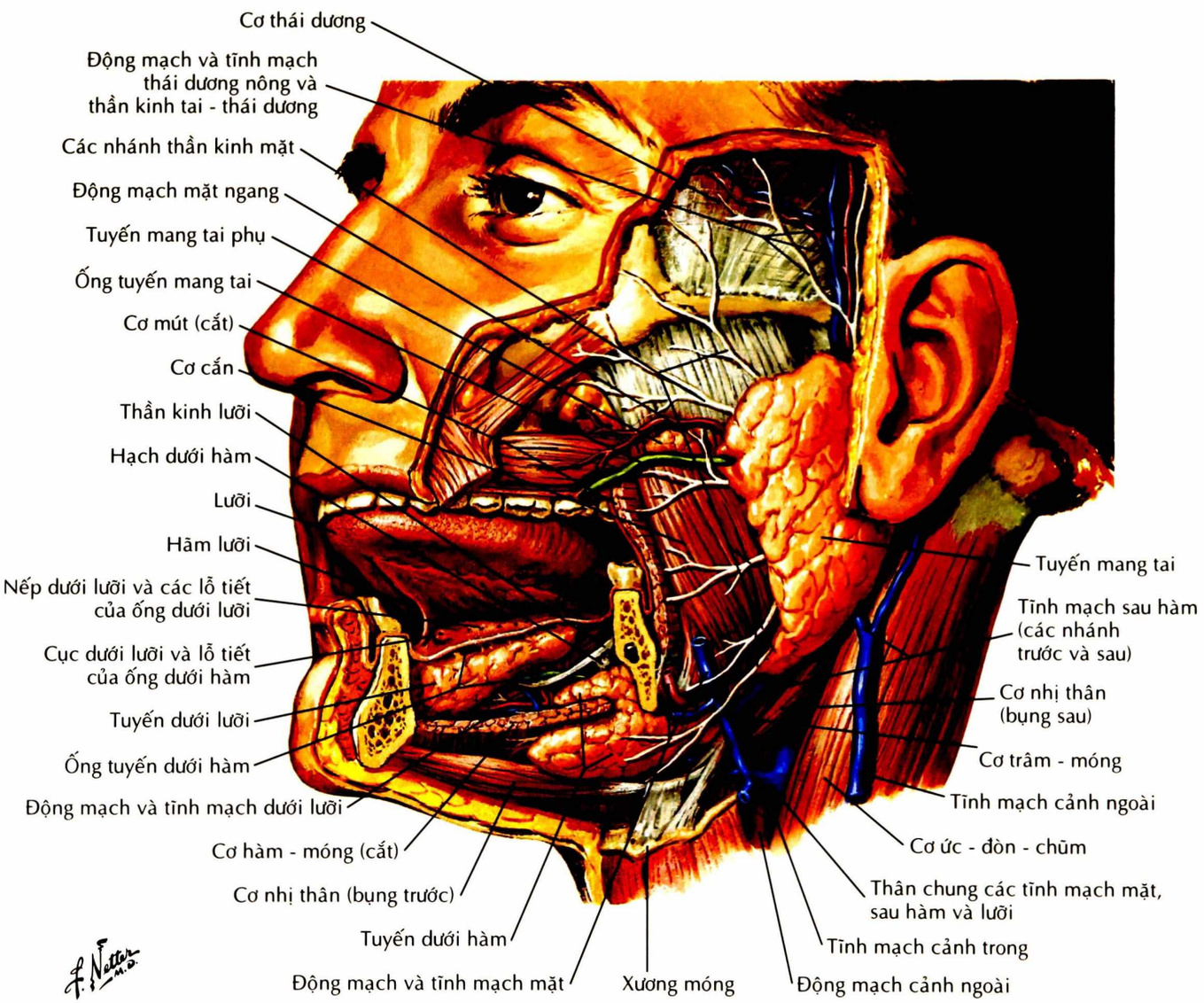

1 Chi Phối Thần Kinh Miệng và Hầu

Xem thêm hình 44, 52, 59, 64, 121, 122, 124, 132, 134

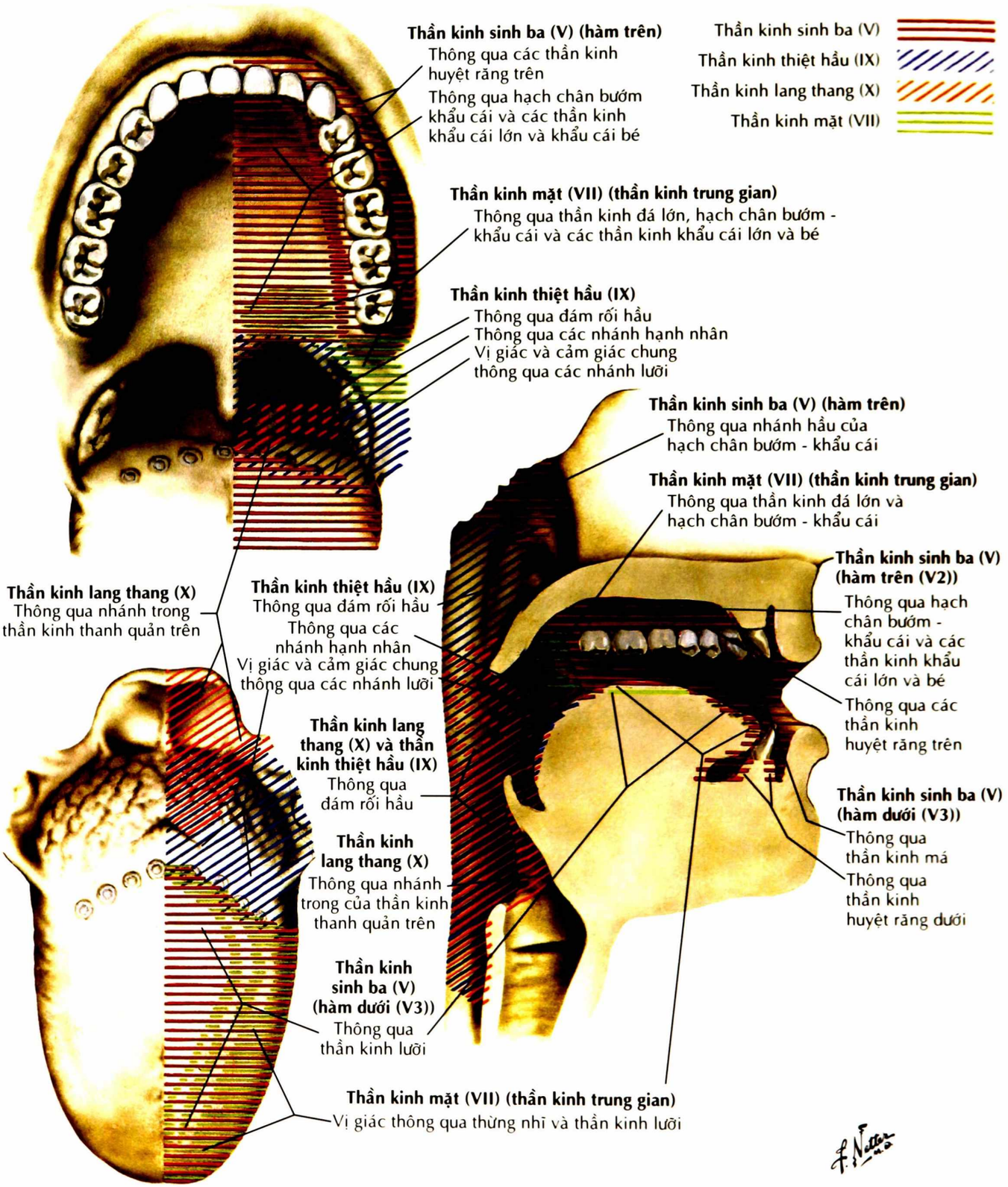

Hầu: Thiết Đồ Đứng Dọc

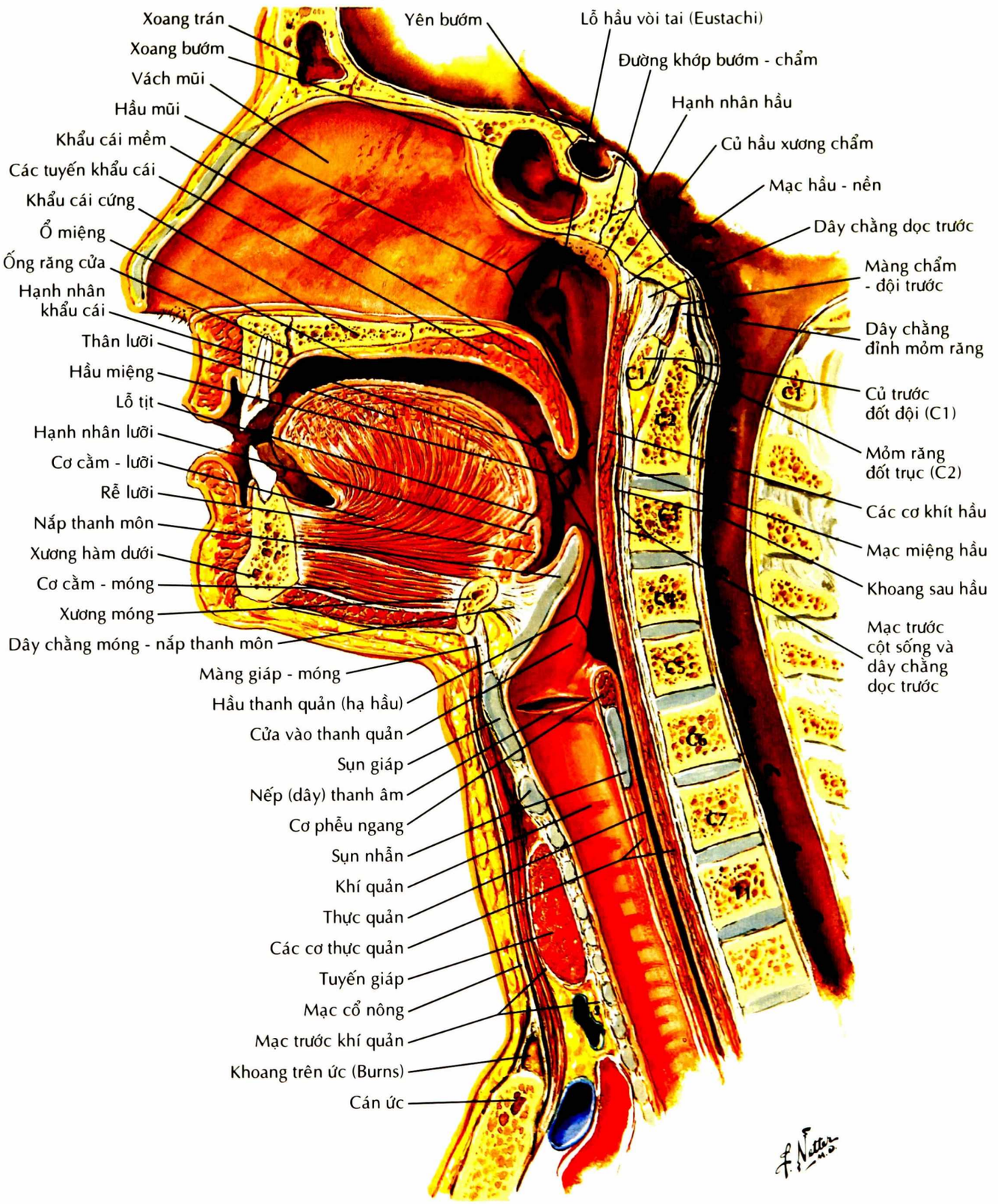

1 Họng

Thiết đồ đứng dọc:
Nhìn từ trong

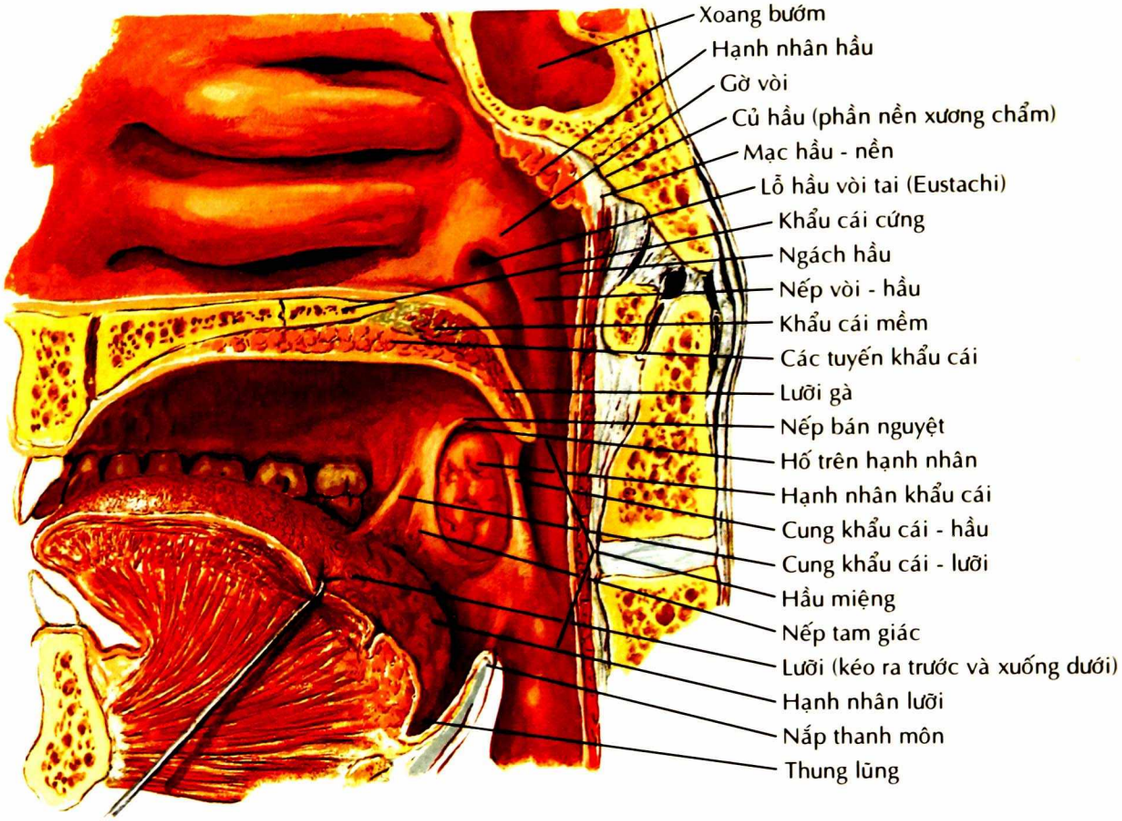



Niêm mạc hầu bỏ đi

Các Cơ của Hầu: Thiết Đồ Đứng Dọc

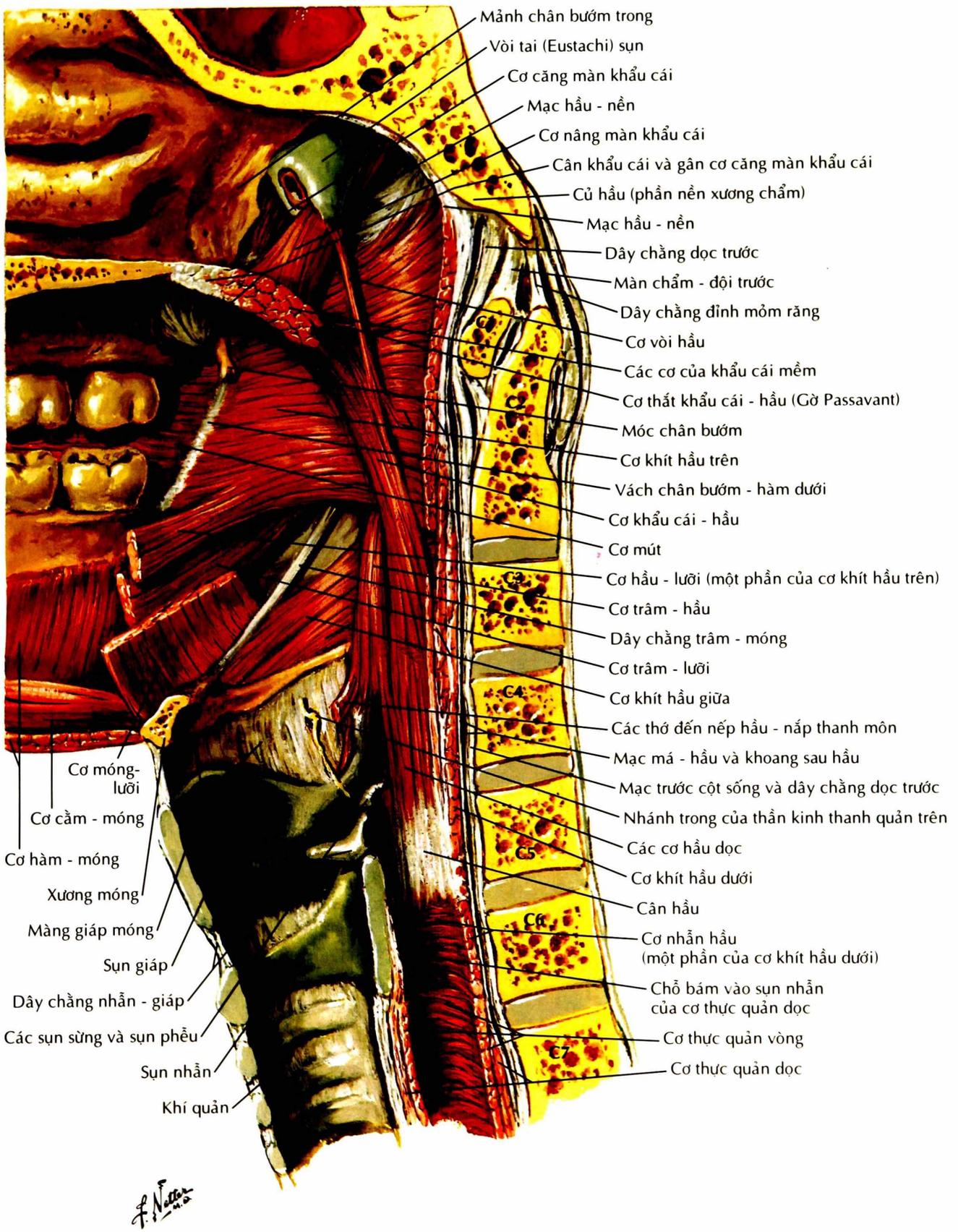

1 Hầu: Mở Ra Nhìn Từ Sau

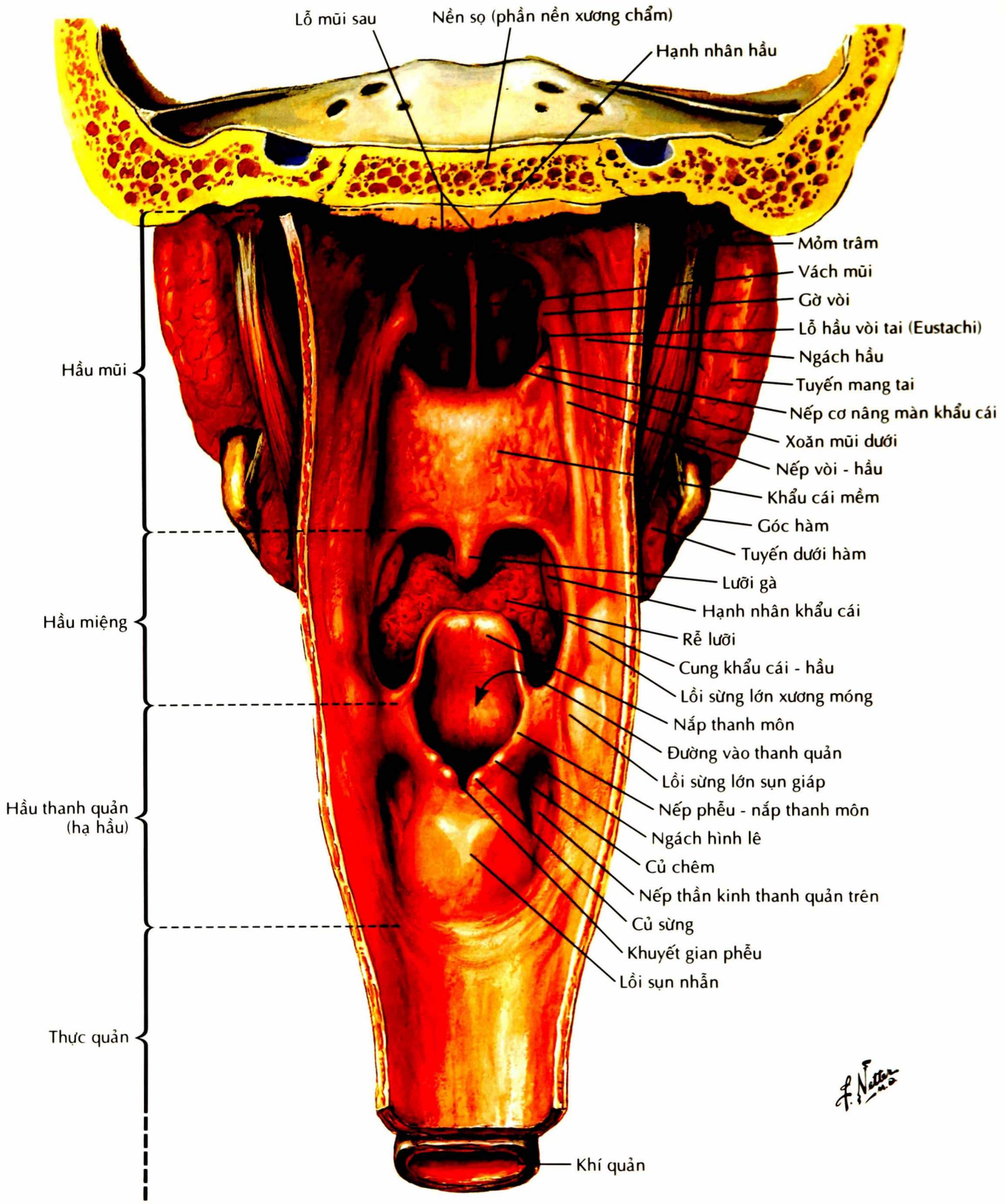

Các Cơ của Hầu: Mở Một Phần Nhìn Từ Sau

Xem thêm **hình 229**

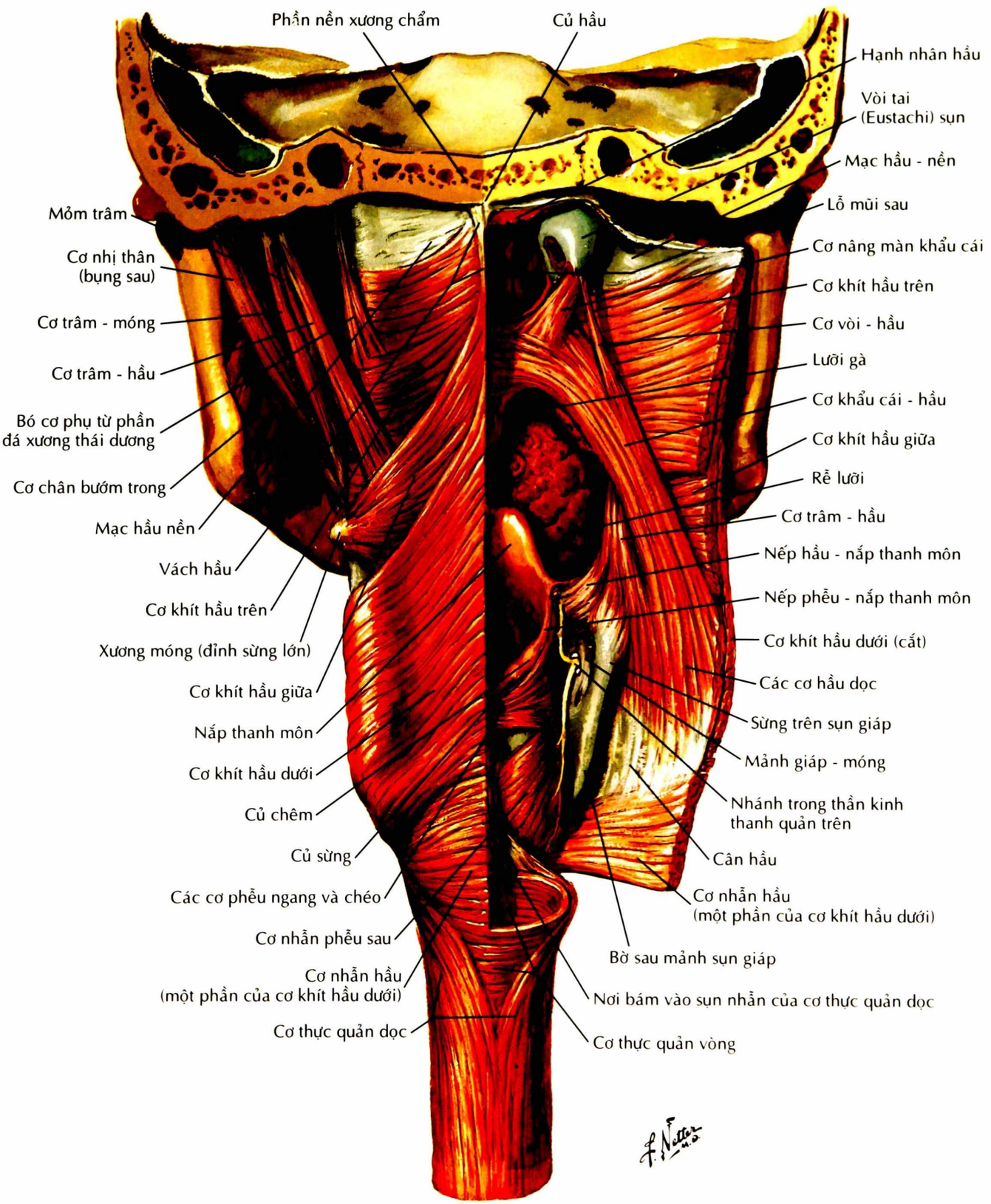

1 Các Cơ của Hầu: Nhìn Bên

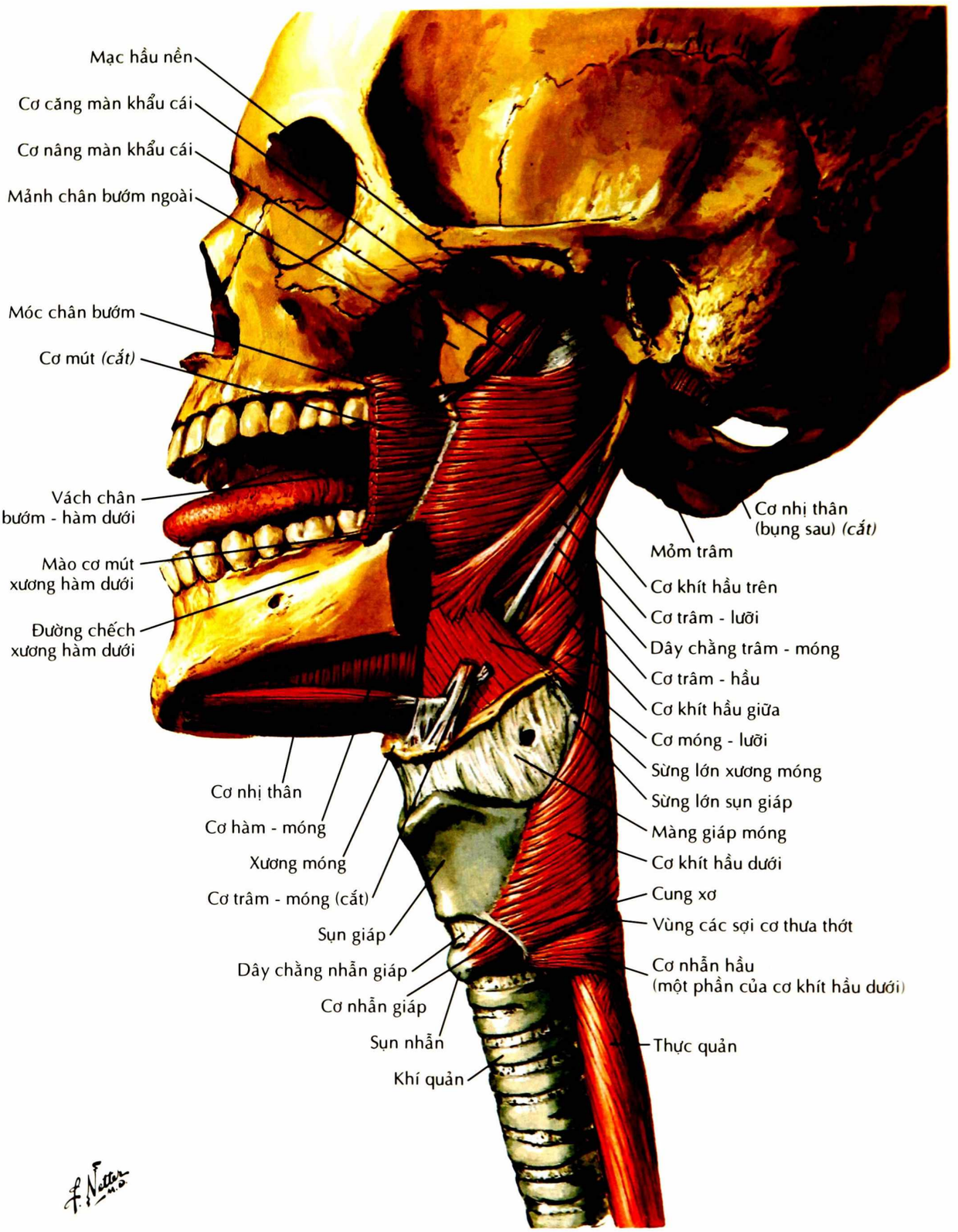

Các Động Mạch của Vùng Miệng và Vùng Hầu

Xem thêm **hình 33, 39**

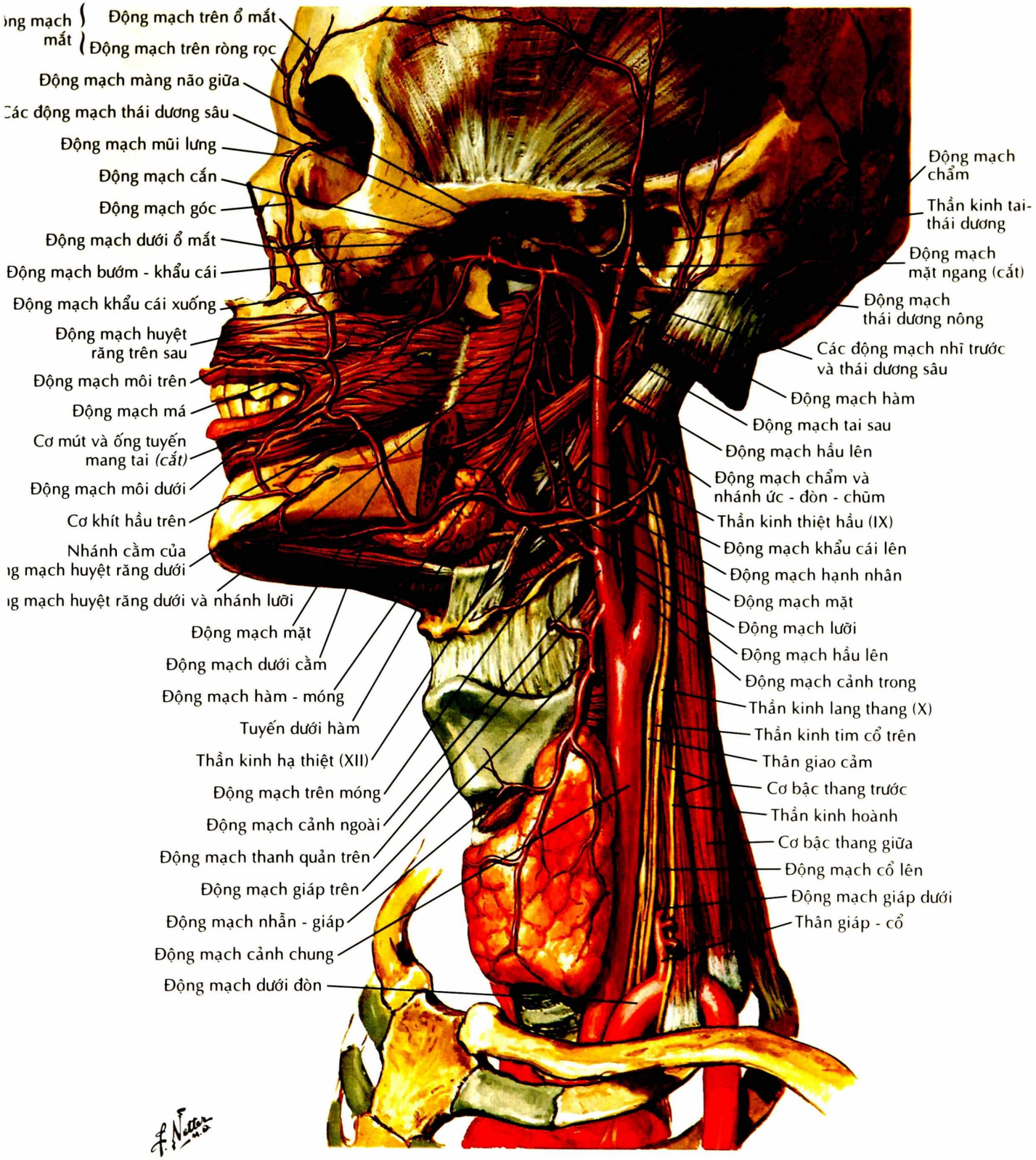

1 Các Tĩnh Mạch của Vùng Miệng và Vùng Hầu

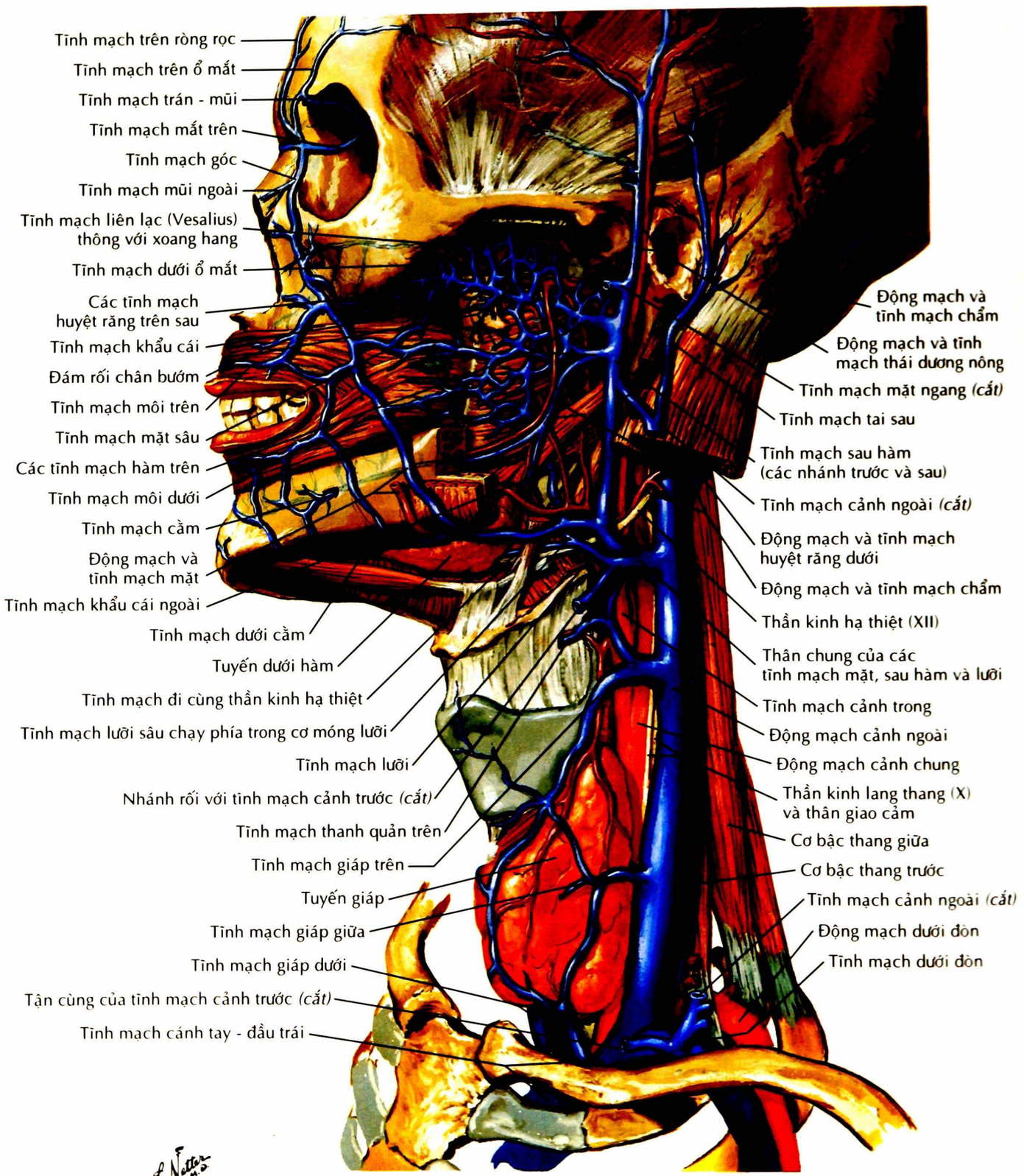

Hình 70

Các Động Mạch của Vùng Miệng và Vùng Hầu

Xem thêm **hình 24, 44, 45, 121, 124, 125**

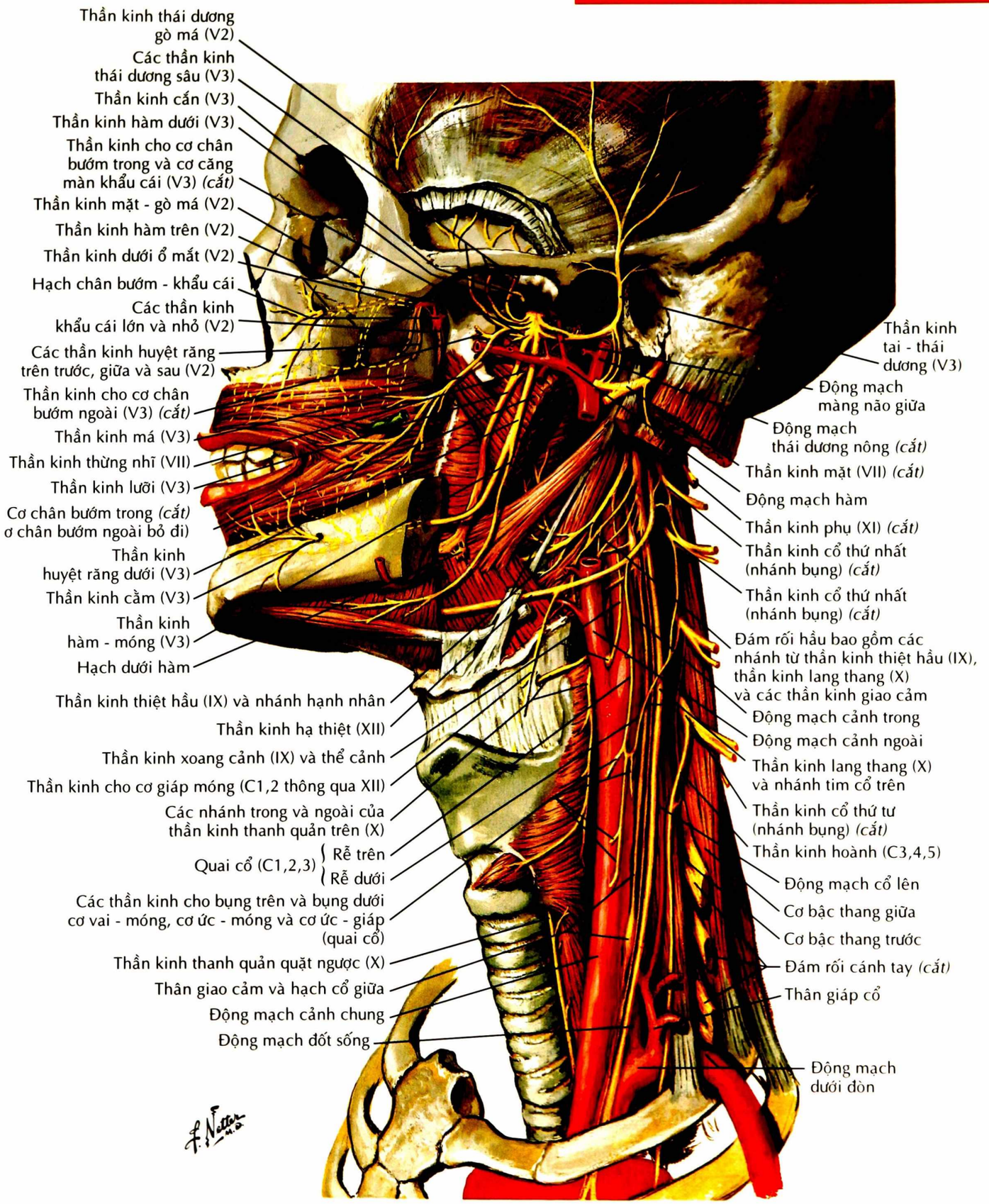

1 Các Mạch và Hạch Bạch Huyết của Đầu và Cổ

Xem thêm hình 202

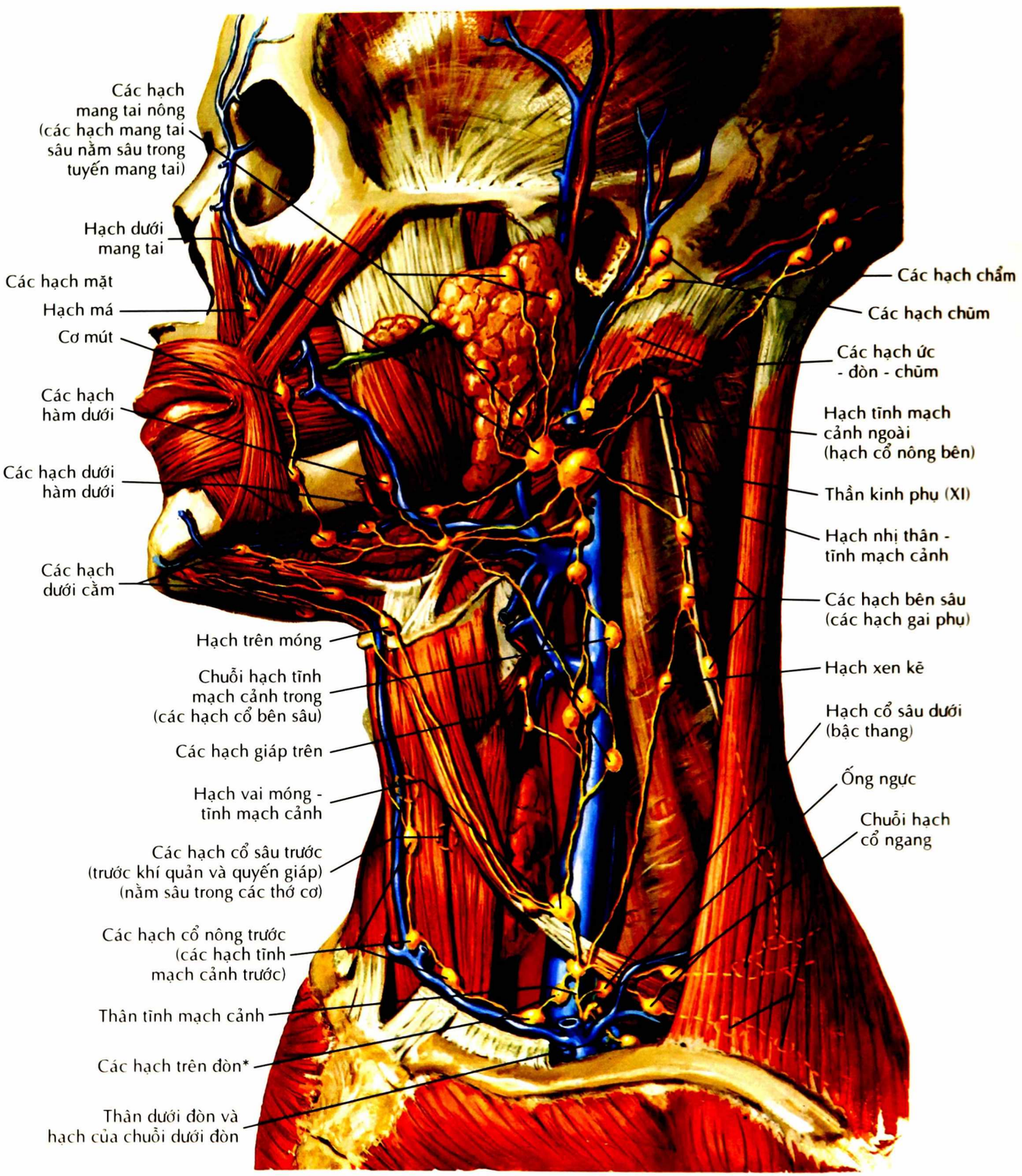

Các Mạch và Hạch Bạch Huyết của Hầu và Lưỡi

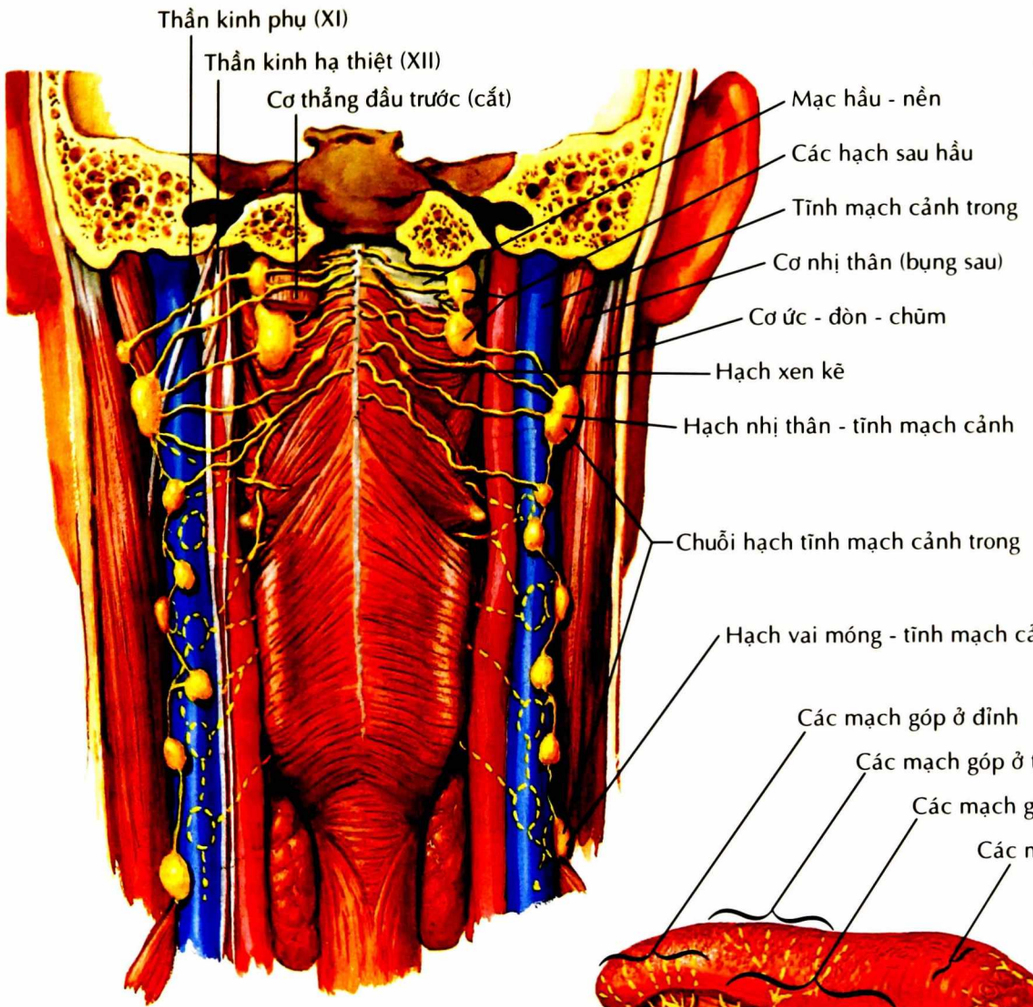

Dẫn lưu bạch huyết của hầu: Nhìn sau

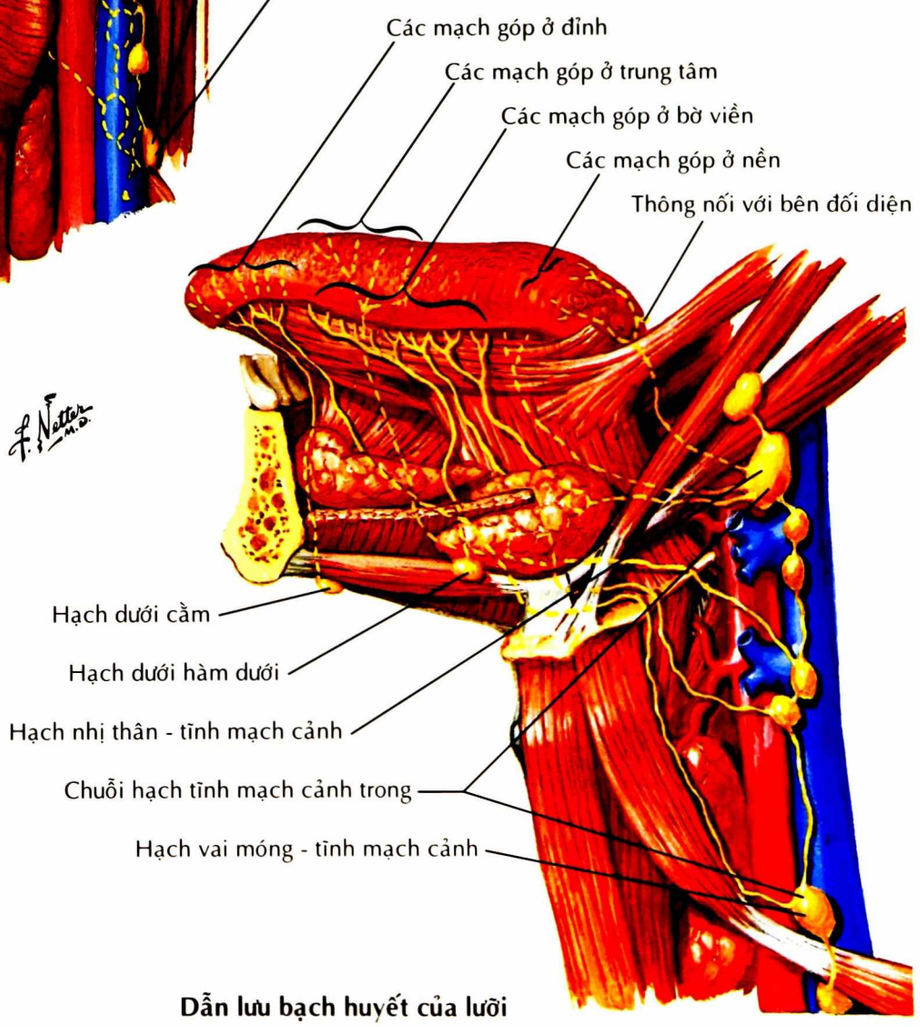

Dẫn lưu bạch huyết của lưỡi

1 Tuyến Giáp: Nhìn Trước

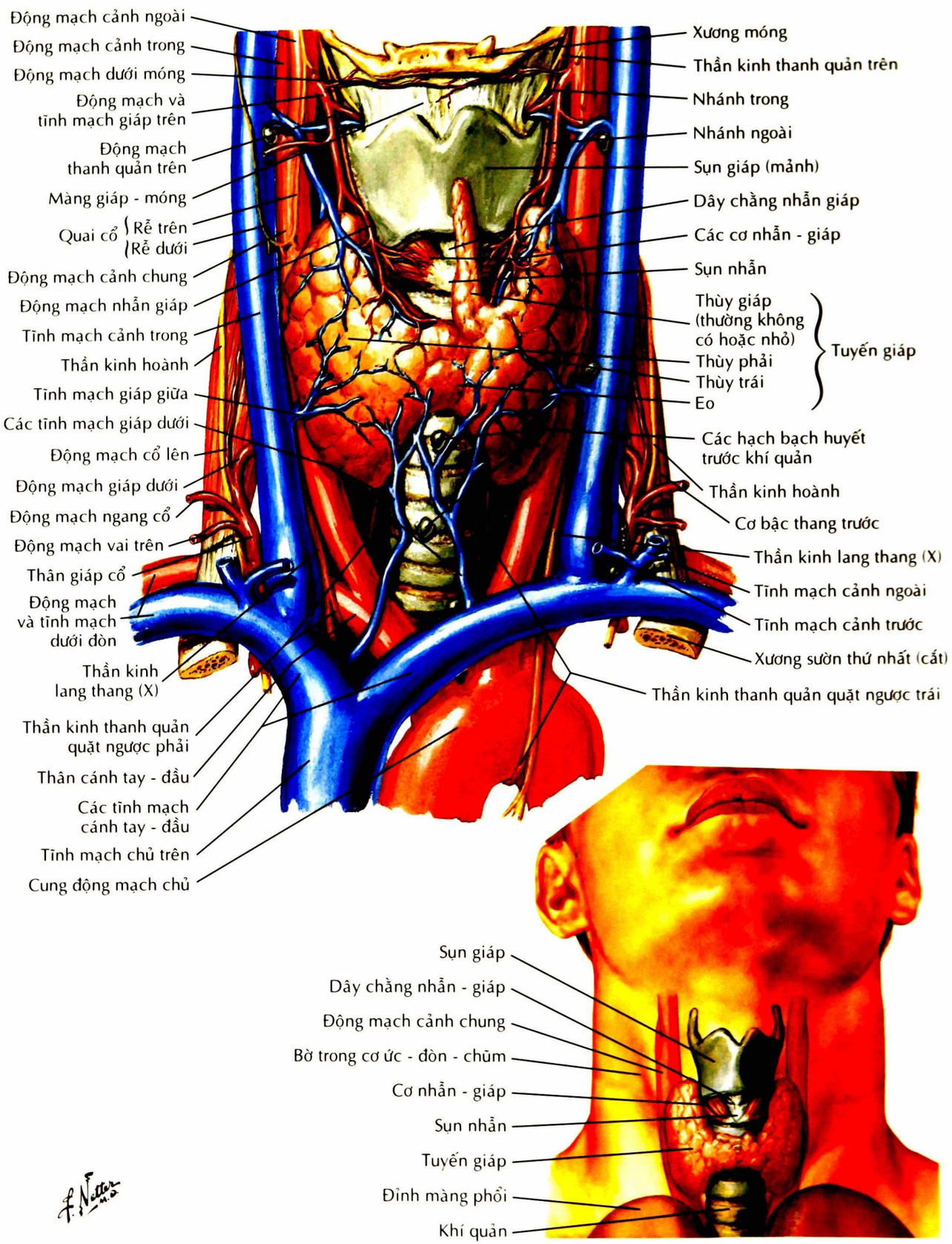

Tuyến Giáp và Hầu: Nhìn Sau

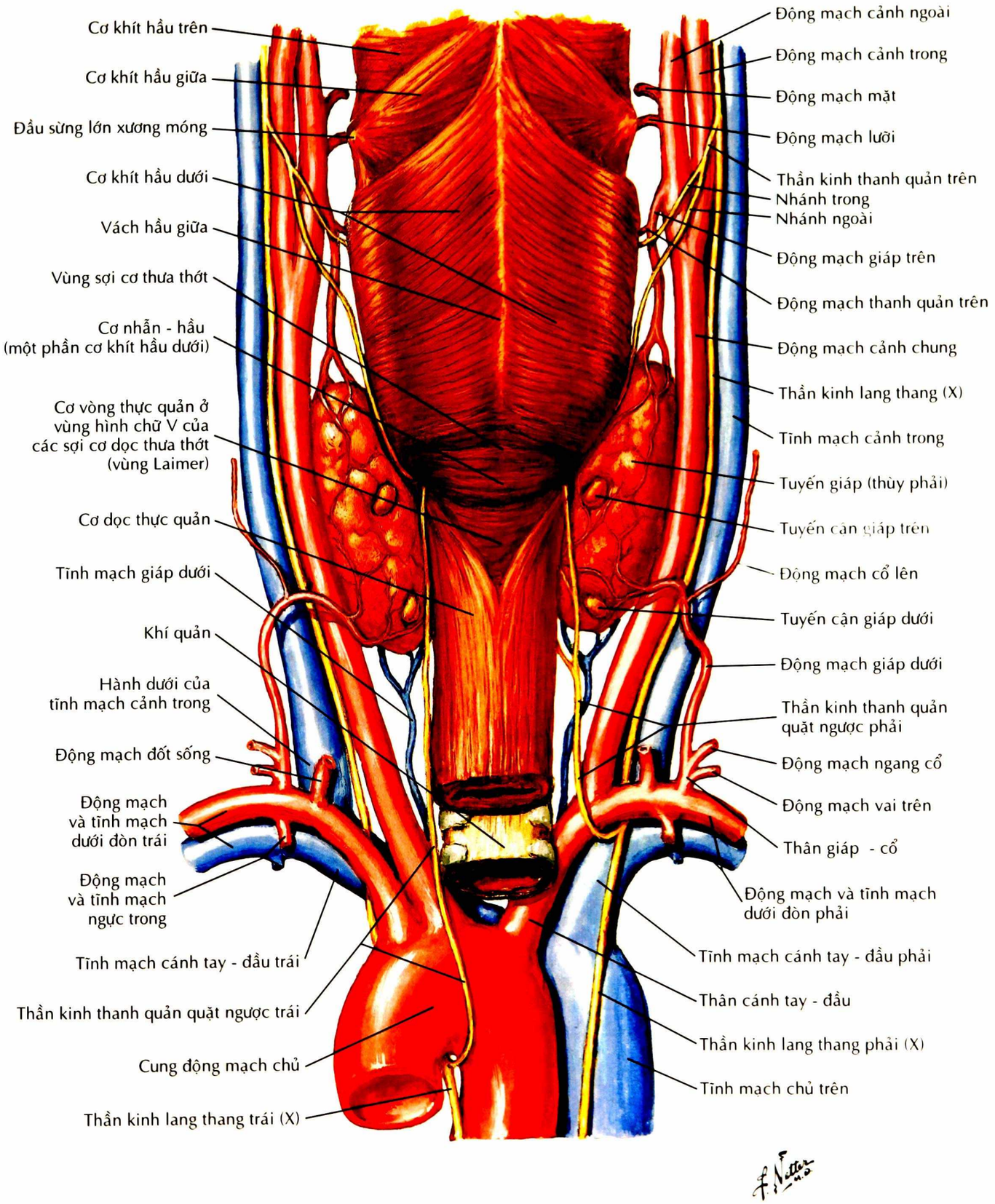

1 Các Tuyến Cận Giáp

Xem thêm hình 74, 75, 80, 227, 229

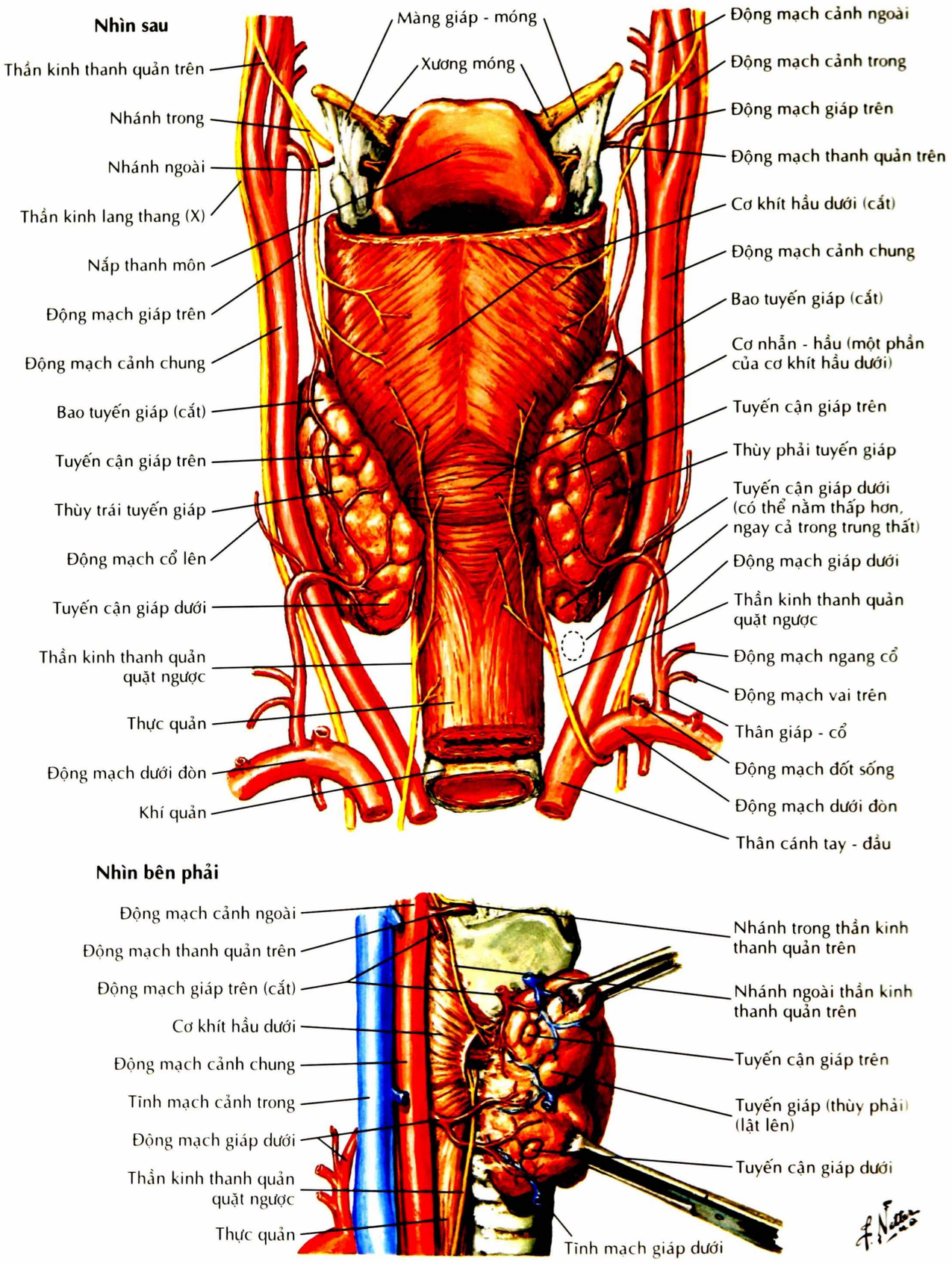

Các Sụn Thanh Quản

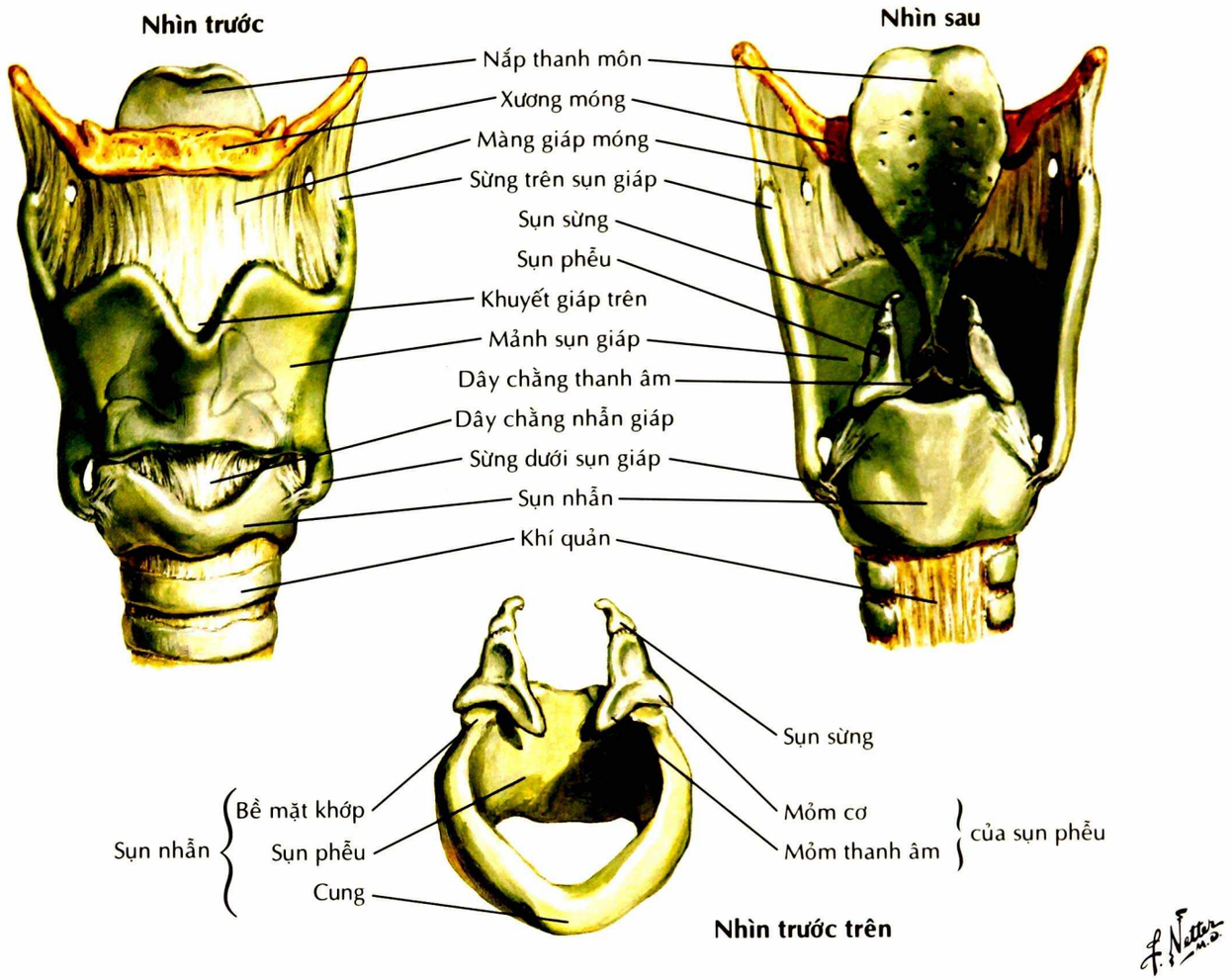

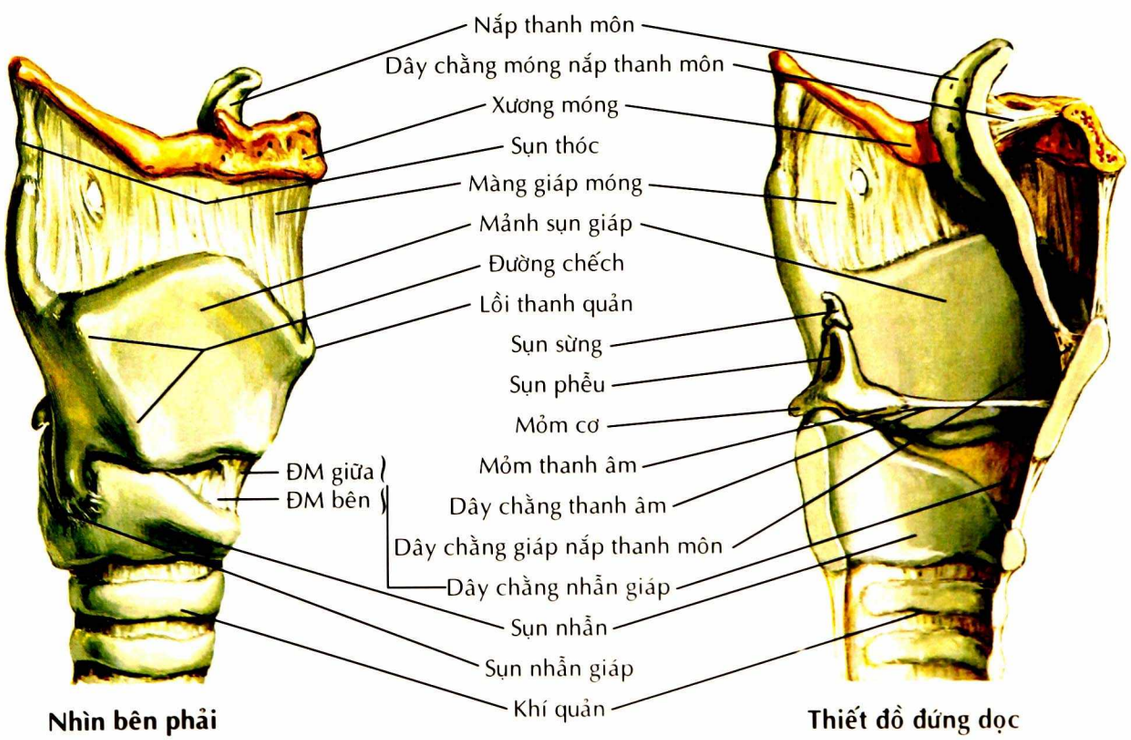

1 Các Cơ Nội Tại Thanh Quản

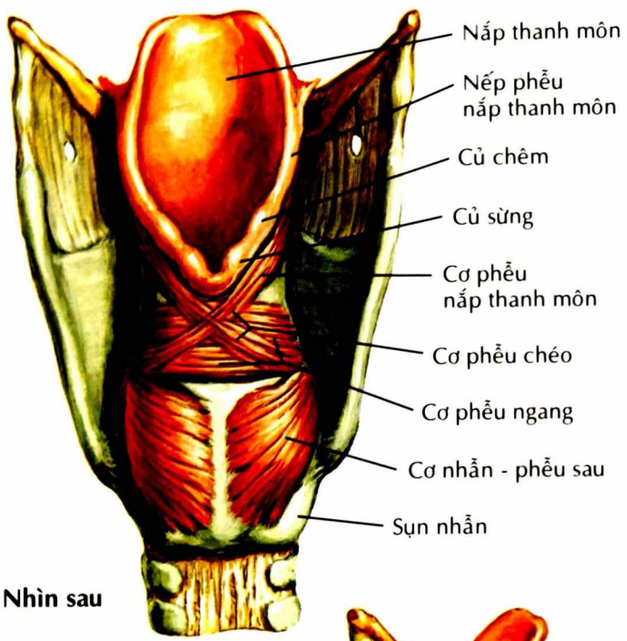

Nhìn sau



Nhìn bên phải

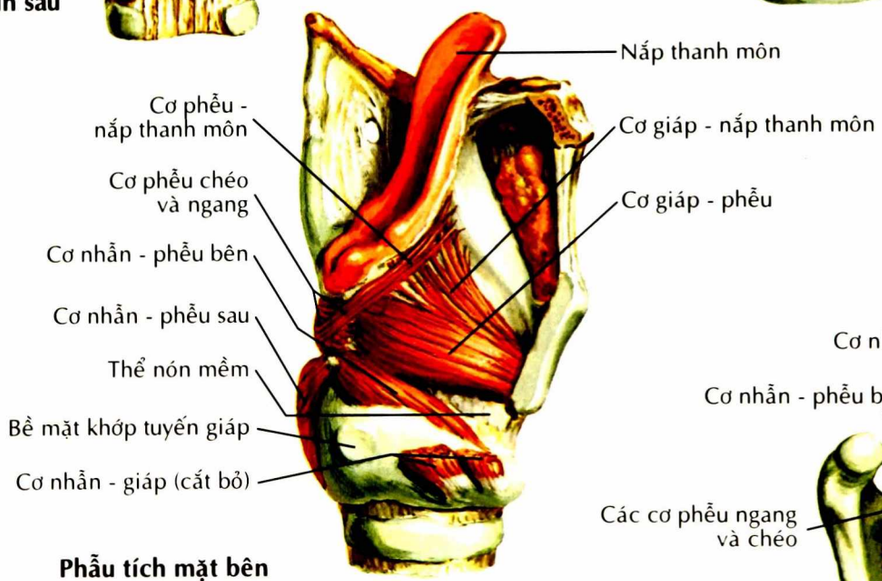

Phẫu tích mặt bên

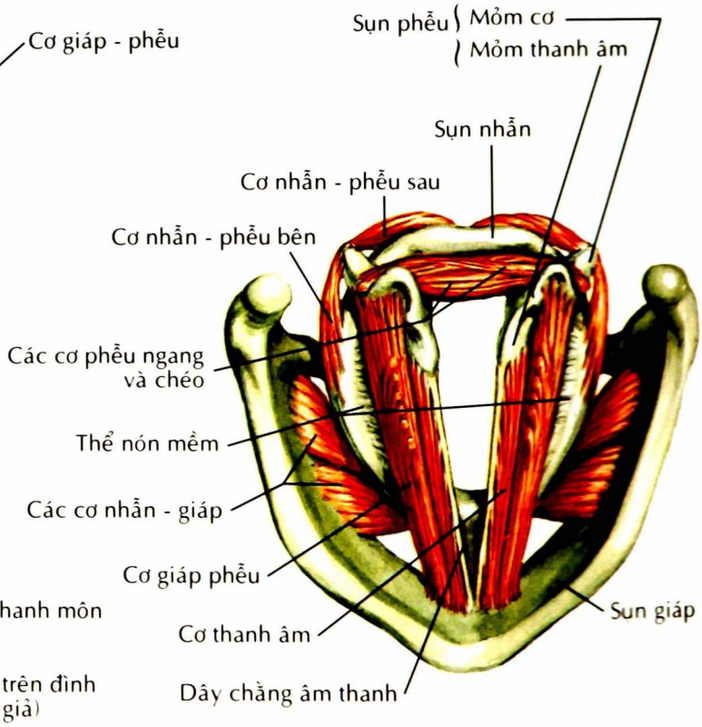

Nhìn trên

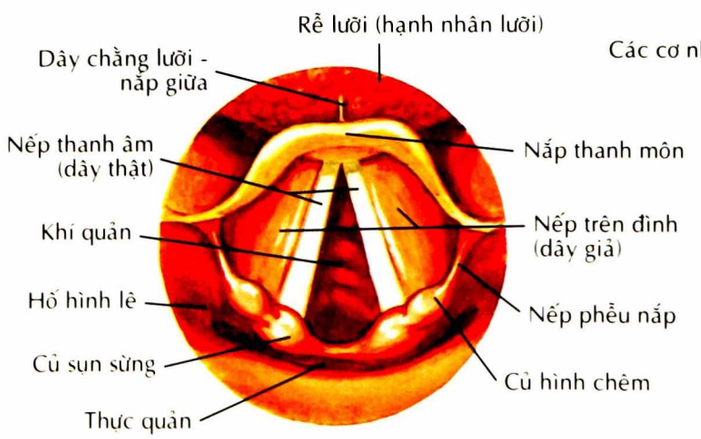

Thanh quản bình thường: thở vào

Tác Dụng của Các Cơ Nội Tại

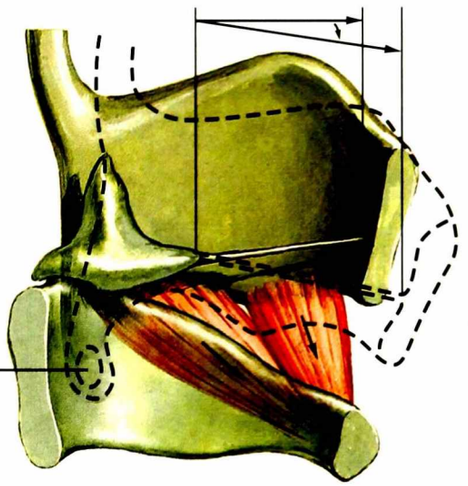

Tác dụng của các cơ nhẫn giáp
Kéo dài (căng) nếp thanh âm

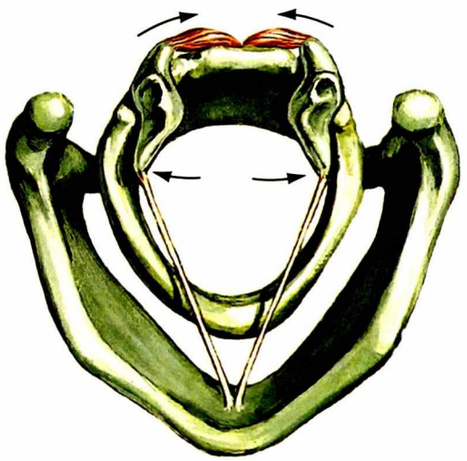

Tác dụng của các cơ nhẫn - phễu sau
Dang xa nếp thanh âm

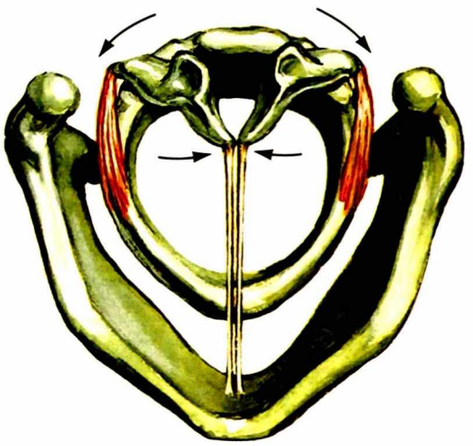

Tác dụng của các cơ nhẫn - phễu bên
Khép nếp thanh âm

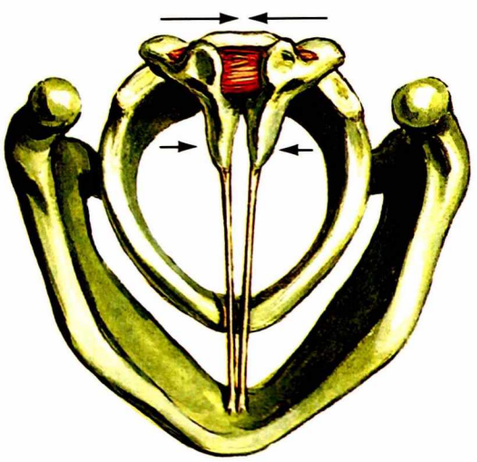

Tác dụng của cơ phễu ngang
Khép nếp thanh âm



Tác dụng của các cơ thanh âm và giáp phễu
Làm ngắn (chùng) nếp thanh âm

F. Netter M.D.

1 Các Thần Kinh của Thanh Quản

Xem thêm hình 74, 76, 229

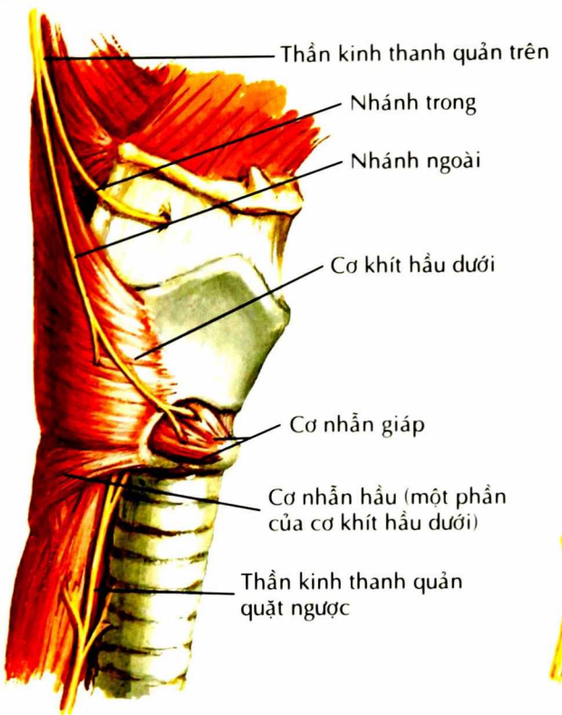

Nhìn bên phải

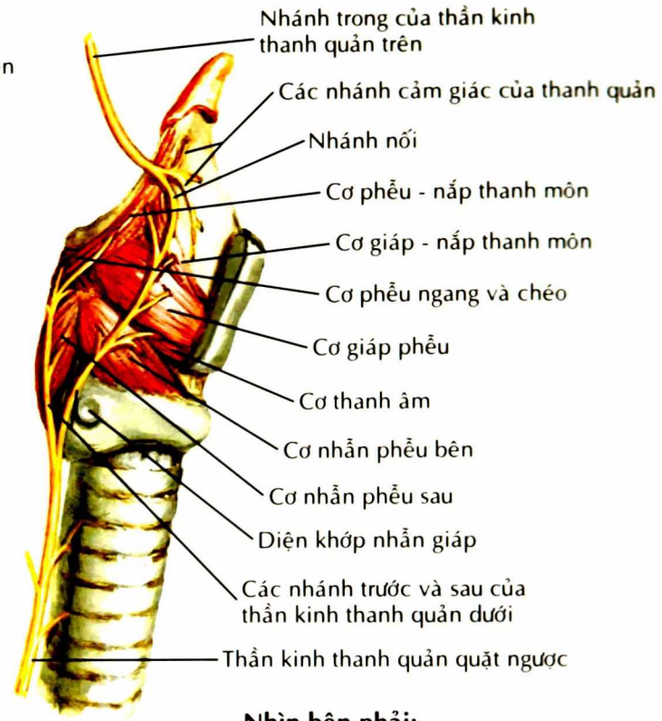

Nhìn bên phải: mảnh sụn giáp bị cắt bỏ

Mắt cắt đứng ngang qua thanh quản

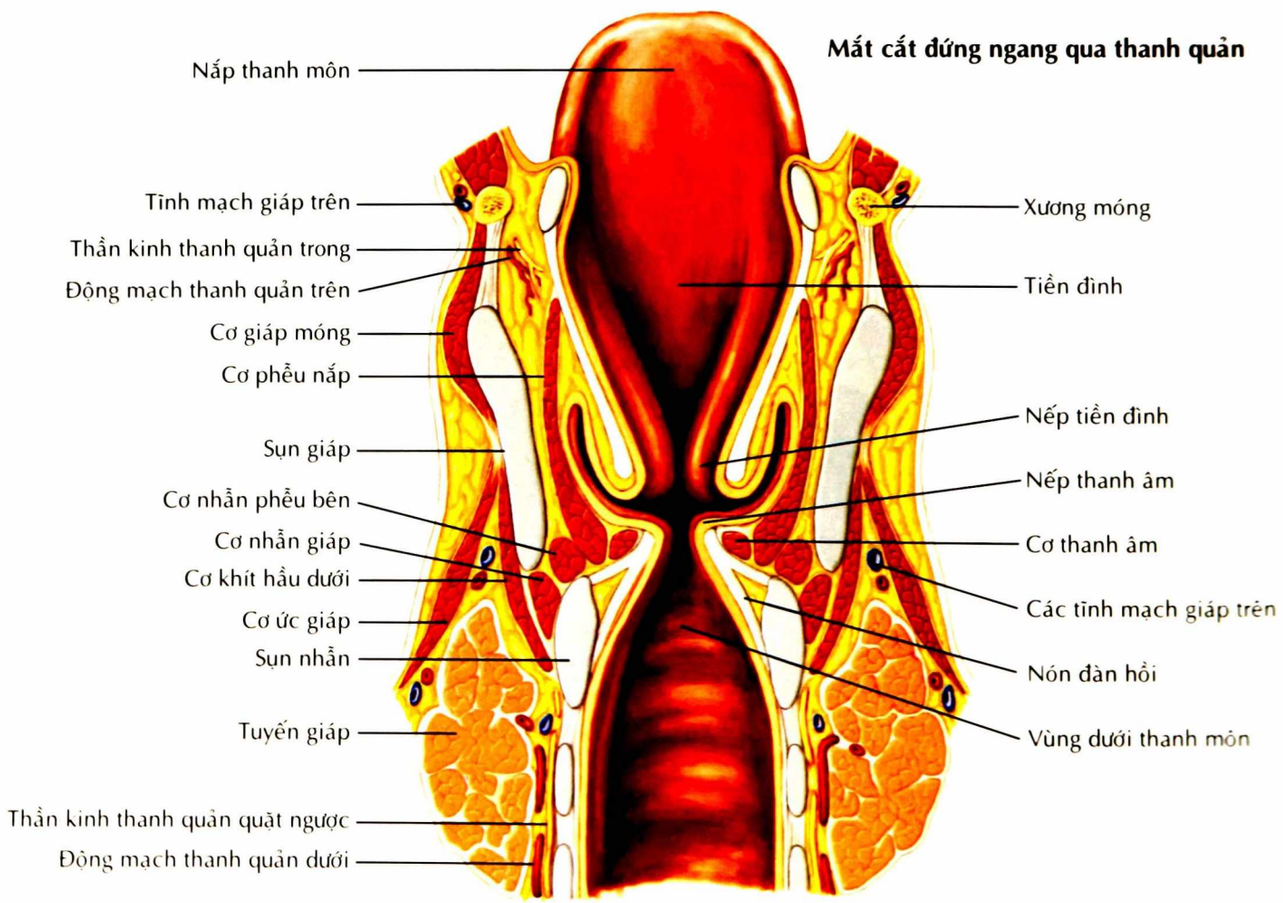

Mi mắt

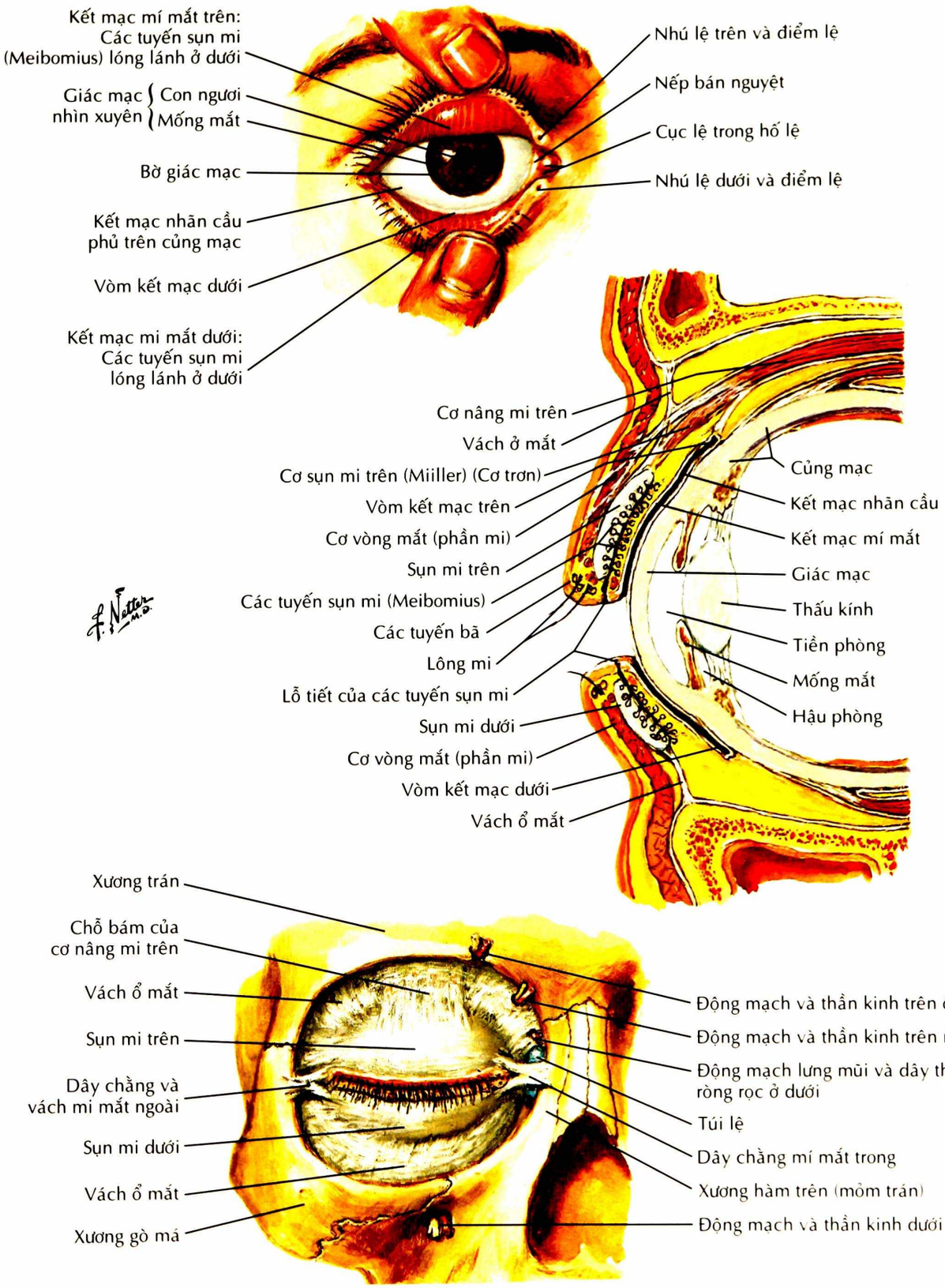
Kết mạc mí mắt trên:
Các tuyến sụn mi
(Meibomius) lóng lánh ở dưới
Giác mạc
Con ngươi
nhìn xuyên
Mống mắt
Bờ giác mạc
Kết mạc nhãn cầu
phủ trên củng mạc
Vòm kết mạc dưới
Kết mạc mi mắt dưới:
Các tuyến sụn mi
lóng lánh ở dưới
Nhú lệ trên và điểm lệ
Nếp bán nguyệt
Cục lệ trong hố lệ
Nhú lệ dưới và điểm lệ
Cơ nâng mi trên
Vách ở mắt
Cơ sụn mi trên (Miiller) (Cơ trơn)
Vòm kết mạc trên
Cơ vòng mắt (phần mi)
Sụn mi trên
Các tuyến sụn mi (Meibomius)
Các tuyến bã
Lông mi
Lỗ tiết của các tuyến sụn mi
Sụn mi dưới
Cơ vòng mắt (phần mi)
Vòm kết mạc dưới
Vách ổ mắt
Củng mạc
Kết mạc nhãn cầu
Kết mạc mí mắt
Giác mạc
Thấu kính
Tiền phòng
Mống mắt
Hậu phòng
Xương trán
Chỗ bám của
cơ nâng mi trên
Vách ổ mắt
Sụn mi trên
Dây chằng và
vách mi mắt ngoài
Sụn mi dưới
Vách ổ mắt
Xương gò má
Động mạch và thần kinh trên ổ mắt
Động mạch và thần kinh trên ròng rọc
Động mạch lưng mũi và dây thần kinh
ròng rọc ở dưới
Túi lệ
Dây chằng mí mắt trong
Xương hàm trên (mỏm trán)
Động mạch và thần kinh dưới ổ mắt

1 Bộ Máy Lệ

Xem thêm hình 44, 132

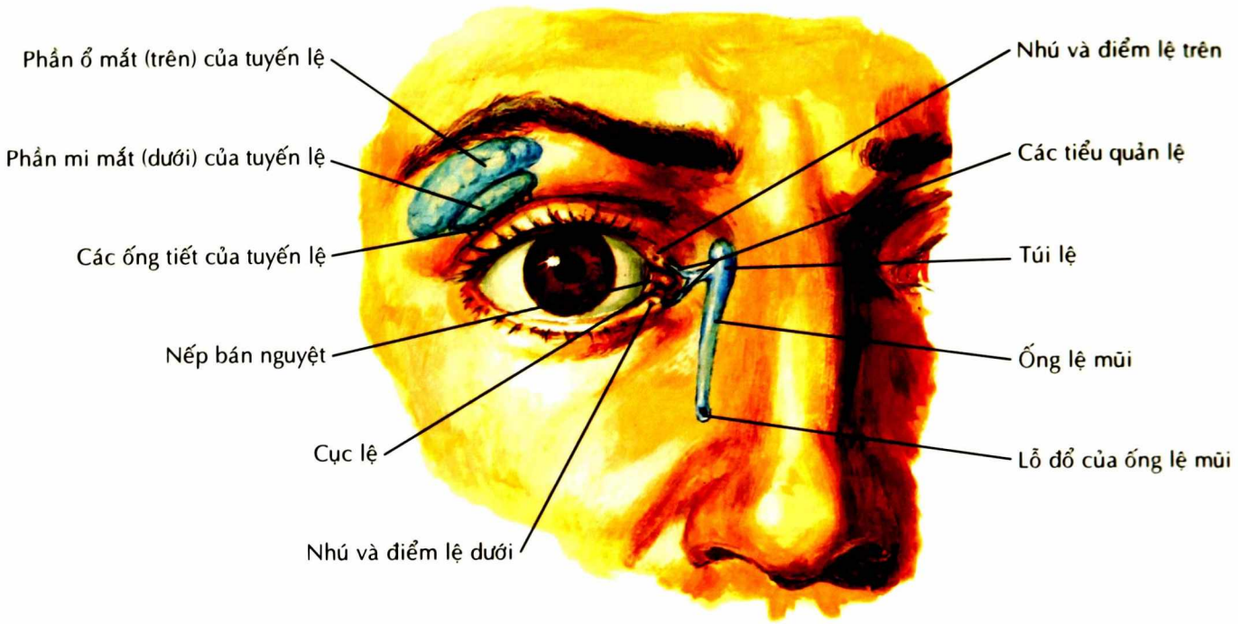

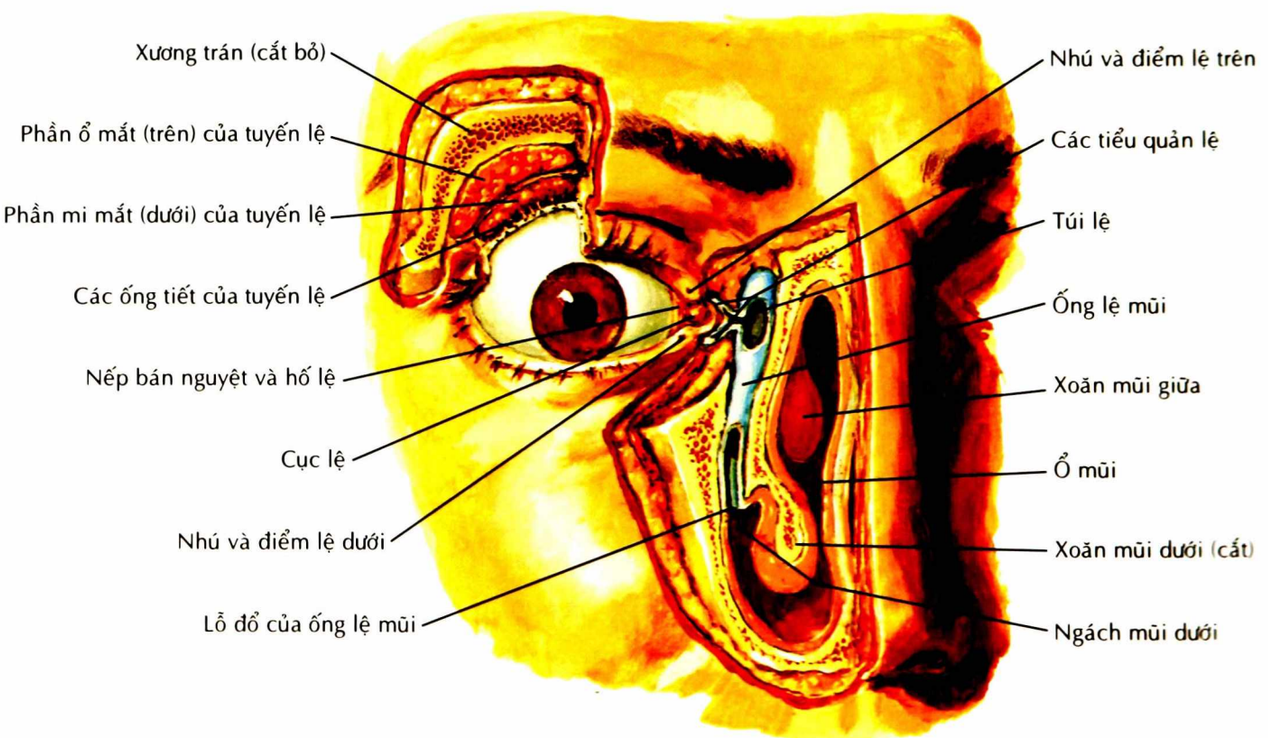

Mạc Ổ Mắt và Nhãn Cầu

Thiết đồ ngang

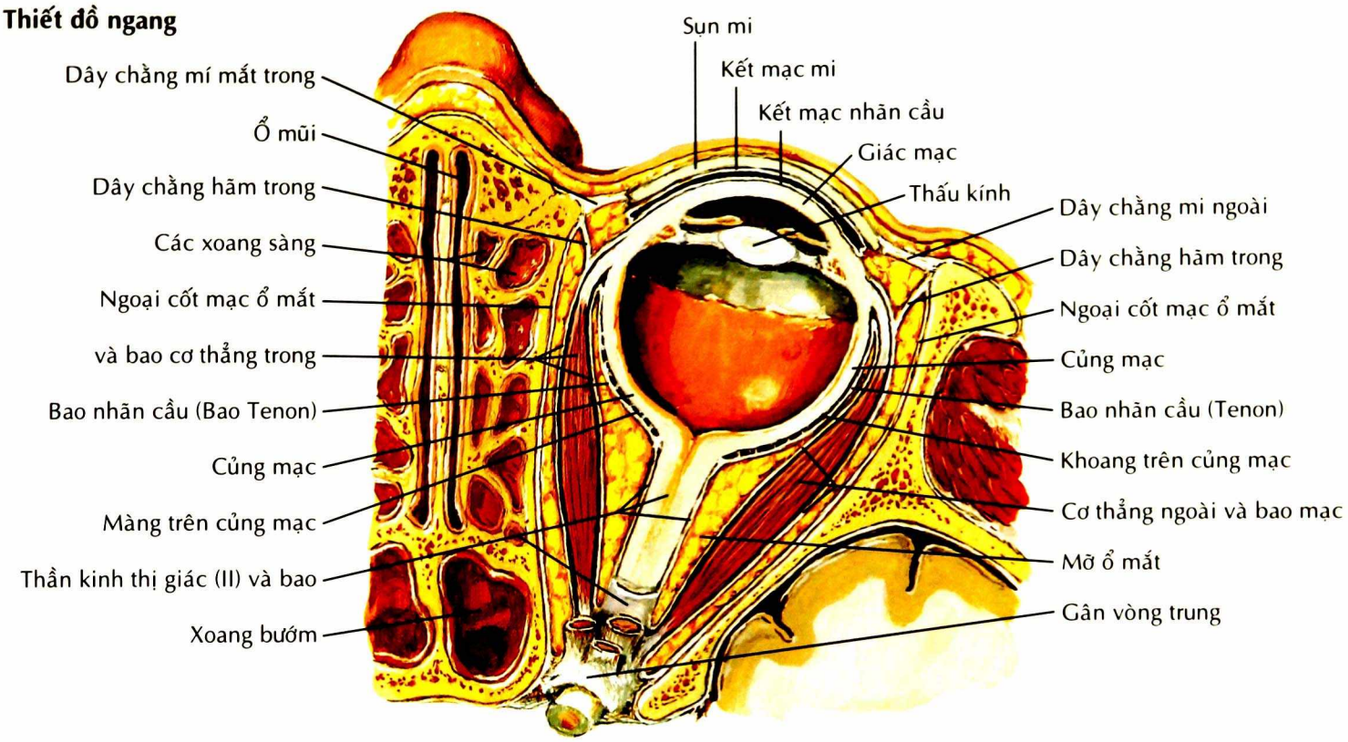

Thiết đồ đứng ngang

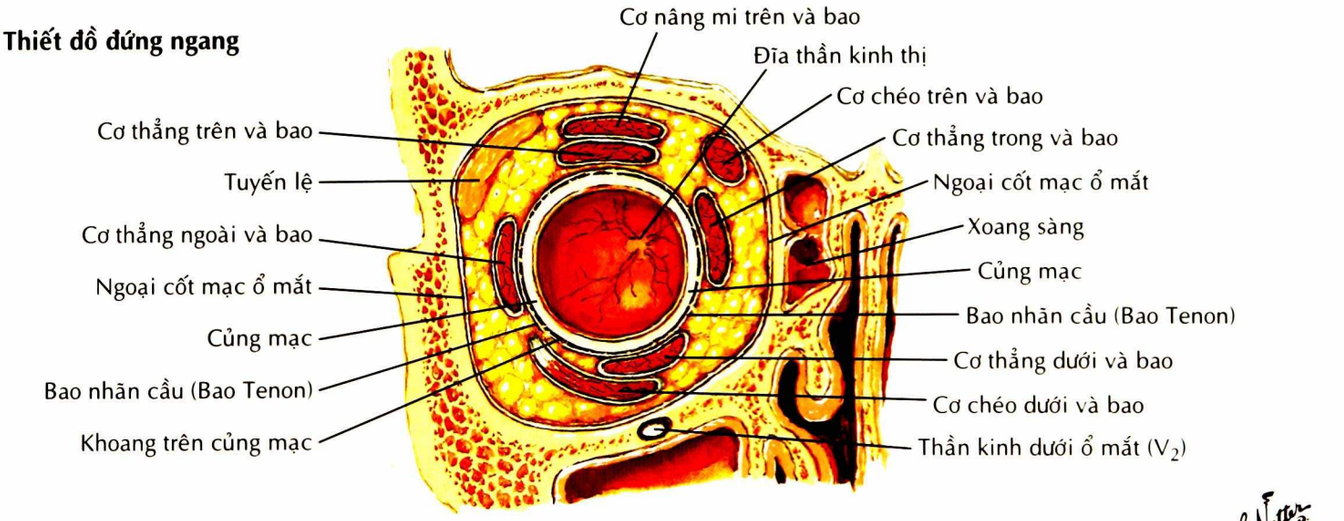

Các chỗ bám của các cơ và thần kinh và mạch máu đi vào ổ mắt

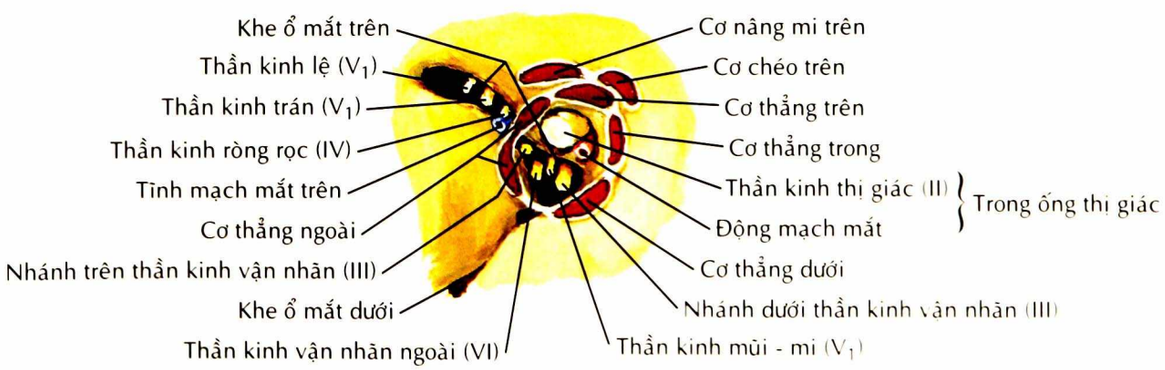

1 Các Cơ Ngoại Lai của Mắt

Nhìn bên phải

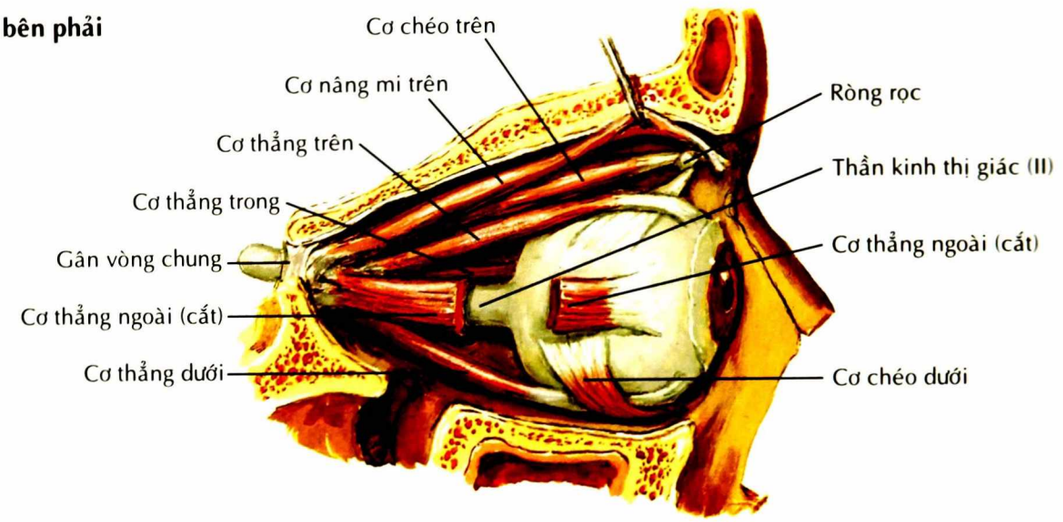

Nhìn trên

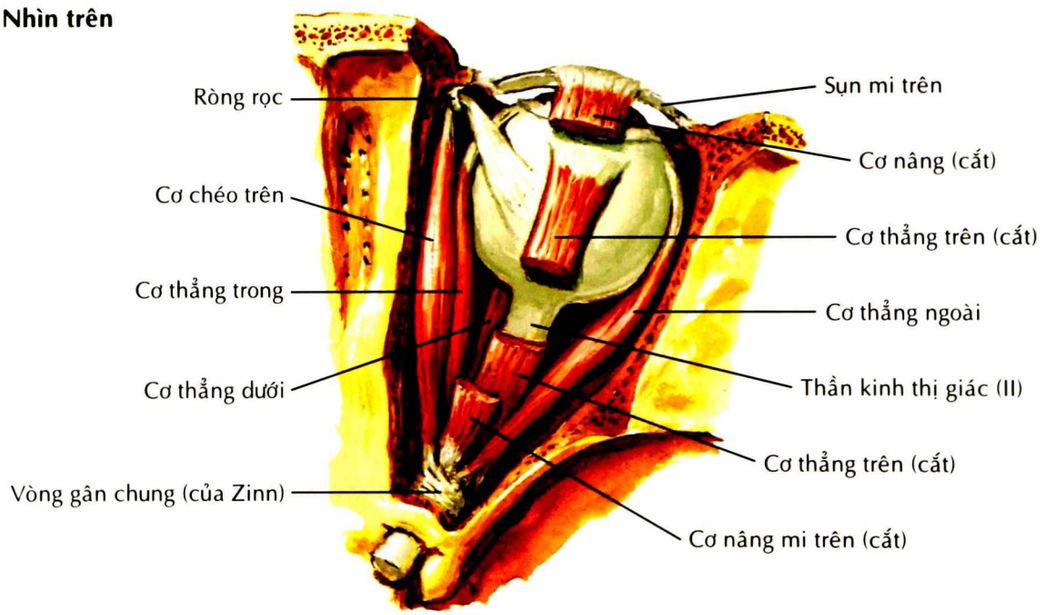

Chi phối thần kinh và tác dụng của các cơ ngoại lai của mắt: nhìn trước

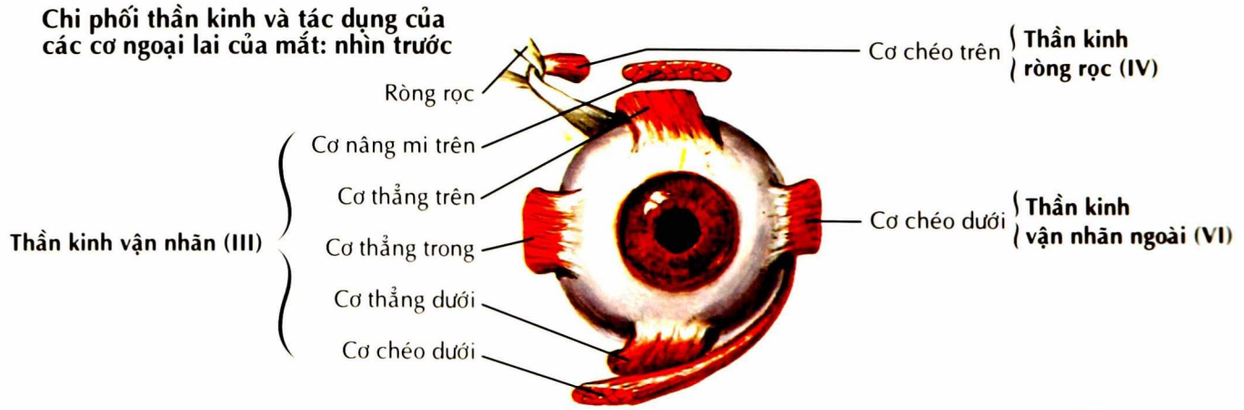

Các Động Mạch và Tĩnh Mạch của Ổ Mắt và Mi Mắt

Xem thêm hình 3, 103

Nhìn trên

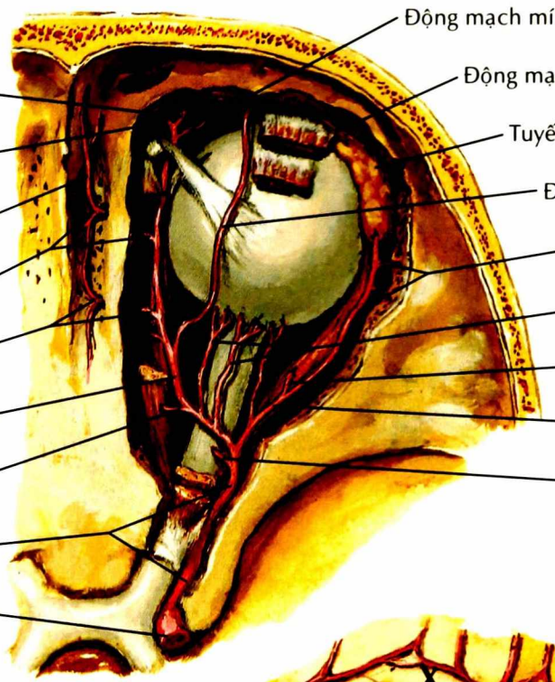

Nhìn trước



(**X**: vòng nối của mạch từ các động mạch cảnh ngoài và cảnh trong)

Nhìn bên

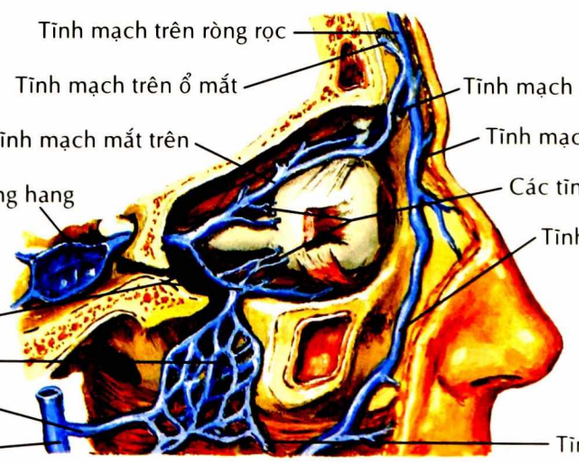

1 Các Thần Kinh của Ổ Mắt

Xem thêm hình 44, 120, 131

Nhìn trên

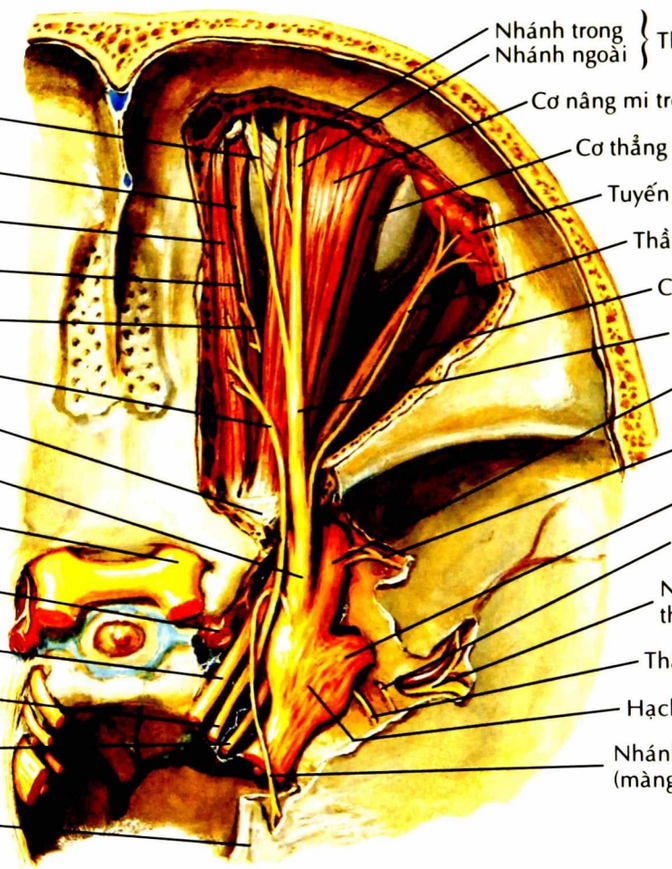

Nhìn trên:
Cơ nâng mi trên, các cơ thẳng trên và chéo trên đã cắt bỏ một phần



Thiết đồ ngang

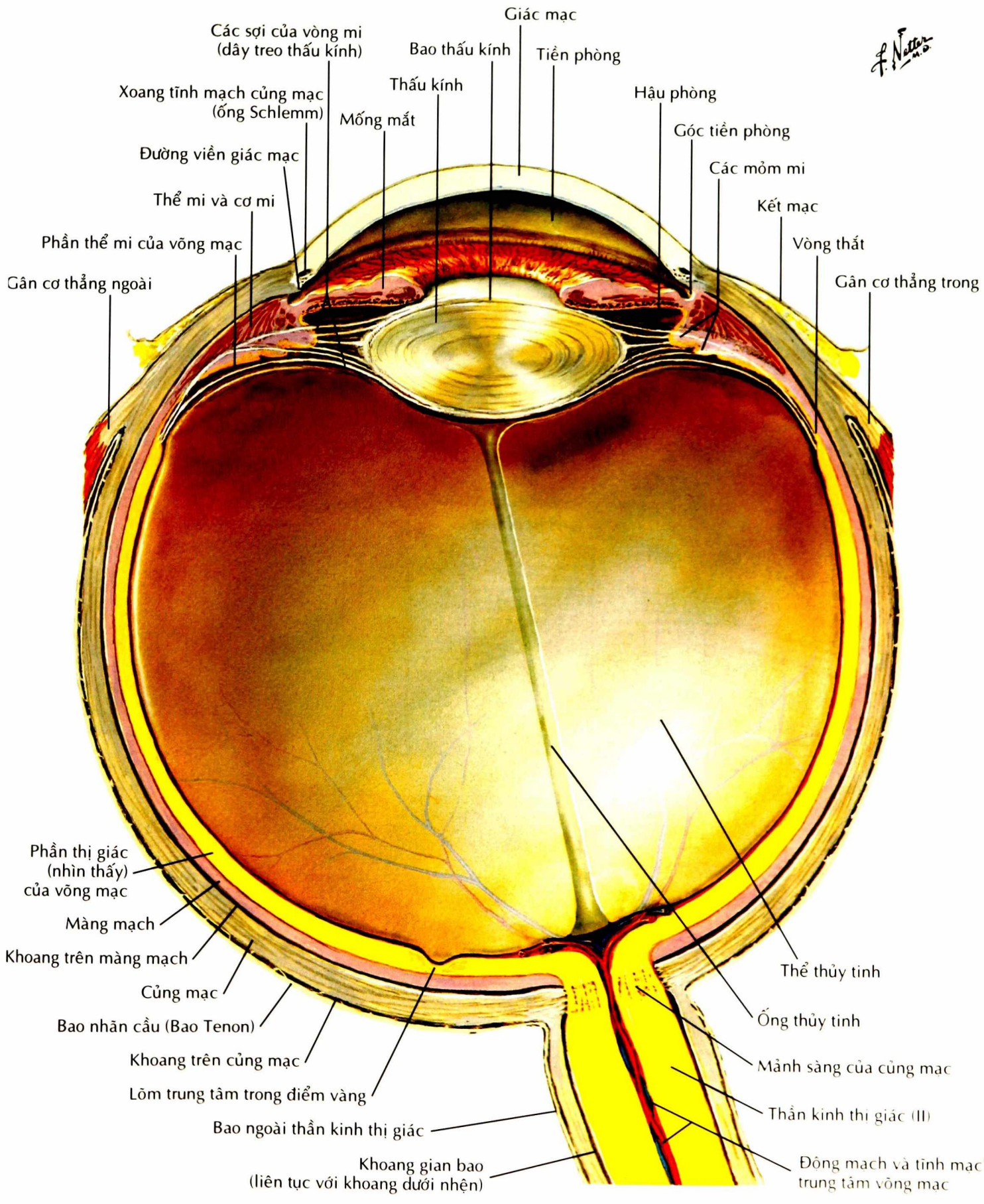

1 Tiền Phòng và Hậu Phòng của Mắt

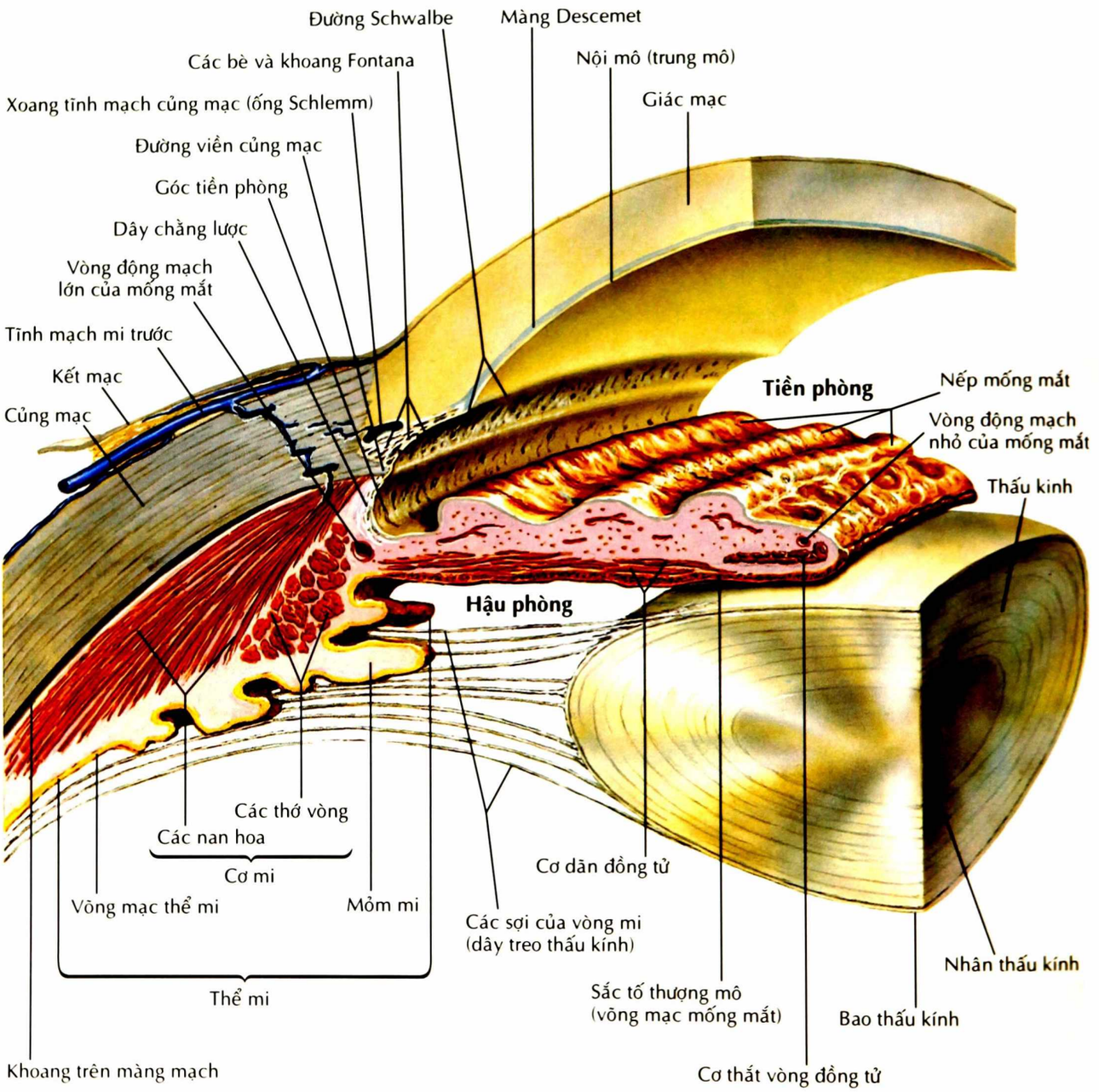

Ghi chú: để cho rõ chỉ có một mặt phẳng đơn giản của các sợi vòng mi được vẽ; thực ra các sợi bao quanh toàn bộ chu vi thấu kính

Thấu Kính và Các Cấu Trúc Giữ Thấu Kính

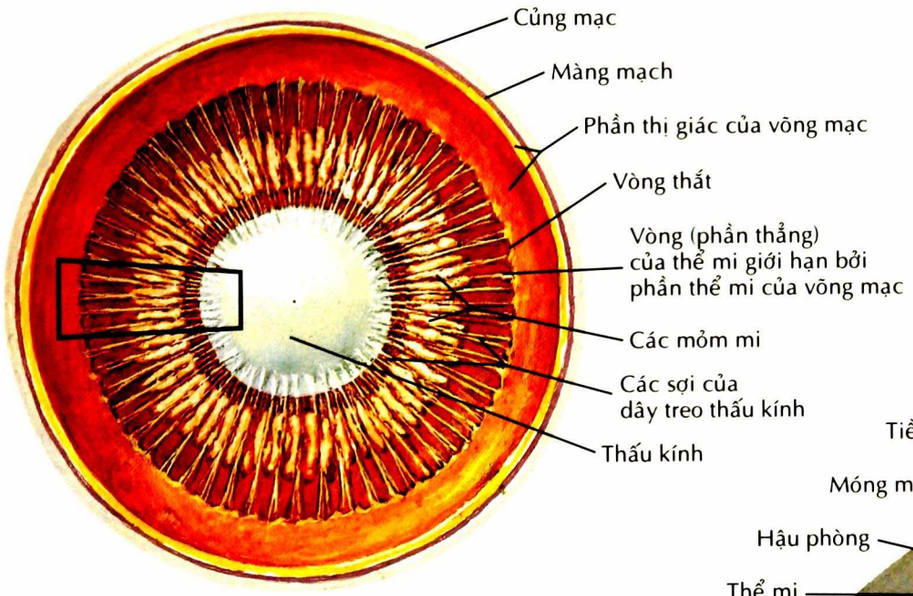

Thiết đồ đứng ngang nhãn cầu: đoạn trước nhìn từ phía sau

Thiết đồ ngang

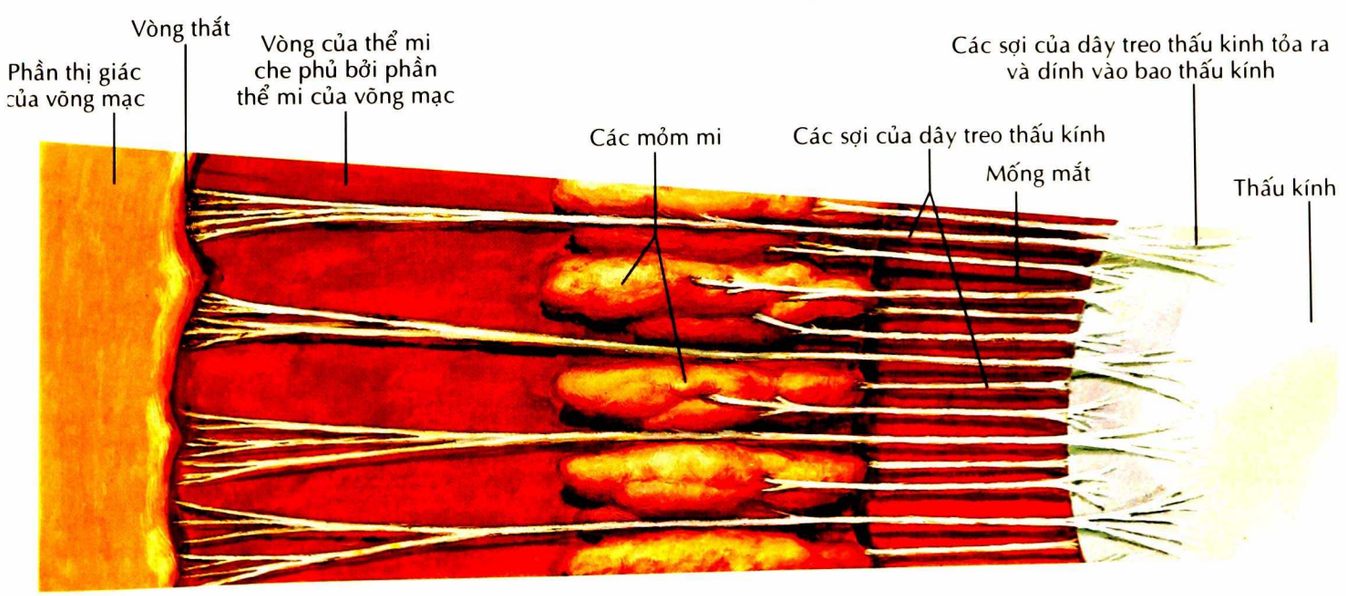

Đoạn vẽ ở hình trên làm to ra ở mức hiển vi điện tử (bán sơ đồ)

1 Các Động Mạch và Tĩnh Mạch Nội Tại của Mắt

Xem thêm hình 85

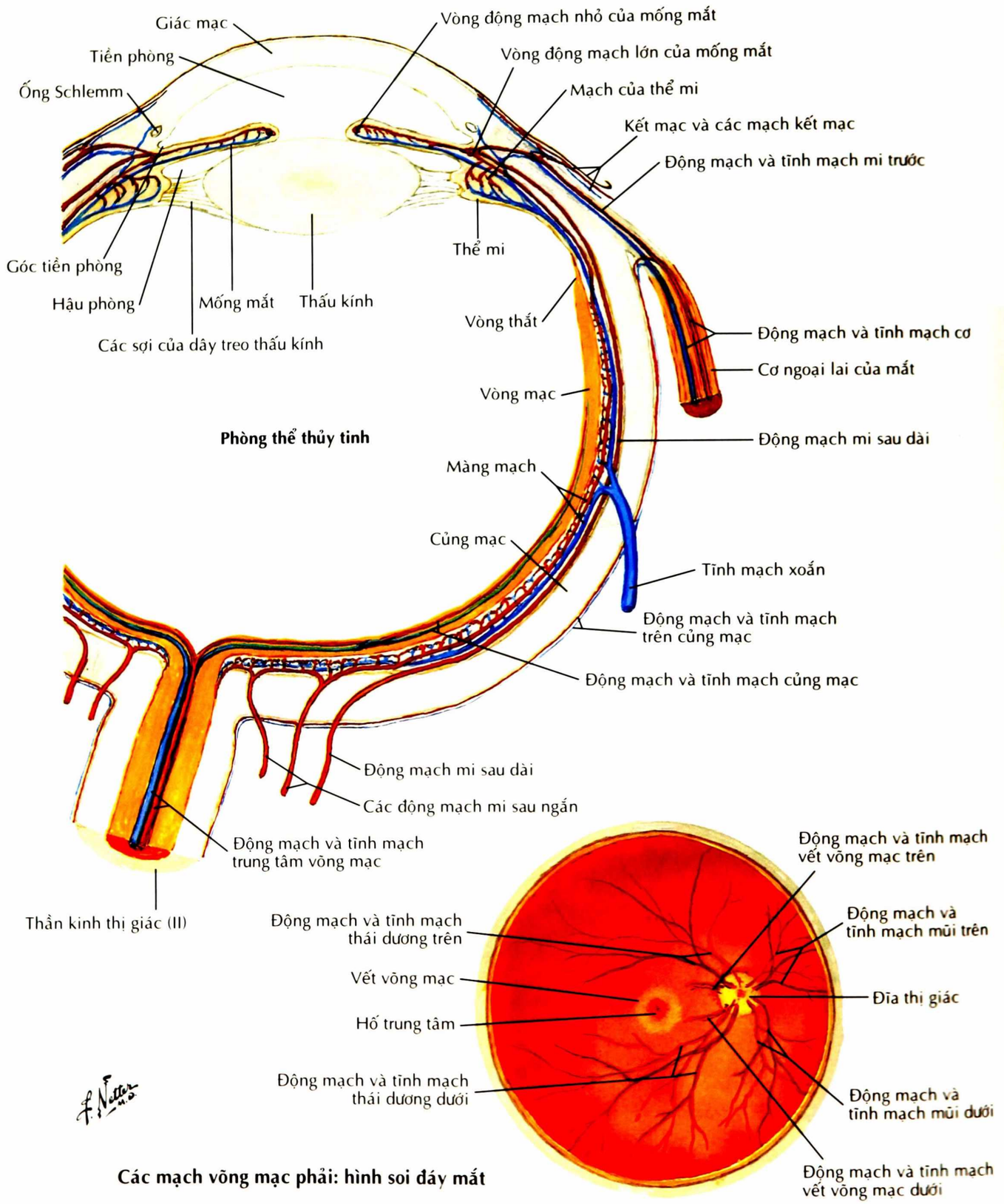

Các mạch võng mạc phải: hình soi đáy mắt

Sự Cấp Huyết của Mắt

Sự sắp xếp mạch máu trong lớp mạch của nhãn cầu

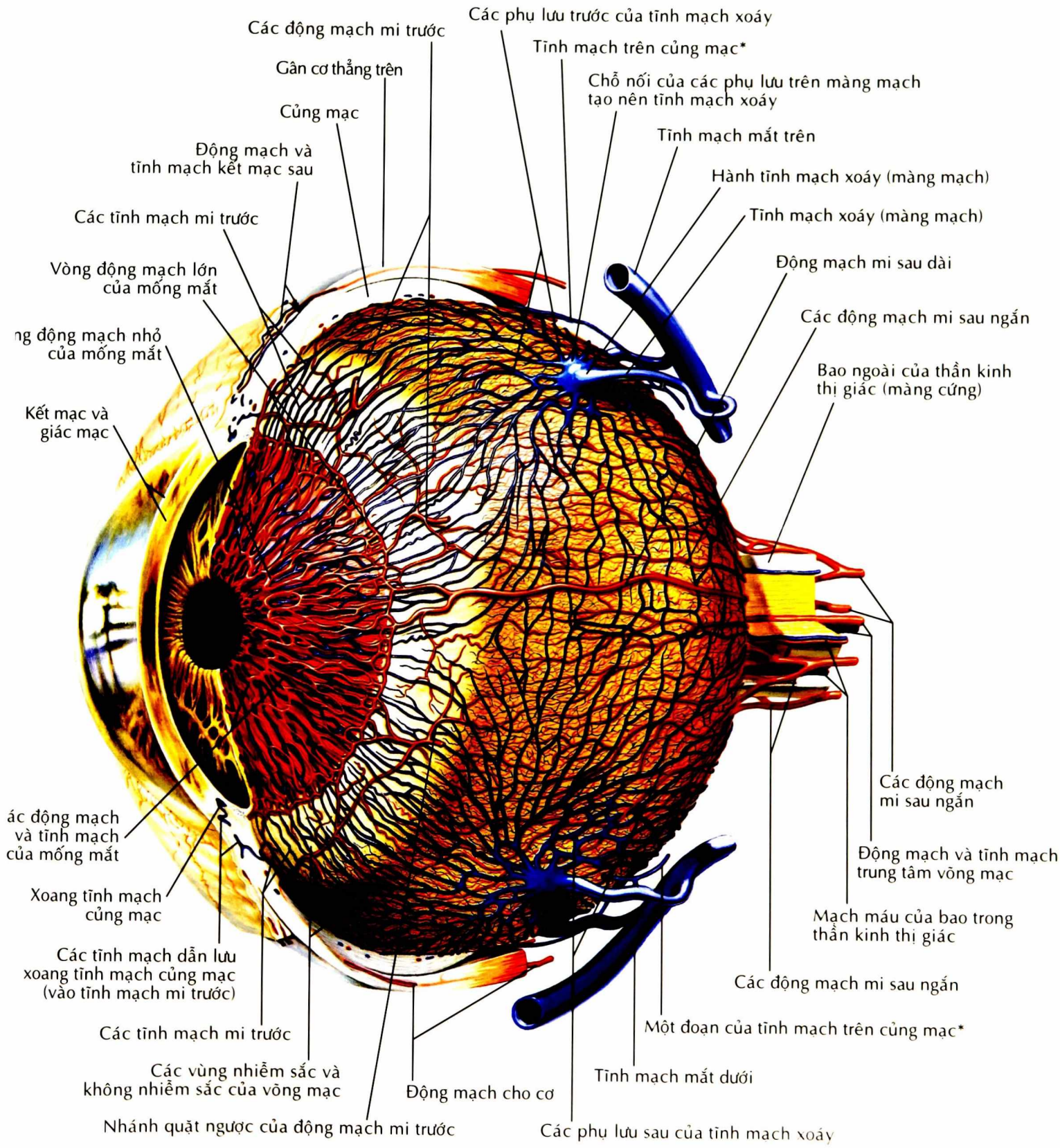

**Các tĩnh mạch trên củng mạc được thể hiện ở đây nối với các tĩnh mạch xoáy; tuy nhiên, chúng cũng dẫn lưu vào các tĩnh mạch mi trước.*

C. Machado — M.D.

1 Đường Nhận Cảm Âm Thanh

Thiết đồ đứng ngang

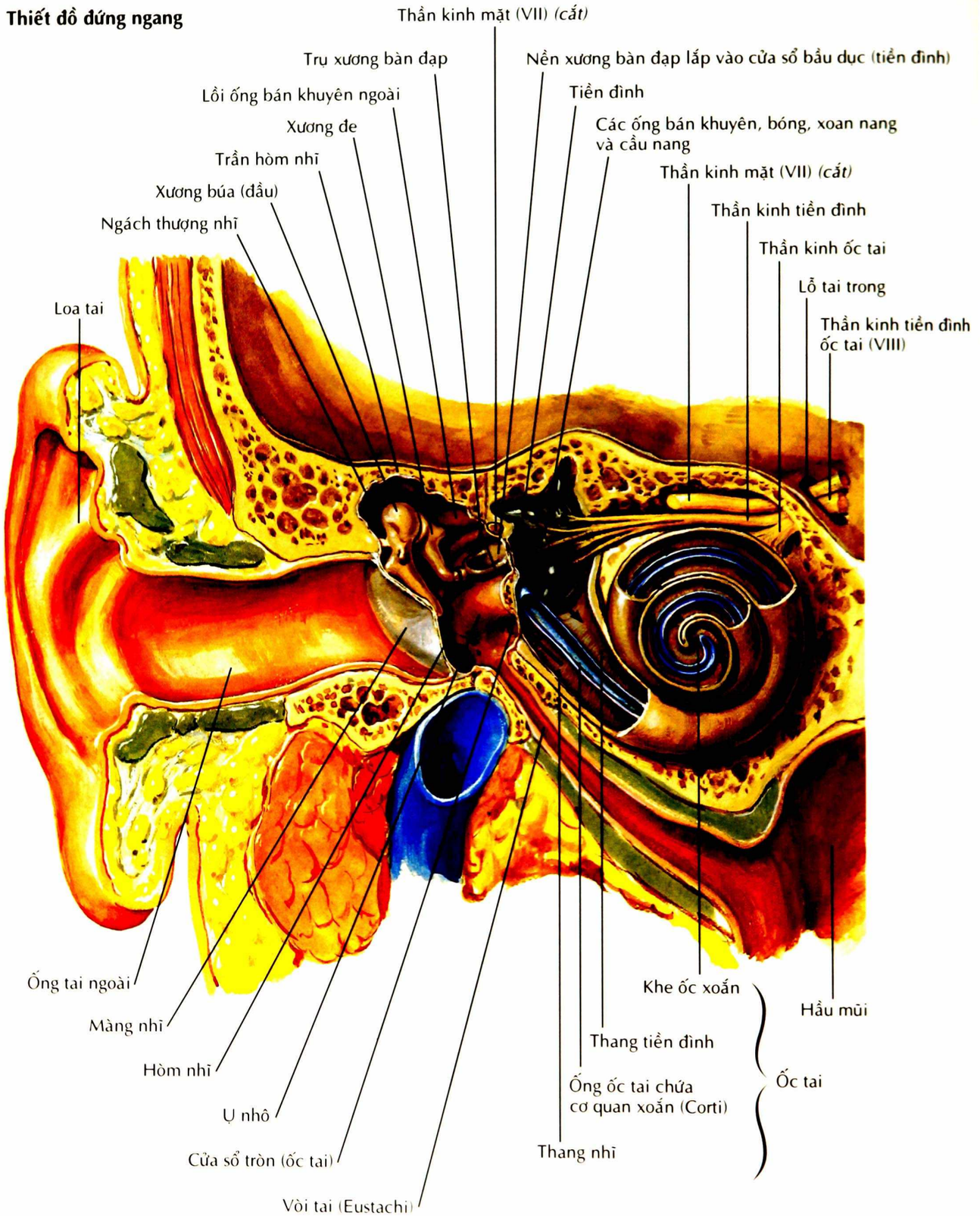

Ghi chú: các mũi tên chỉ đường đi của sóng thanh âm

Tai Ngoài và Hòm Nhĩ

Loa tai phải



Hình soi màng nhĩ bên phải



Thiết đồ đứng ngang chéo qua ống tai ngoài và tai giữa (hòm nhĩ)

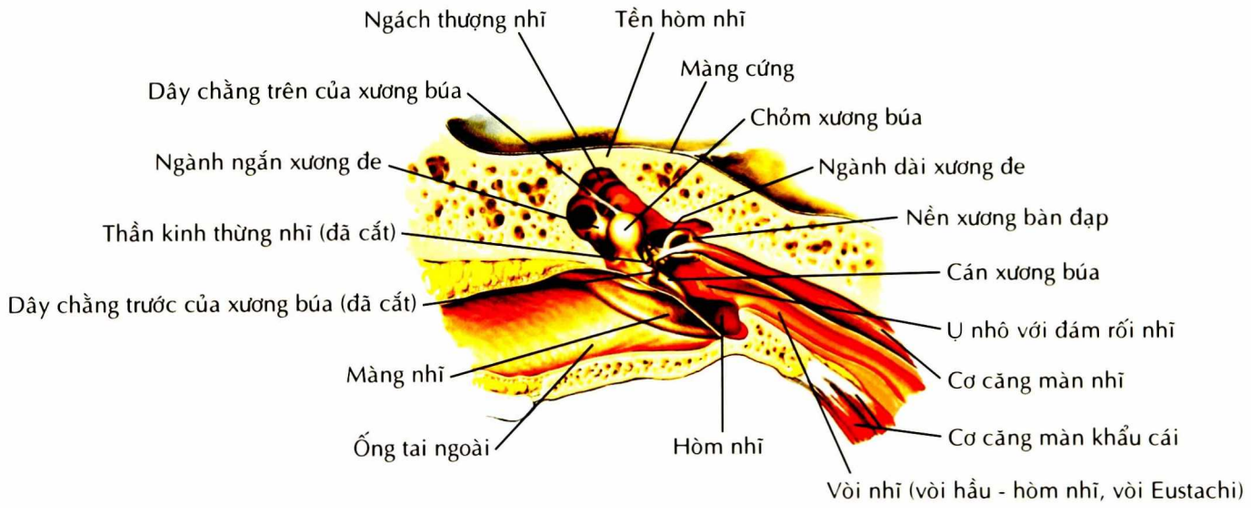

Hòm nhĩ bên phải sau khi lấy đi màng nhĩ (nhìn từ ngoài)

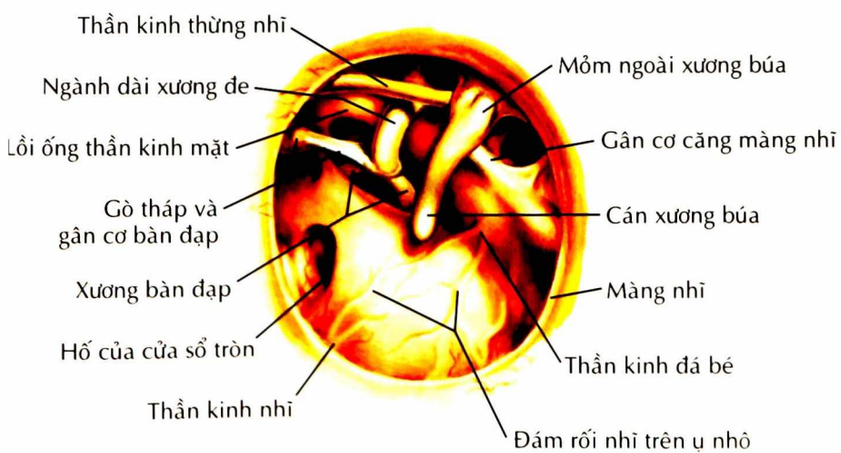

Các xương con khớp nối với nhau



C. Machado

1 Hòm Nhĩ

Xem thêm **hình 45, 122, 134**

Thành ngoài hòm nhĩ: nhìn trong

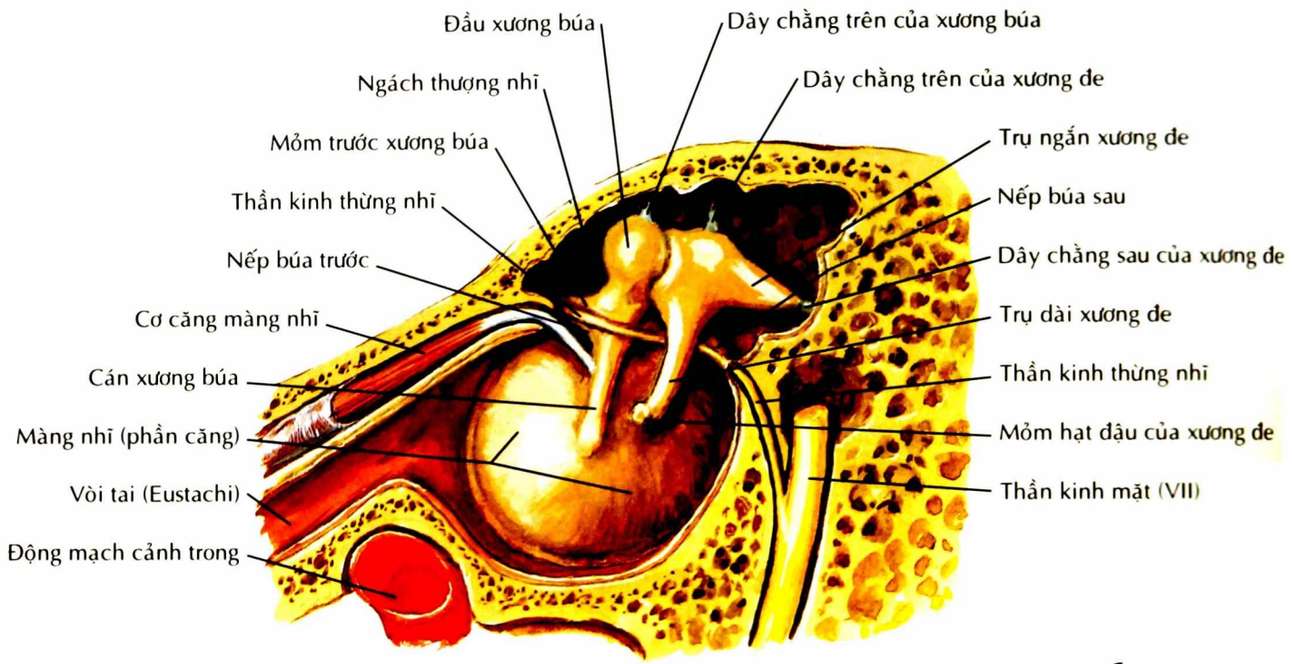

Thành trong hòm nhĩ: nhìn ngoài

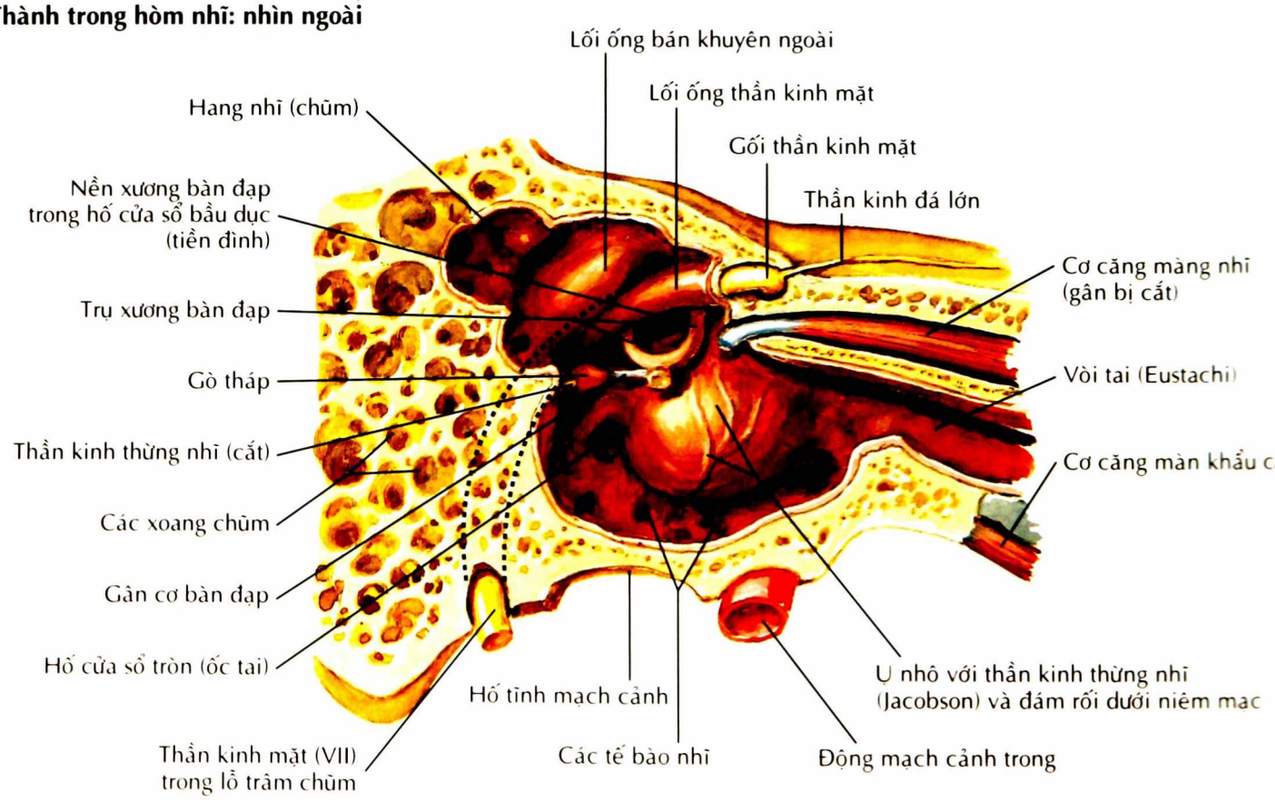

Mê Nhĩ Xương và Mê Nhĩ Màng

Xem thêm hình 123

Mê nhĩ xương bên phải, nhìn trước ngoài: các xương xốp bao quanh đã bỏ đi

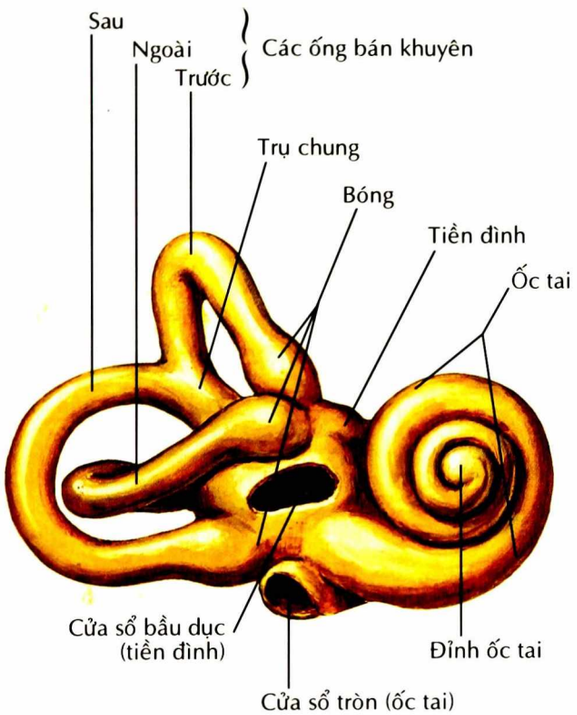

Mê nhĩ xương bên phải đã phẫu tích: mê nhĩ màng đã lấy đi

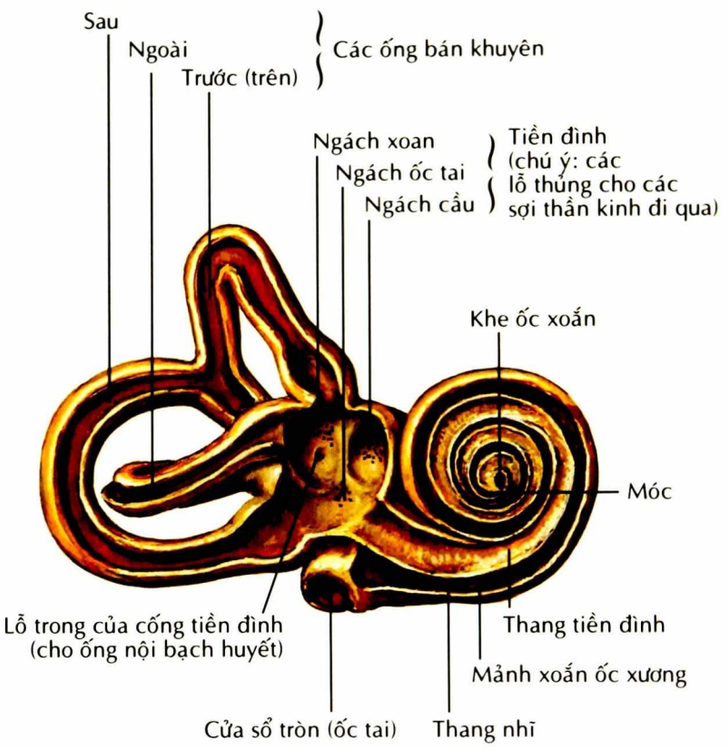

Mê nhĩ màng bên phải với các thần kinh: nhìn sau trong

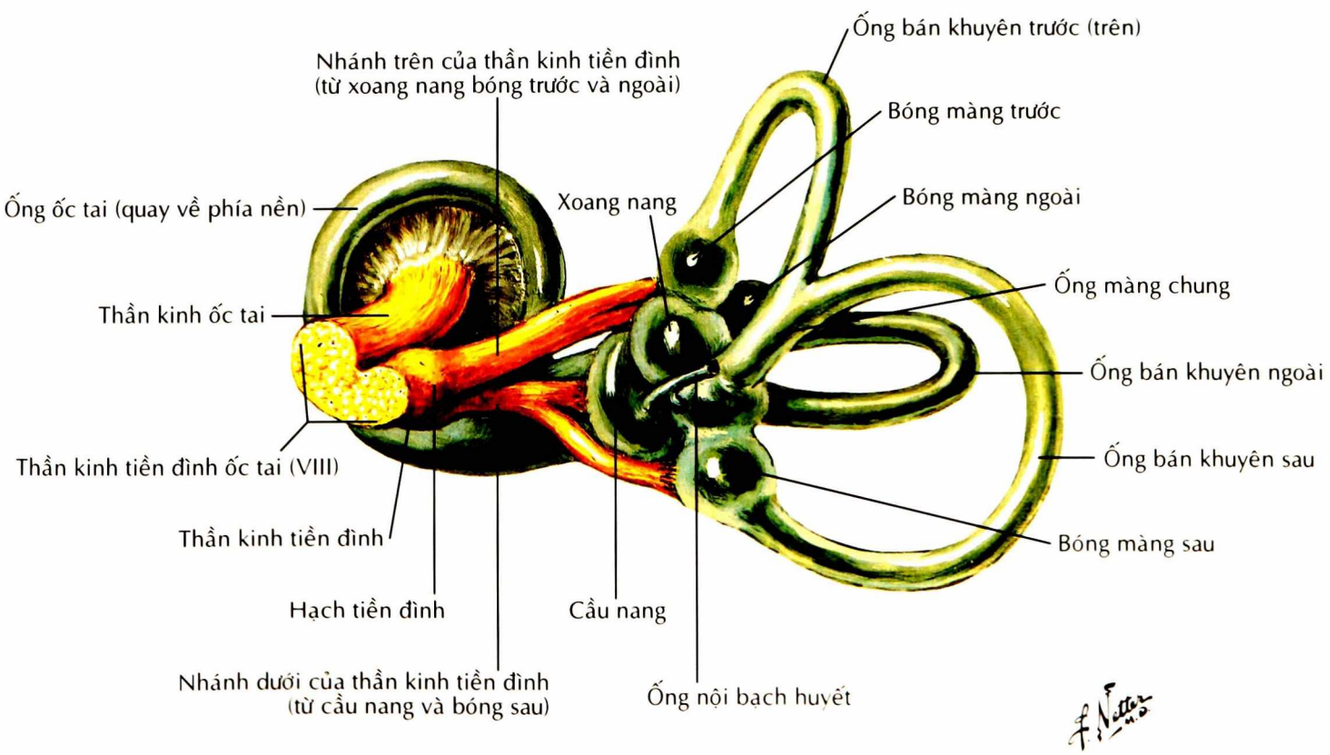

1 Mê Nhĩ Xương và Mê Nhĩ Màng (tiếp theo)

Mê nhĩ xương và mê nhĩ màng: sơ đồ

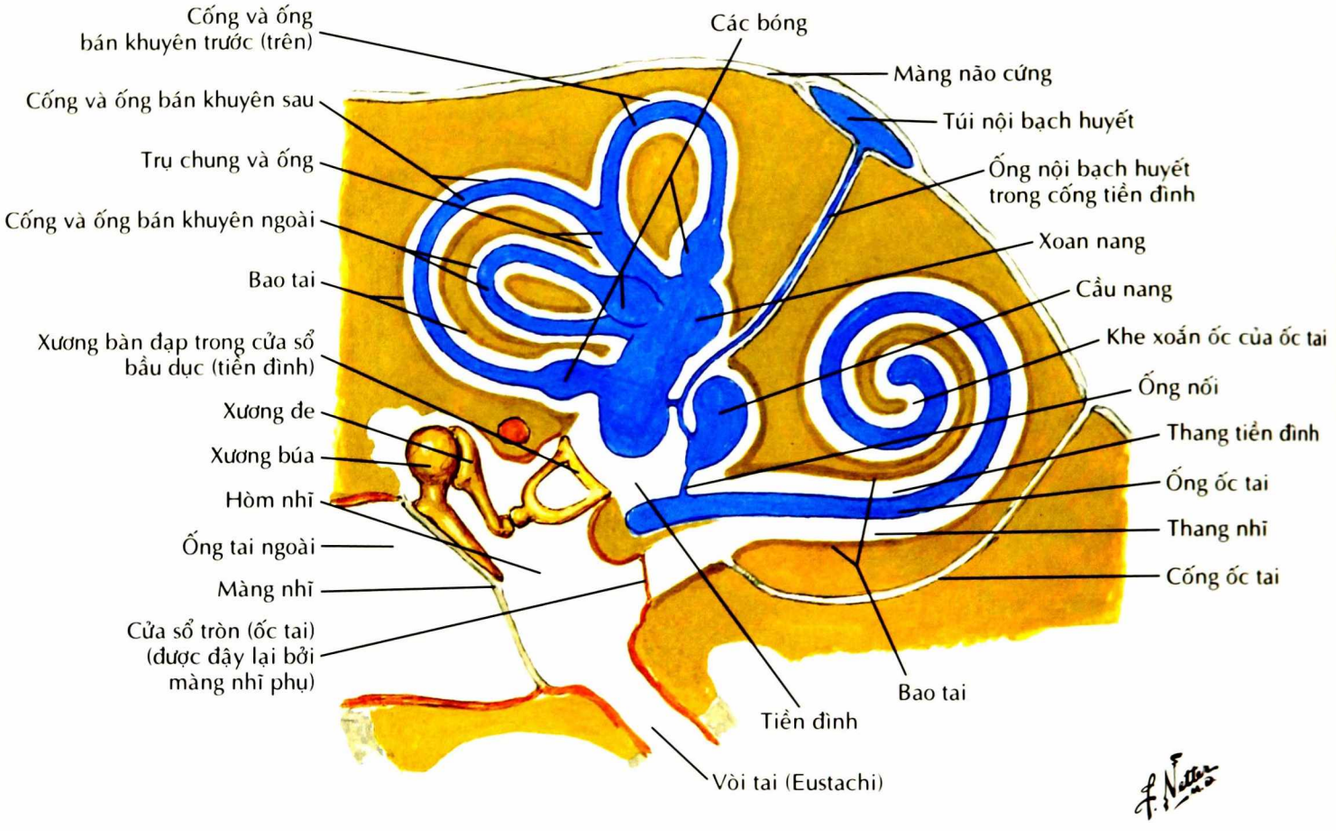

Thiết đồ qua ống ốc tai

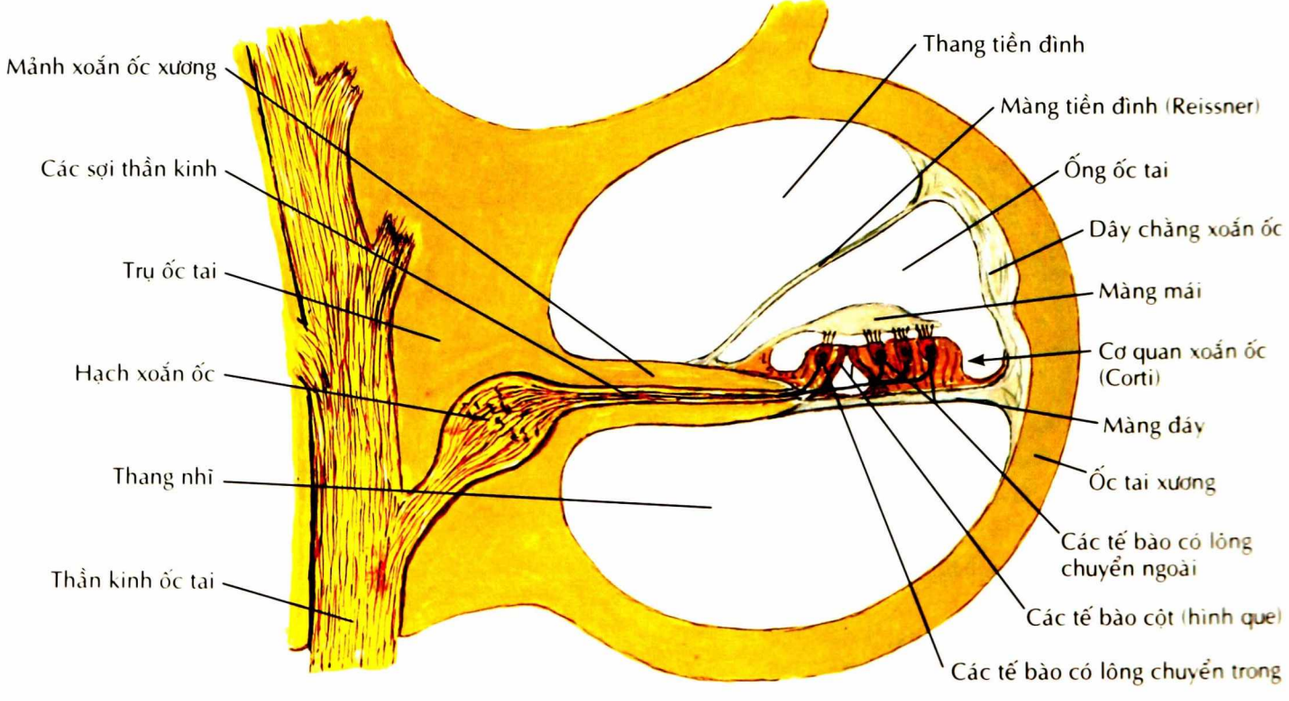

Định Hướng của Mê Nhĩ Trong Sọ

Hình chiếu lên trên của mê nhĩ xương bên phải lên nền sọ

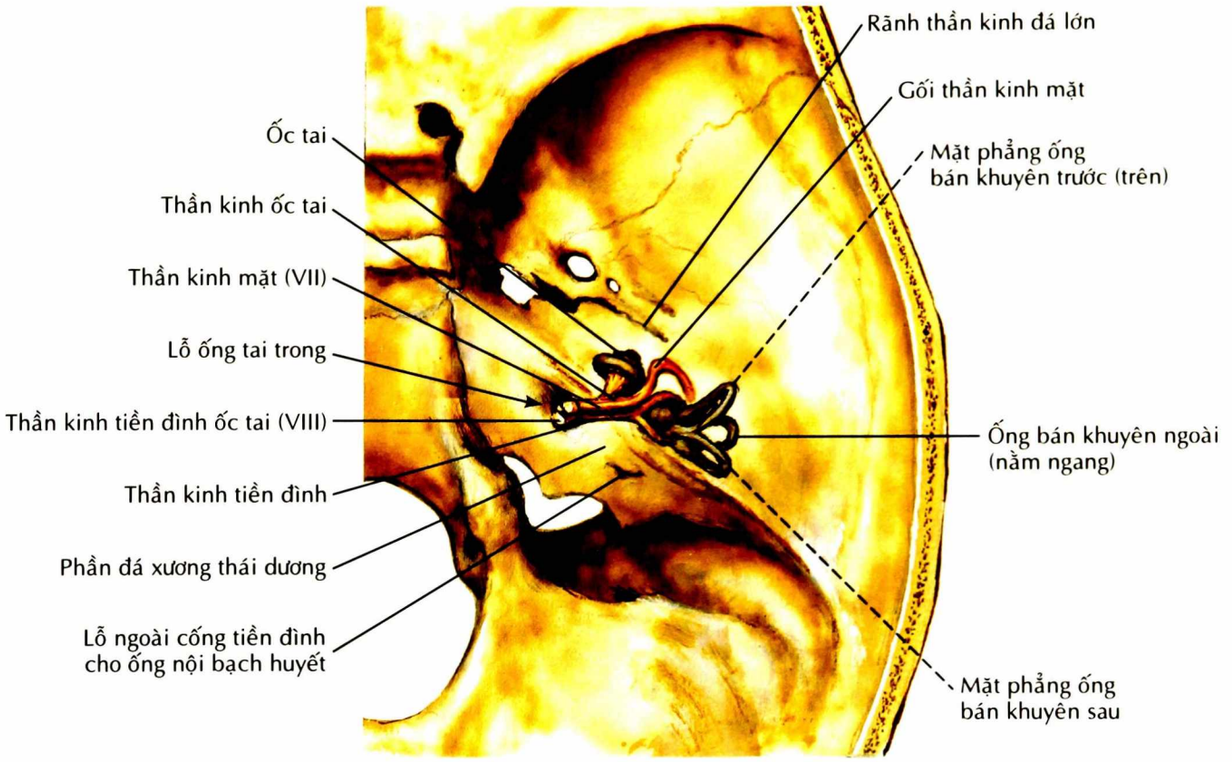

Hình chiếu phía ngoài của mê màng nhĩ bên phải

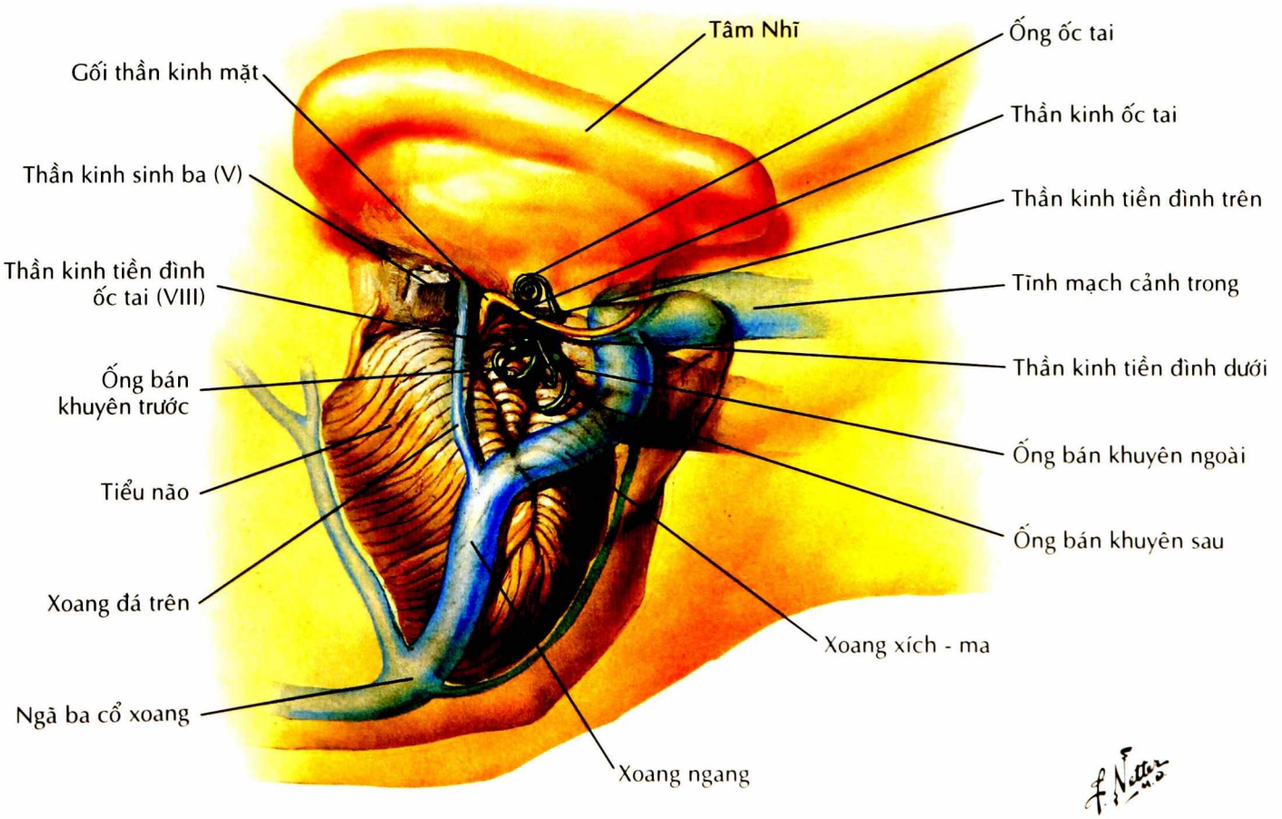

1 Vòi Tai (Vòi Hầu Nhĩ, Vòi Euschache)

Xem thêm **hình 52, 54, 65**

Phần sụn của vòi nhĩ (hầu nhĩ, Eustach) ở nền sọ: nhìn từ dưới

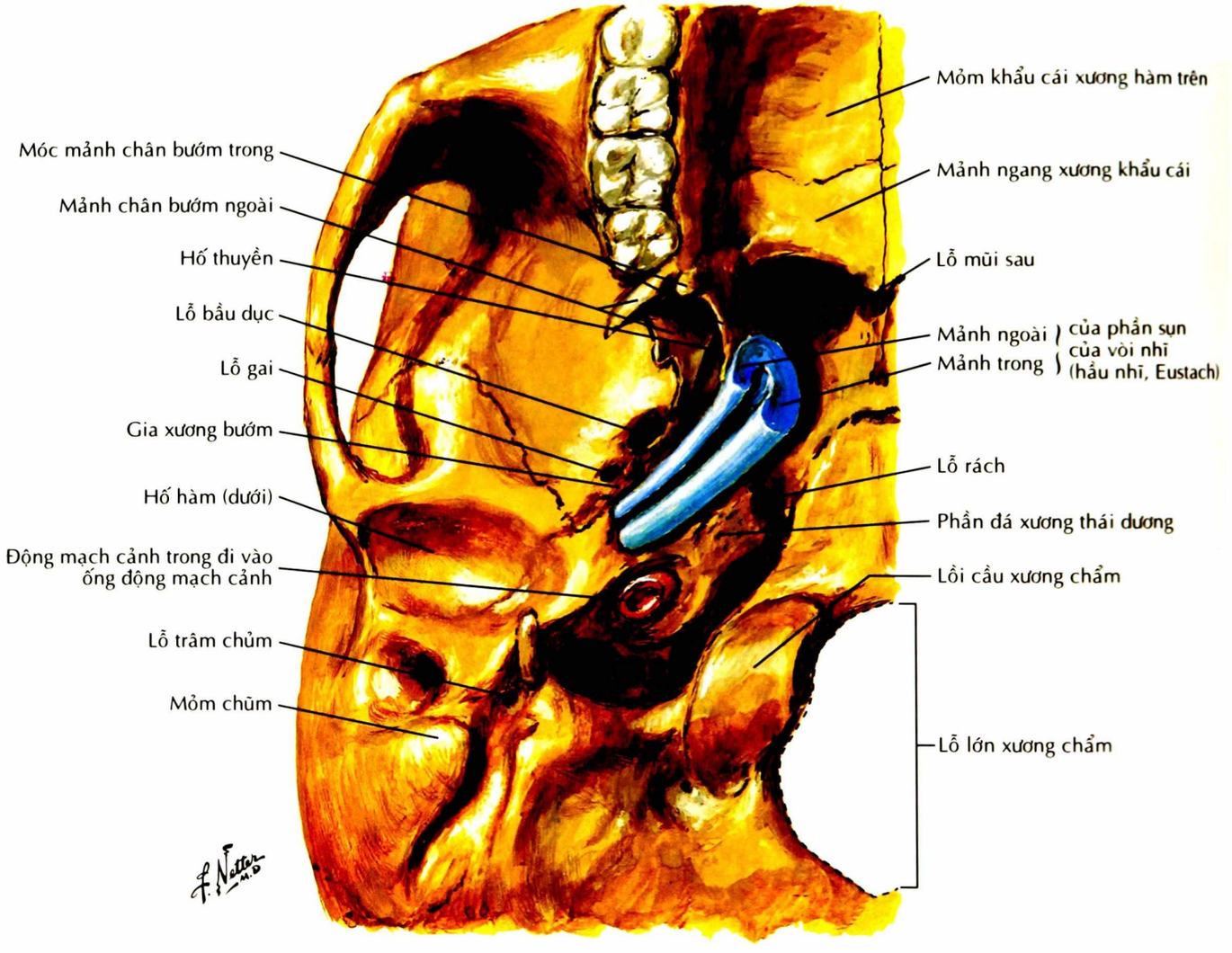

Các Màng Não và Các Tĩnh Mạch Tủy Xương Sọ

Xem thêm hình 3

Phẫu tích theo mặt phẳng đứng ngang

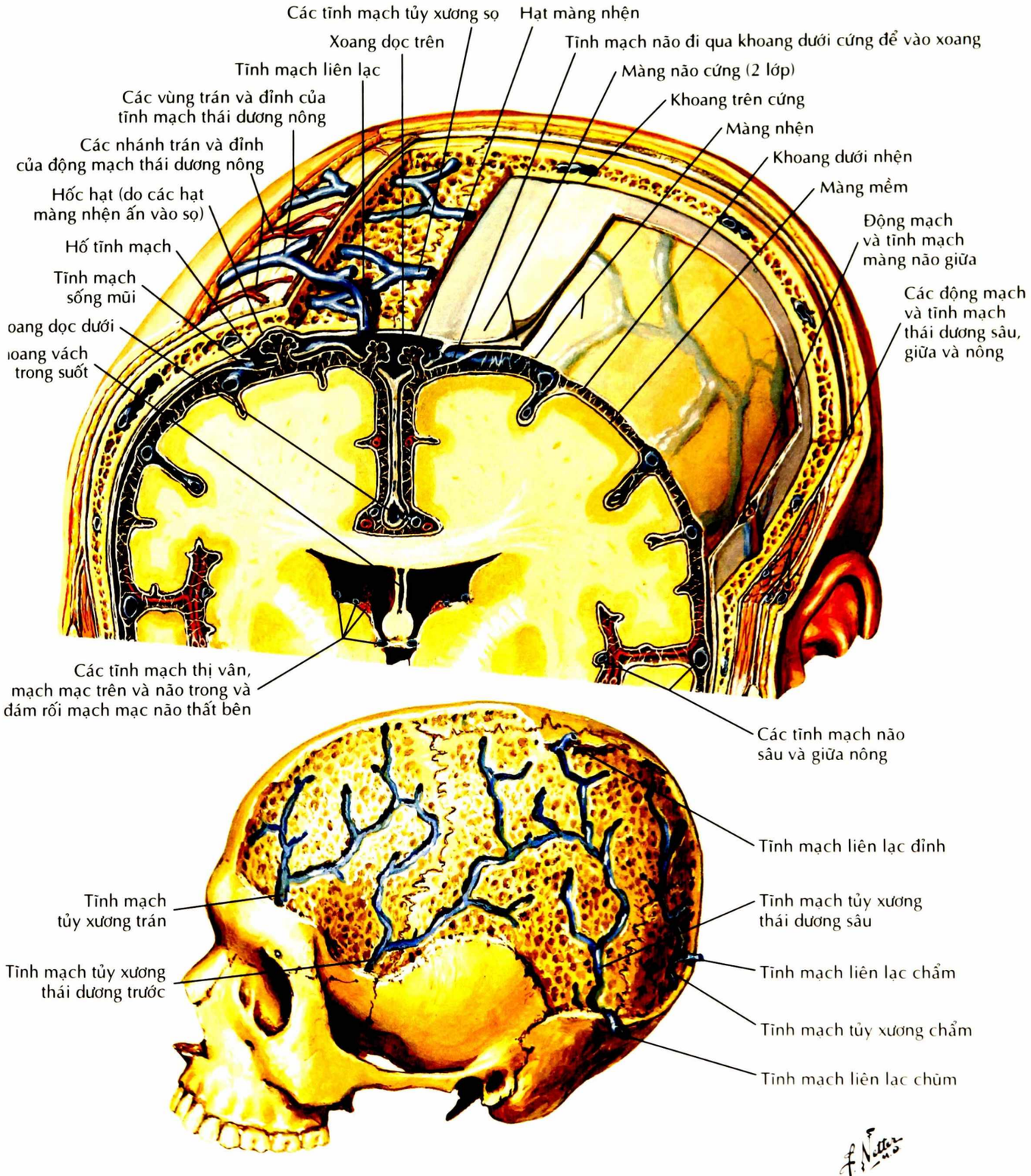

Các tĩnh mạch tủy xương sọ và liên lạc

1 Các Động Mạch Màng Não

Xem thêm hình 39, 135

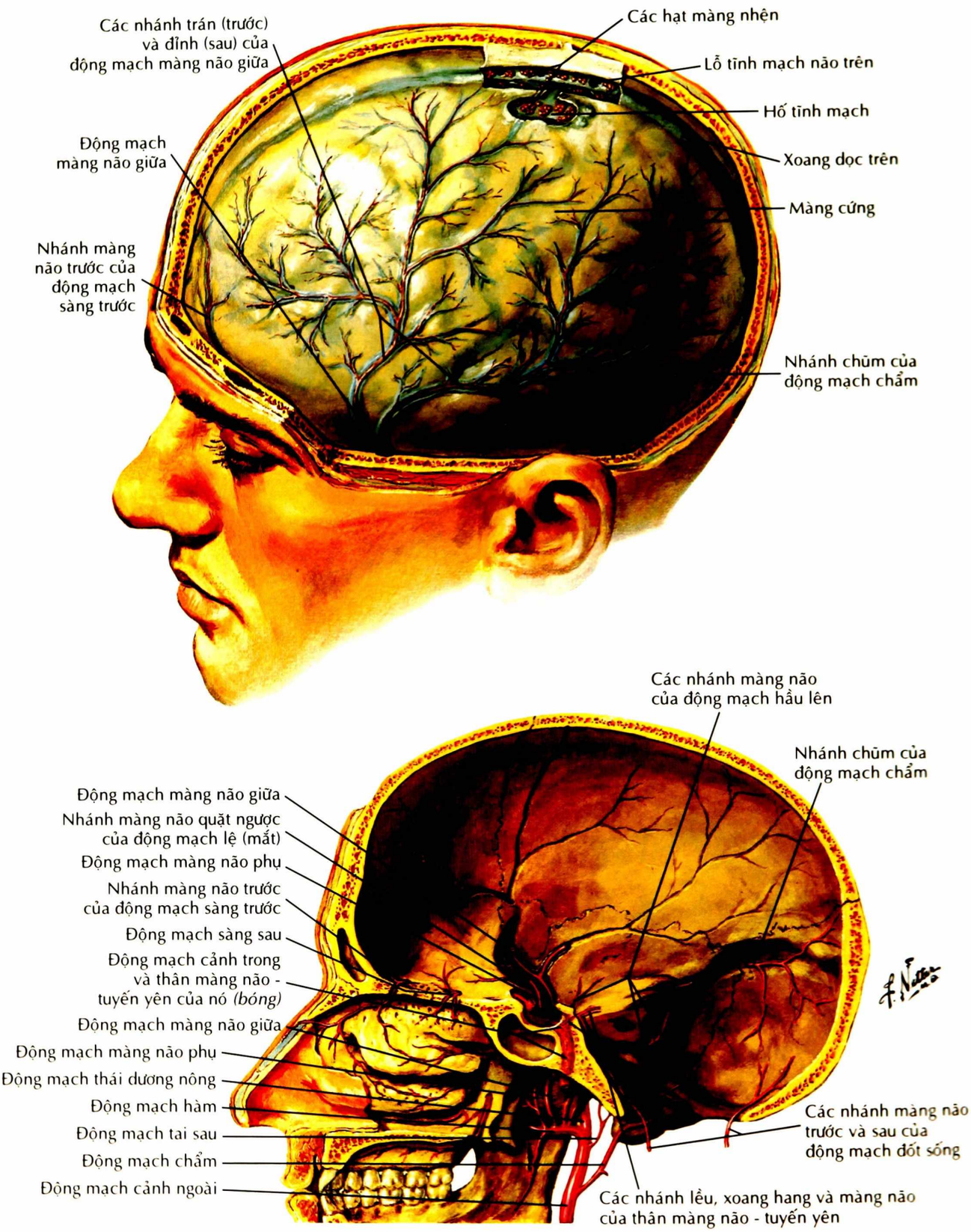

Các Màng Não và Tĩnh Mạch Não Nông

Xem thêm **hình 143**

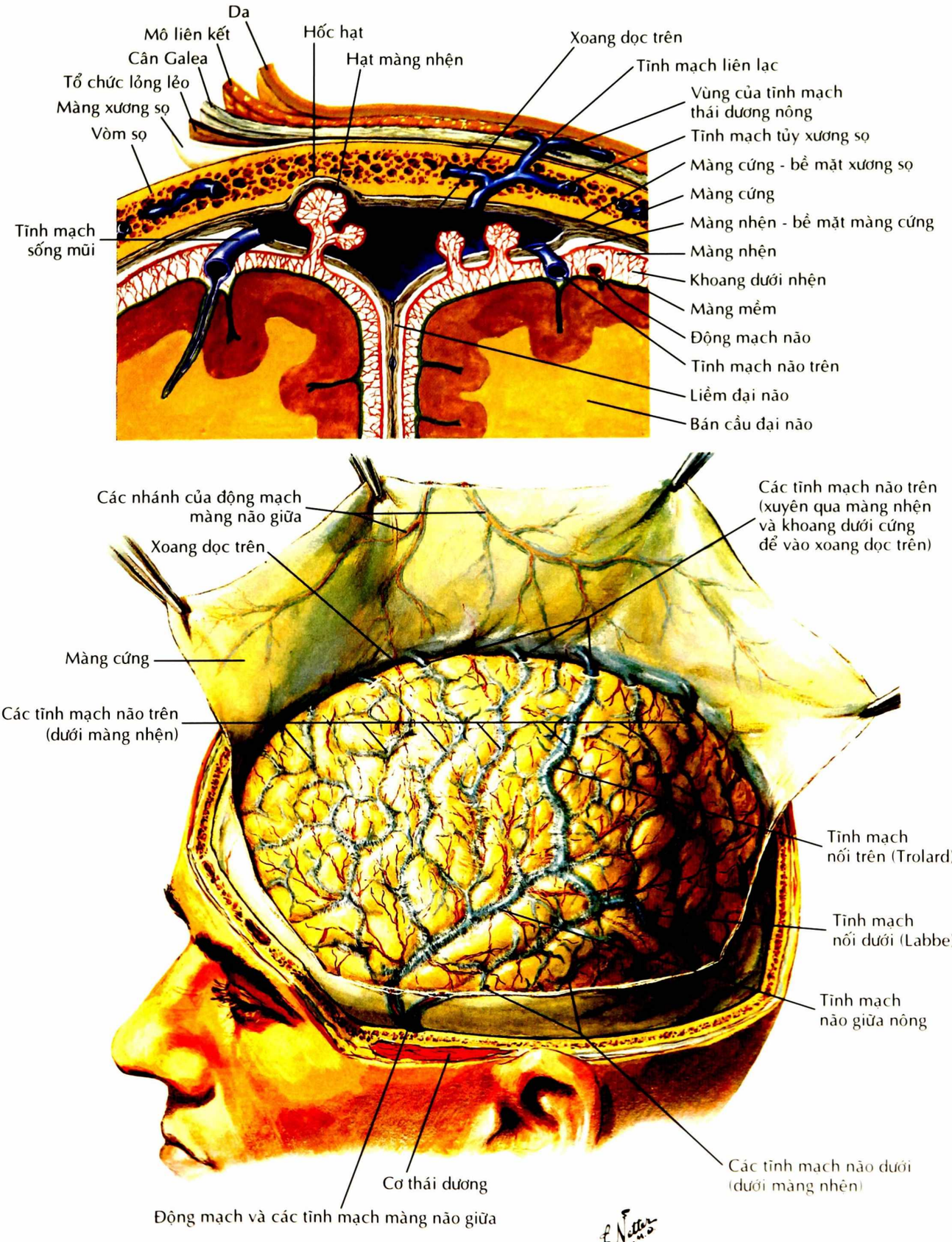

1 Các Xoang Tĩnh Mạch Màng Não Cứng

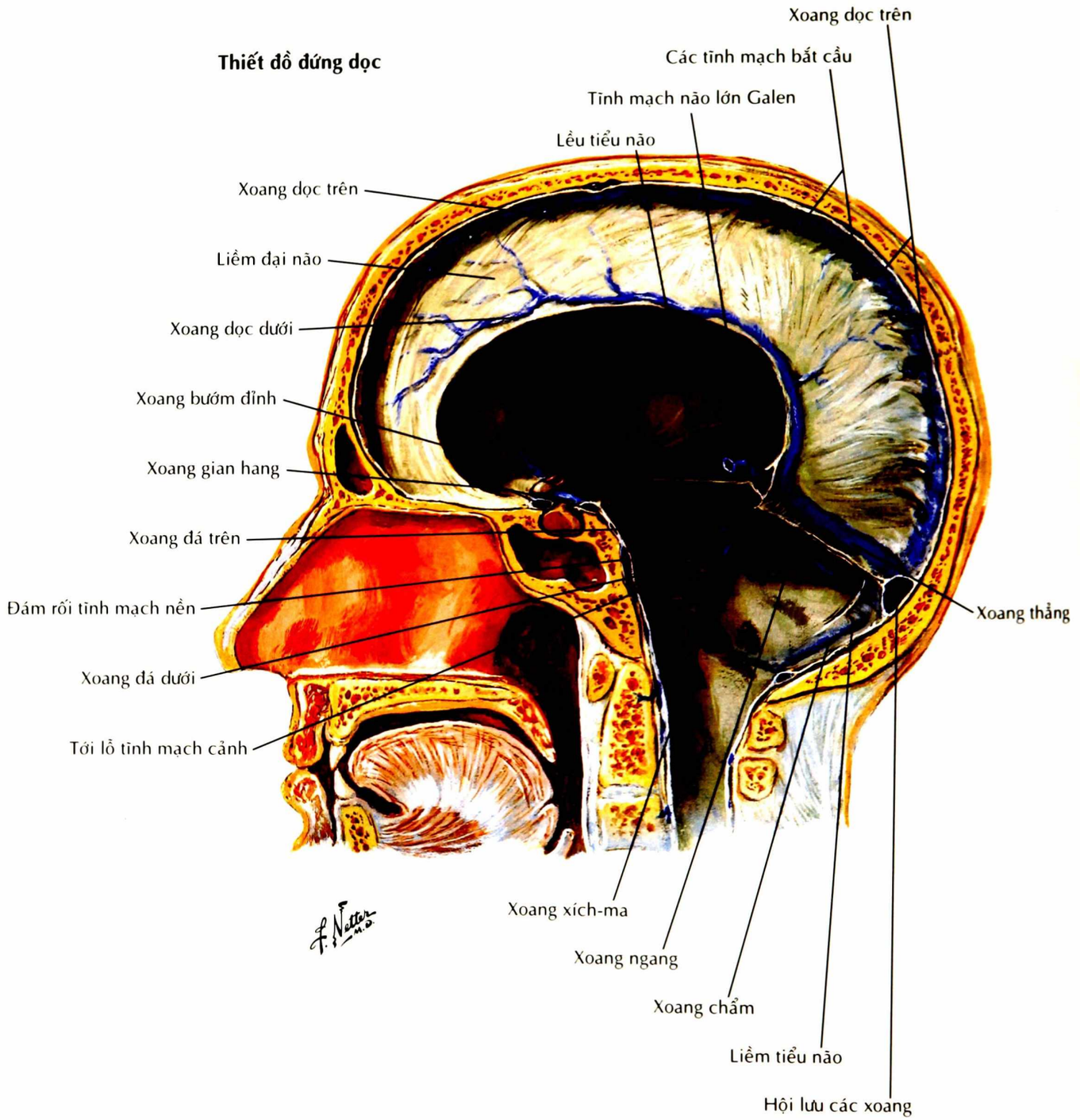

Các Xoang Tĩnh Mạch Màng Não Cứng (tiếp theo)

Xem thêm hình 85

Thiết đồ ngang: nhìn trên

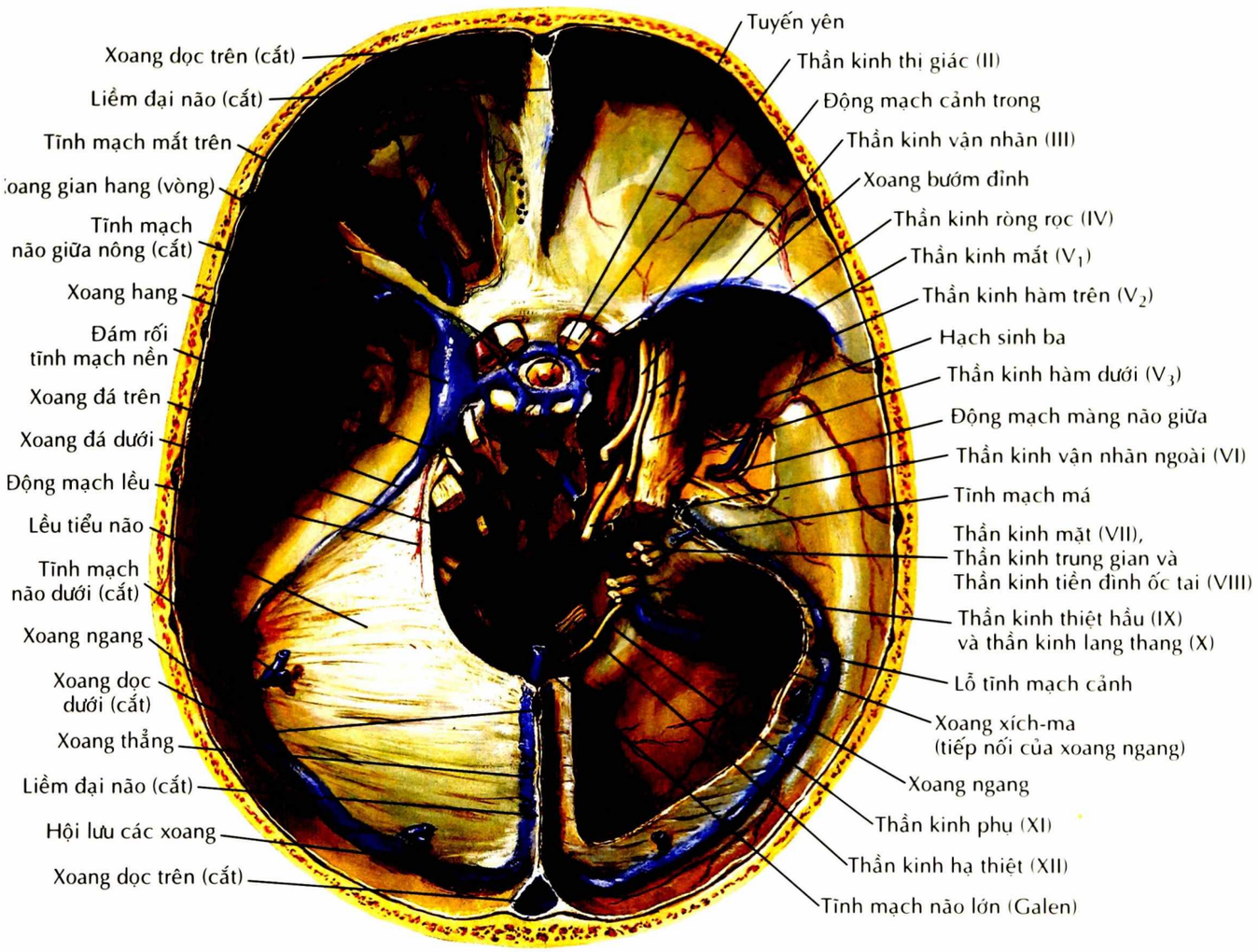



Thiết đồ đứng ngang qua xoang hang

1 Não: Nhìn bên

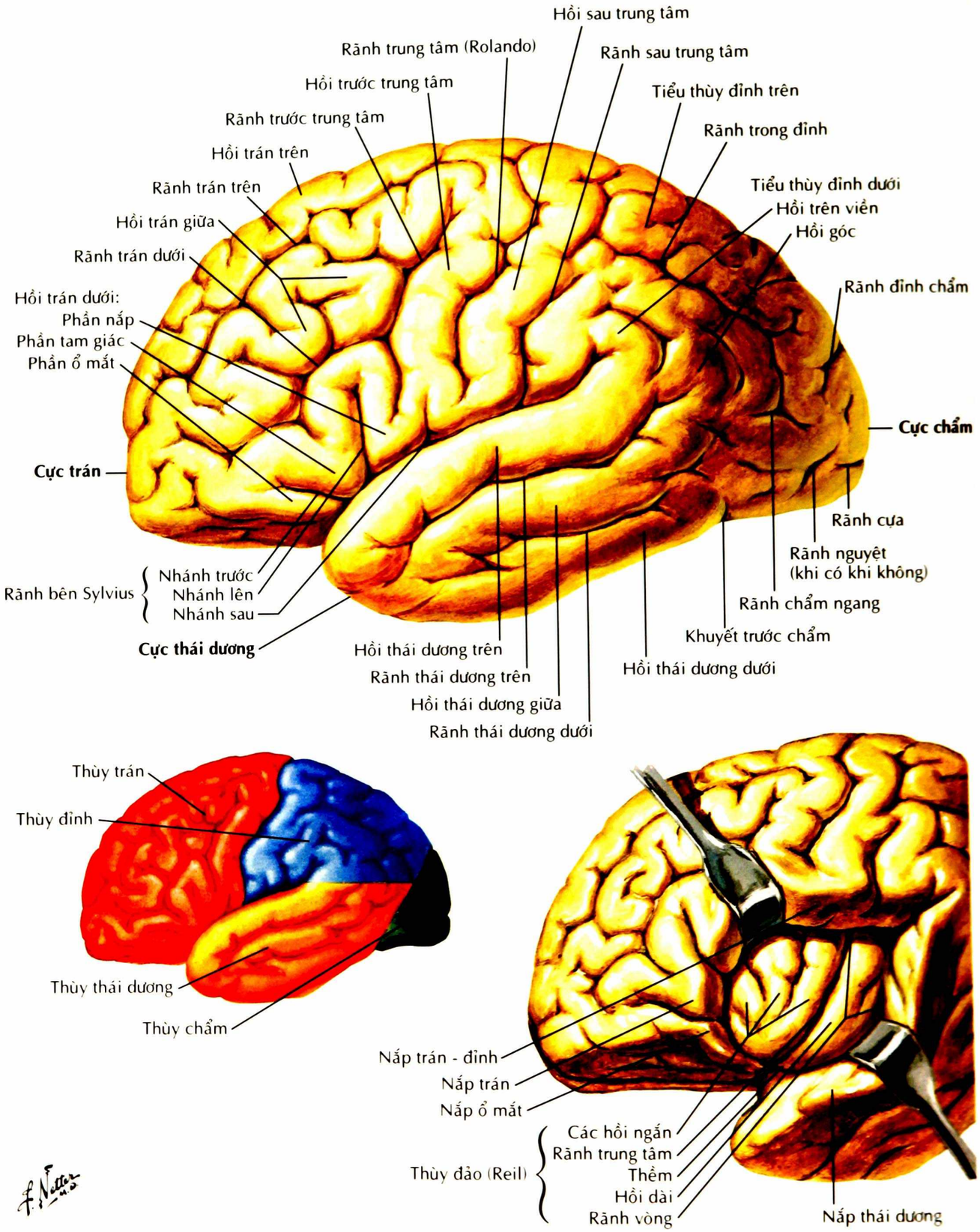

Não: Nhìn Trong

Xem thêm **hình 145**

Thiết đồ đứng dọc của não đặt tại chỗ

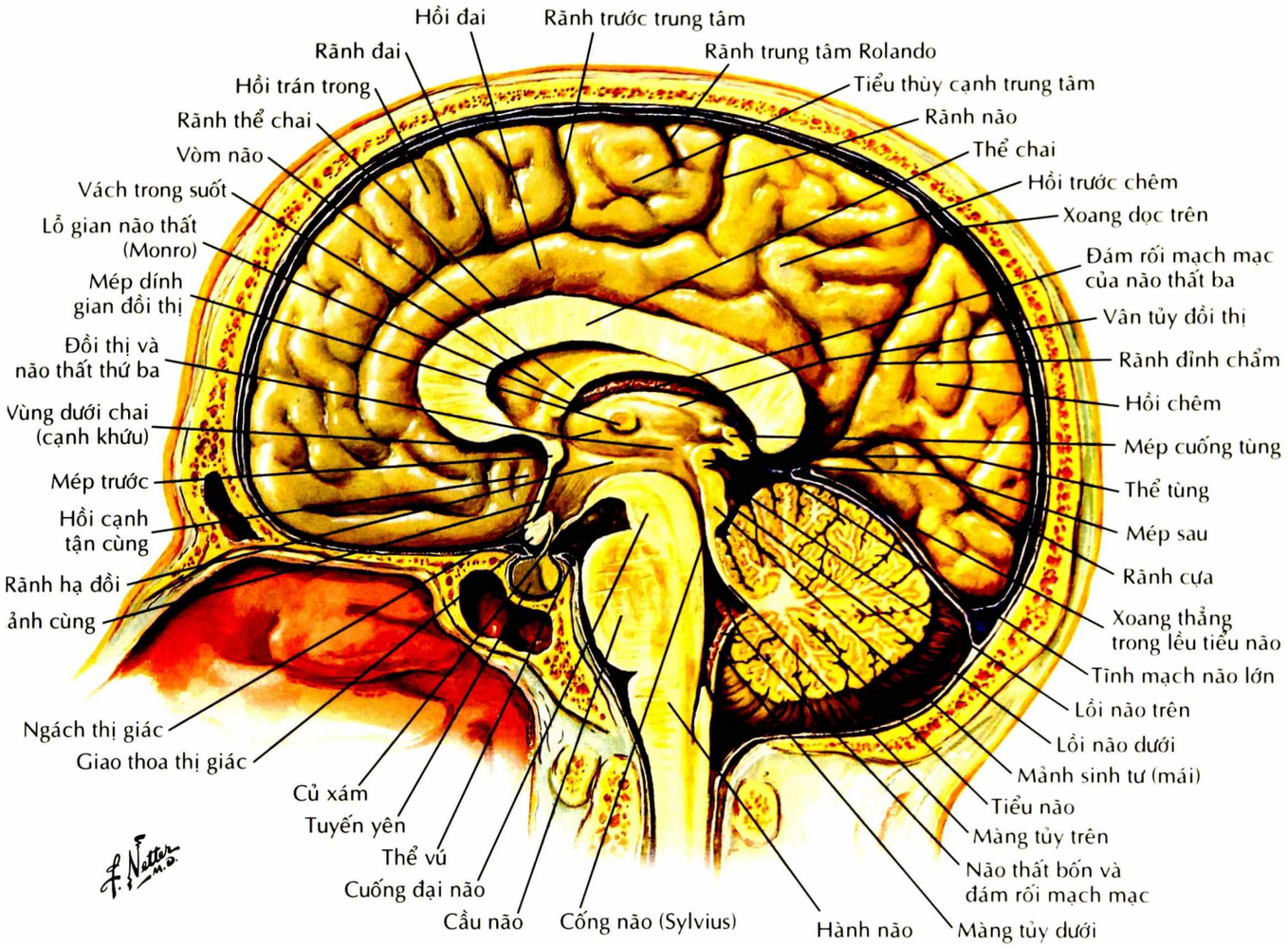

Mặt trong của bán cầu đại não: thân não đã bỏ đi

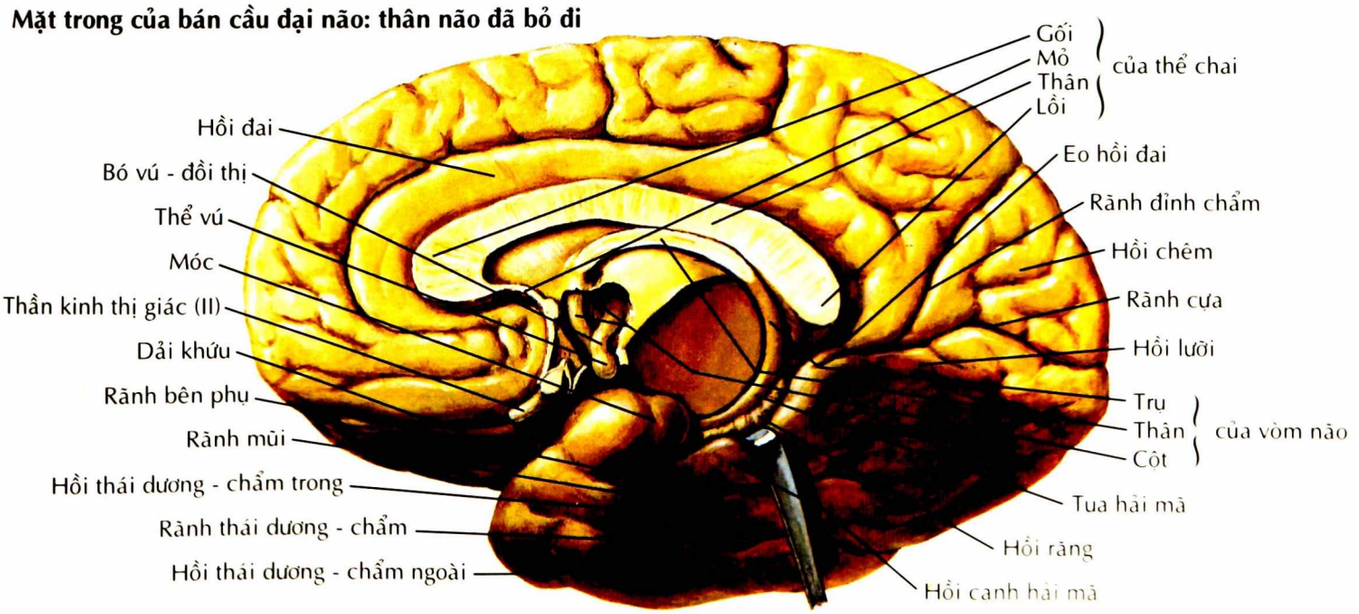

1 Não: Nhìn dưới

Xem thêm hình 145

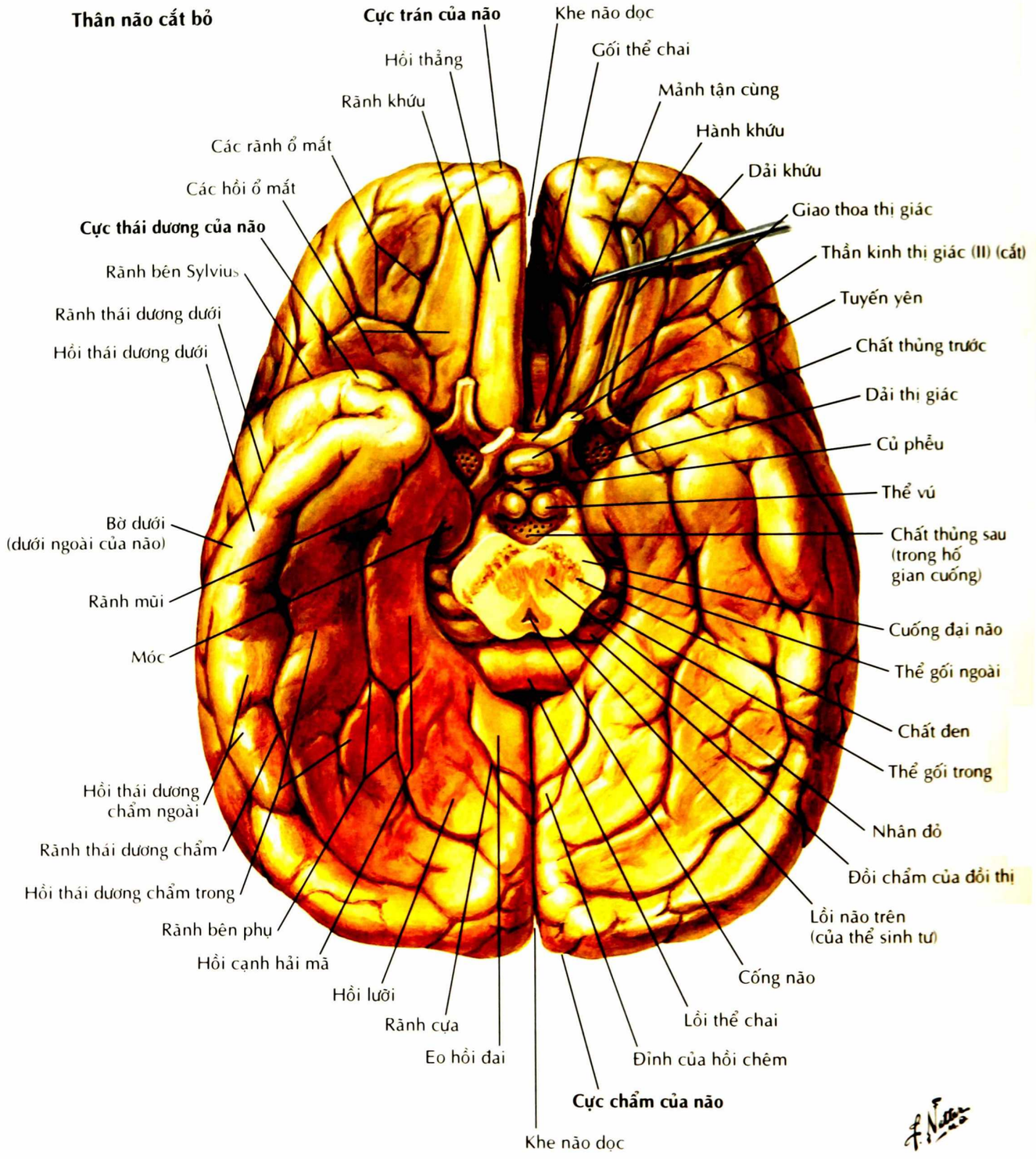

Nhìn bóng bên trái

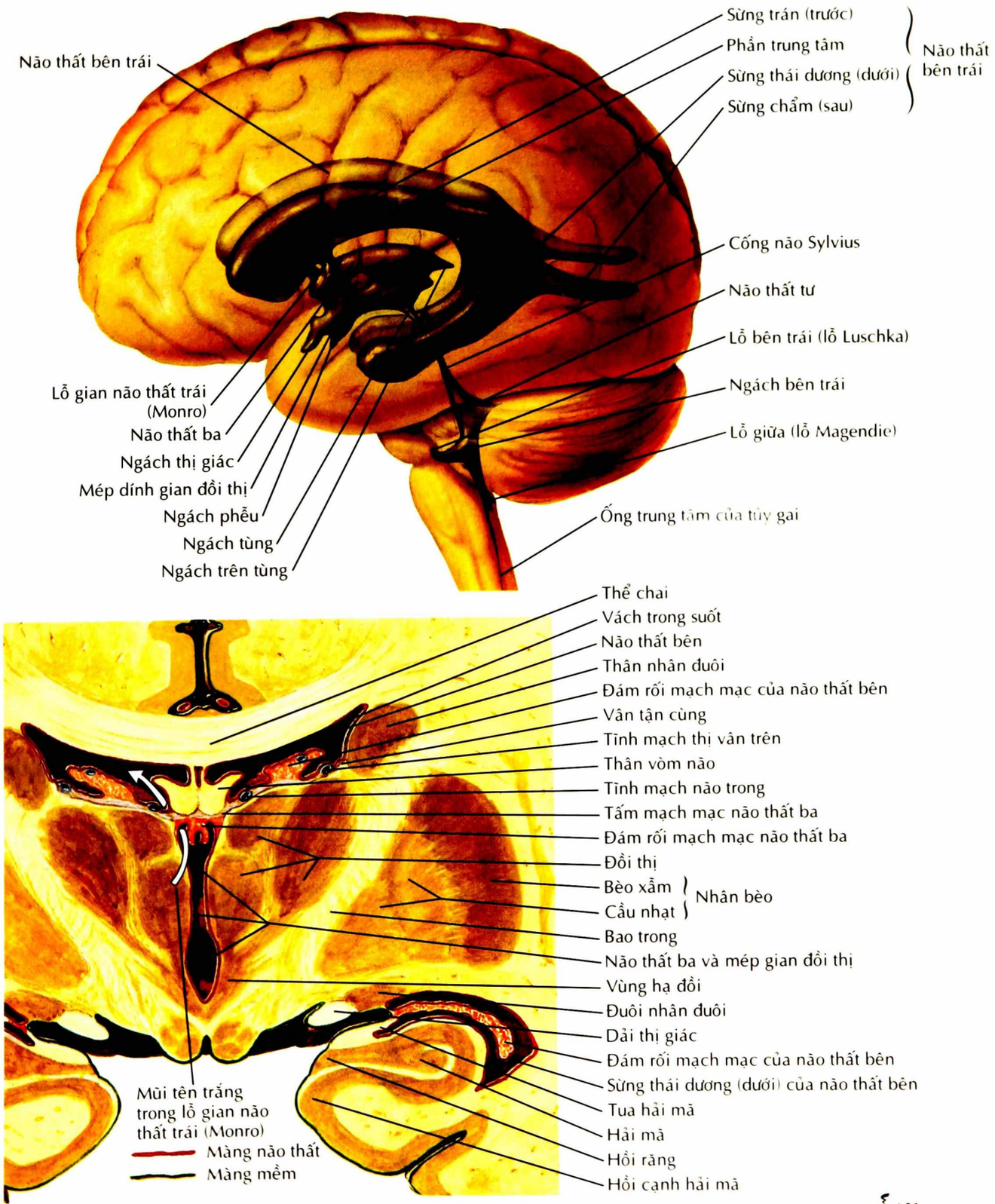

Thiết đồ đứng ngang của não: nhìn sau

1 Sự Lưu Thông Dịch Não Tủy

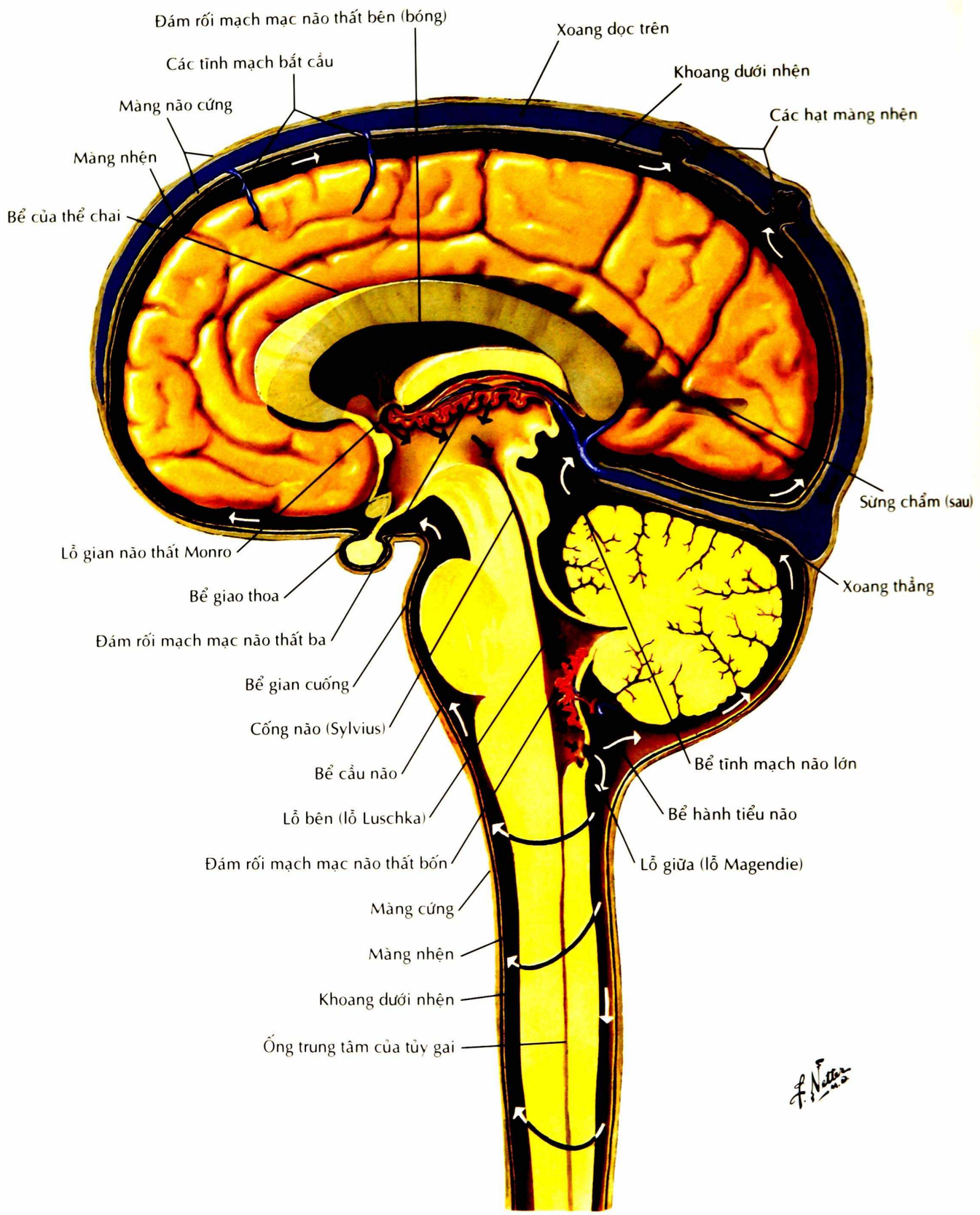

Nhân (Hạch) Nền

Thiết đồ ngang: qua đại não

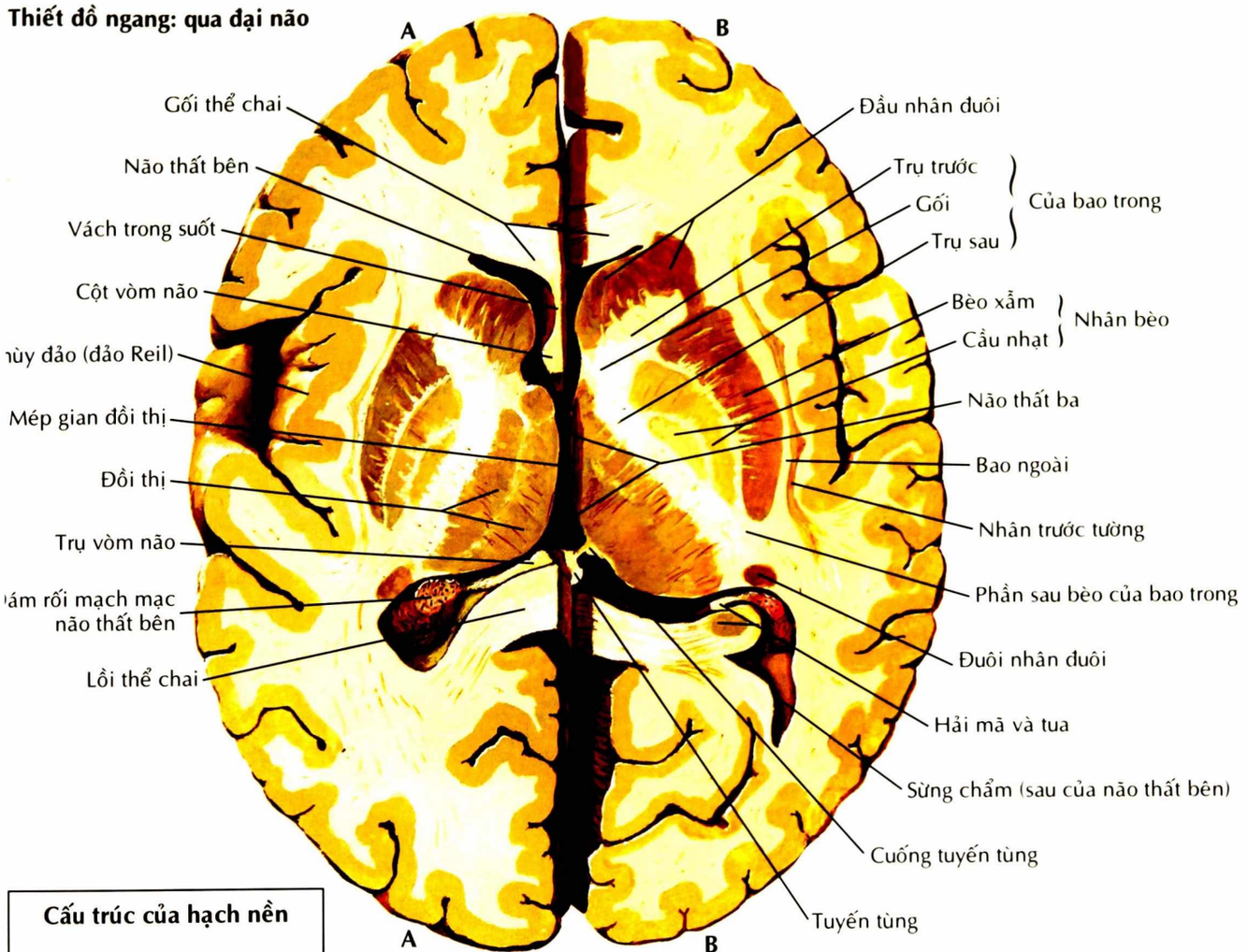

Cấu trúc của hạch nền

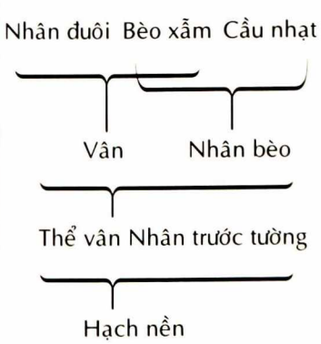

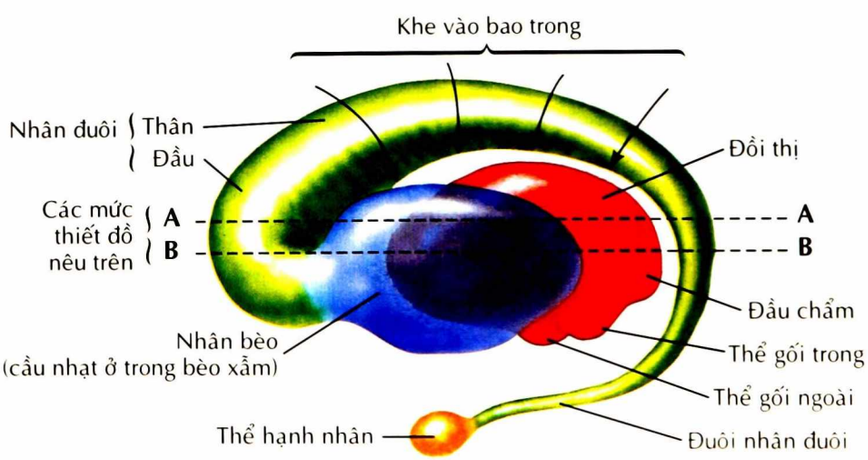

Liên quan giữa đồi thị, nhân bèo, nhân đuôi và thể hạnh nhân (sơ đồ): nhìn bên trái

1 Đồi Thị

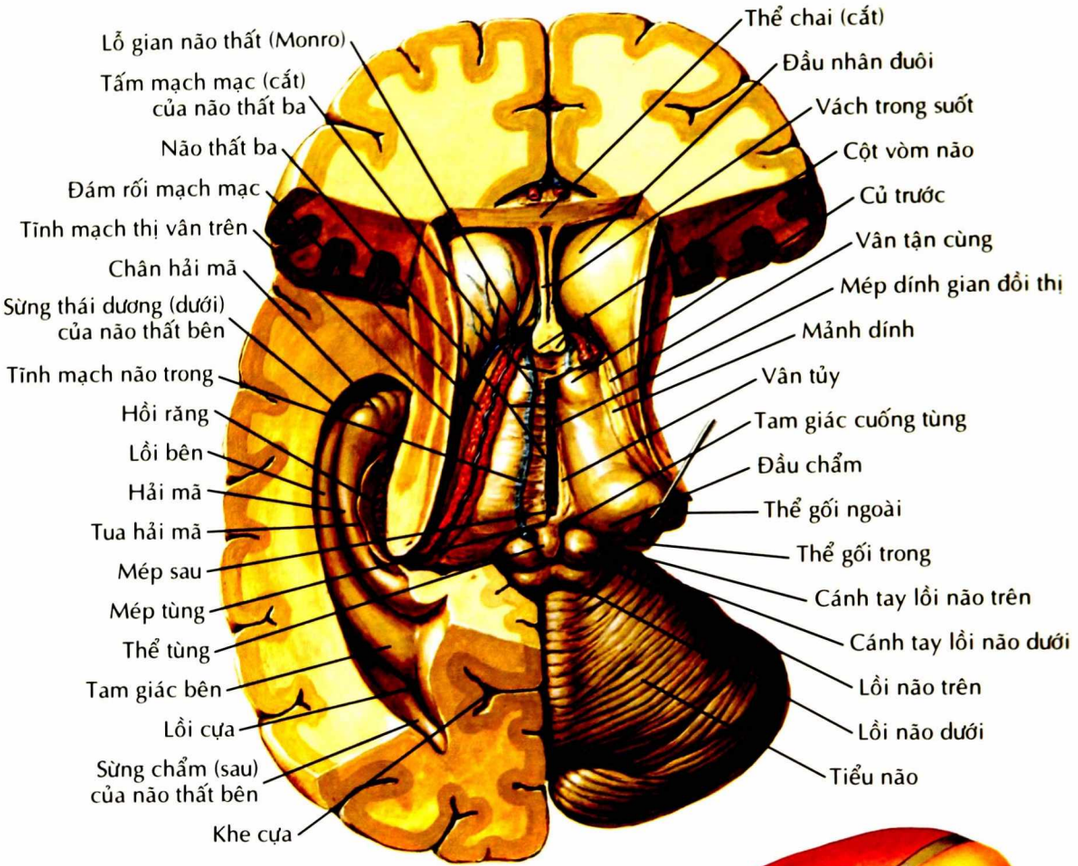

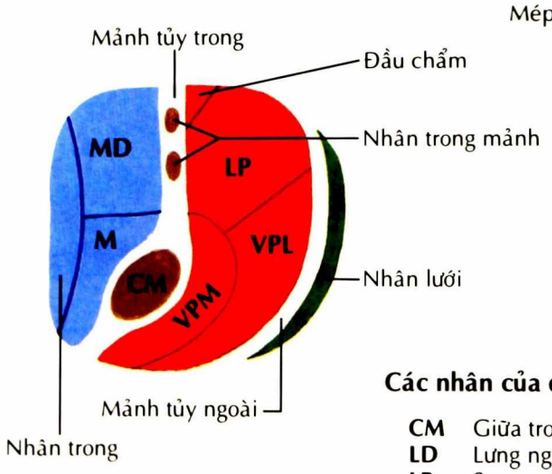

Sơ đồ thiết đồ qua đồi thị
(ngang mức đường... ở hình vẽ bên phải)

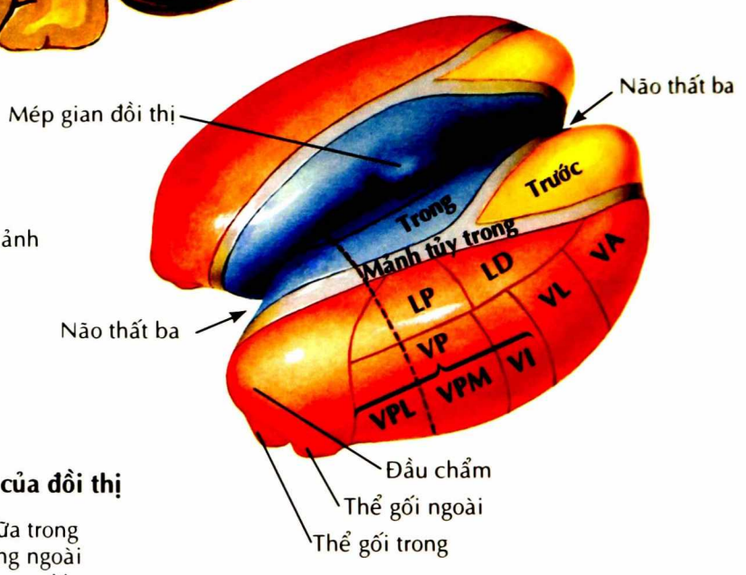

Minh họa sơ đồ đồi thị
(mảnh tủy ngoài và nhân lưới đã bỏ đi)

Các nhân của đồi thị

CM	Giữa trong
LD	Lưng ngoài
LP	Sau ngoài
M	Trong
MD	Lưng trong
VA	Bụng trước
VI	Bụng trung gian
VL	Bụng ngoài
VP	Bụng sau
VPL	Bụng sau ngoài
VPM	Bụng sau trong

Các nhân ngoài
Các nhân trong
Các nhân trước

Hải Mã và Vòm Não

Phẫu tích nhìn trên

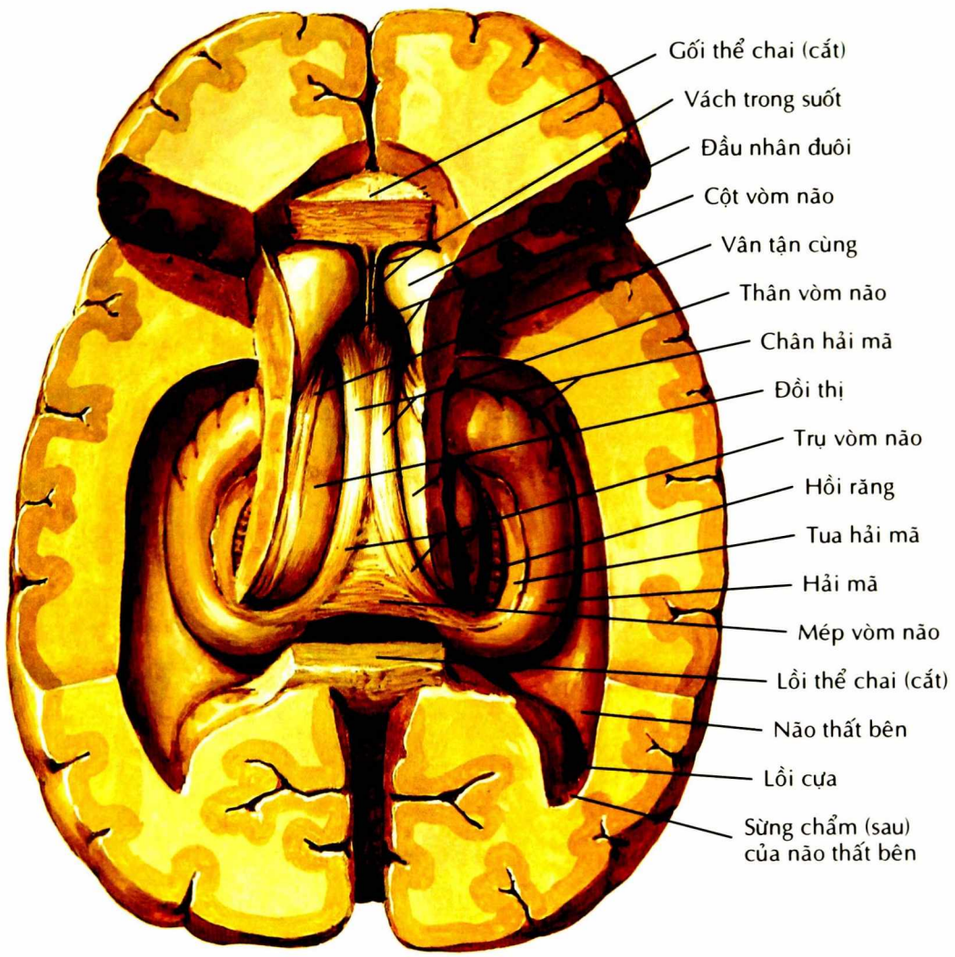

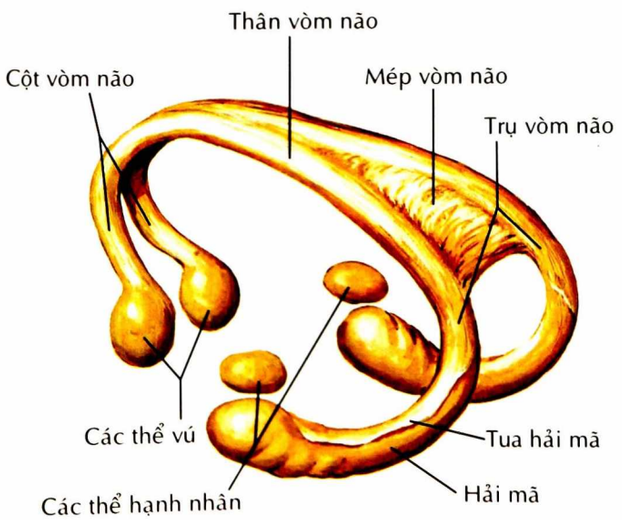

Vòm não: sơ đồ



Thiết đồ đứng ngang: nhìn sau

1 Tiểu Não

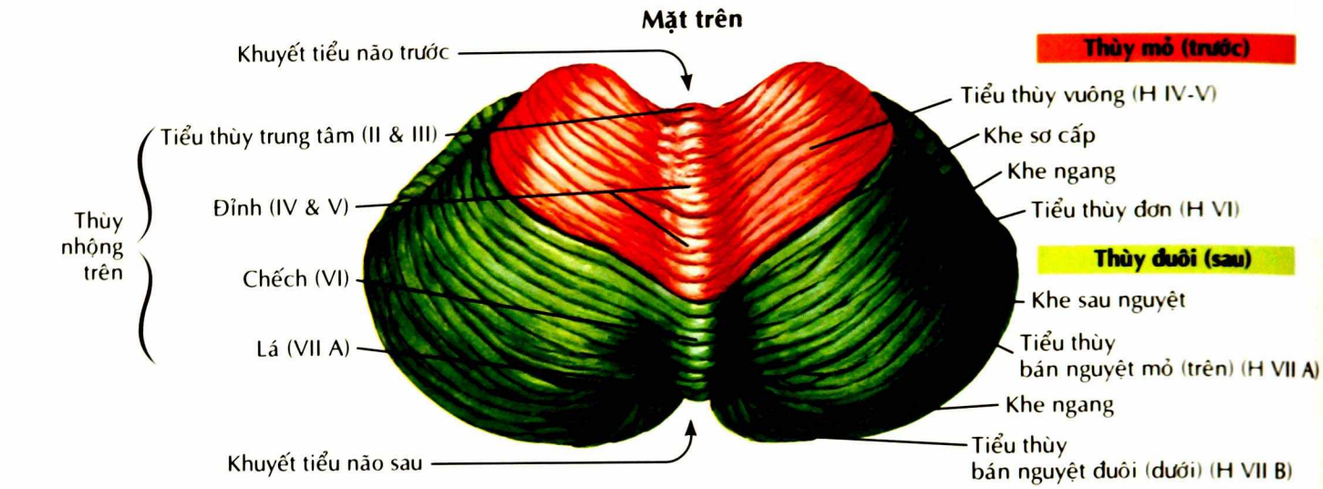

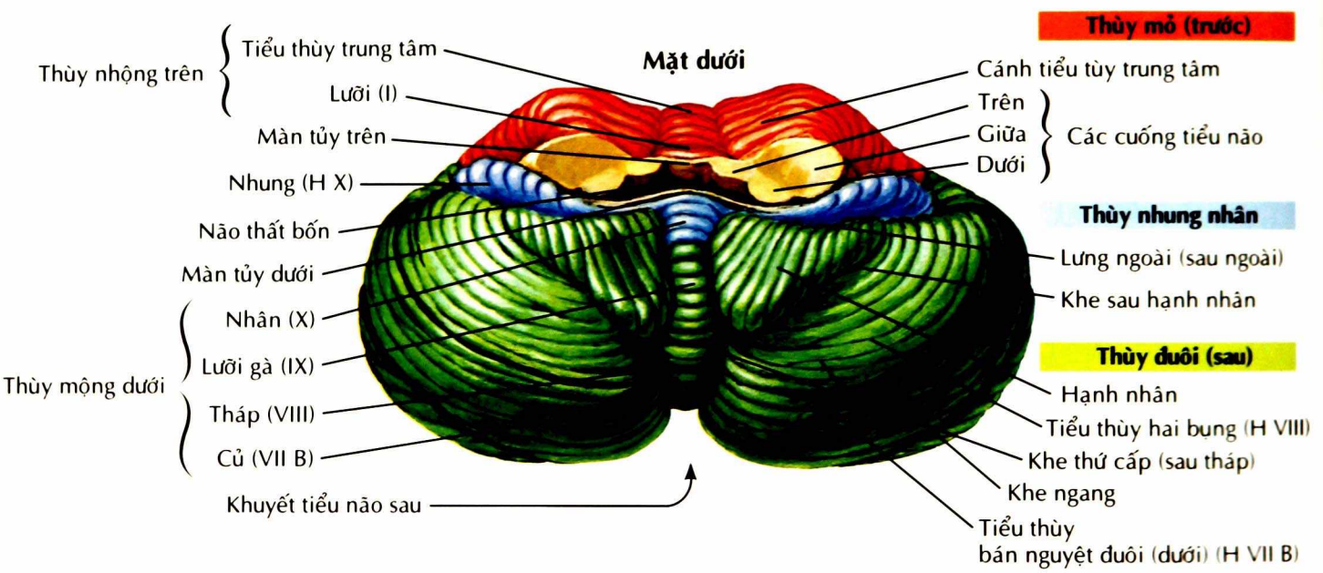

Thiết đồ ngang mức cuống tiểu não trên

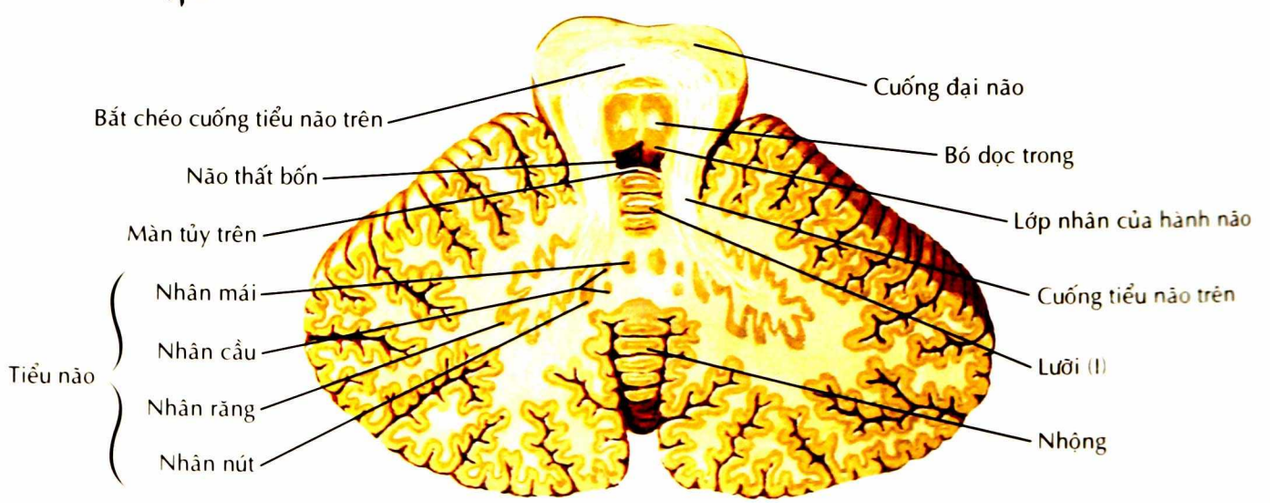

Hình 112

Nhìn sau ngoài

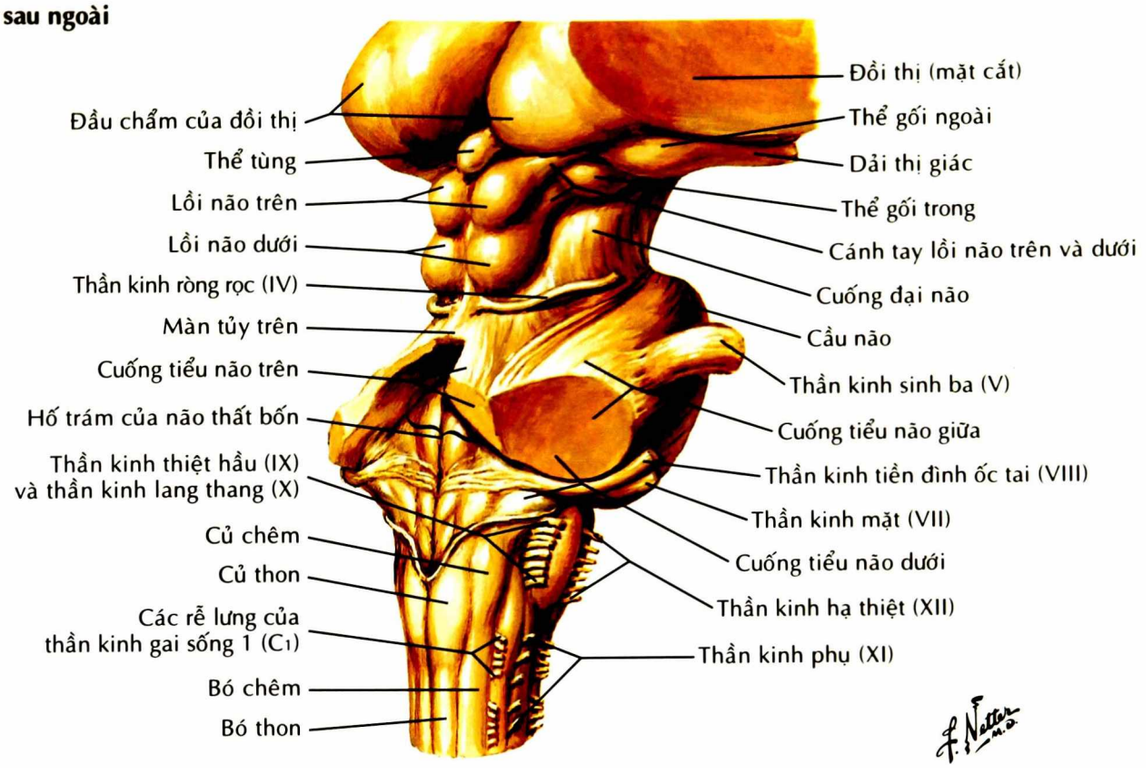

Nhìn trước

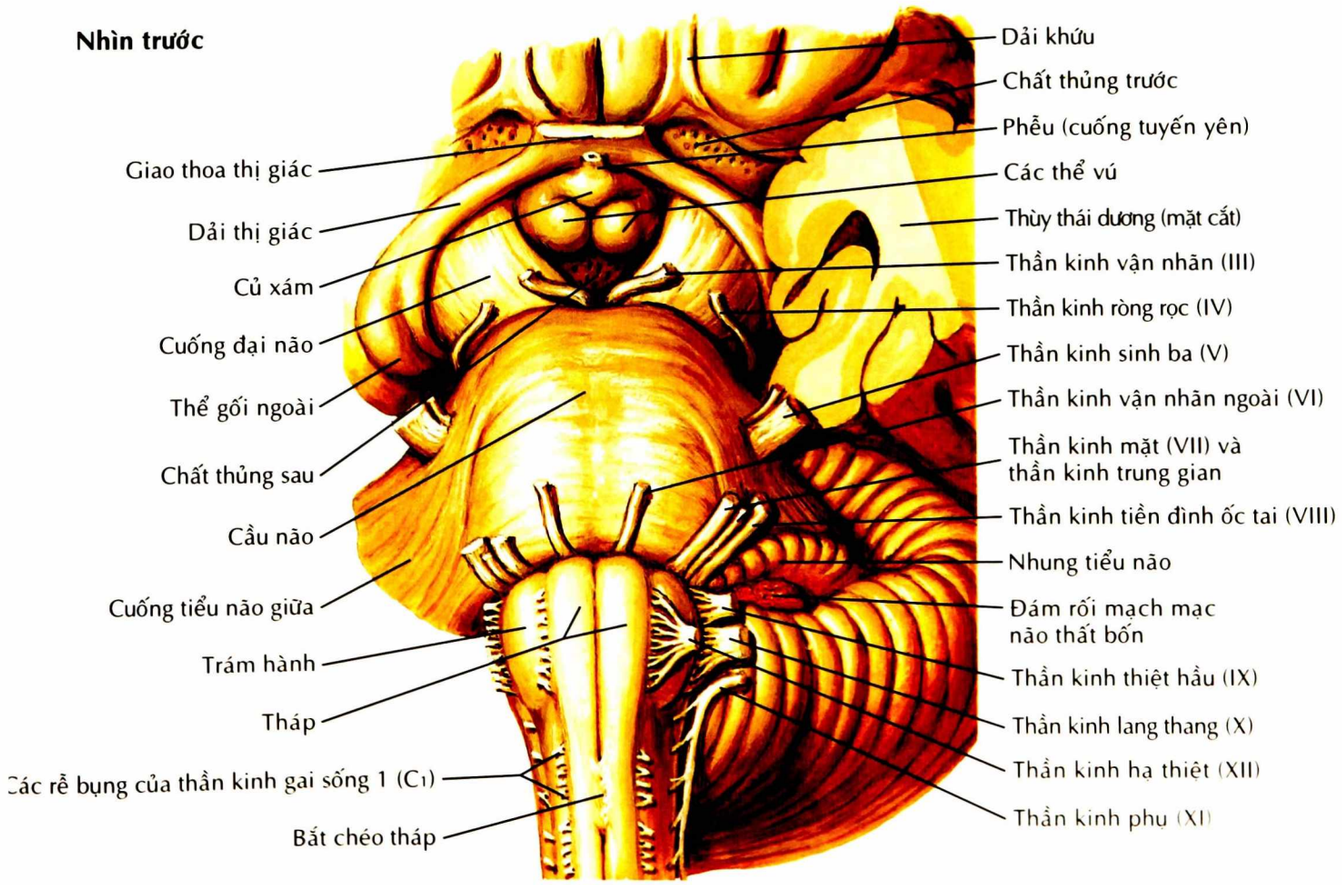

1 Não Thất Bốn và Tiểu Não

Nhìn sau

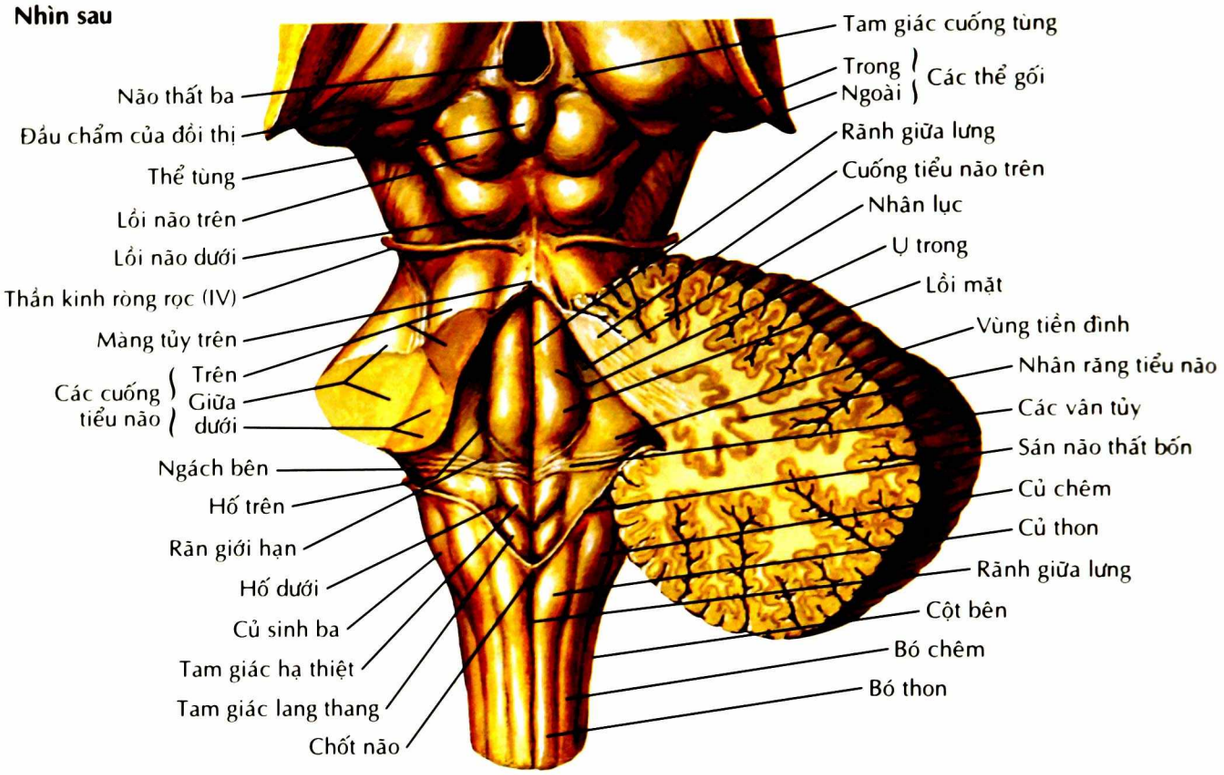

Thiết đồ đứng dọc giữa

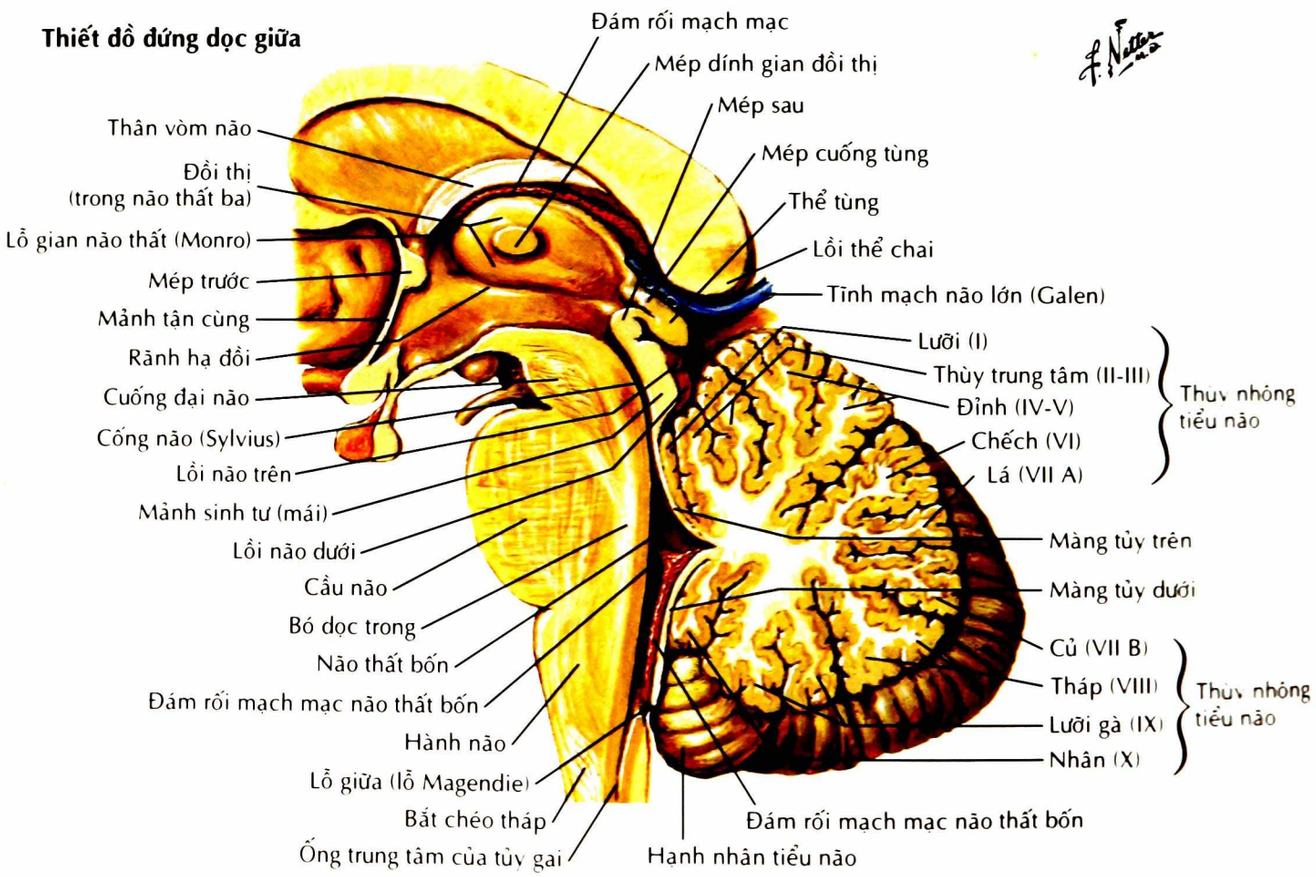

Các Nhân của Thần Kinh Sọ ở Thân Não: Sơ Đồ

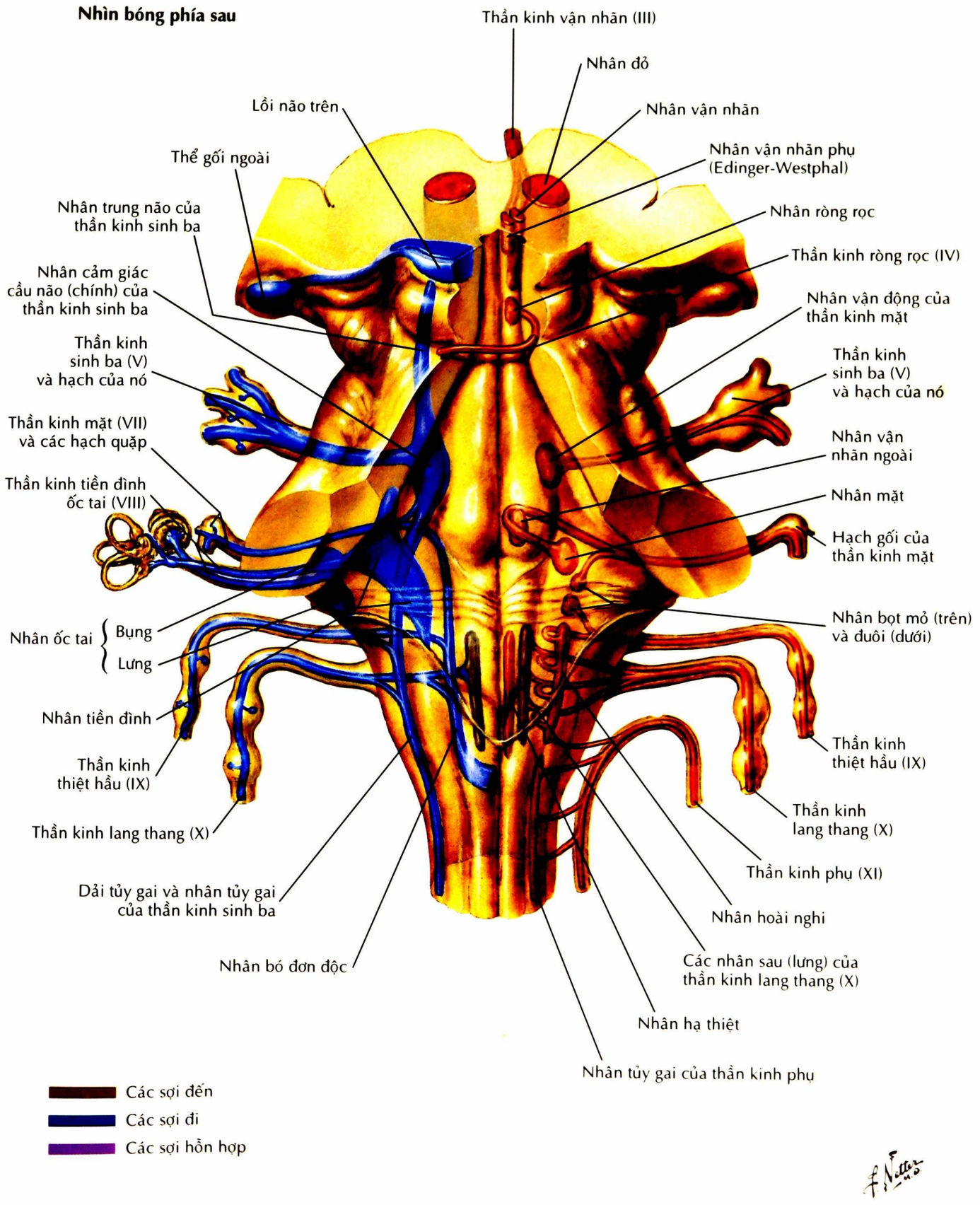

1 Các Nhân của Thần Kinh Sọ ở Thân Não: Sơ Đồ (tiếp theo)

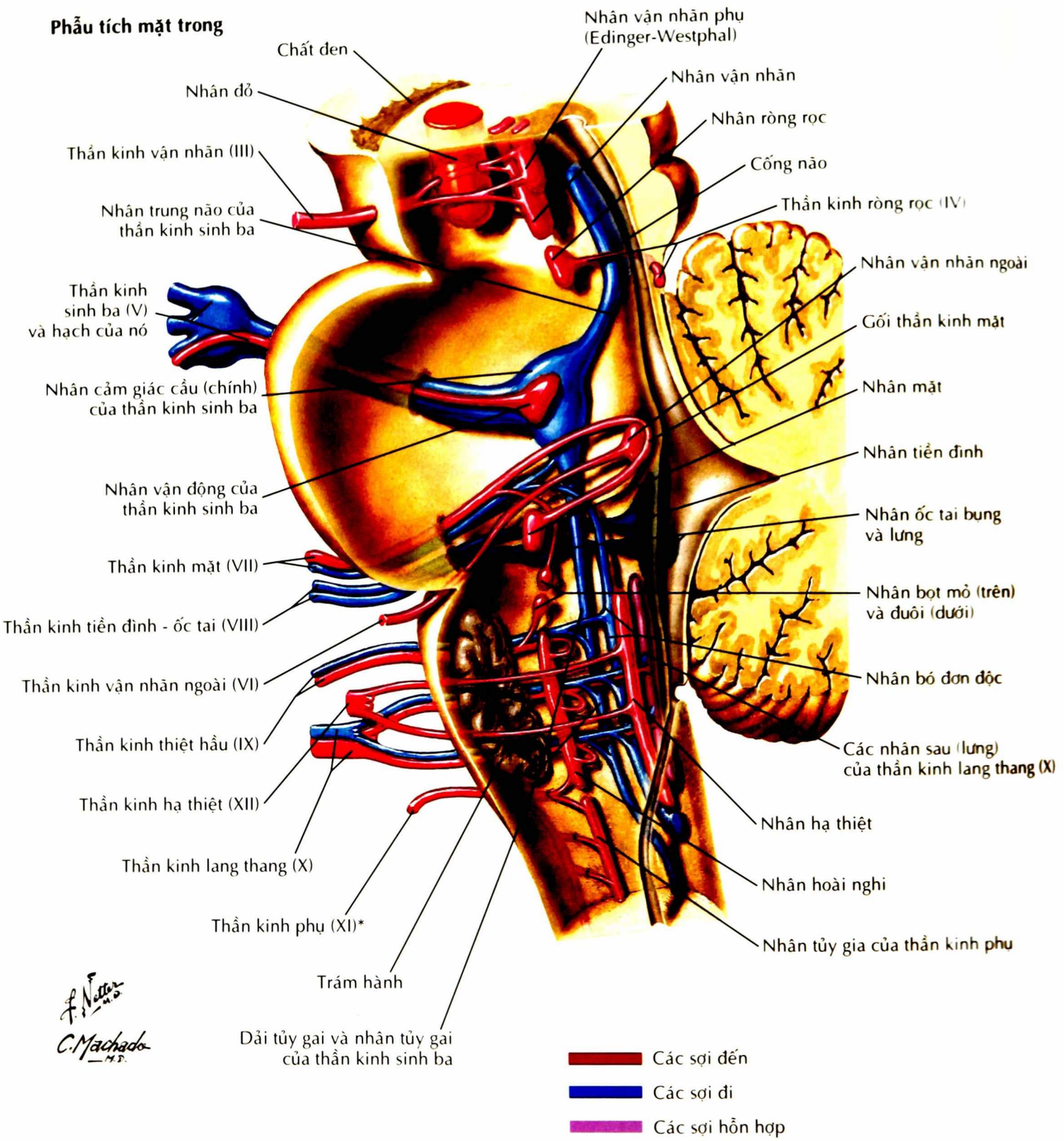

Các Thần Kinh Sọ (Phân Bố Vận Động và Cảm Giác): Sơ Đồ

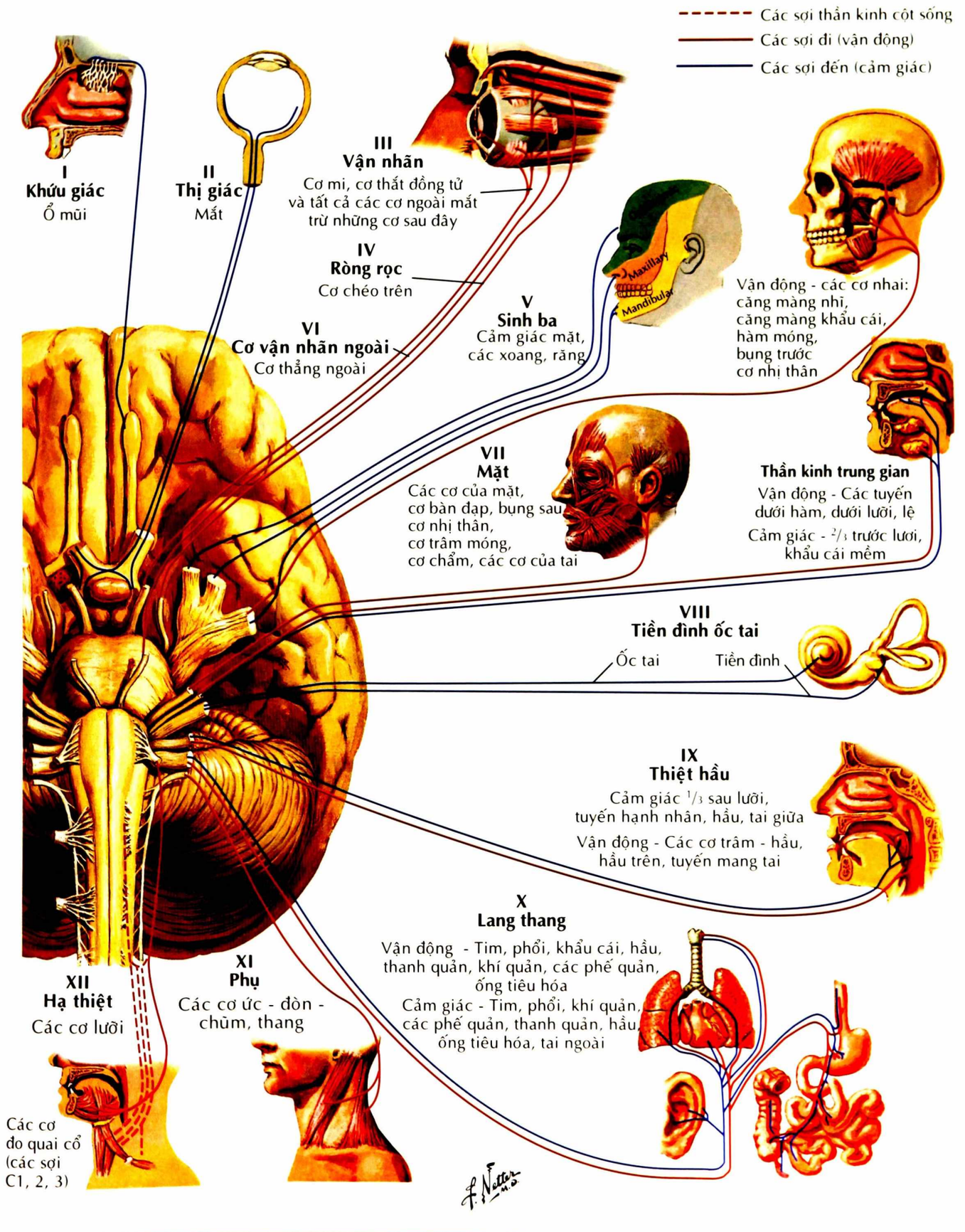

1 Thần Kinh Khứu Giác (I): Sơ Đồ

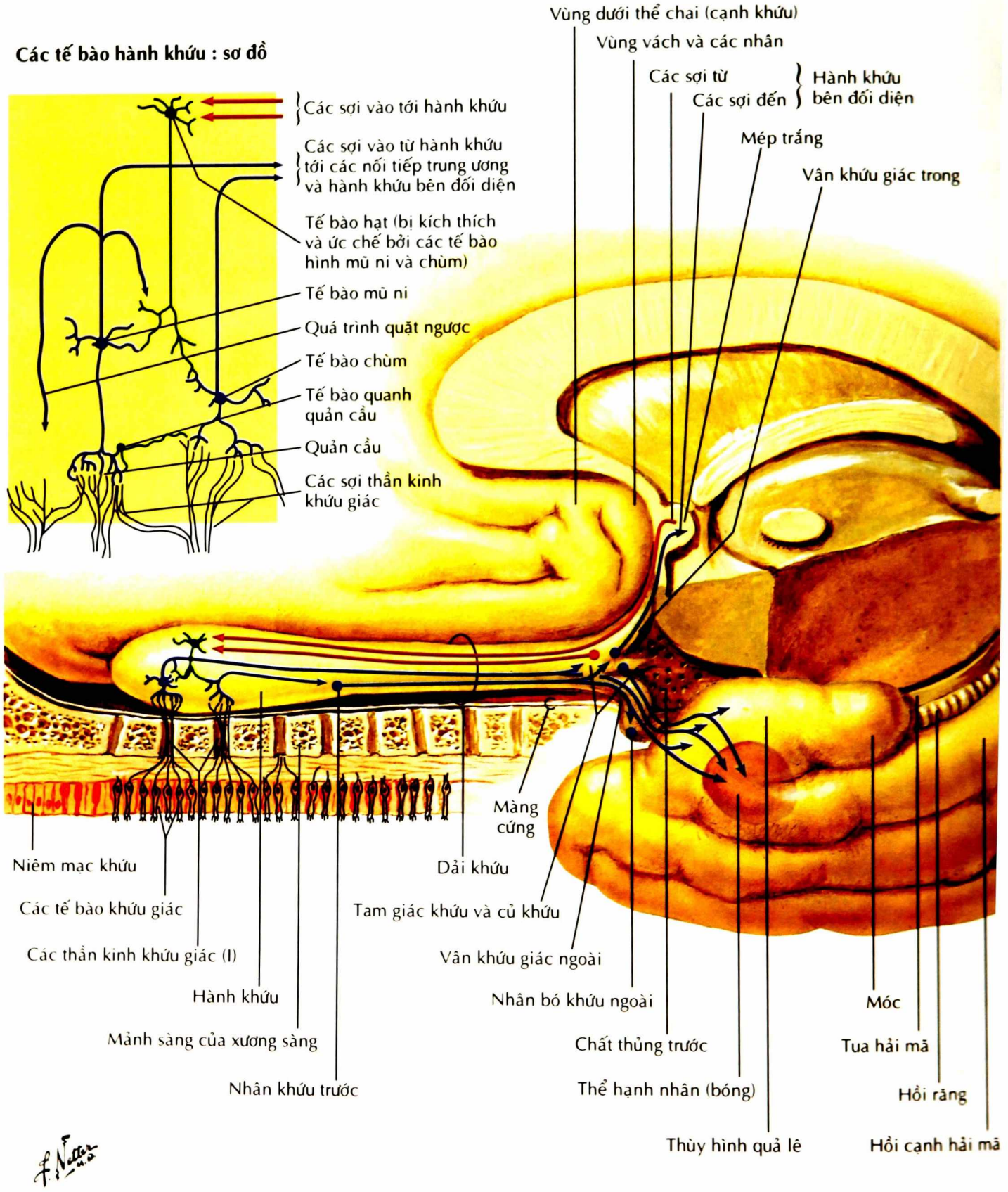

Hình 118

Thần Kinh Thị Giác (II) (Đường Thị Giác): Sơ Đồ



Cấu tạo của võng mạc : sơ đồ

A Các tế bào ngắn
B Các tế bào lưỡng cực
C Các tế bào hình nón
G Các tế bào hạch
H Các tế bào ngang
P Các tế bào sắc tố
R Các tế bào hình que

1 Các Thần Kinh Vận Nhãn (III), Ròng Rọc (IV) và Vận Nhãn Ngoài (VI): Sơ Đồ

Xem thêm **hình 86, 131, 160, 161**

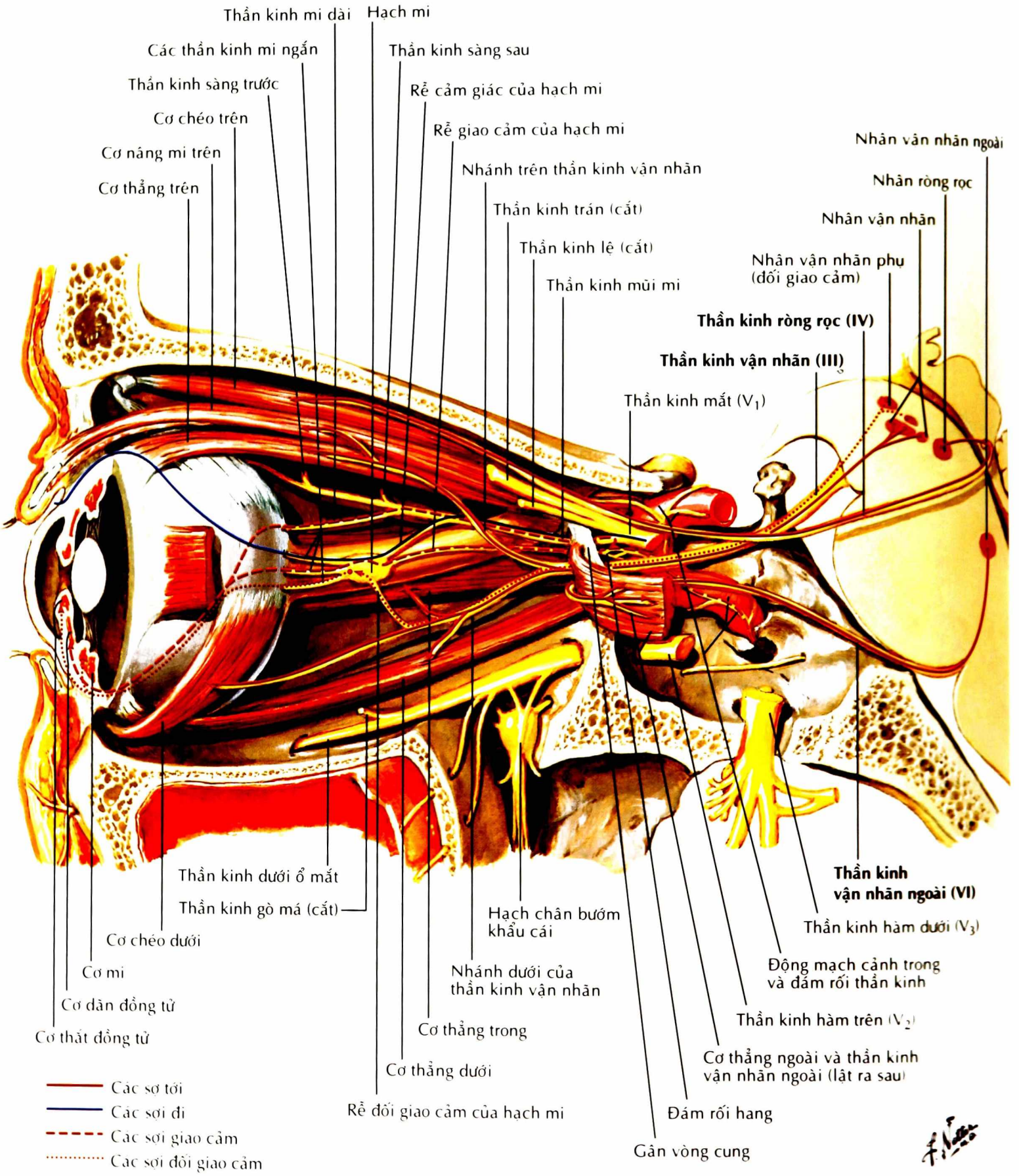

Thần Kinh Sinh Ba (V): Sơ Đồ

Xem thêm **hình 2, 41, 42, 44, 45, 160, 161**

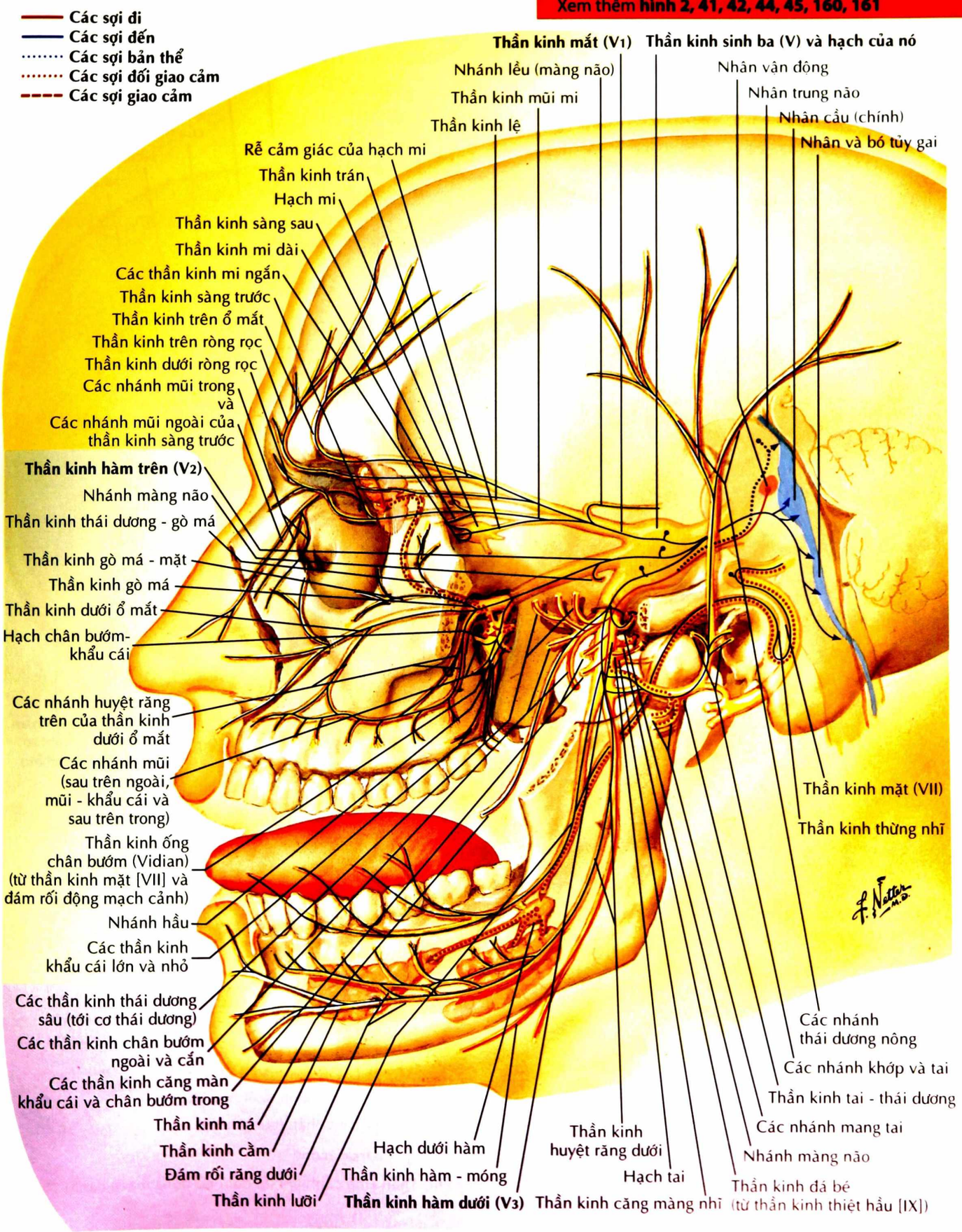

1 Thần Kinh Mặt (VII): Sơ Đồ

Xem thêm **hình 24, 71, 160, 161**

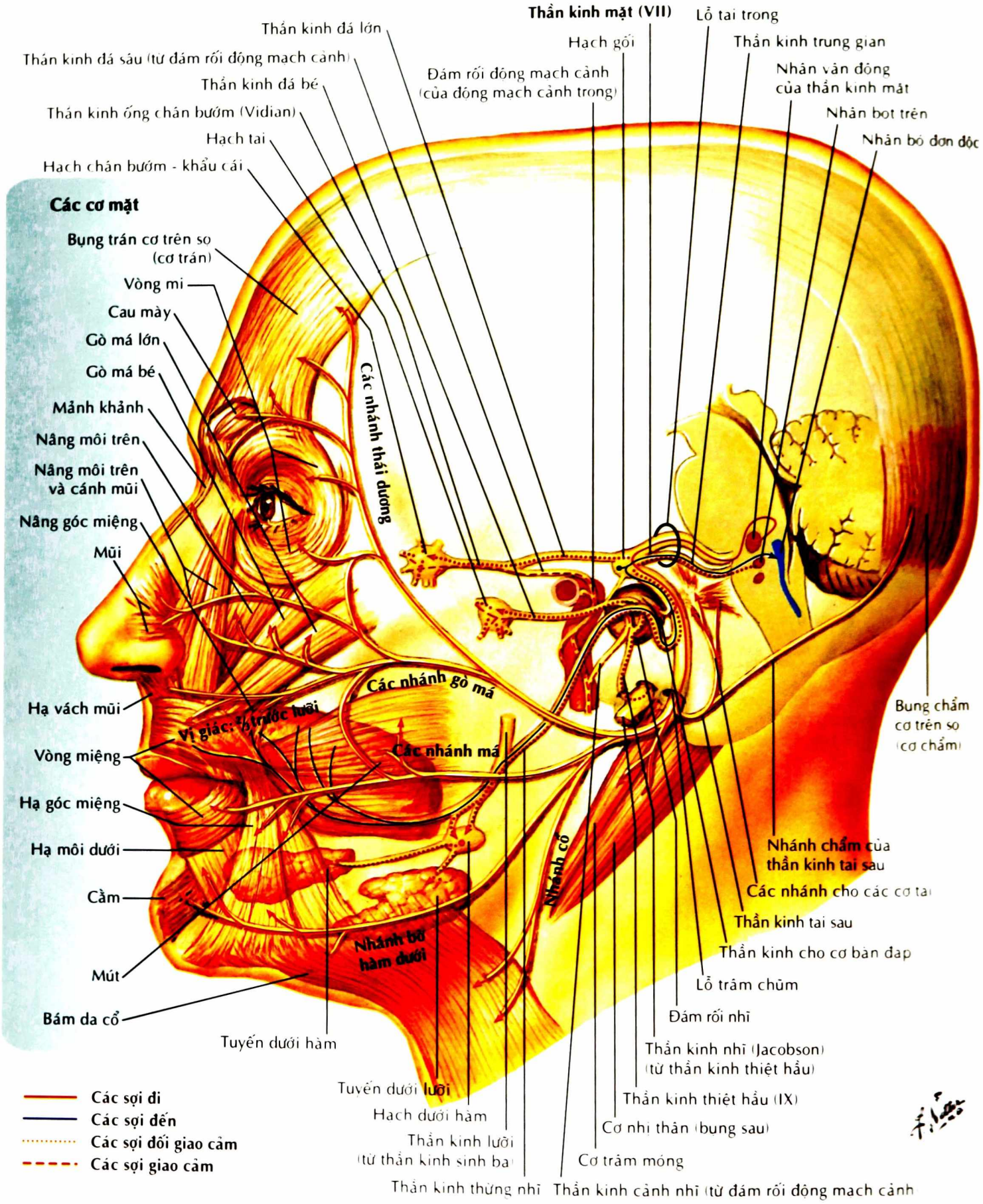

Hình 122

Các Dây Thần Kinh Sọ và Cổ

Thần Kinh Tiền Đình Ốc Tai (VIII): Sơ Đồ

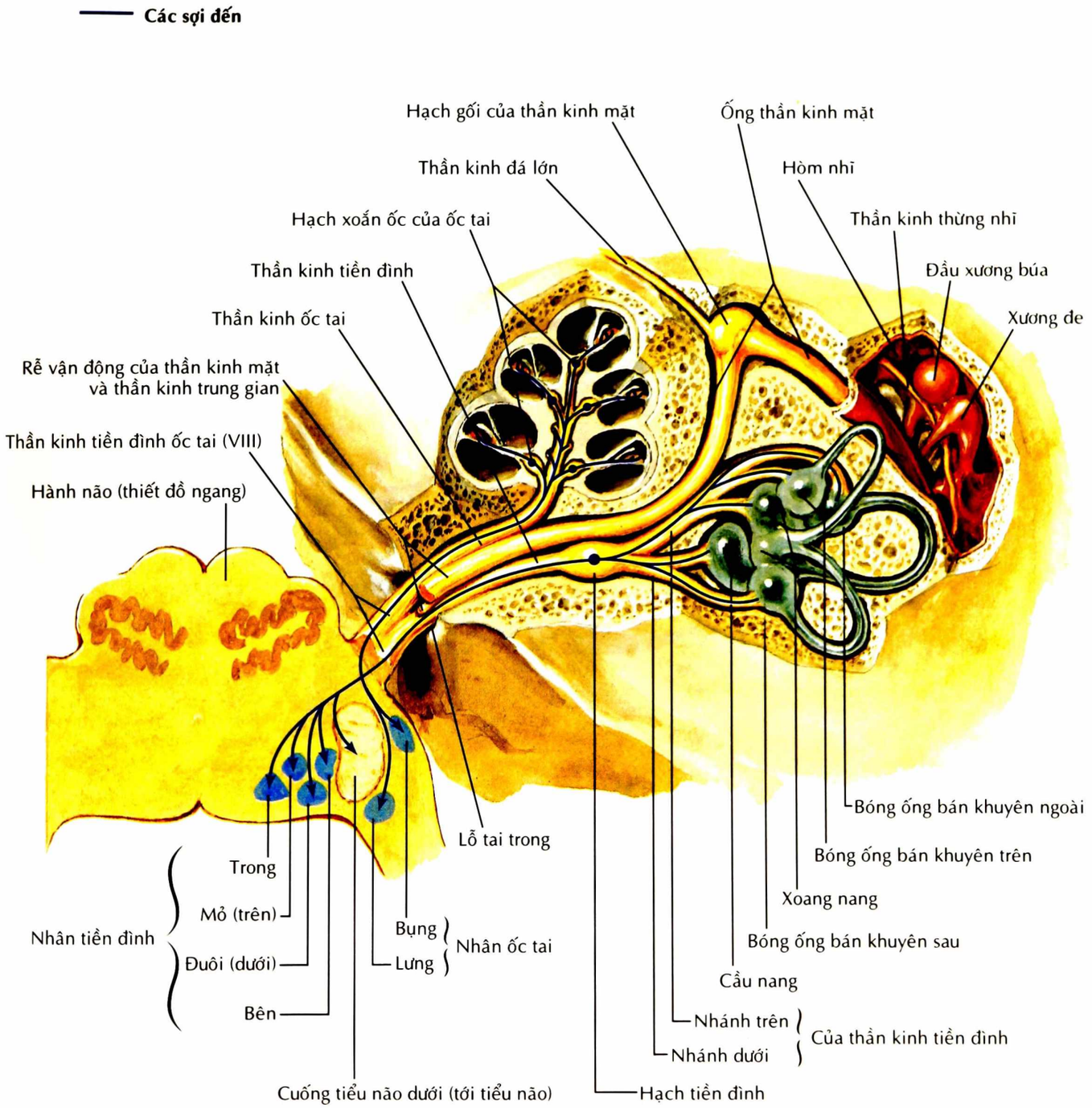

1 Thần Kinh Thiệt Hầu (IX): Sơ Đồ

Xem thêm hình 160, 161

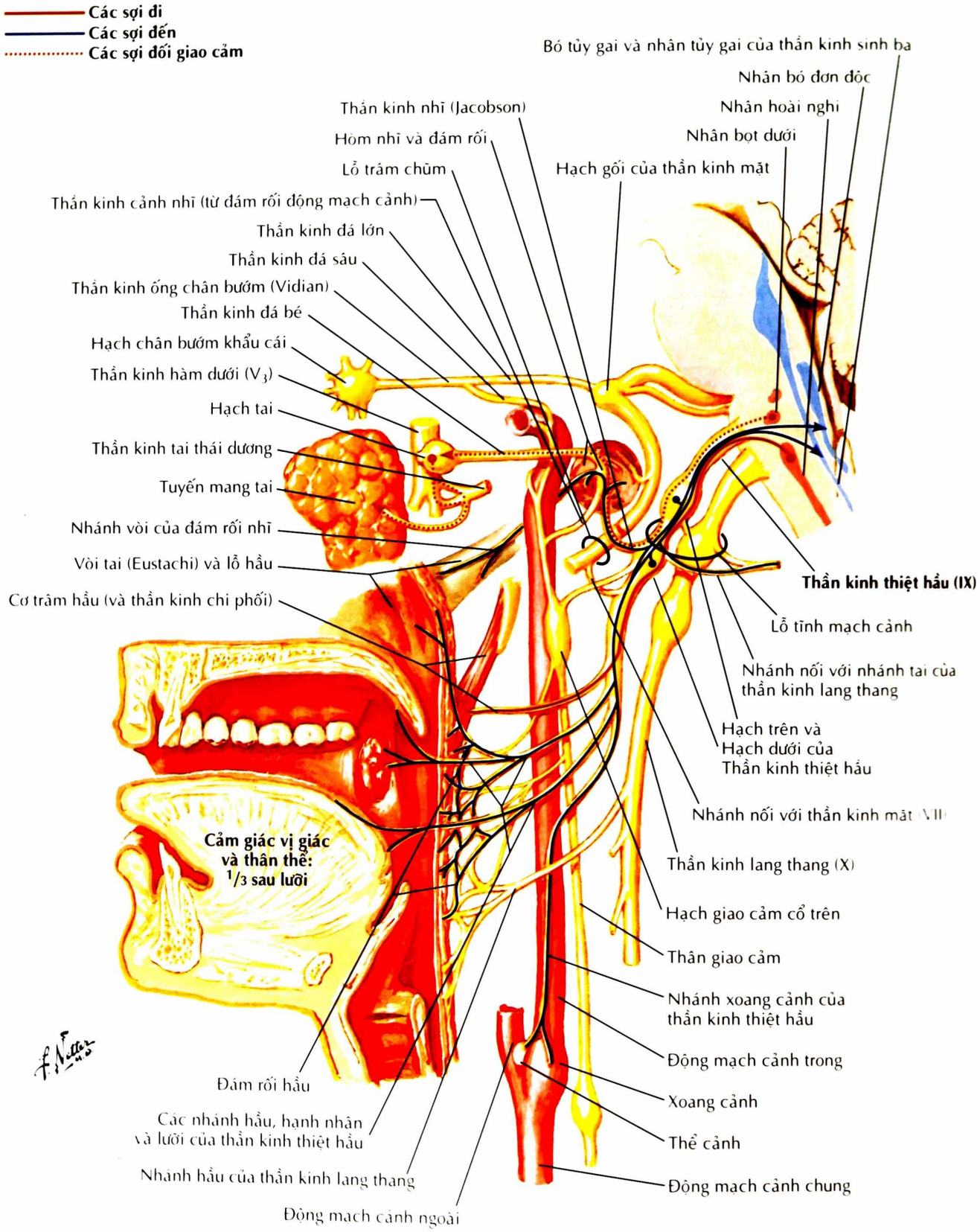

Thần Kinh Lang Thang (X): Sơ Đồ

Xem thêm **hình 160, 161, 220**

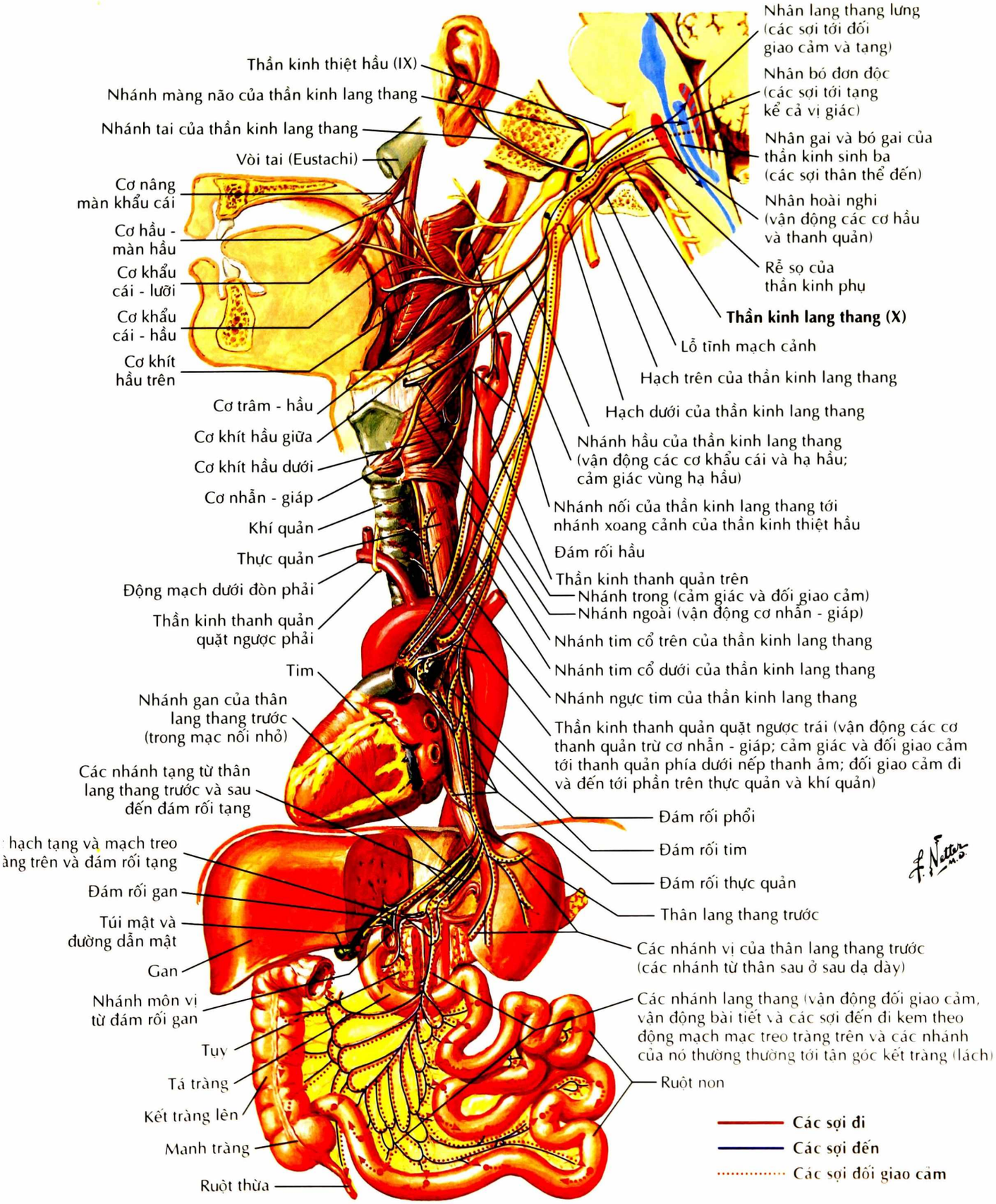

1 Thần Kinh Kinh Phụ (XI): Sơ Đồ

Xem thêm **hình 31**

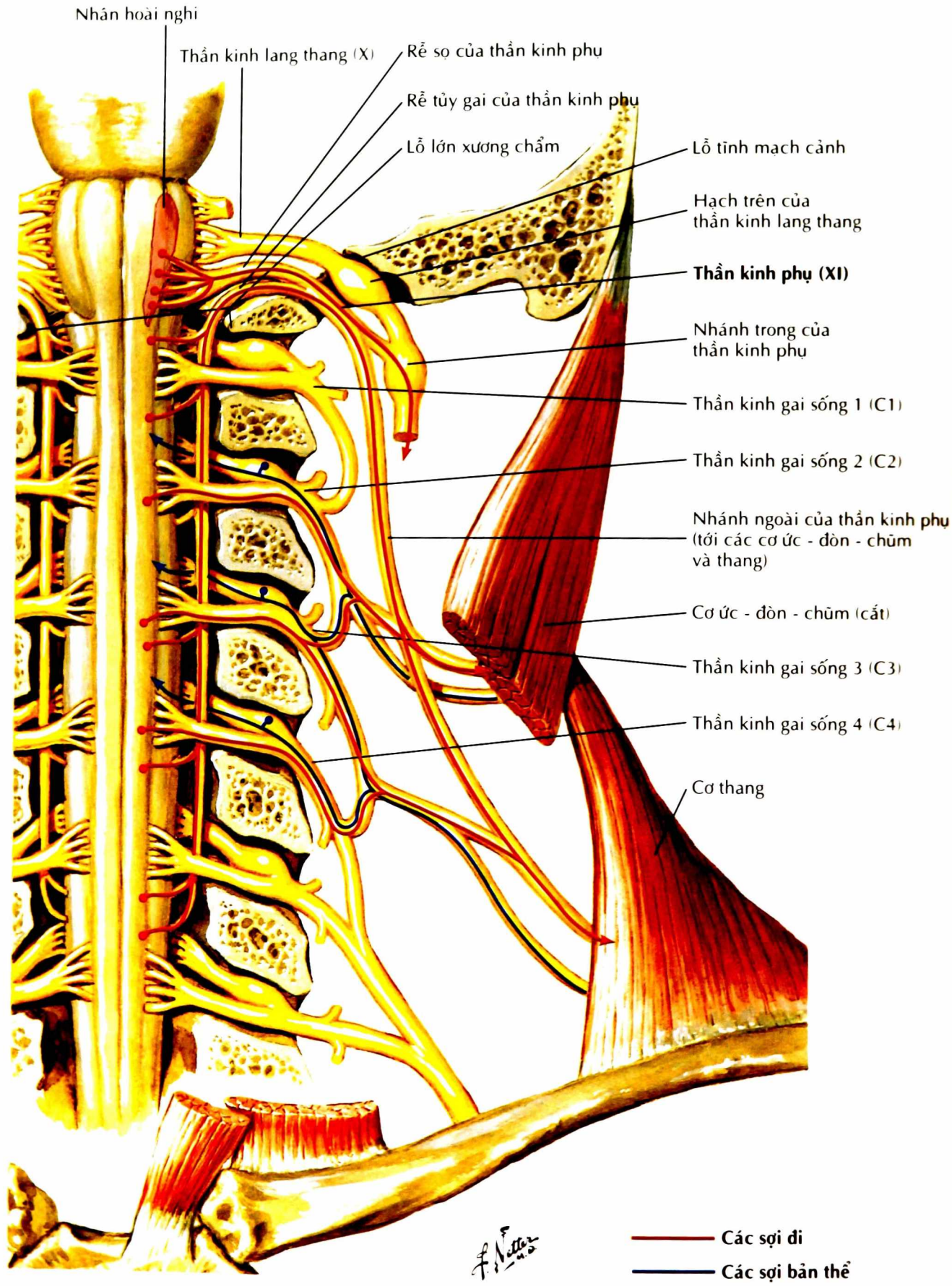

Hình 126

Thần Kinh Hạ Thiệt (XII): Sơ Đồ

Xem thêm hình 31

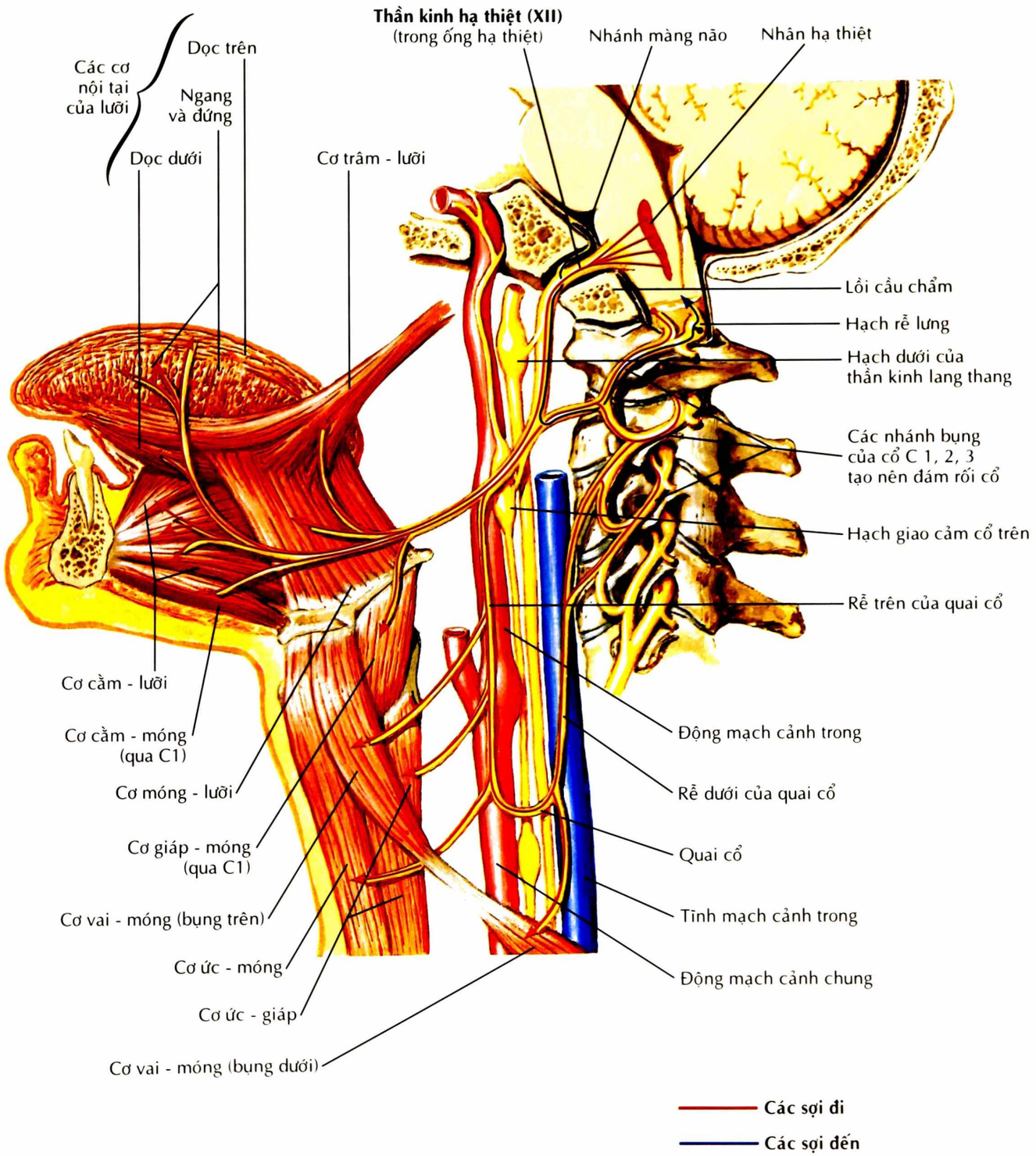

1 Đám Rối Cổ: Sơ Đồ

Xem thêm hình 31

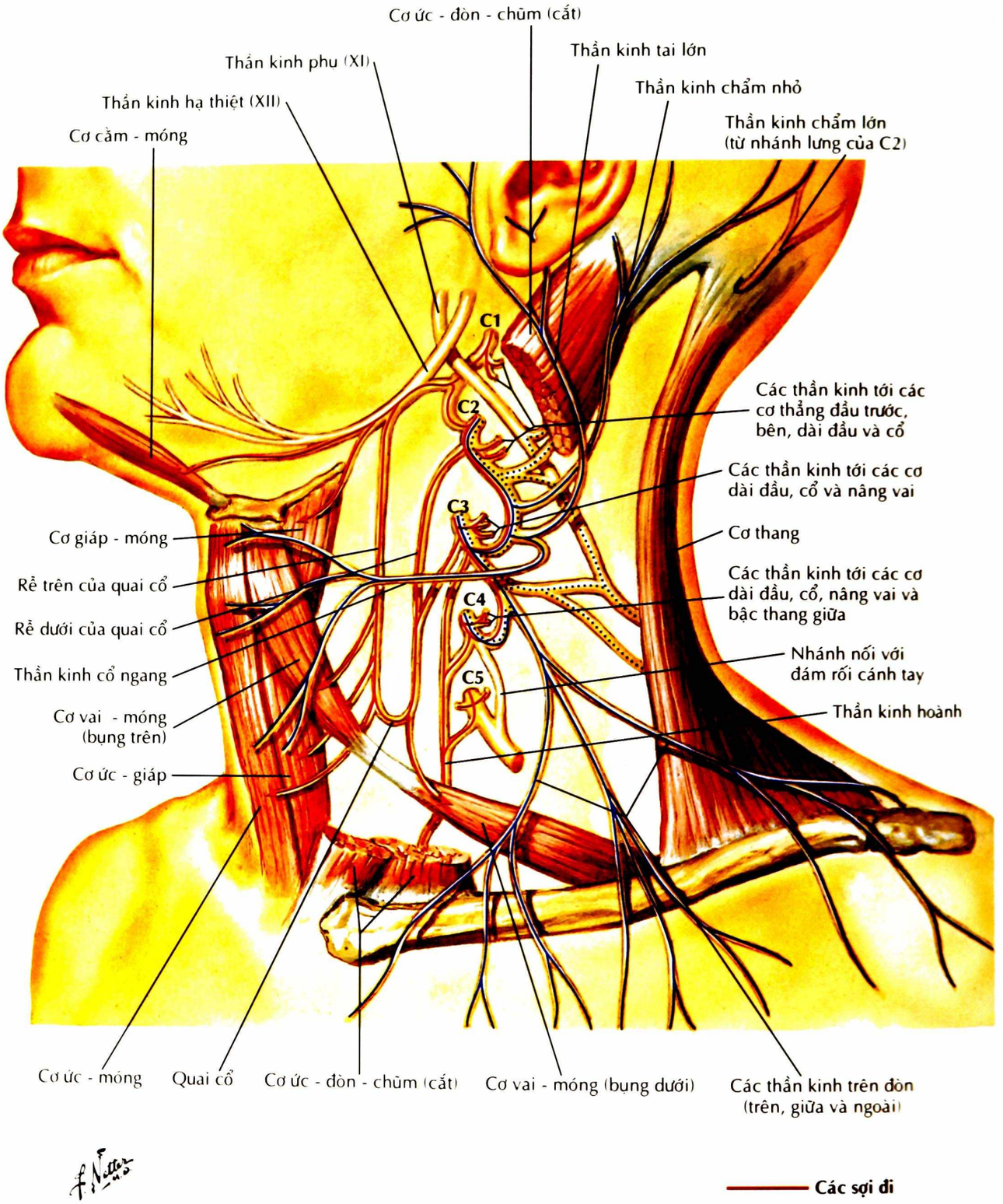

Hình 128

Các Thần Kinh Tự Chủ ở Cổ

Xem thêm hình 71, 124, 125, 203, 220, 234, 297

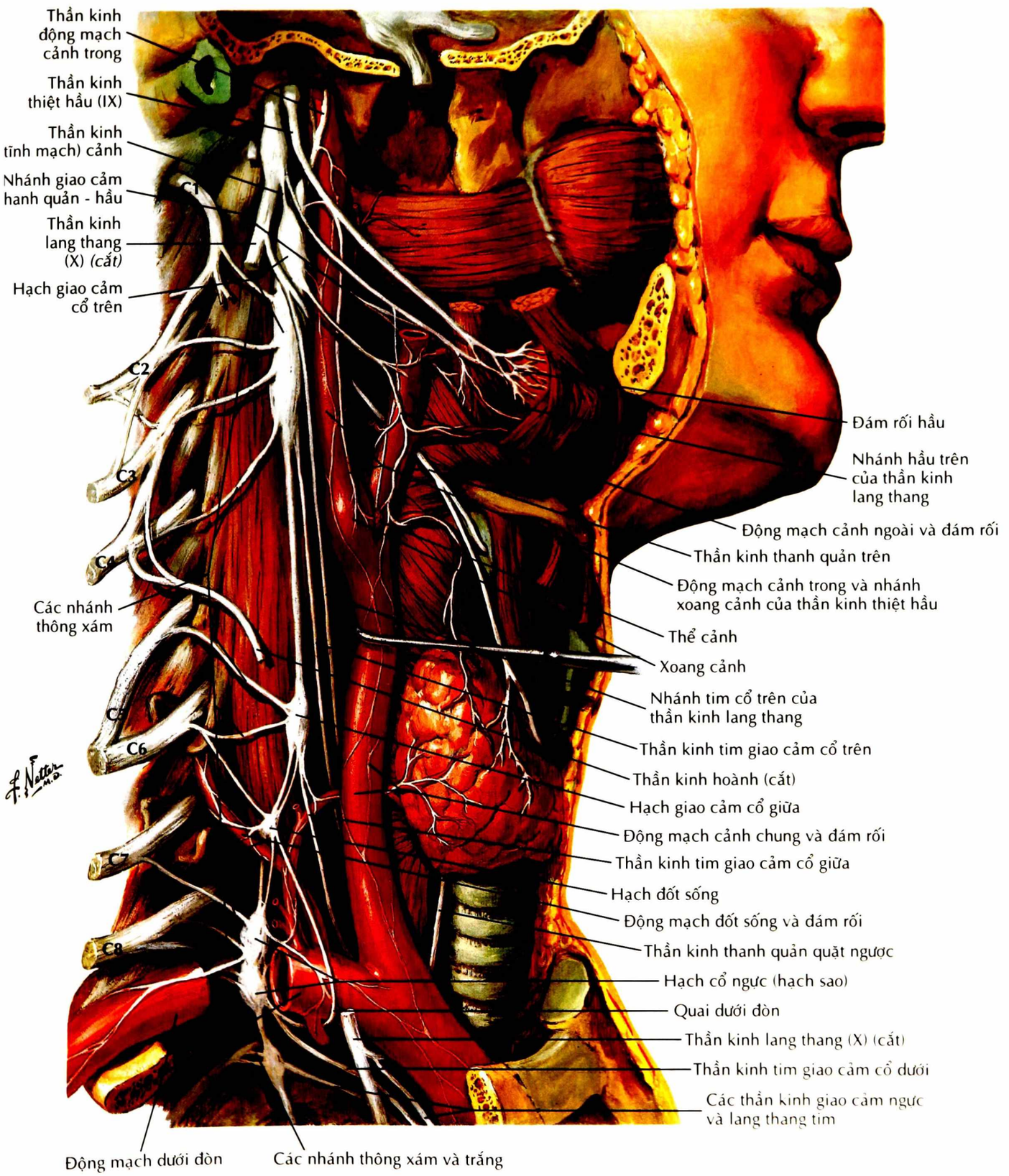

1 Các Thần Kinh Tự Chủ ở Đầu

Xem thêm hình 43-45, 86, 120, 131-133

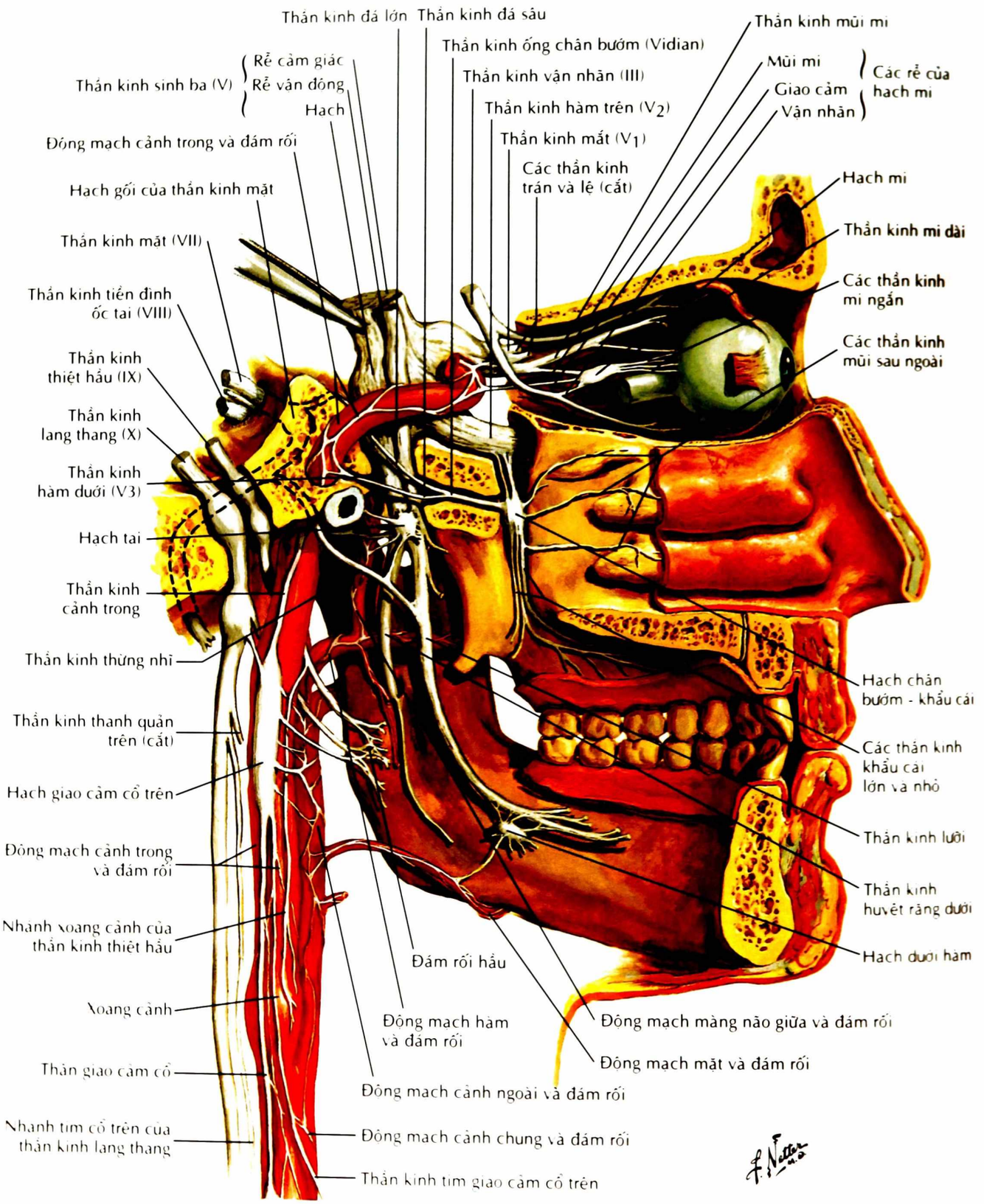

Hạch Mi: Sơ Đồ

Xem thêm **hình 43, 160, 161**

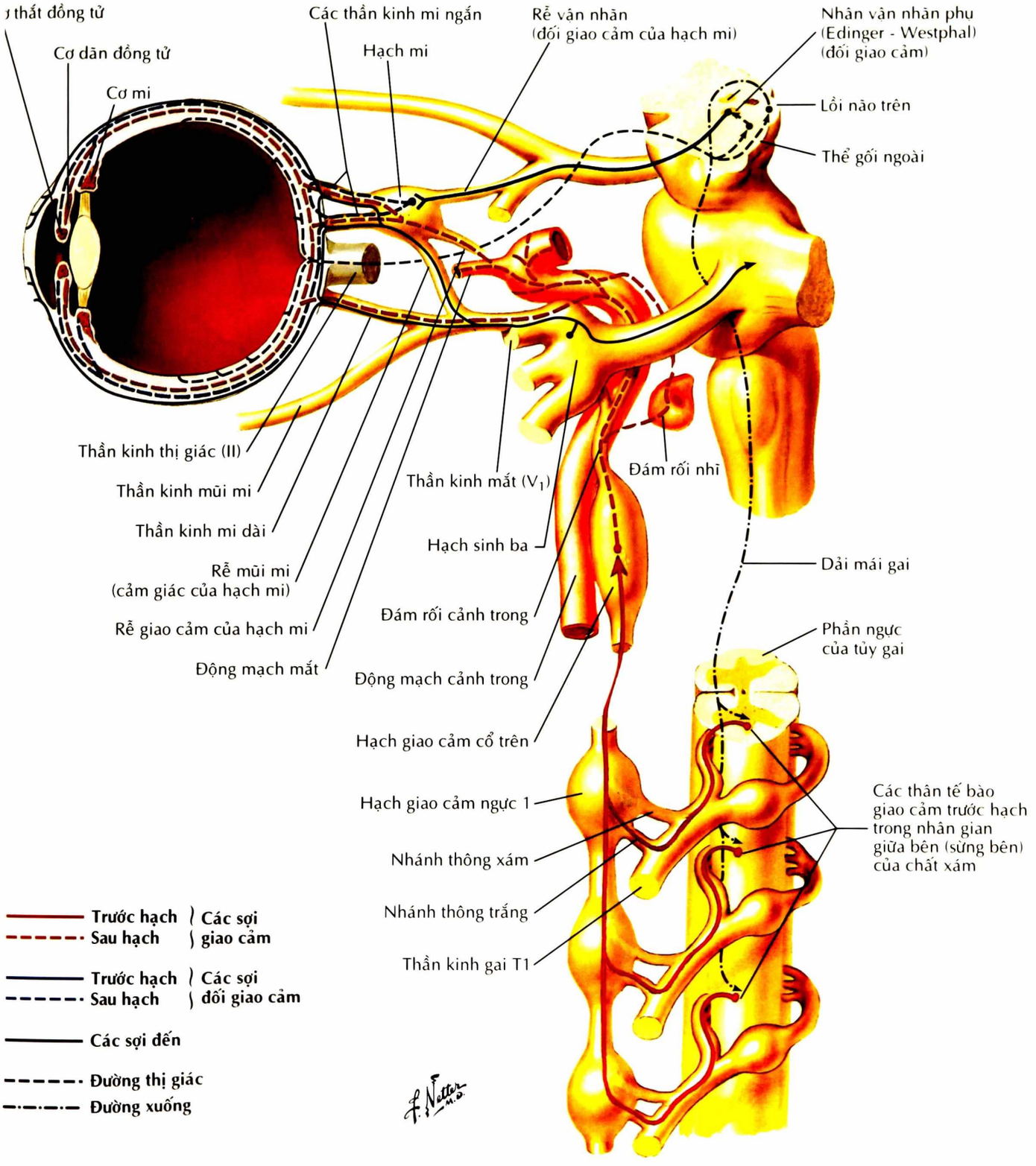

1 Hạch Chân Bướm - Khẩu Cái và Hạch Dưới Hàm: Sơ Đồ

Xem thêm hình 160, 161

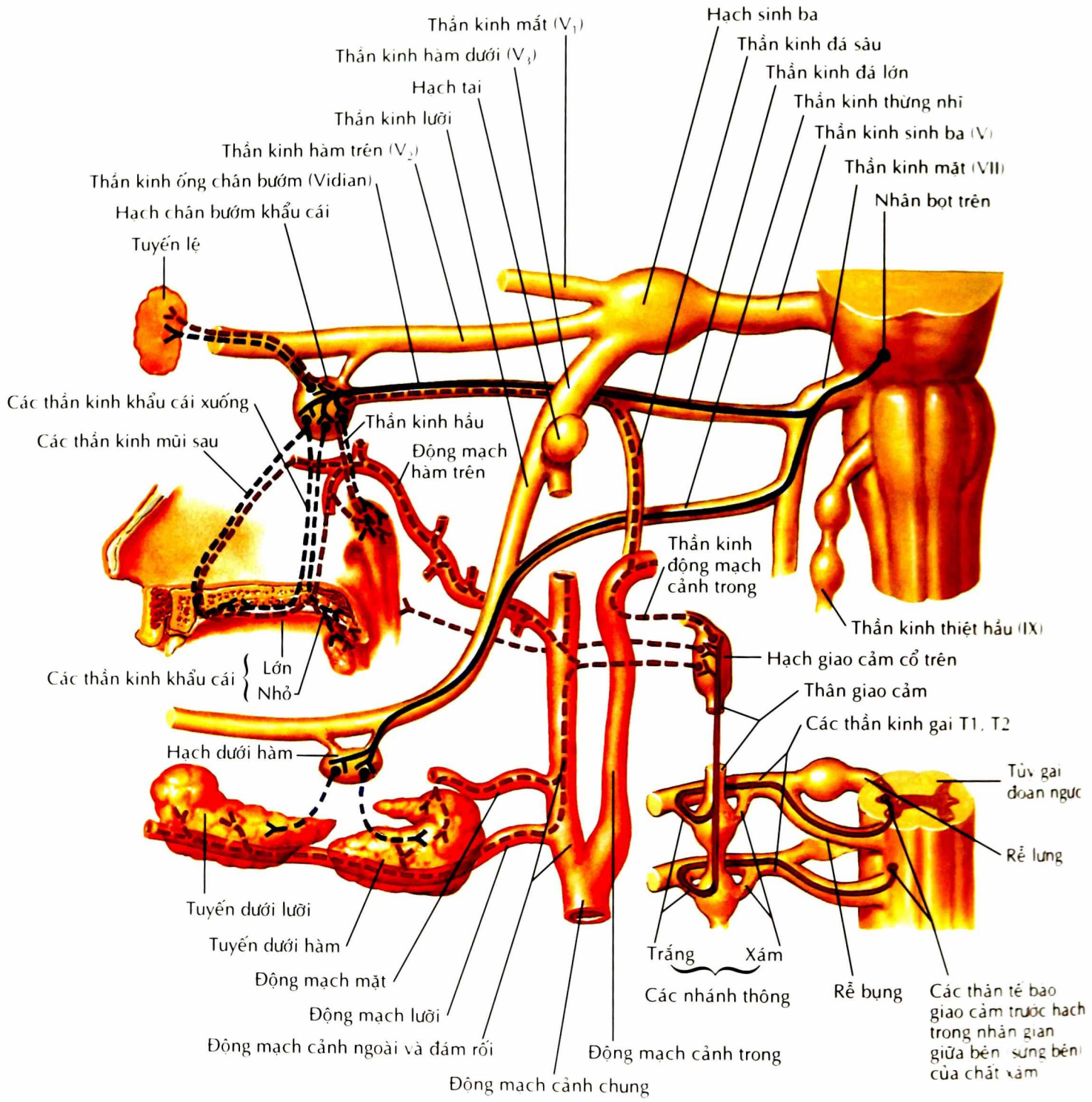

Hình 132

Các Dây Thần Kinh Sọ và Cổ

Hạch Tai: Sơ Đồ

Xem thêm hình 160, 161

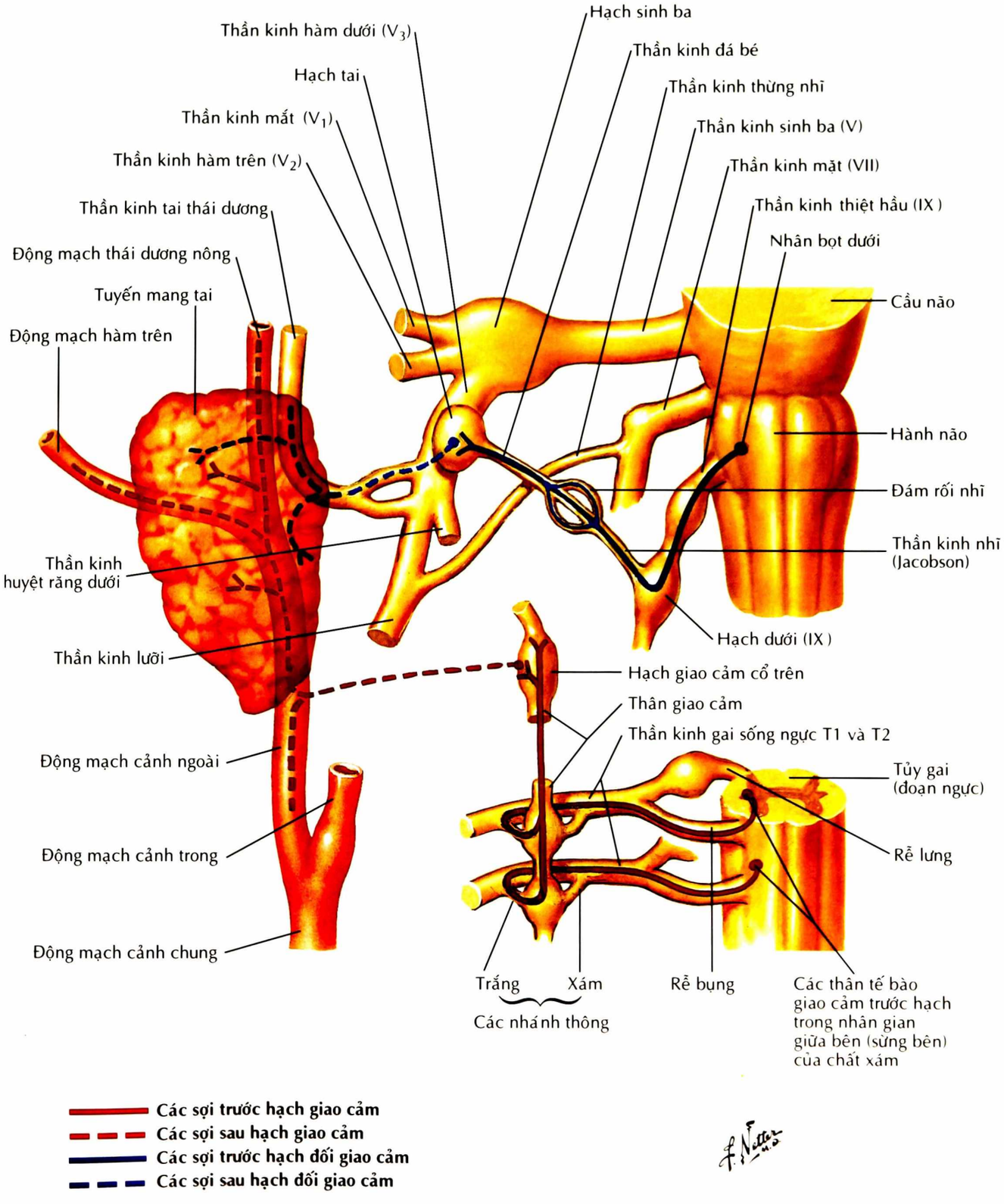

1 Các Đường Vị Giác: Sơ Đồ

Xem thêm **hình 45, 94, 122, 124, 125**

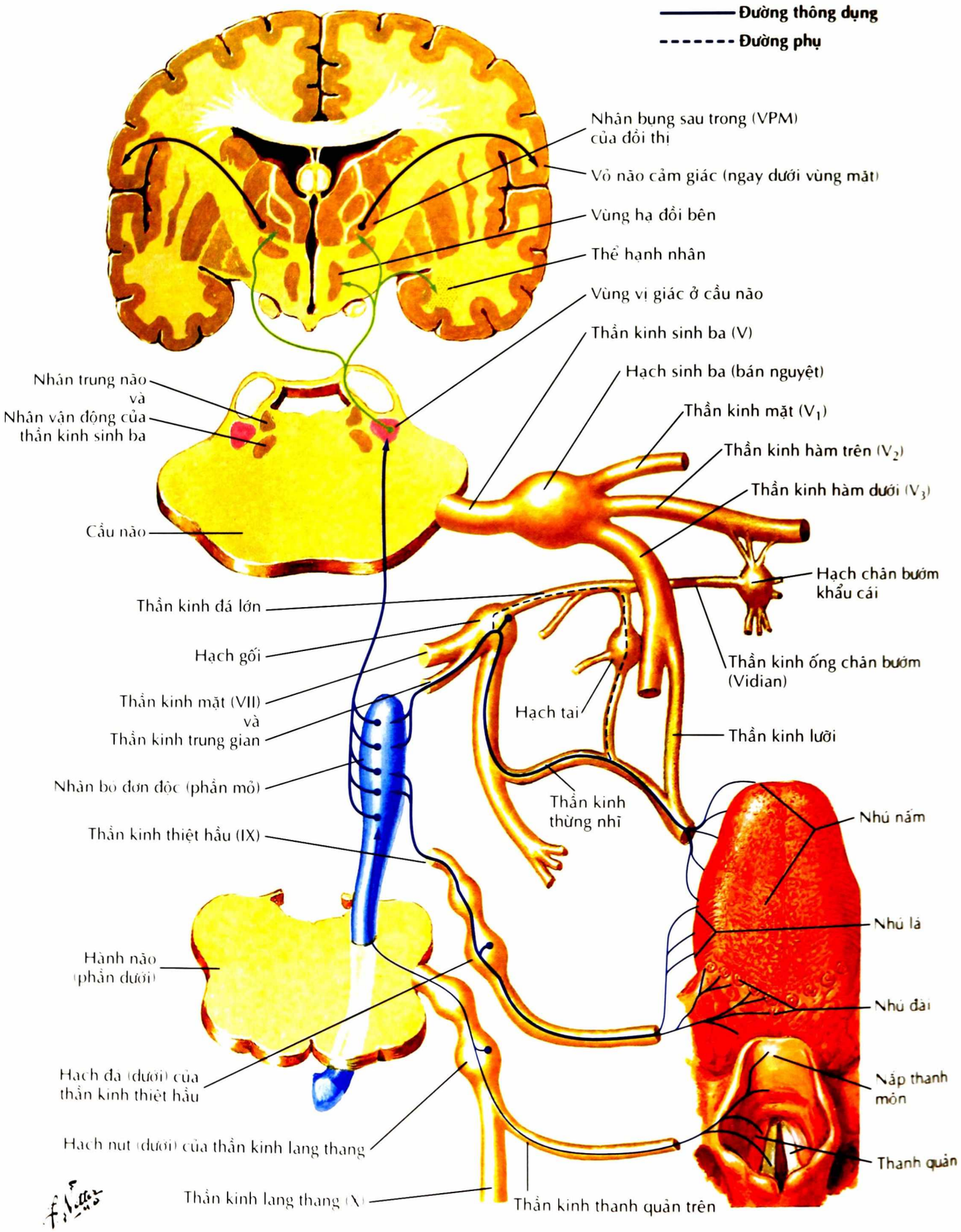

Các Động Mạch của Não và Màng Não

Xem thêm **hình 33**

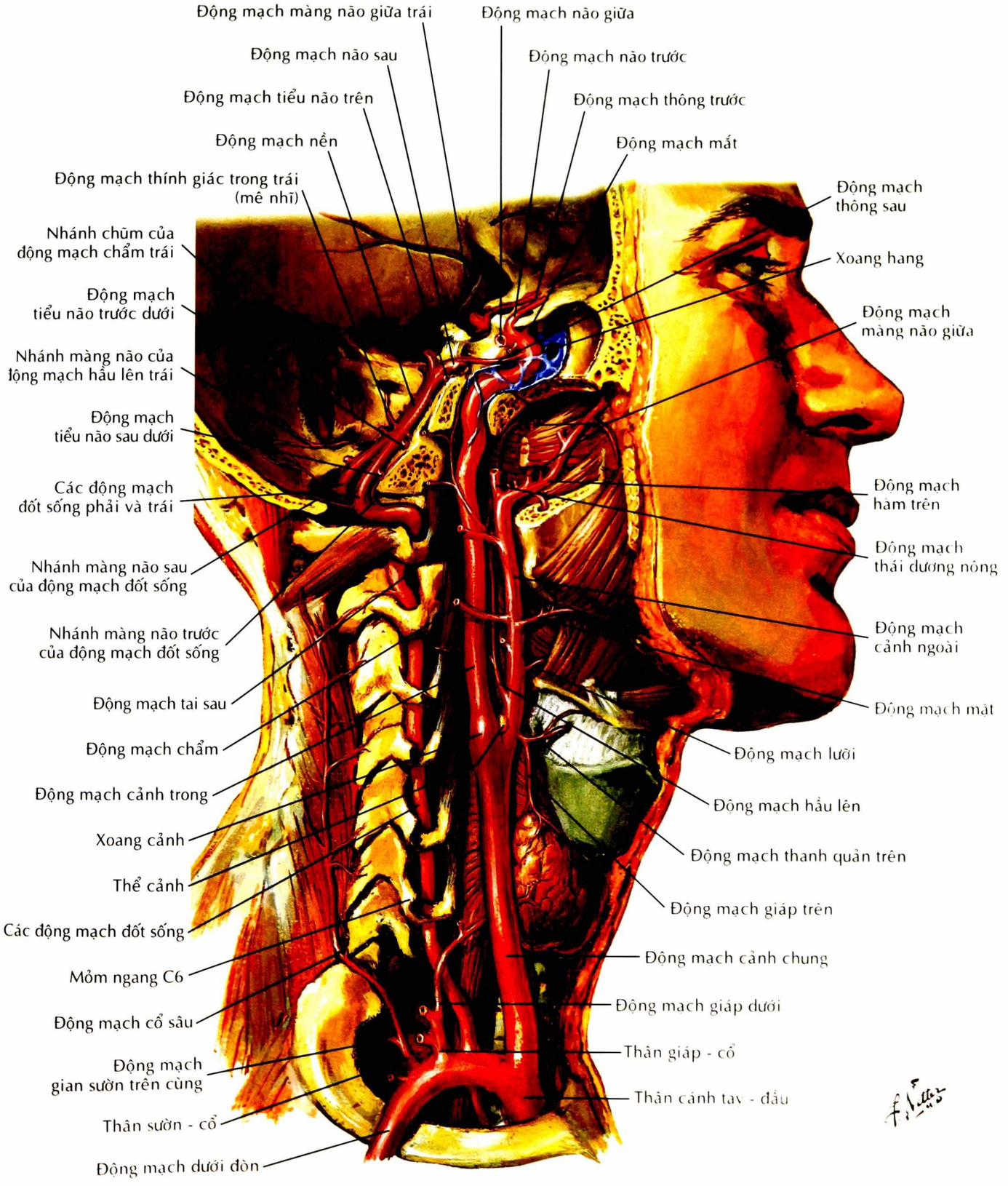

1 Các Động Mạch của Não: Sơ Đồ

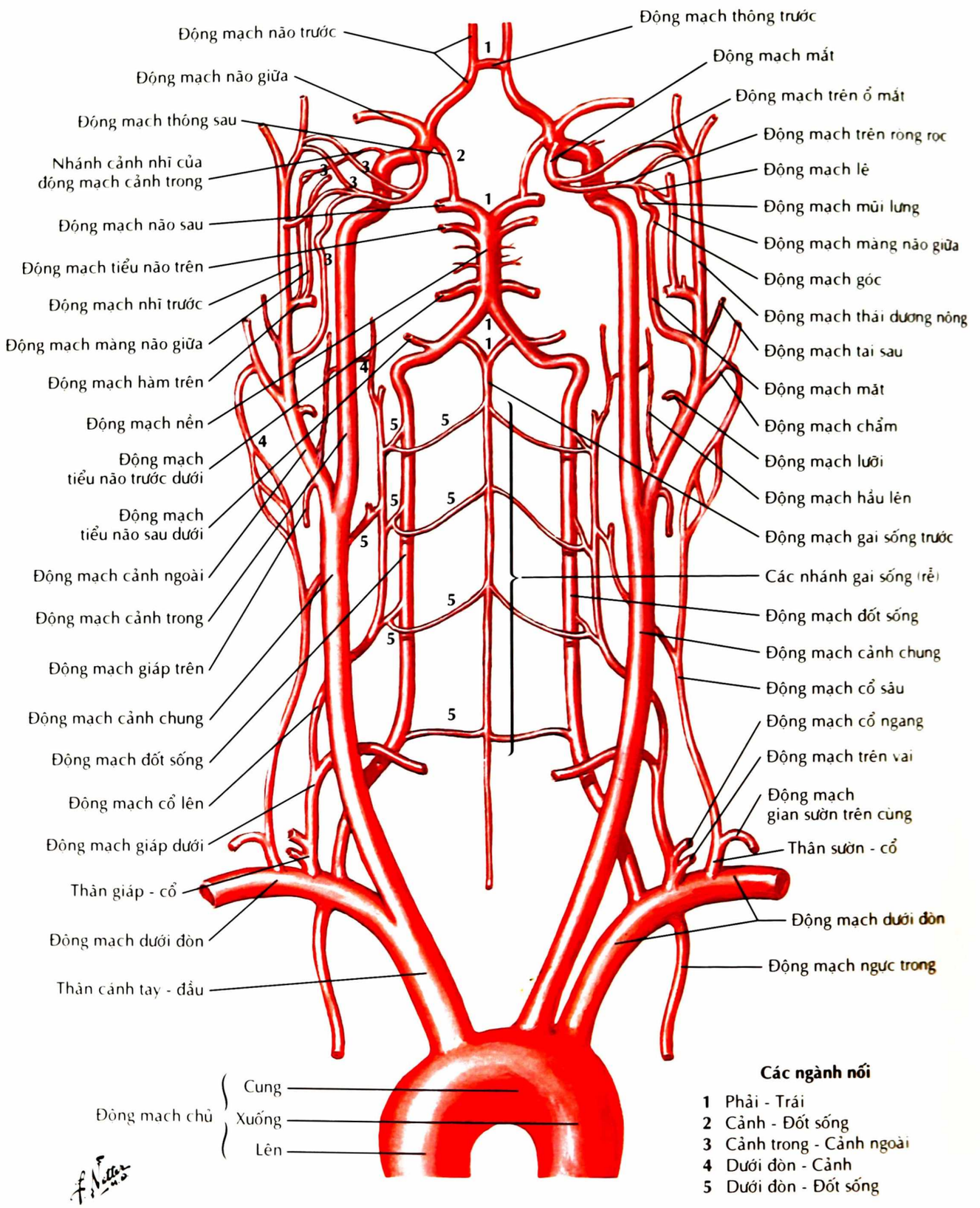

Các Động Mạch của Não: Nhìn Dưới

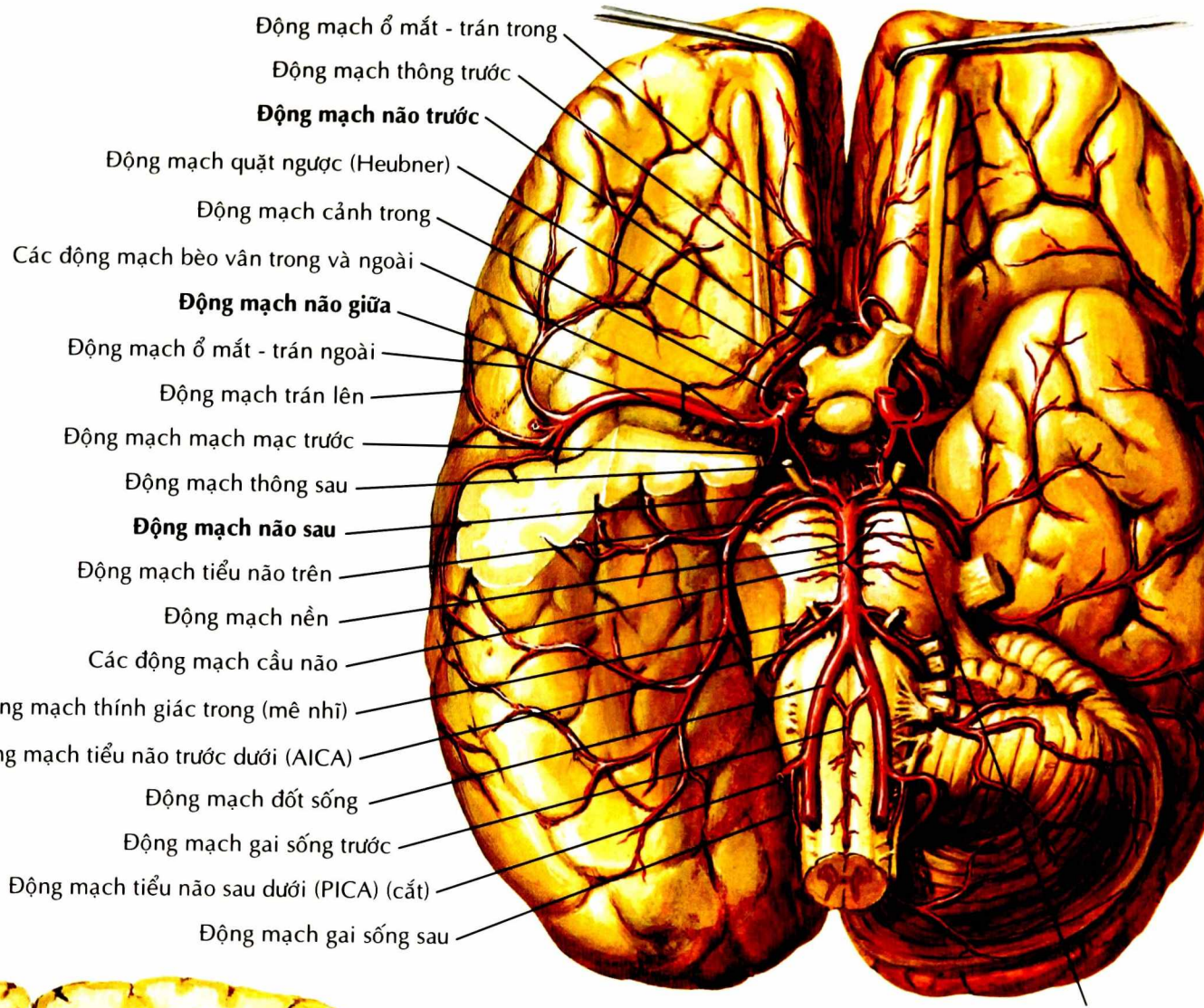

Vòng tuần hoàn của động mạch não (Willis)



F. Netter M.D.

1 Vòng Tuần Hoàn của Động Mạch Não (Willis)

Xem thêm hình 146

Các động mạch được phẫu tích: nhìn dưới

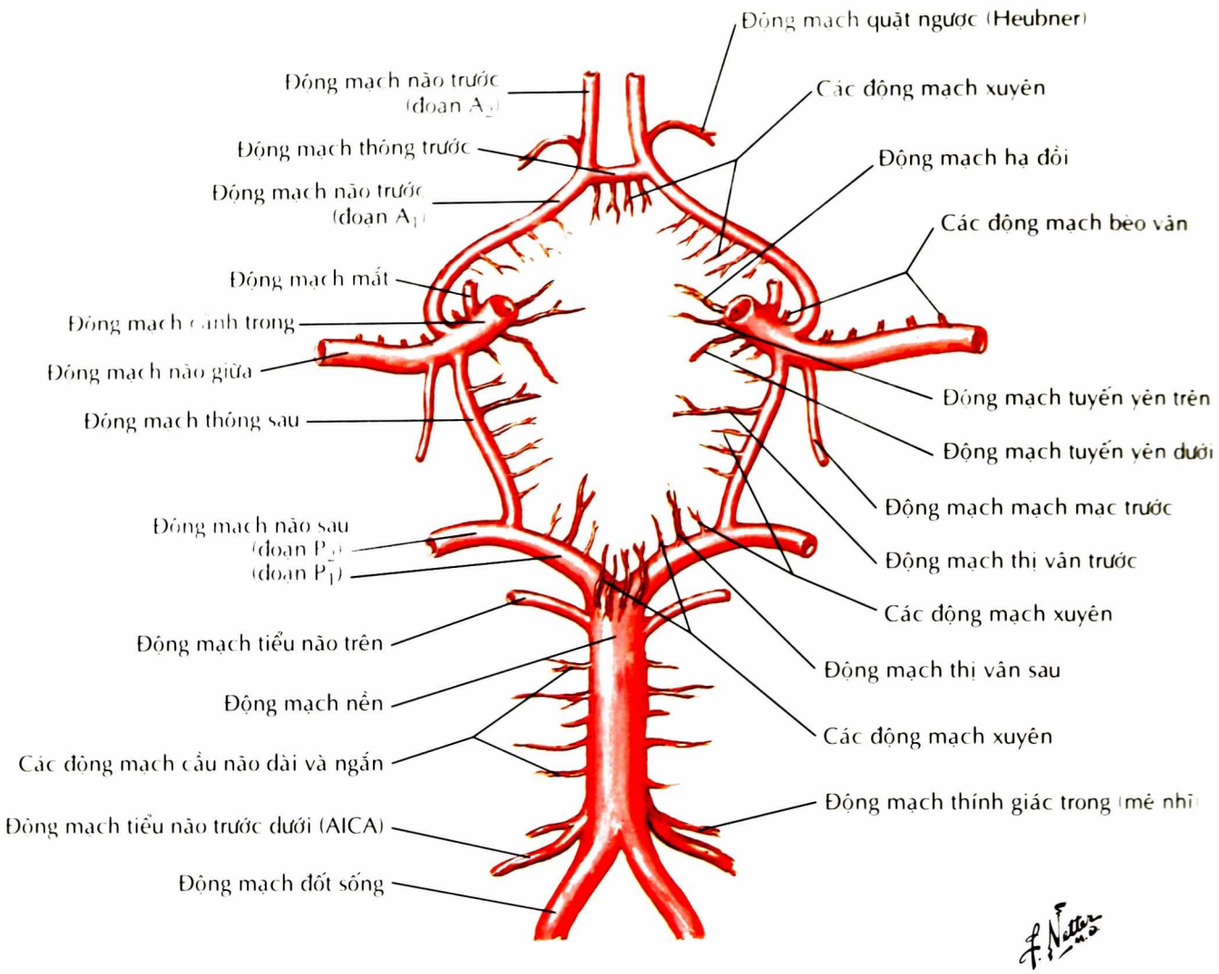

Các động mạch để tại chỗ: nhìn dưới

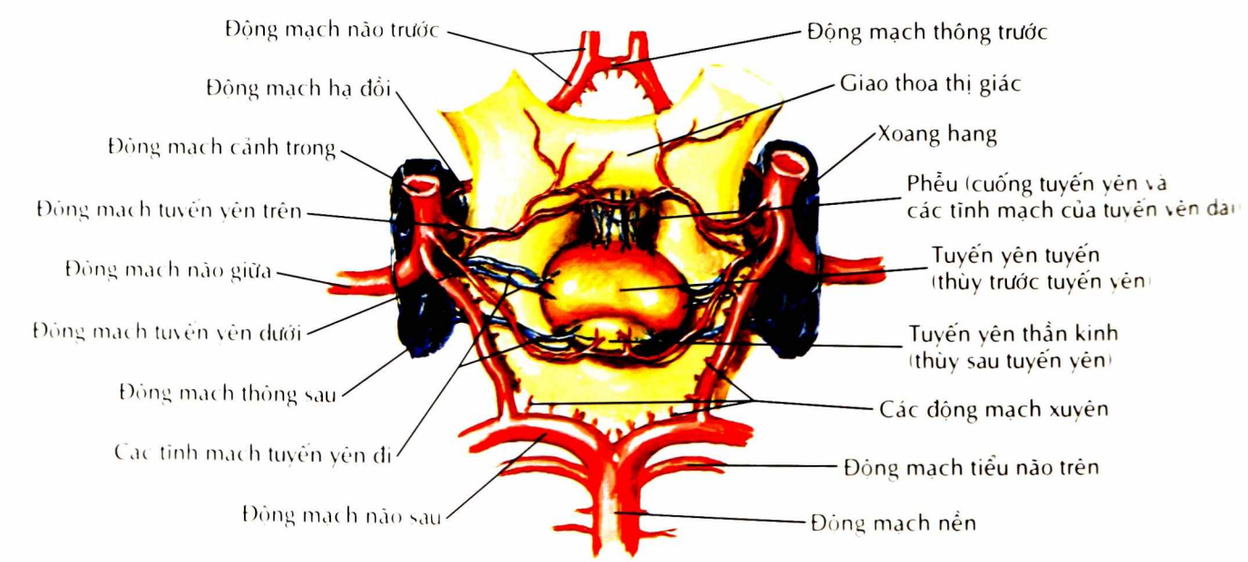

Các Động Mạch của Não: Nhìn Từ Phía Trán và Thiết Đồ

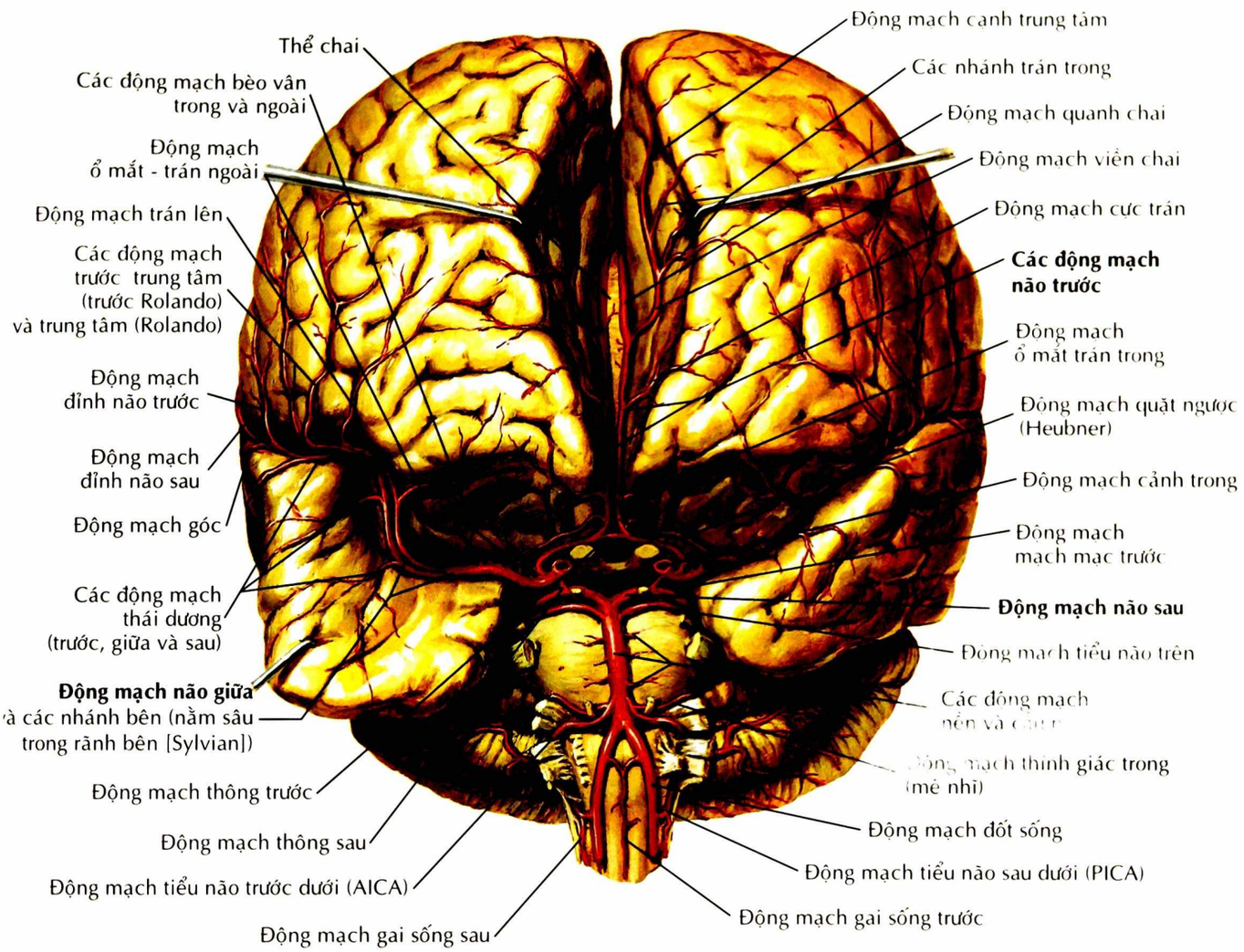

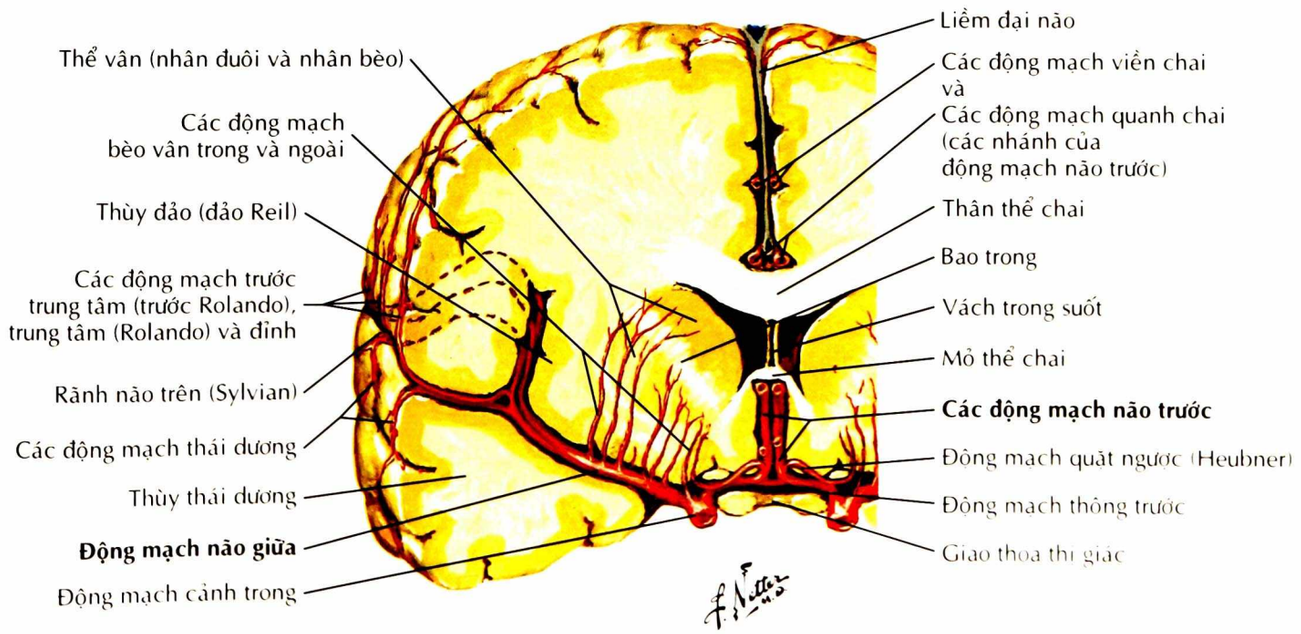

1 Các Động Mạch của Não: Nhìn Ngoài và Trong

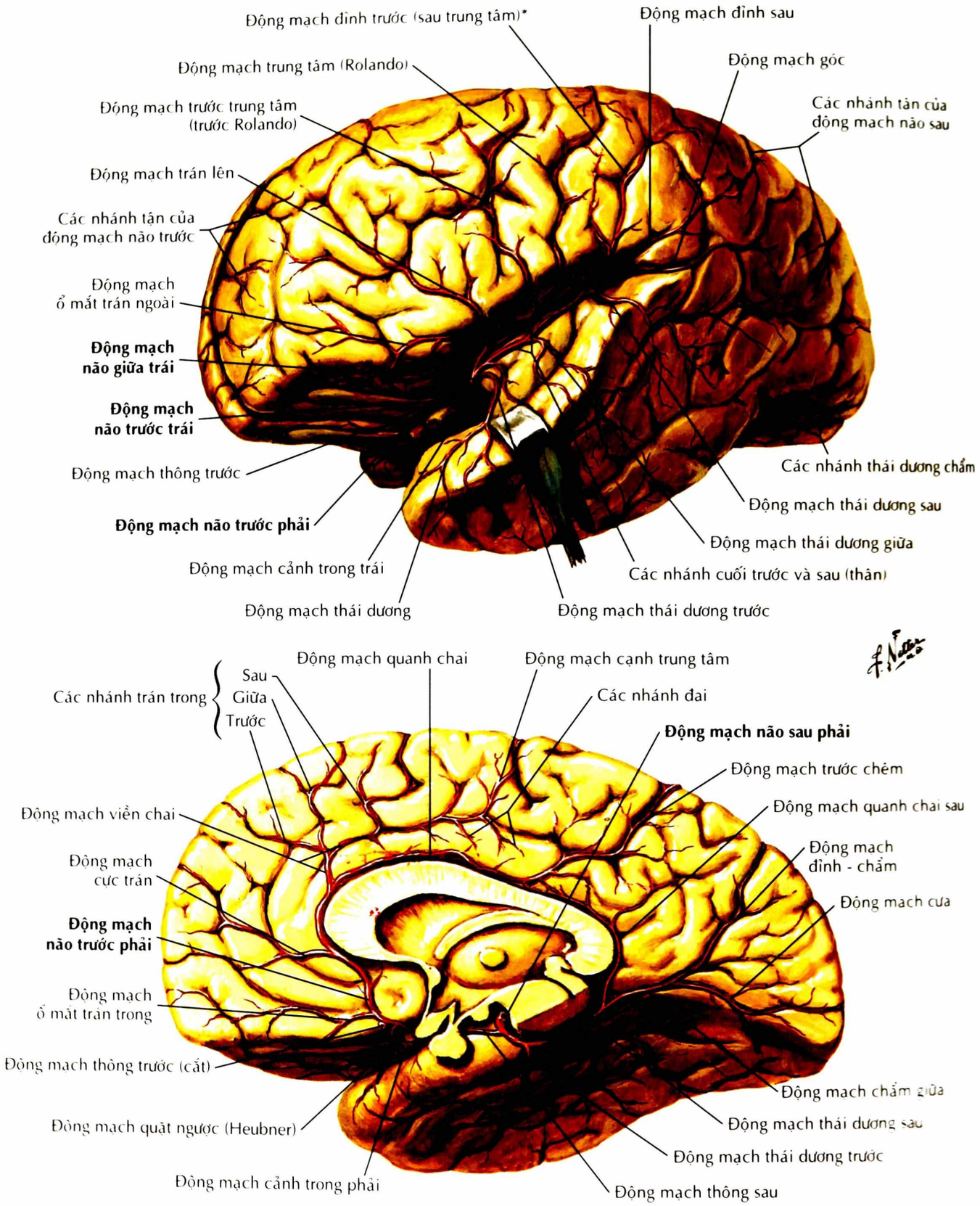

Các Động Mạch của Hố Sọ Sau

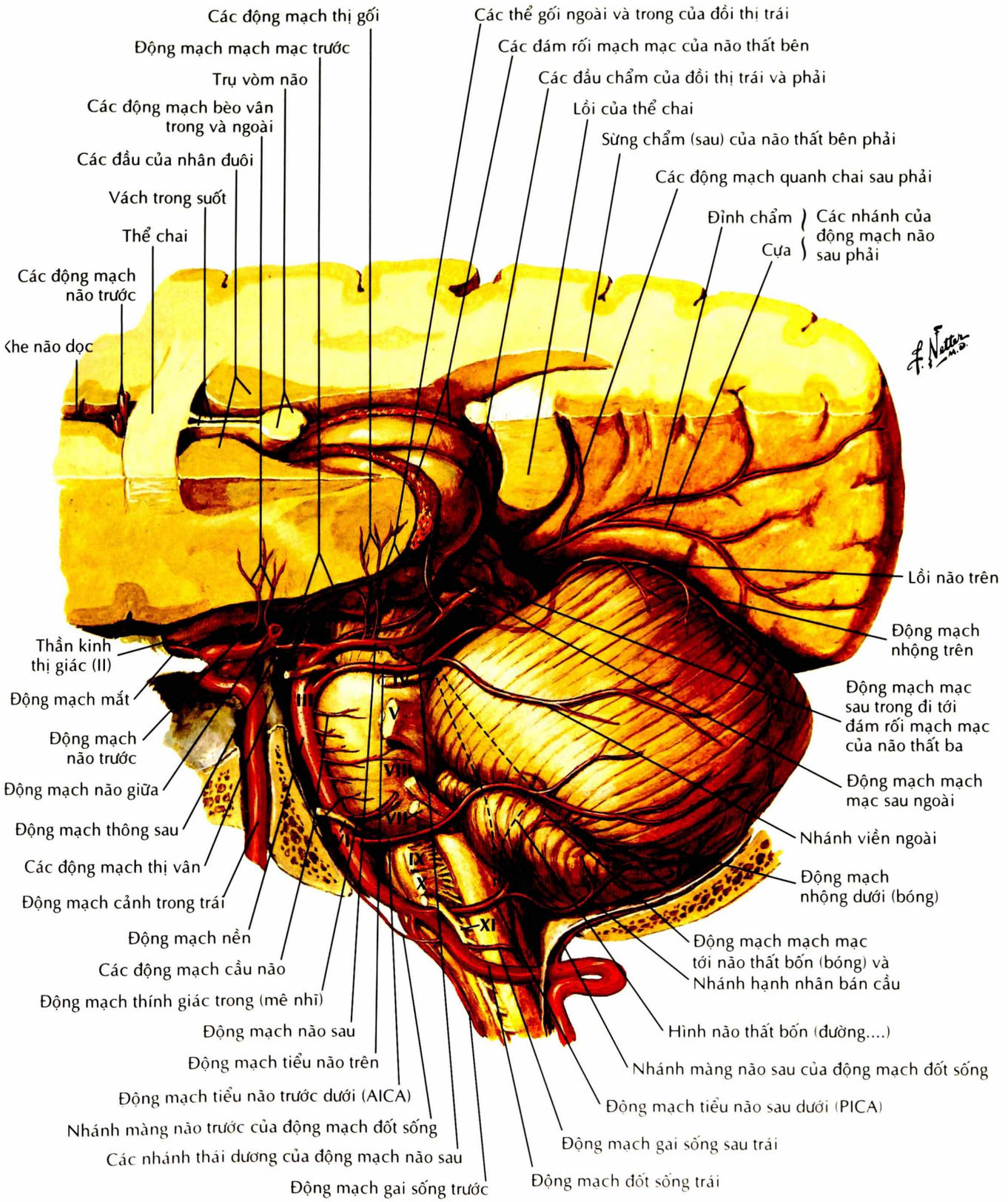

1 Các Tĩnh Mạch của Hố Sọ Sau

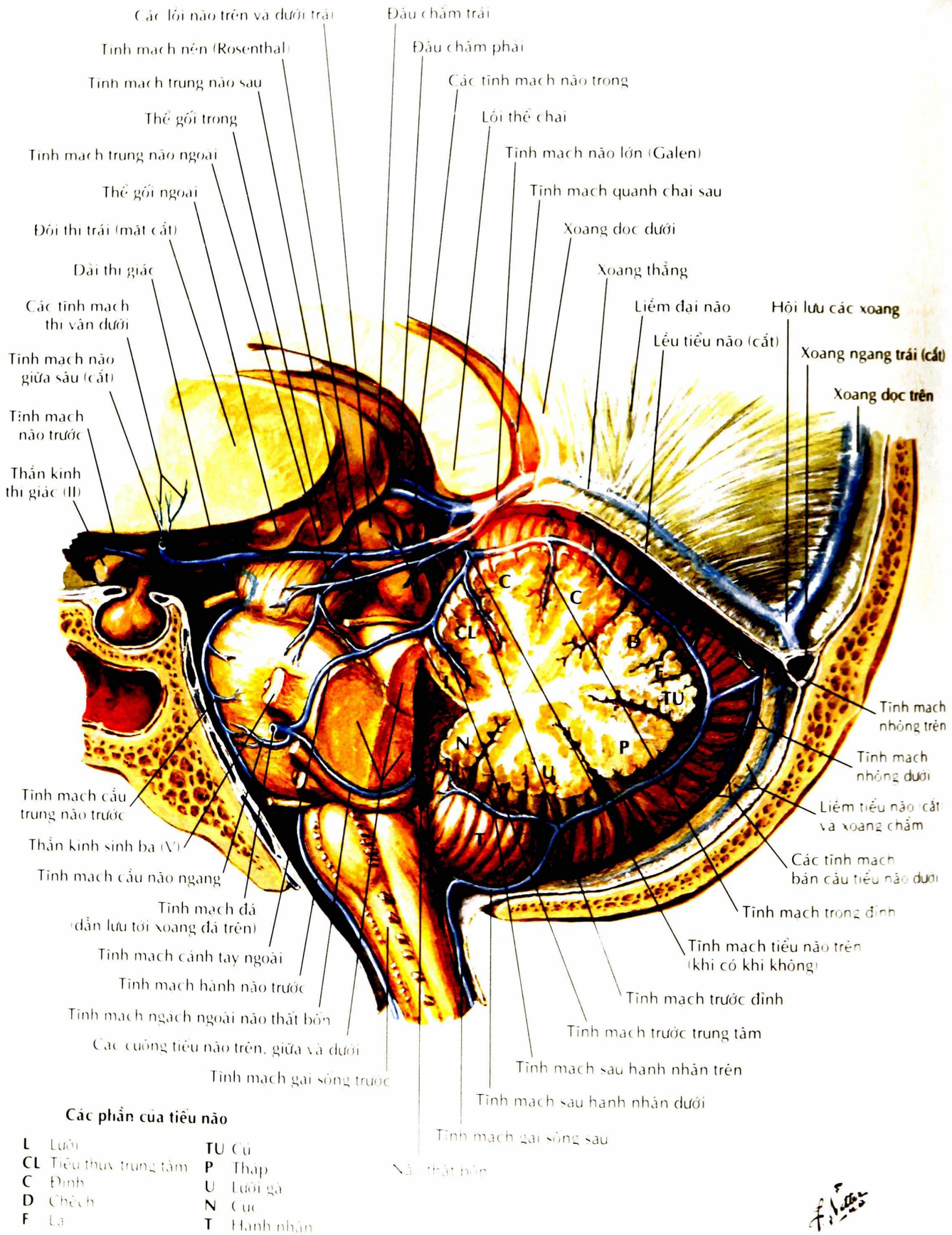

Hình 142

Các Tĩnh Mạch Sâu của Não

Xem thêm **hình 101**

Phẫu tích: nhìn trên



Khe não dọc
Các tĩnh mạch não trước
Mỏ thể chai
Vách trong suốt
Tĩnh mạch vách trước
Đầu nhân đuôi
Tĩnh mạch đuôi tận cùng trước
Các tĩnh mạch đuôi
Lỗ gian não thất (Monro)
Các cột vòm não
Tĩnh mạch thị vân trên
Tĩnh mạch mạch mạc trên và đám rối mạch mạc của não thất bên
Đồi thị
Tấm mạch mạc não thất ba
Tĩnh mạch bên thẳng
Tĩnh mạch đuôi tận cùng sau
Các tĩnh mạch não trong
Tĩnh mạch nền (Rosenthal)
Tĩnh mạch não lớn (Galen)
Xoang dọc dưới
Xoang thẳng
Lều tiểu não
Xoang ngang
Hội lưu các xoang
Xoang dọc trên

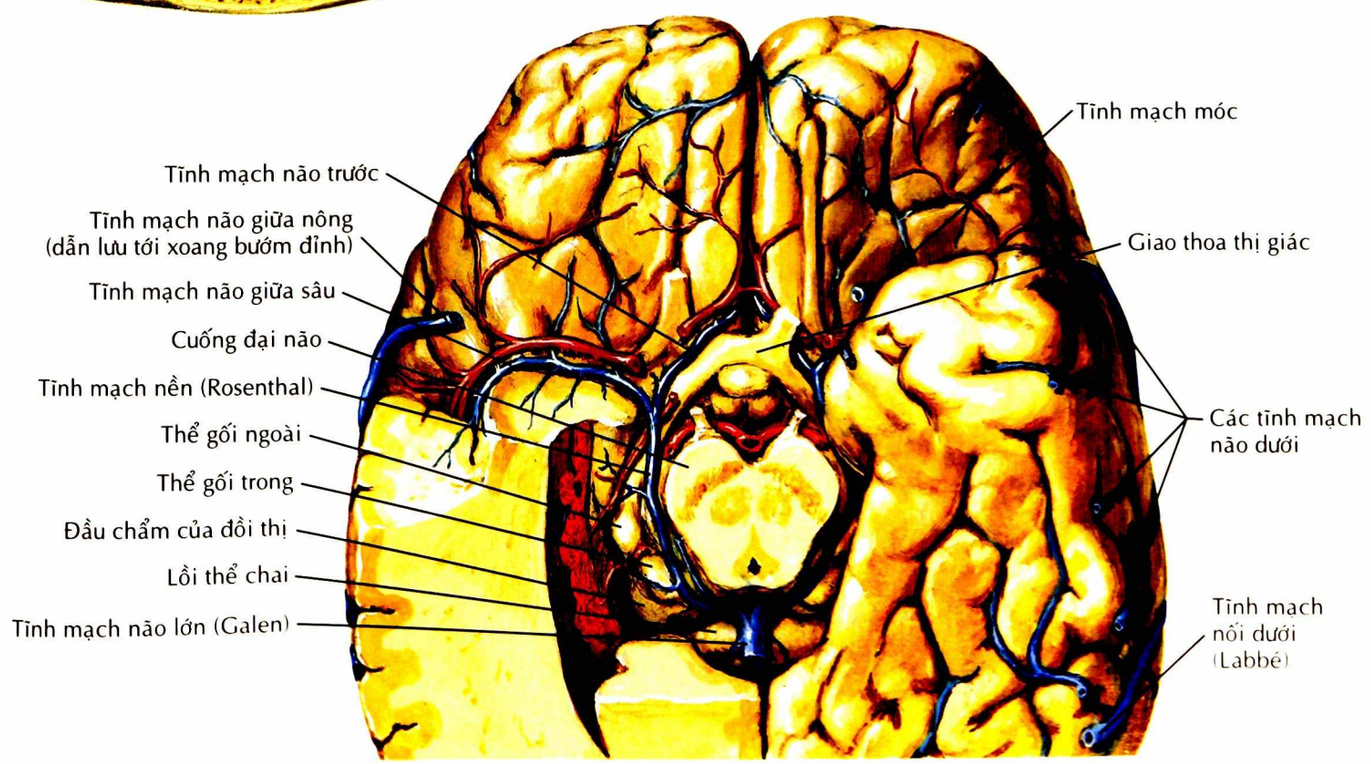

Tĩnh mạch não trước
Tĩnh mạch não giữa nông (dẫn lưu tới xoang bướm đỉnh)
Tĩnh mạch não giữa sâu
Cuống đại não
Tĩnh mạch nền (Rosenthal)
Thể gối ngoài
Thể gối trong
Đầu chẩm của đồi thị
Lồi thể chai
Tĩnh mạch não lớn (Galen)
Tĩnh mạch móc
Giao thoa thị giác
Các tĩnh mạch não dưới
Tĩnh mạch nối dưới (Labbé)

Phẫu tích: nhìn dưới

1 Các Tĩnh Mạch Dưới Nội Tủy của Não

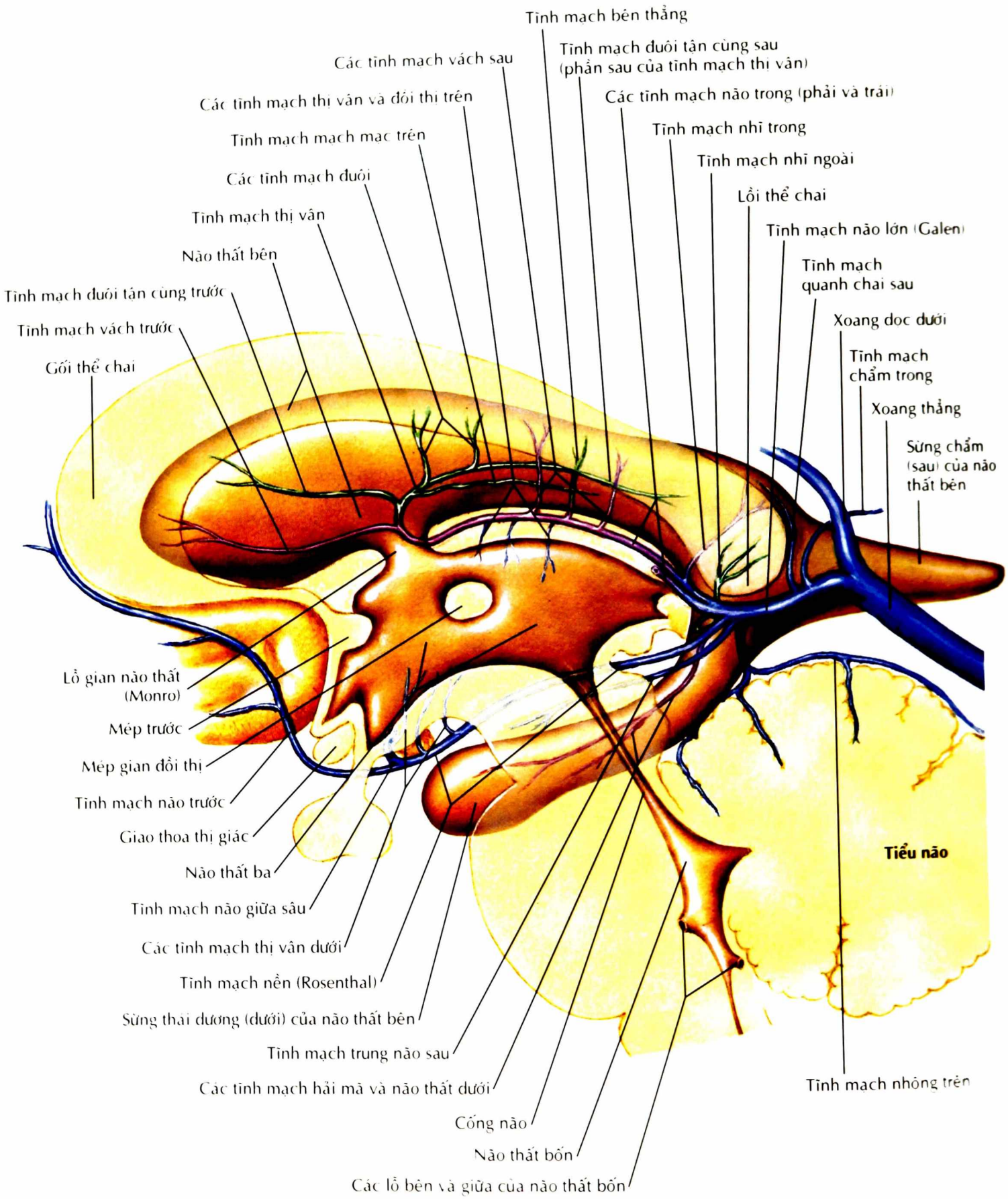

Các tĩnh mạch thành ngoài và não thất

Các tĩnh mạch thành trong và sàn não thất

Tất cả các tĩnh mạch khác

Vùng Hạ Đồi và Tuyến Yên

Xem thêm hình 105, 106

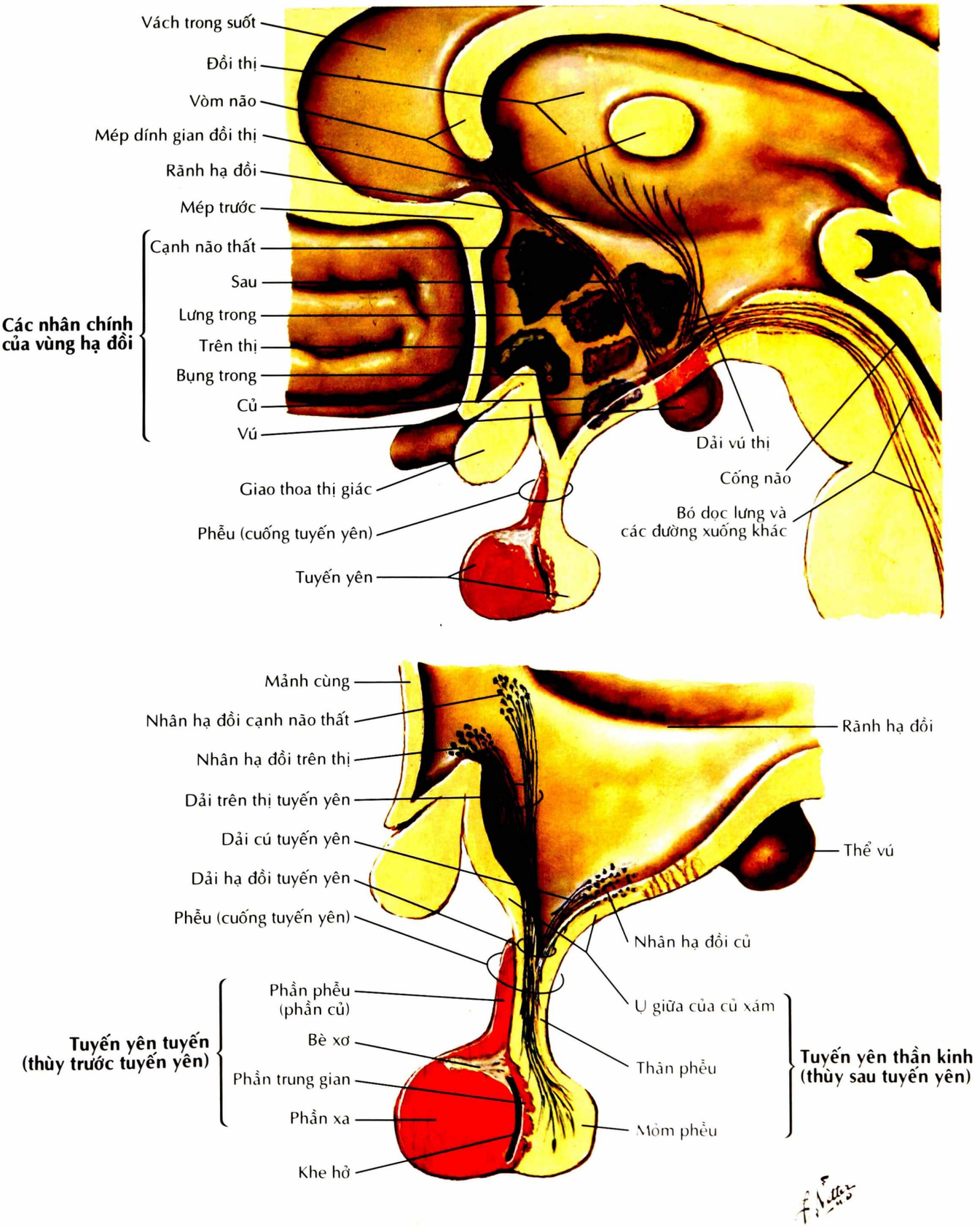

1 Các Động Mạch và Tĩnh Mạch của Vùng Hạ Đồi và Tuyến Yên

Xem thêm hình 138

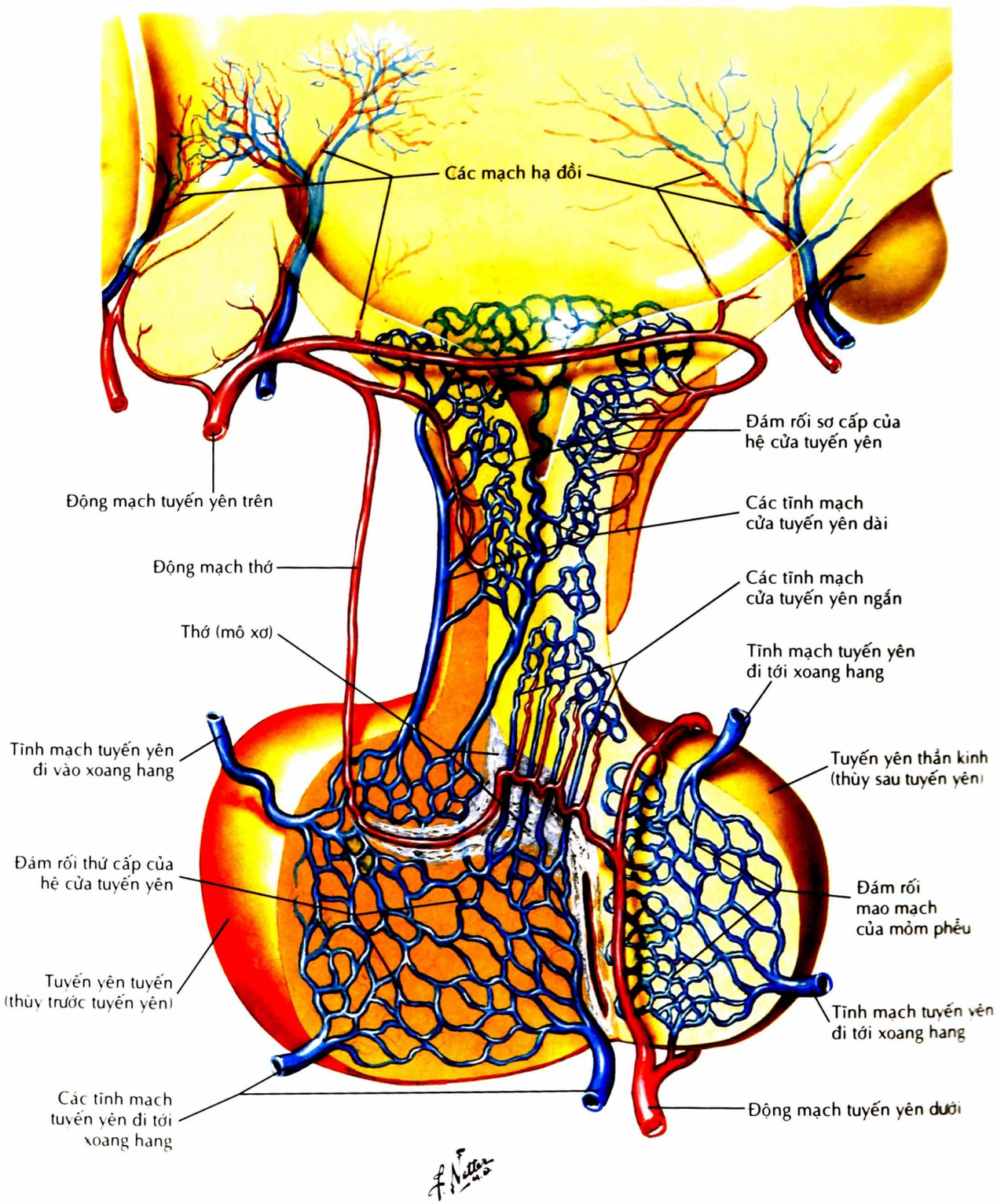

Hình Ảnh Sọ (Cộng Hưởng Từ Tĩnh Mạch và Động Mạch)



Tĩnh mạch bắt cầu

Xoang tĩnh mạch dọc trên

Tĩnh mạch não trong

Tĩnh mạch Galen

Xoang tĩnh mạch thẳng

Xoang tĩnh mạch ngang

Xoang tĩnh mạch xích-ma

Tĩnh mạch cảnh trong



Động mạch não trước

Động mạch não giữa

Động mạch thông trước

Động mạch não sau

Động mạch cảnh trong

Động mạch nền

Động mạch đốt sống

1 Hình Ảnh Sọ (Cộng Hưởng Từ)

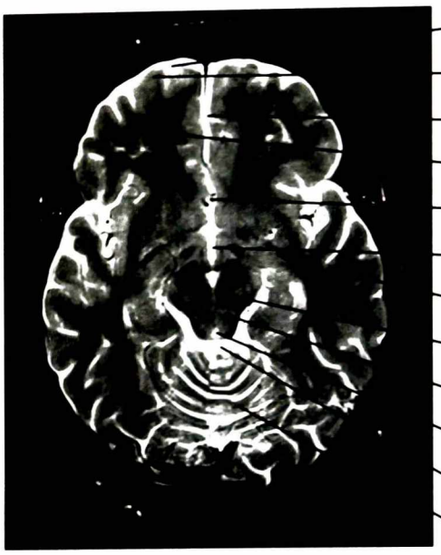

Khoang dưới nhện
Chất xám
Khe dọc
Chất trắng
Động mạch não trước
Não thất ba
Thùy thái dương
Nhân đỏ
Trung não
Cống não
Bể củ não sinh tư
Tiểu não

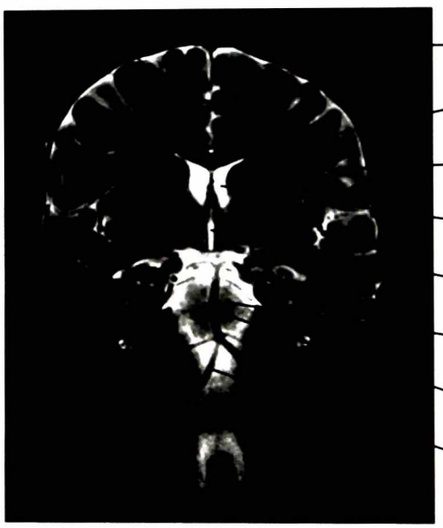

Xoang dọc trên
Thể chai
Đầu nhân đuôi
Não thất bên
Não thất ba
Cầu não
Động mạch nền
Động mạch đốt sống

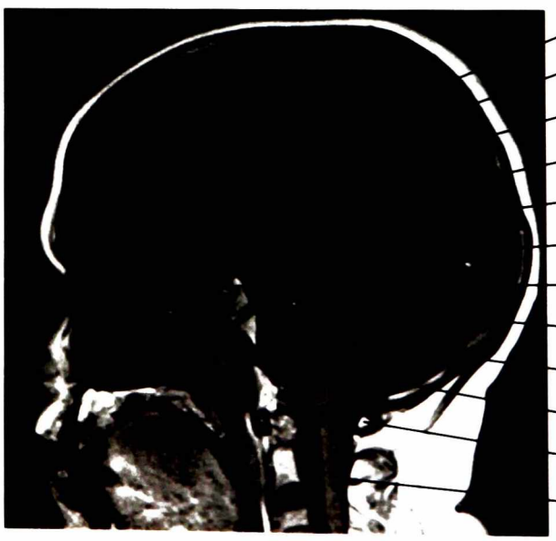

Gối thể chai
Não thất bên
Vòm não
Lồi thể chai
Tuyến tùng
Mái
Tuyến yên
Não thất bốn
Tiểu não
Hạnh nhân hầu
Cung sau đốt đội
Tủy gai



Phần 2 LƯNG VÀ TỦY GAI

Giải Phẫu Định Khu

Hình 149

149 Lưng

Các Xương và Dây Chằng

Các hình 150-156

150 Cột Sống
151 Các Đốt Sống Ngực
152 Các Đốt Sống Thắt Lưng
153 Các Đốt Sống Thắt Lưng: Phim X Quang
154 Xương Cùng và Xương Cụt
155 Các Dây Chằng Đốt Sống: Vùng Thắt Lưng Cùng
156 Các Dây Chằng Đốt Sống: Vùng Thắt Lưng

Tủy Gai

Các hình 157-167

157 Tủy Gai và Tủy Gai ở Tại Chỗ
158 Liên Quan của Các Rễ Thần Kinh Gai với Đốt Sống
159 Các Đốt Da
160 Hệ Thống Thần Kinh Giao Cảm: Sơ Đồ
161 Hệ Thống Thần Kinh Đối Giao Cảm: Sơ Đồ
162 Các Màng Tủy và Các Rễ Thần Kinh
163 Nguyên Ủy Thần Kinh Gai: Thiết Đồ Ngang
164 Các Động Mạch Tủy Gai: Sơ Đồ
165 Các Động Mạch Tủy Gai: Sự Phân Bố Bên Trong
166 Các Tĩnh Mạch của Tủy Gai và Đốt Sống
167 Các Tĩnh Mạch của Cột Sống: Tĩnh Mạch Đốt Sống

2 LƯNG VÀ TỦY GAI

Các Cơ và Thần Kinh

Các hình 168-172

168 Các Cơ Lưng: Các Lớp Nông

169 Các Cơ Lưng: Các Lớp Giữa

170 Các Cơ Lưng: Các Lớp Sâu

171 Các Thần Kinh của Lưng

172 Tam Giác Dưới Sâu

Giải Phẫu Thiết Đồ

Các hình 173-174

173 Vùng Thắt Lưng của Lưng: Thiết Đồ Ngang

174 Thần Kinh Gai Ngực Điển Hình

Lưng

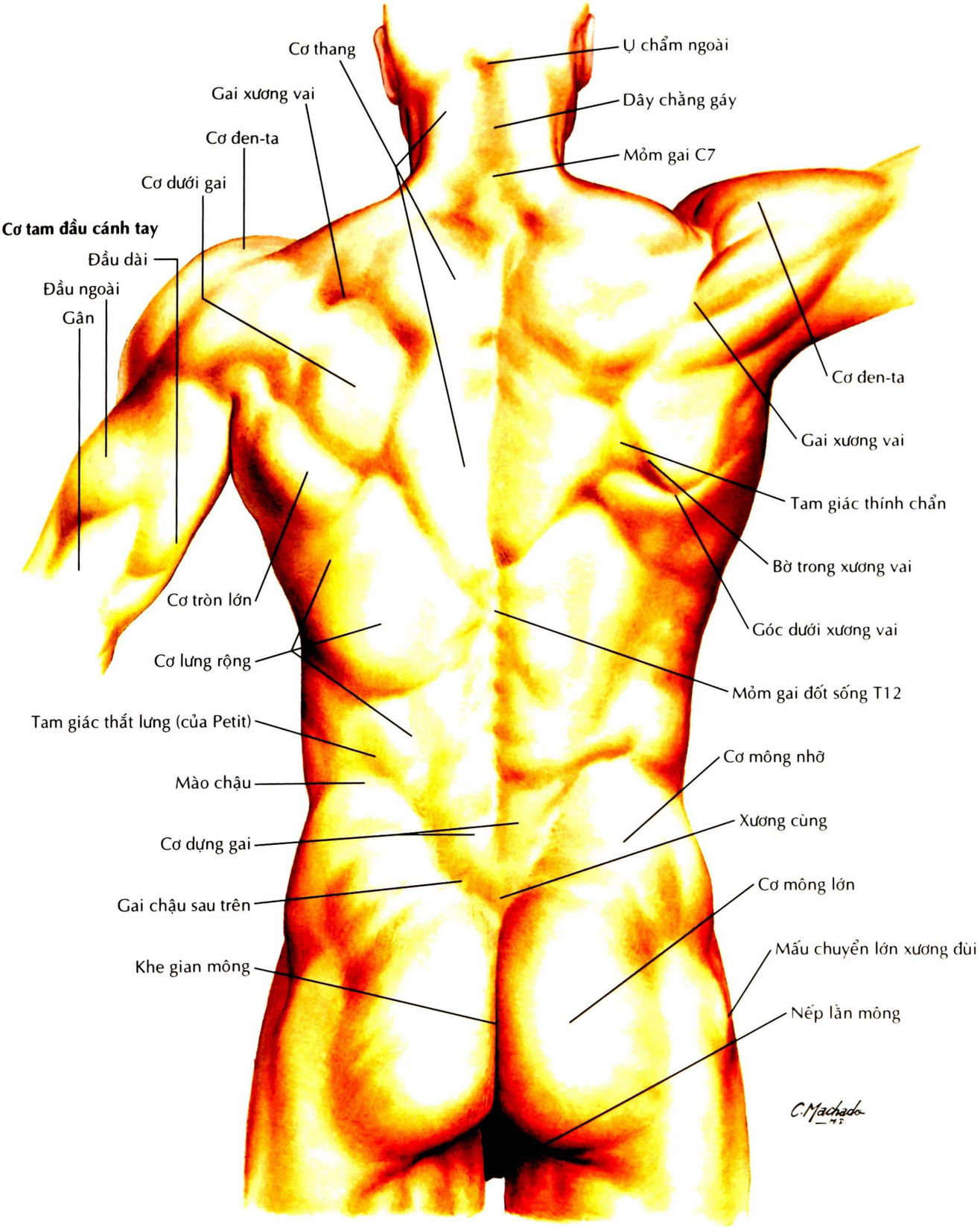
Cơ thang
Gai xương vai
Cơ đen-ta
Cơ dưới gai
Cơ tam đầu cánh tay
Đầu dài
Đầu ngoài
Gân
Cơ tròn lớn
Cơ lưng rộng
Tam giác thắt lưng (của Petit)
Mào chậu
Cơ dựng gai
Gai chậu sau trên
Khe gian mông
Ụ chẩm ngoài
Dây chằng gáy
Mỏm gai C7
Cơ đen-ta
Gai xương vai
Tam giác thính chẩn
Bờ trong xương vai
Góc dưới xương vai
Mỏm gai đốt sống T12
Cơ mông nhỡ
Xương cùng
Cơ mông lớn
Mấu chuyển lớn xương đùi
Nếp lằn mông
C. Machado

2 Cột Sống

Xem thêm hình 15, 19, 20, 151, 152, 153, 154, 179, 241

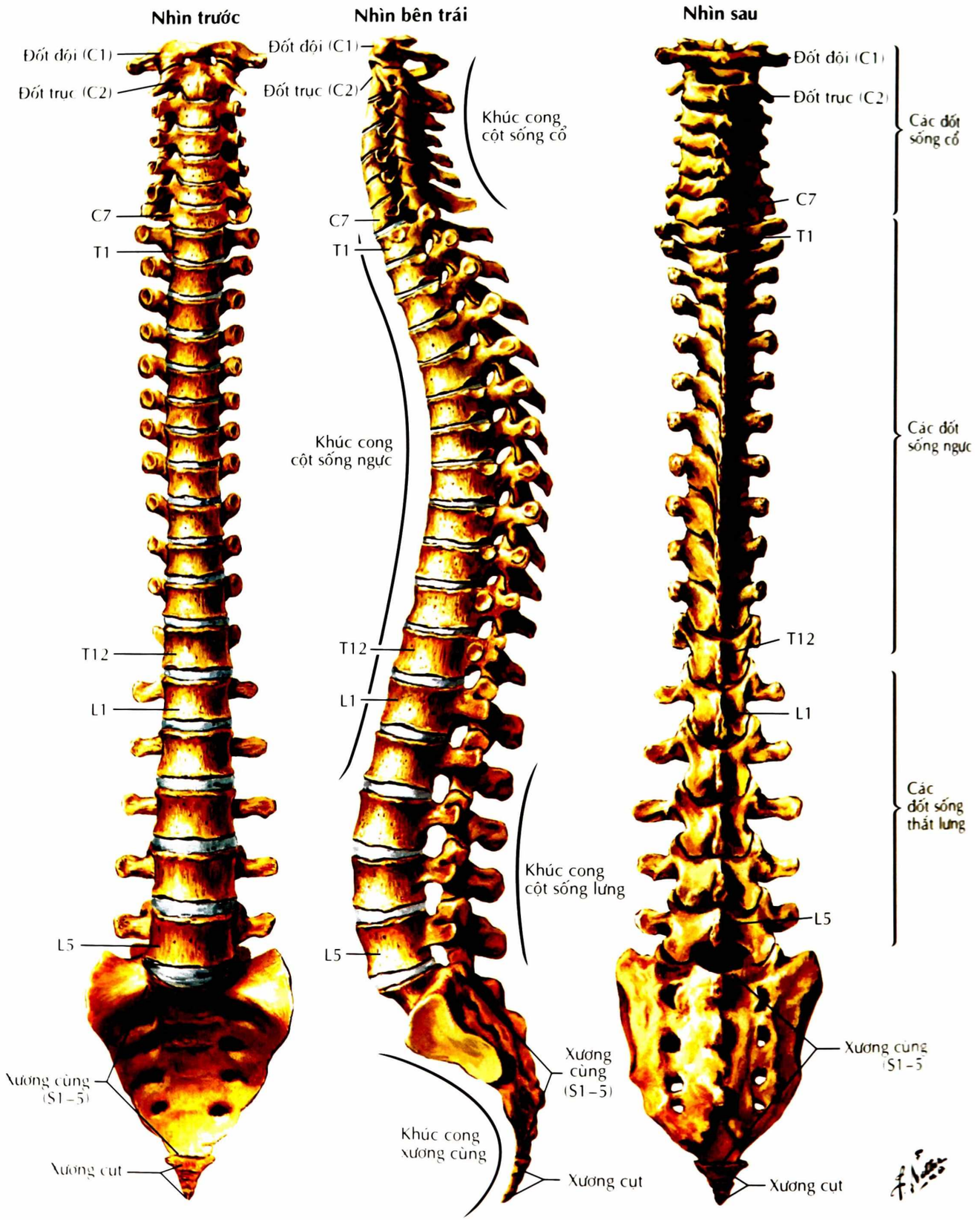

Hình 150

Các Đốt Sống Ngực

Xem thêm hình 181

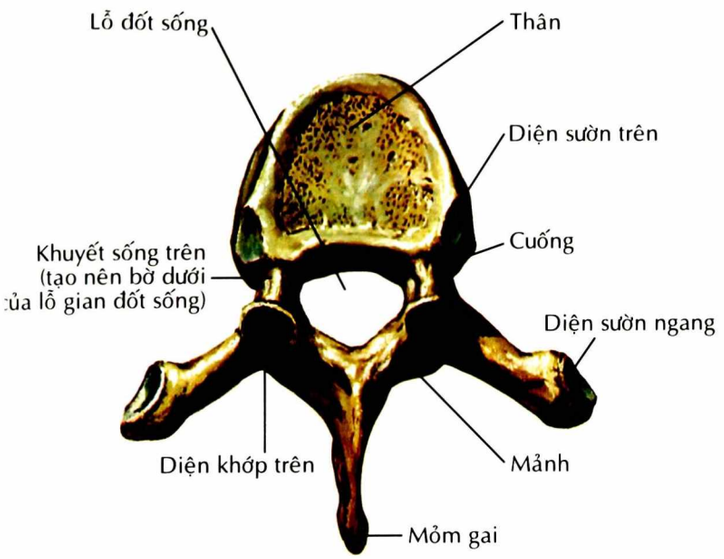

Đốt sống ngực thứ sáu: nhìn trên

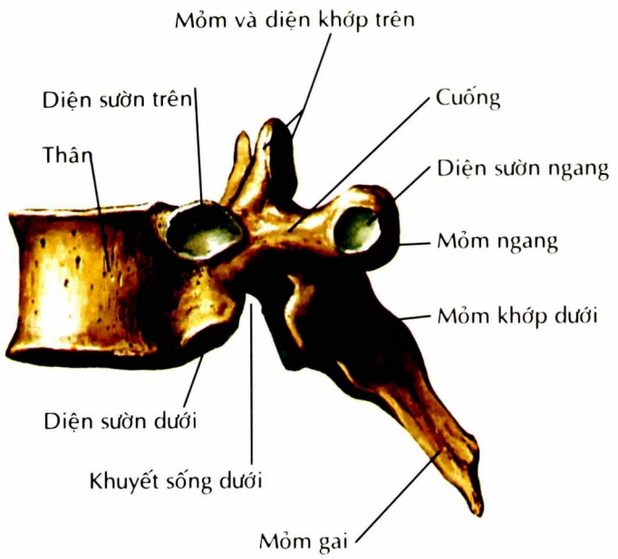

Đốt sống ngực thứ sáu: nhìn bên

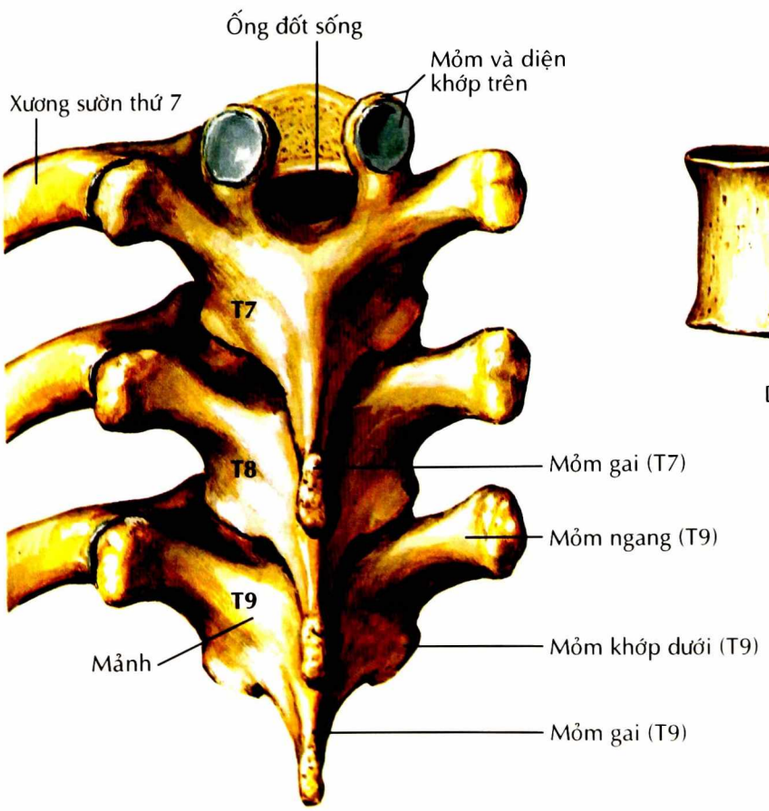

Các đốt sống ngực thứ 7, thứ 8 và thứ 9: nhìn sau

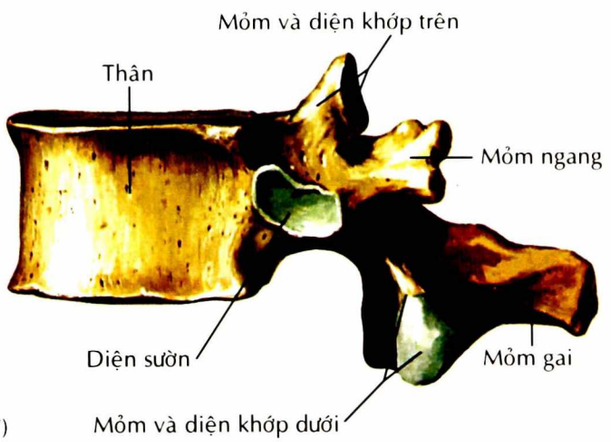

Đốt sống ngực thứ 12: nhìn bên

2 Các Đốt Sống Thắt Lưng

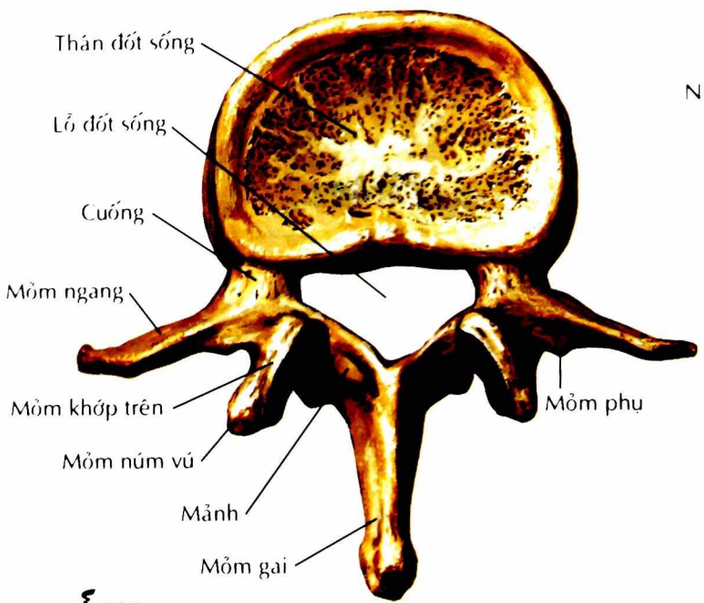

Đốt sống thắt lưng thứ 2: nhìn trên

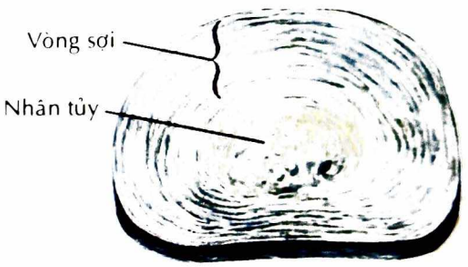

Đĩa gian đốt sống

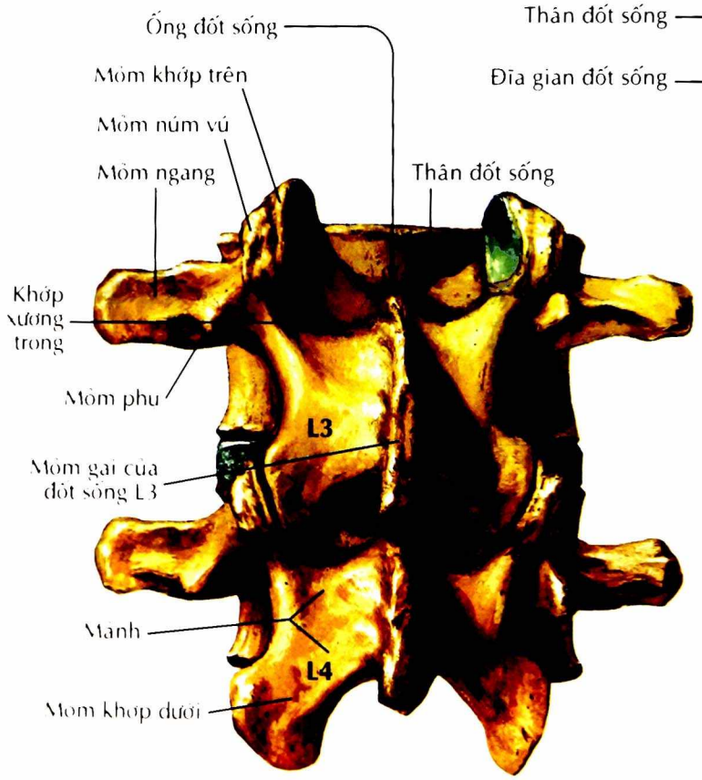

Các đốt sống thắt lưng thứ ba và thứ tư: nhìn sau

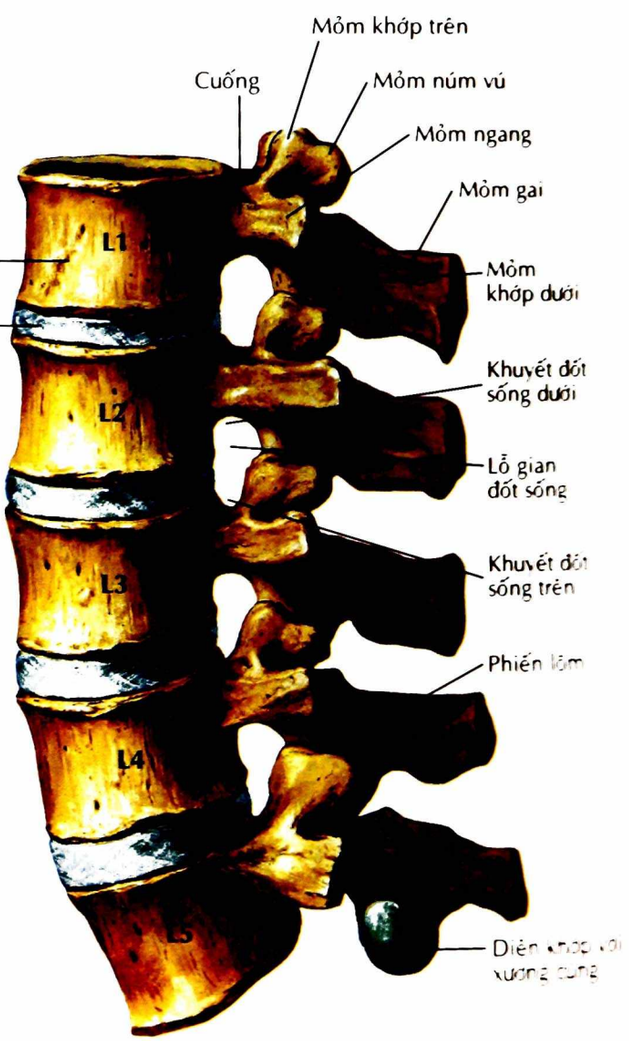

Các đốt sống thắt lưng, ghép lại: nhìn bên trái

Các Đốt Sống Thắt Lưng: Phim X Quang

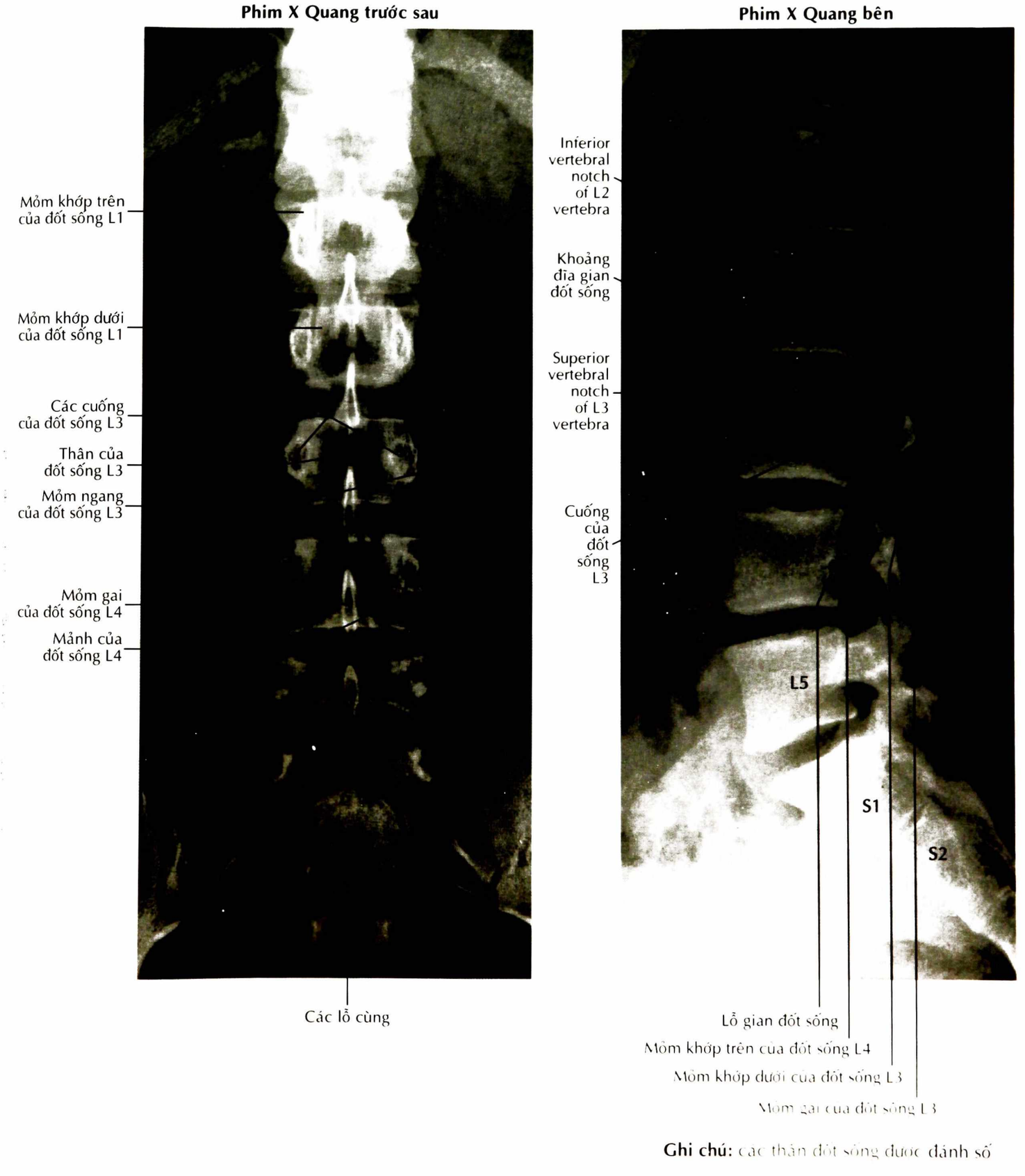

Ghi chú: các thân đốt sống được đánh số

2 Xương Cùng và Xương Cụt

Xem thêm hình 150, 155, 241, 334-336

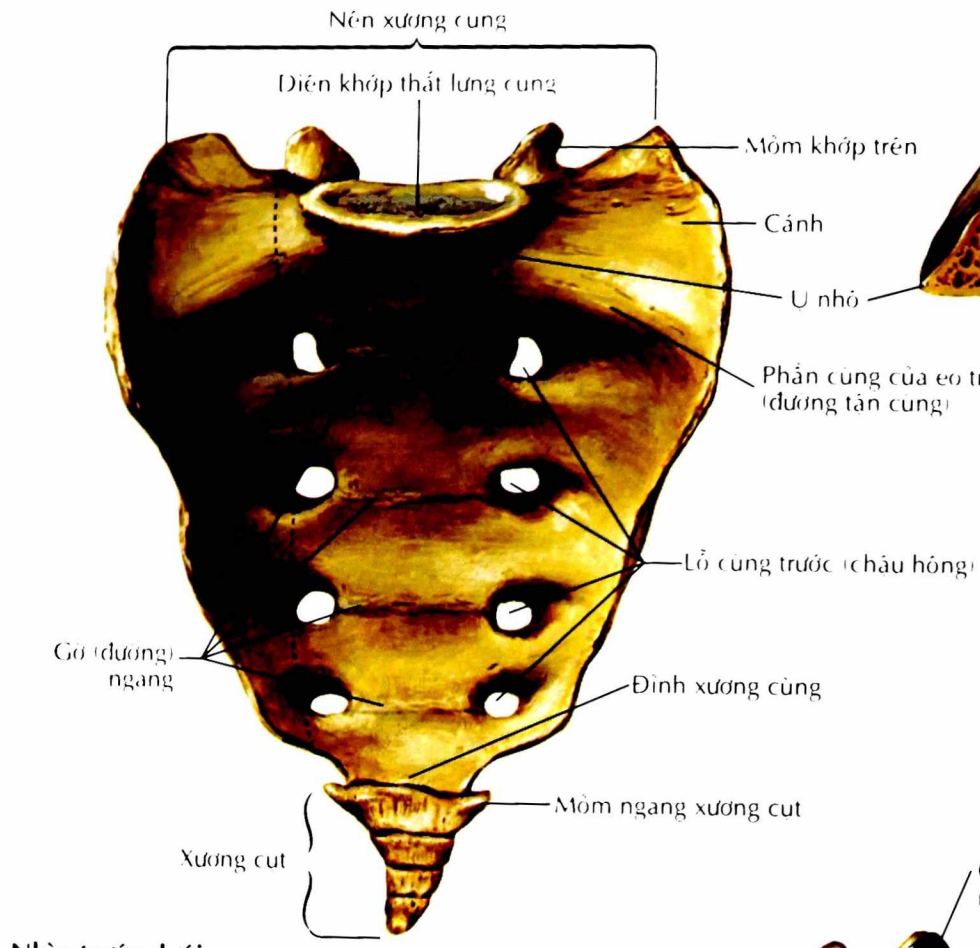

Nhìn trước dưới

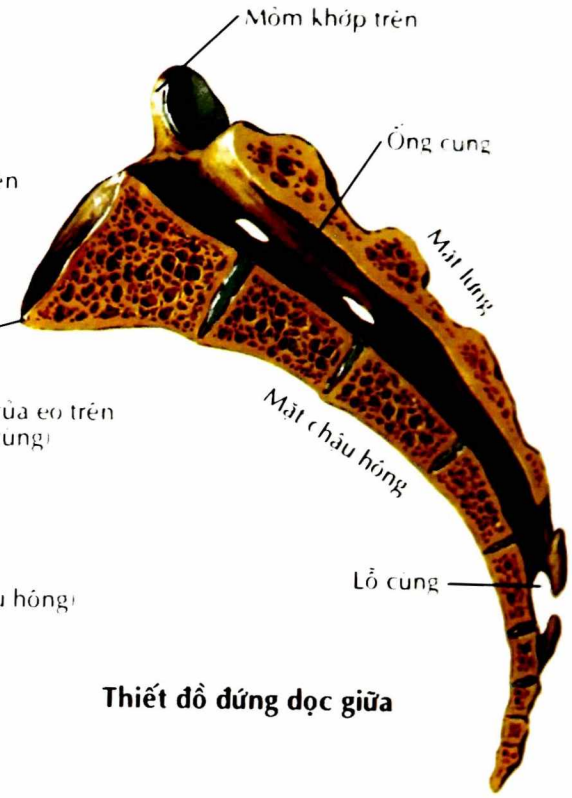

Mặt chậu hông

Thiết đồ đứng dọc giữa

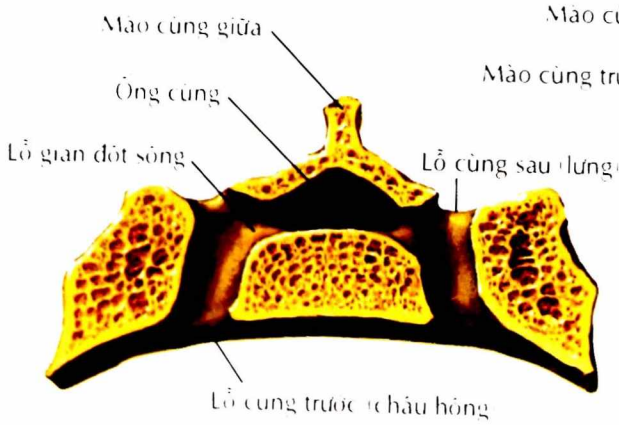

Thiết đồ ngang qua lỗ S2

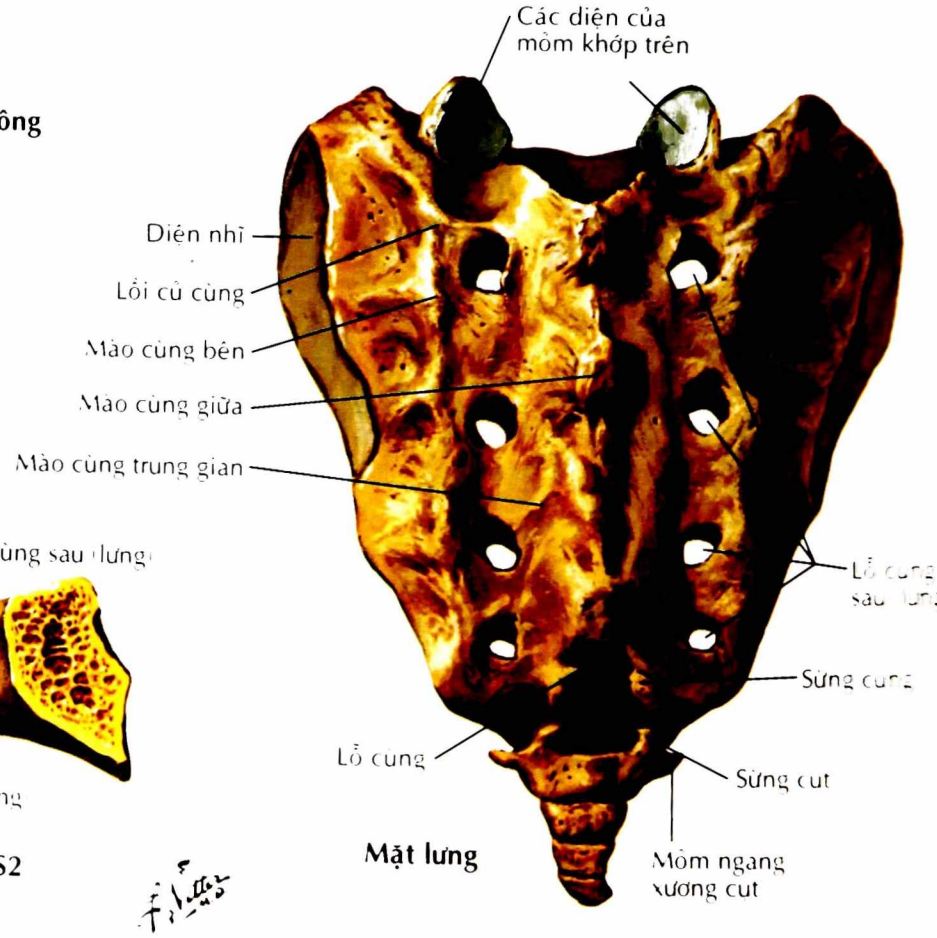

Mặt lưng

Nhìn trên sau

Các Dây Chằng Đốt Sống: Vùng Thắt Lưng Cùng

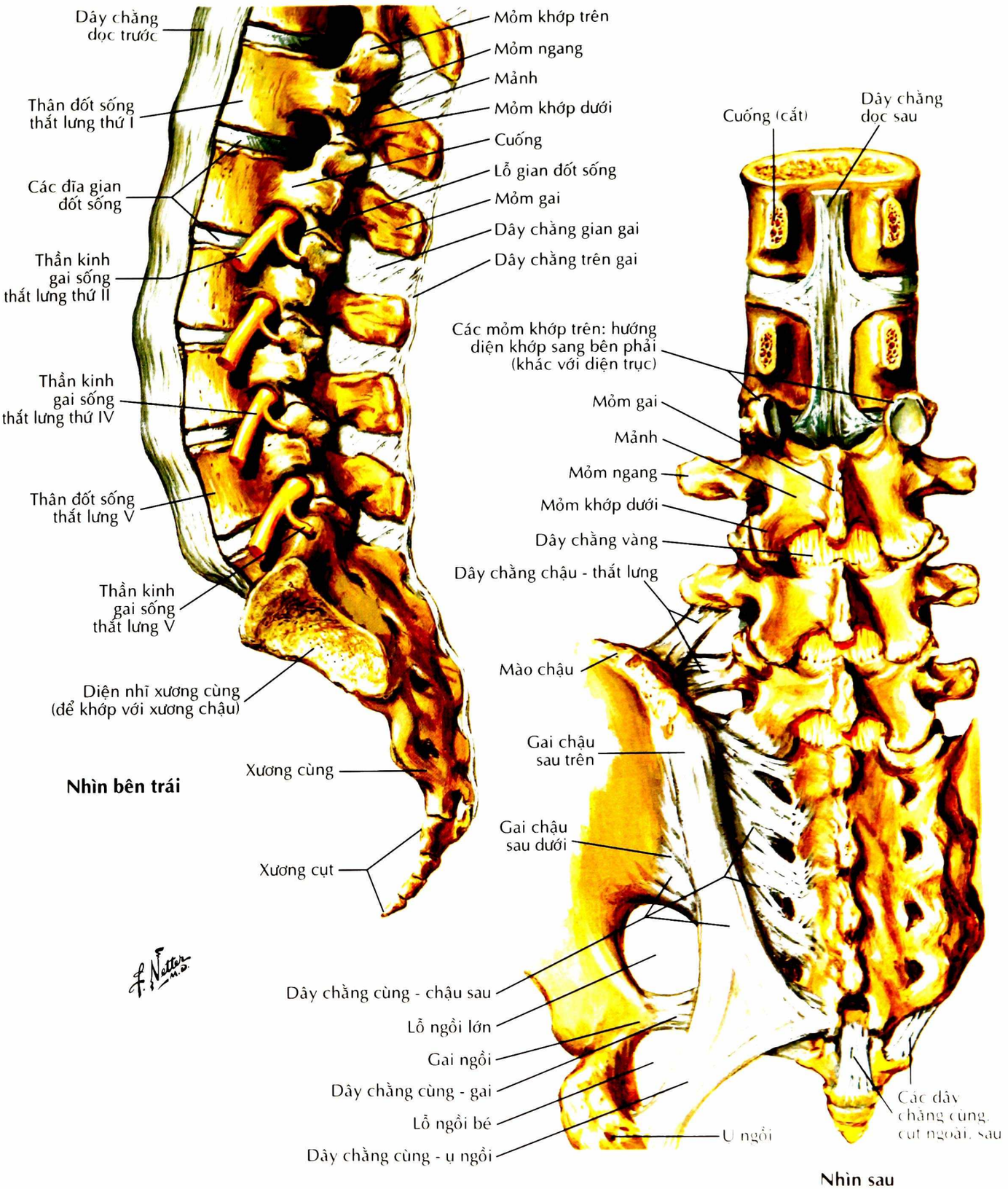

2 Các Dây Chằng Đốt Sống: Vùng Thắt Lưng

Nhìn bên trái
(cắt bỏ một phần)

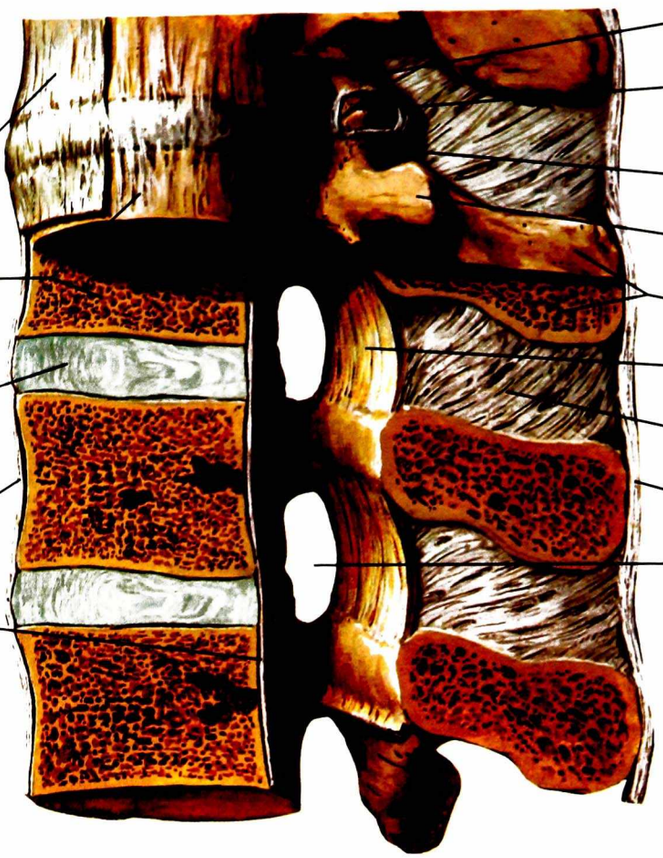

Các đoạn đốt sống trước: nhìn sau
(các cuống đã cắt bỏ đi)

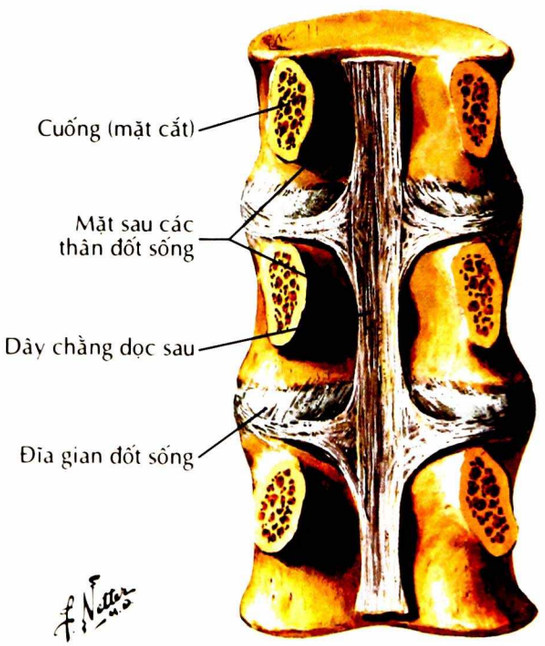

Các đoạn đốt sống sau:
nhìn trước

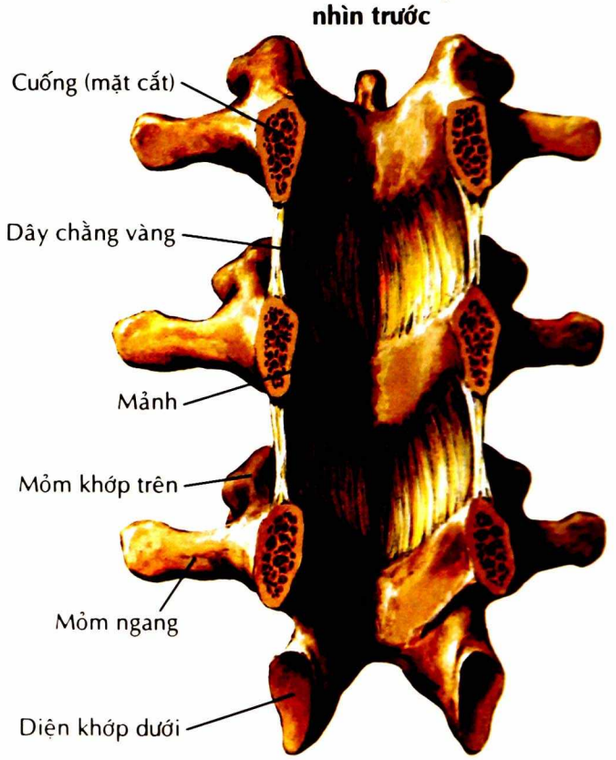

Tủy Gai và Các Rễ Sau ở Tại Chỗ

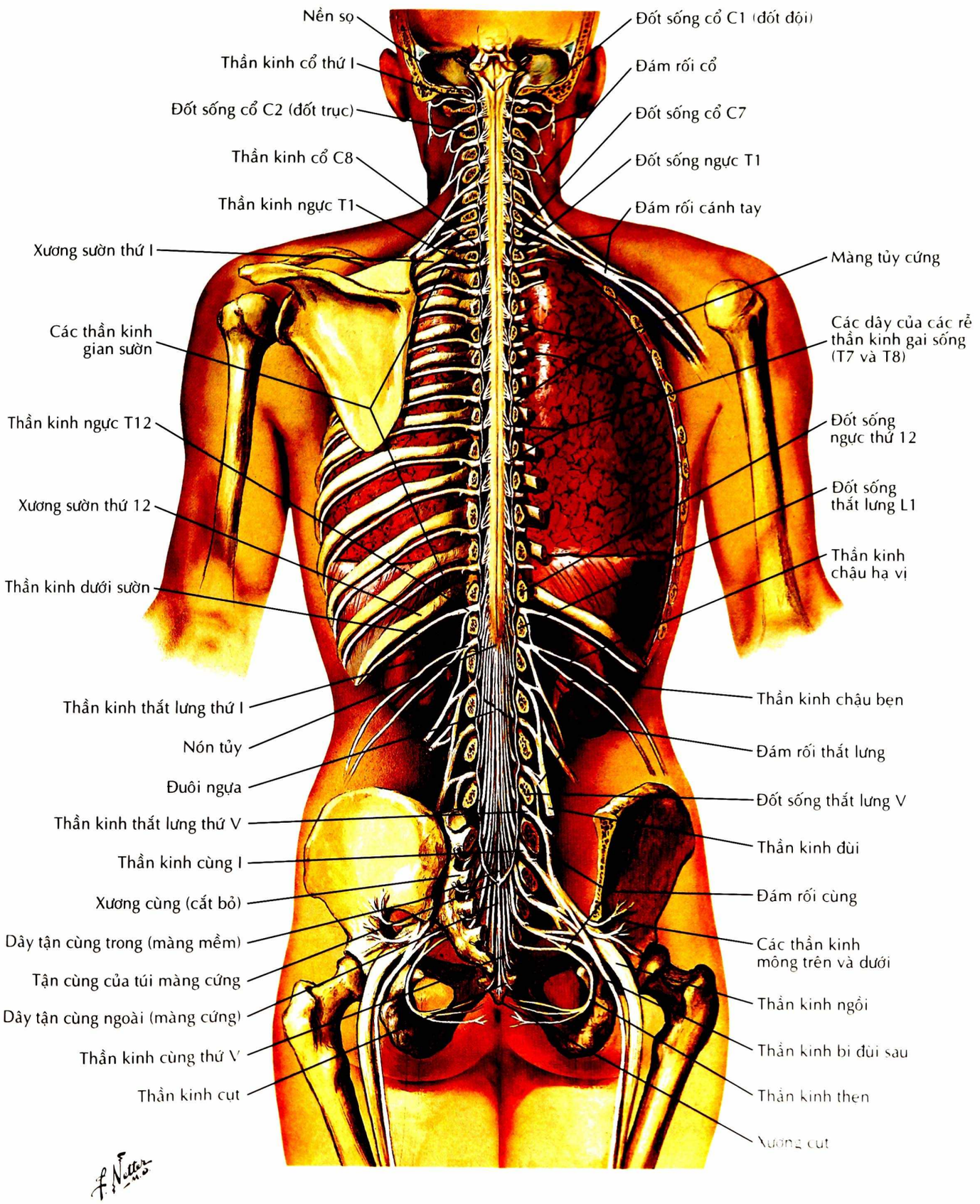

2 Liên Quan của Các Rễ Thần Kinh Gai với Các Đốt Sốn

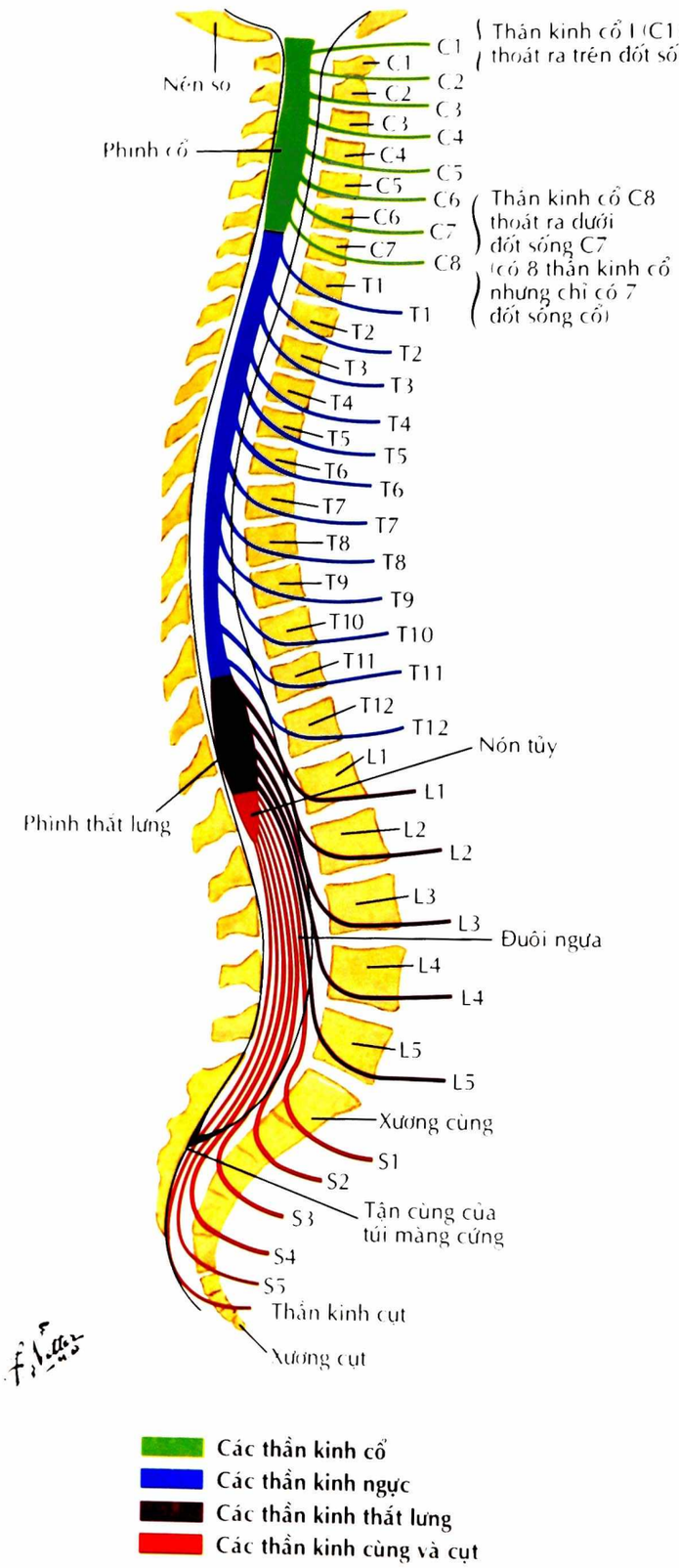

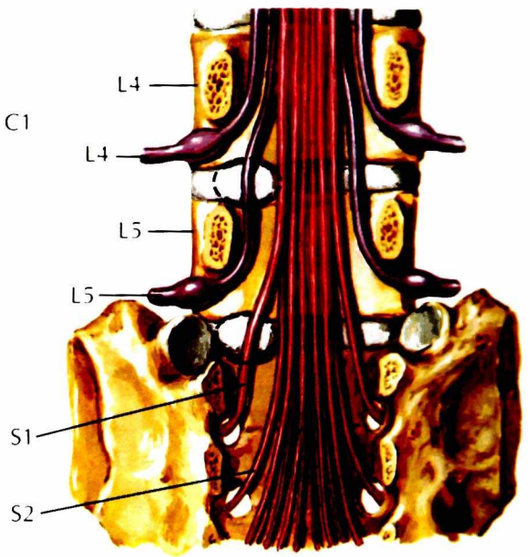

Lồi đĩa thắt lưng thường không ảnh hưởng đến thần kinh ở trên đĩa. Lồi sang bên ở đĩa giữa L4 - L5 ảnh hưởng đến thần kinh thắt lưng V nhưng không ảnh hưởng đến thần kinh thắt lưng IV. Lồi ở đĩa L5 - S1 ảnh hưởng đến thần kinh cùng I nhưng không ảnh hưởng đến thần kinh thắt lưng V

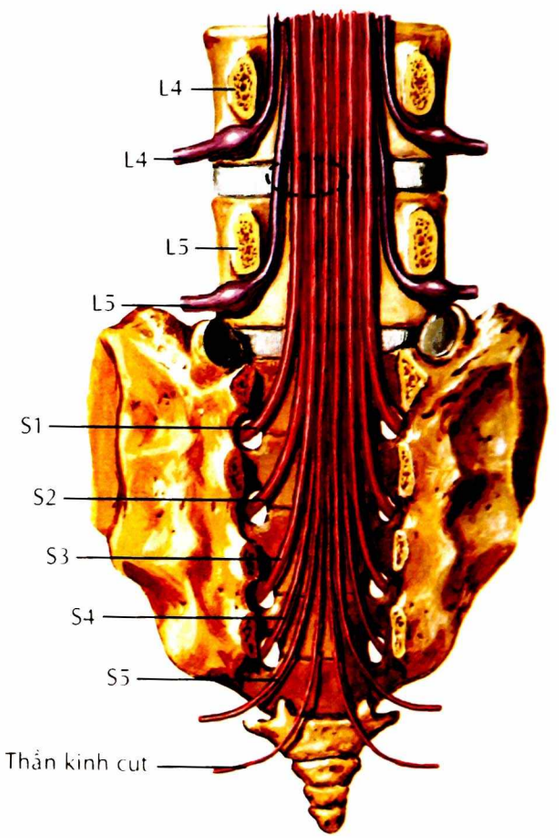

Lồi vào trong ở đĩa L4 - L5 ít ảnh hưởng [illegible] thần kinh thắt lưng IV nhưng có thể ảnh hưởng [illegible] thần kinh thắt lưng V và đôi khi các thần kinh [illegible] I đến IV

Các Đốt Da

Xem thêm **hình 2, 401, 402, 460, 462-464, 466, 467, 470, 526-530**

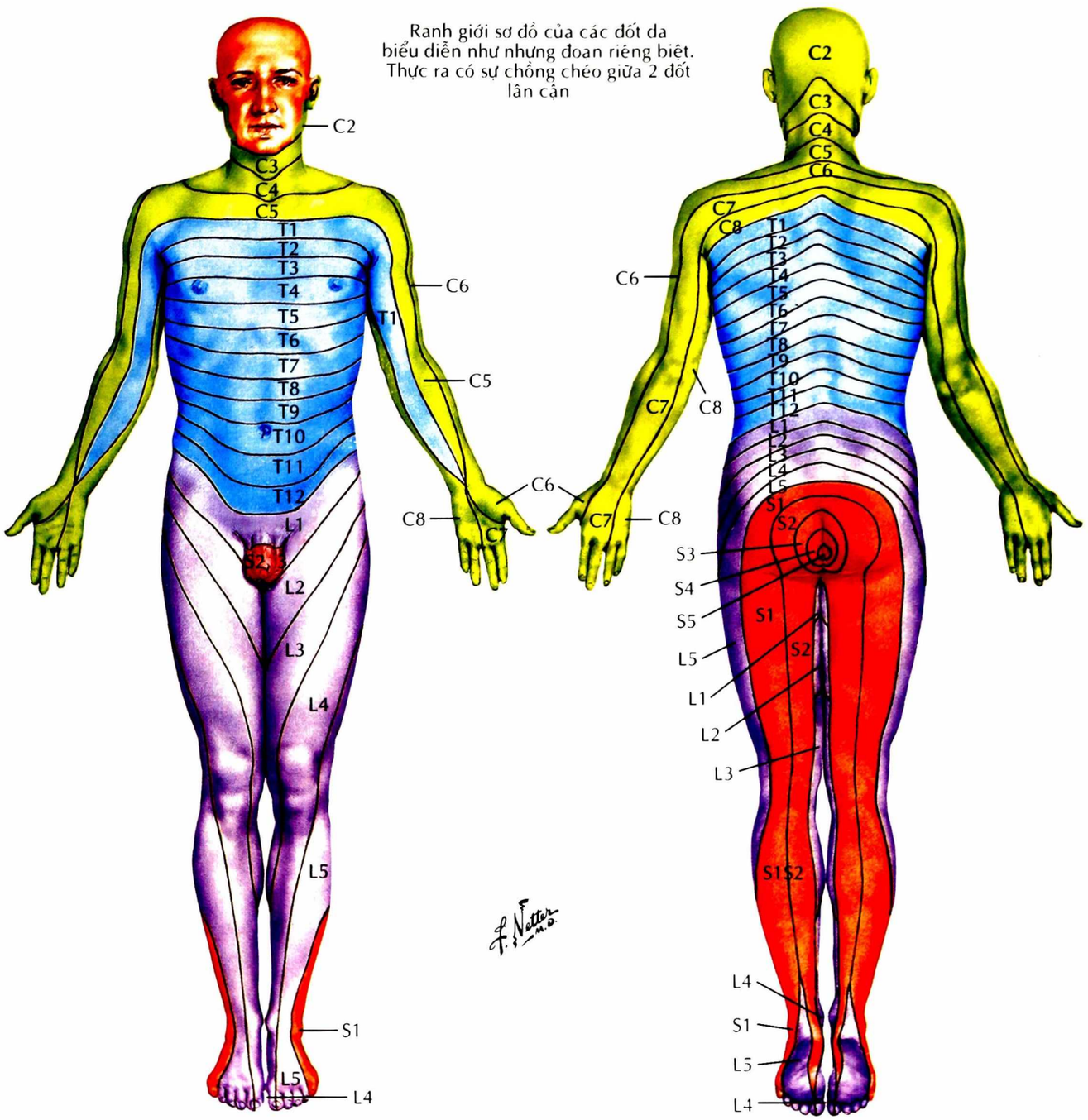

Mức của các đốt da chính

C5	Các xương đòn
C5, 6	Các phần ngoài của chi trên
C8, T1	Các phần trong của chi trên
C6	Ngón cái
C6, 7, 8	Bàn tay
C8	Các ngón tay đeo nhẫn và út
T4	Mức của đầu vú
T10	Mức của rốn
L1	Các vùng bẹn
L1, 2, 3, 4	Các mặt trước và trong của chi dưới
L4, 5, S1	Bàn chân
L4	Mặt trong của ngón chân cái
S1, 2, L5	Các mặt sau và ngoài của chi dưới
S1	Bờ ngoài của bàn chân và ngón chân út
S2, 3, 4	Đáy chậu

2 Hệ Thống Thần Kinh Giao Cảm: Sơ Đồ

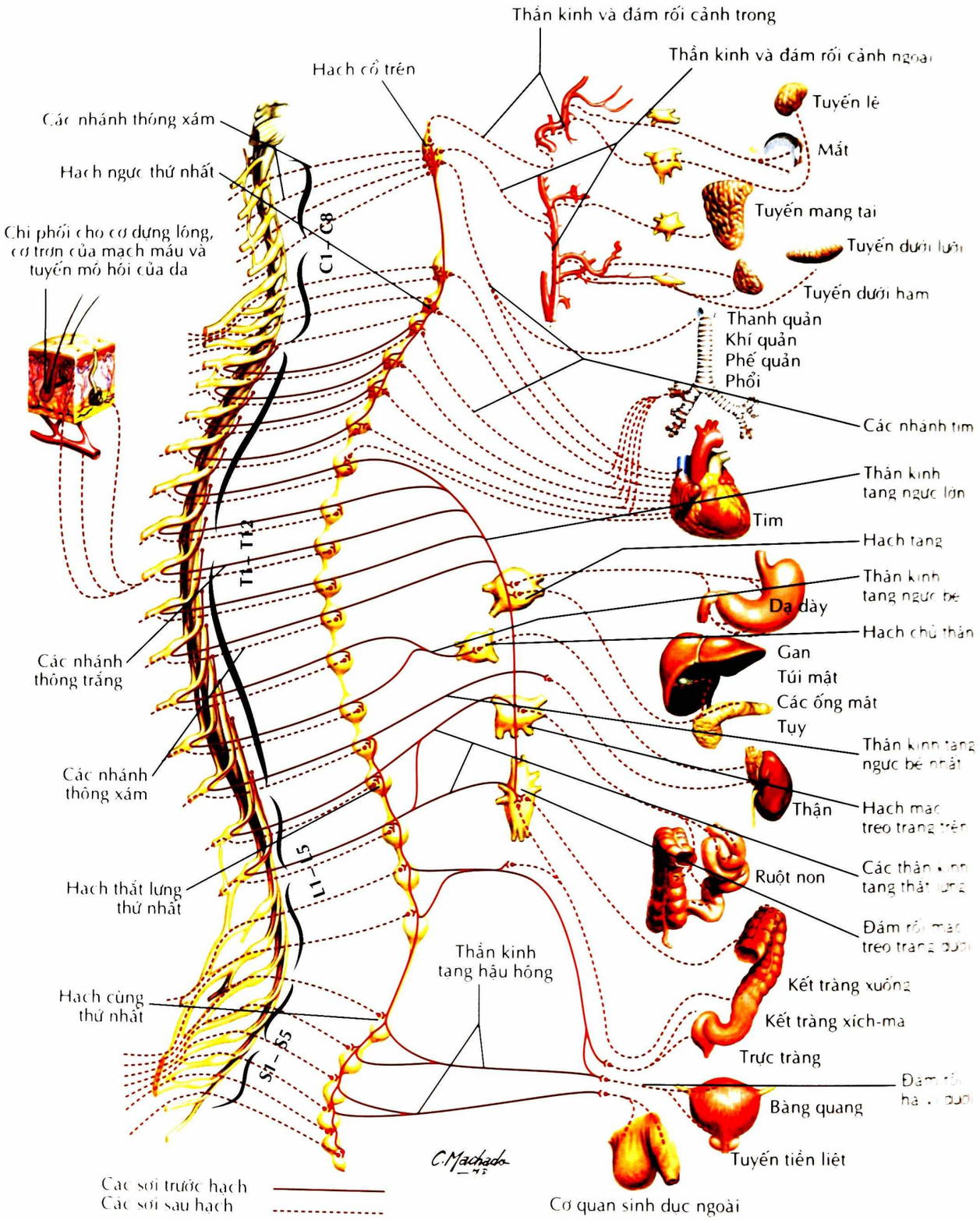

Hình 160

Hệ Thống Thần Kinh Đối Giao Cảm: Sơ Đồ

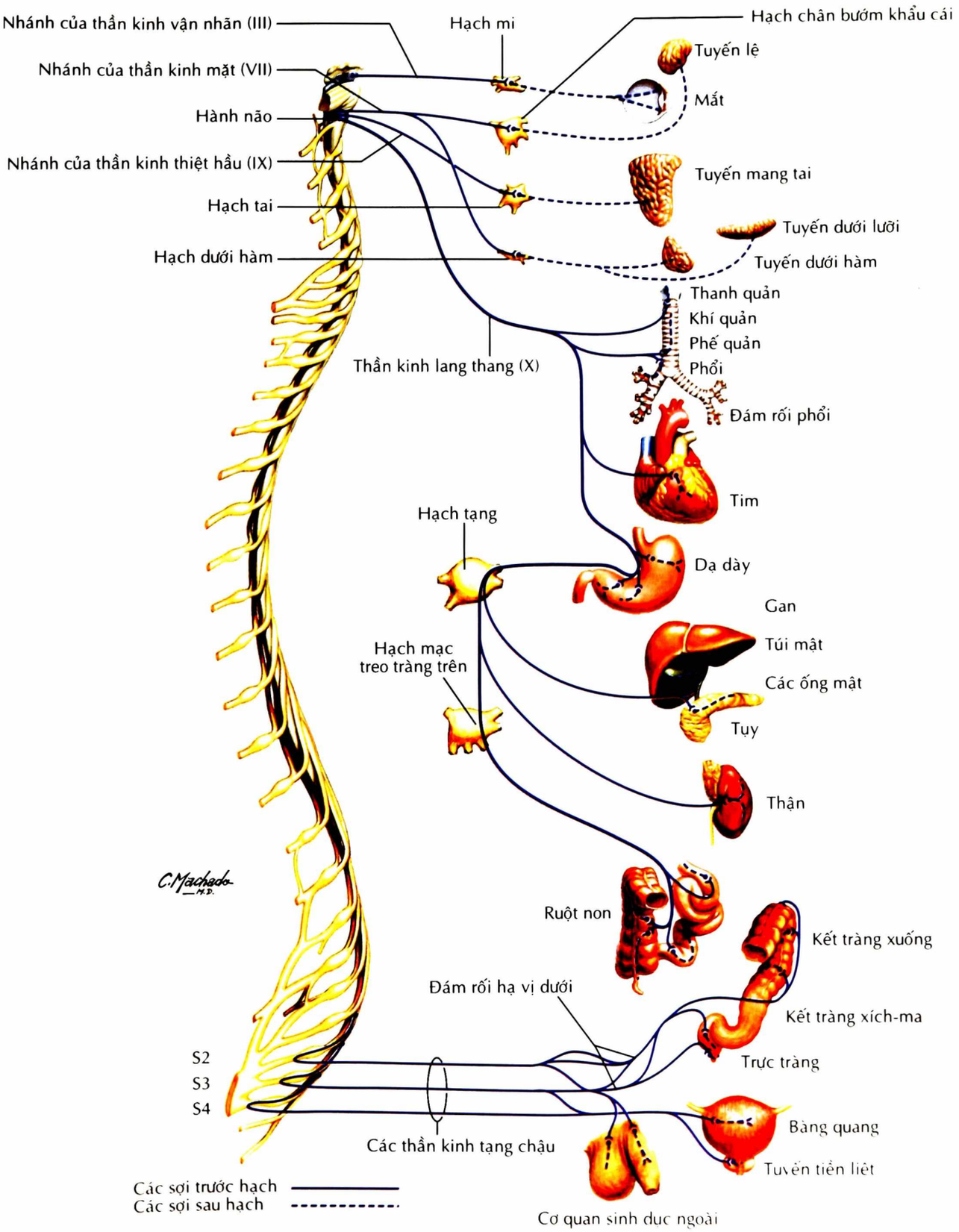

2 Các Màng Tủy Gai và Các Rễ Thần Kinh

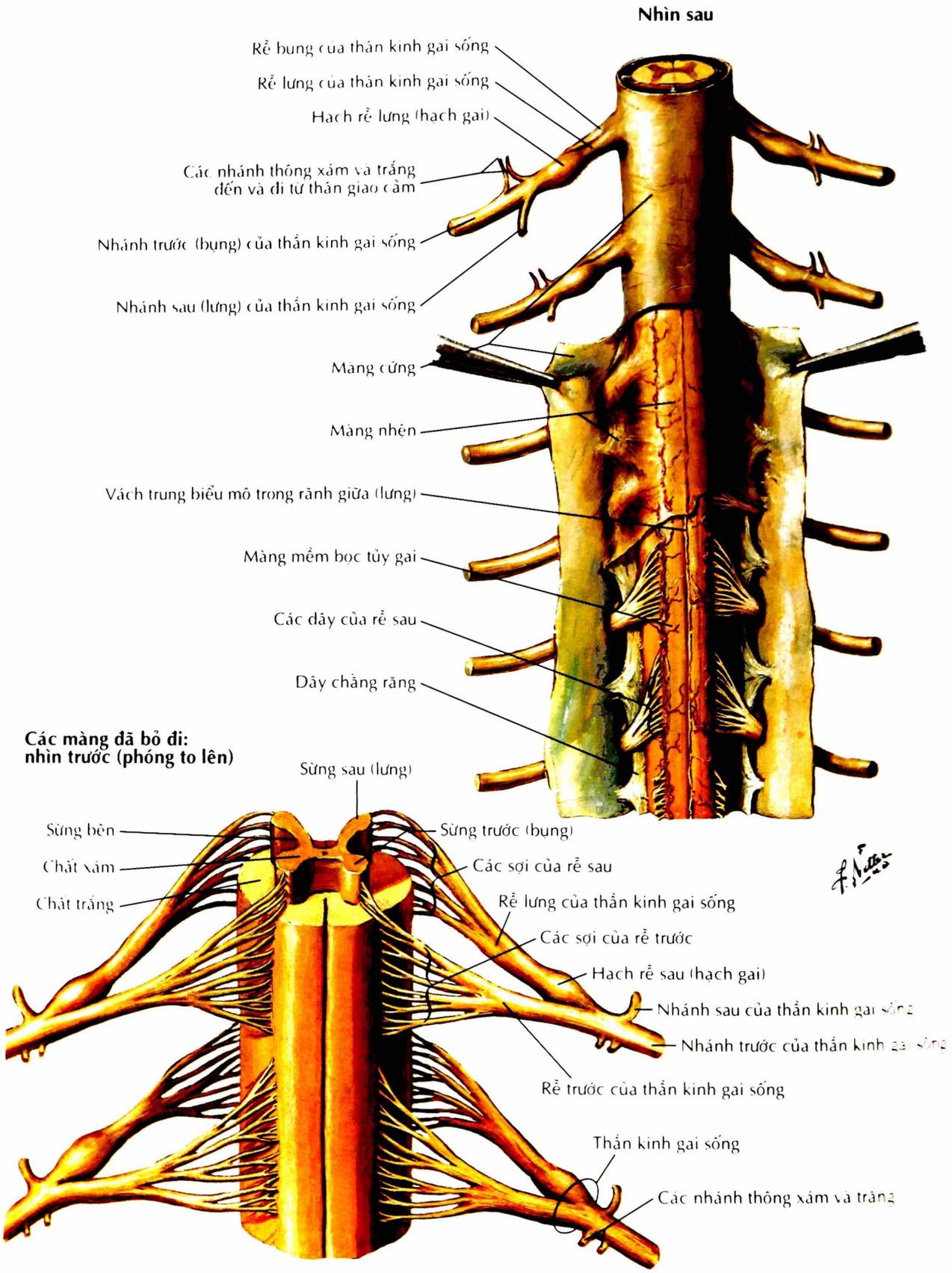

Nguyên Ủy Thần Kinh Gai: Thiết Đồ Ngang

Xem thêm hình 162, 166, 167

Thiết đồ qua đốt sống ngực

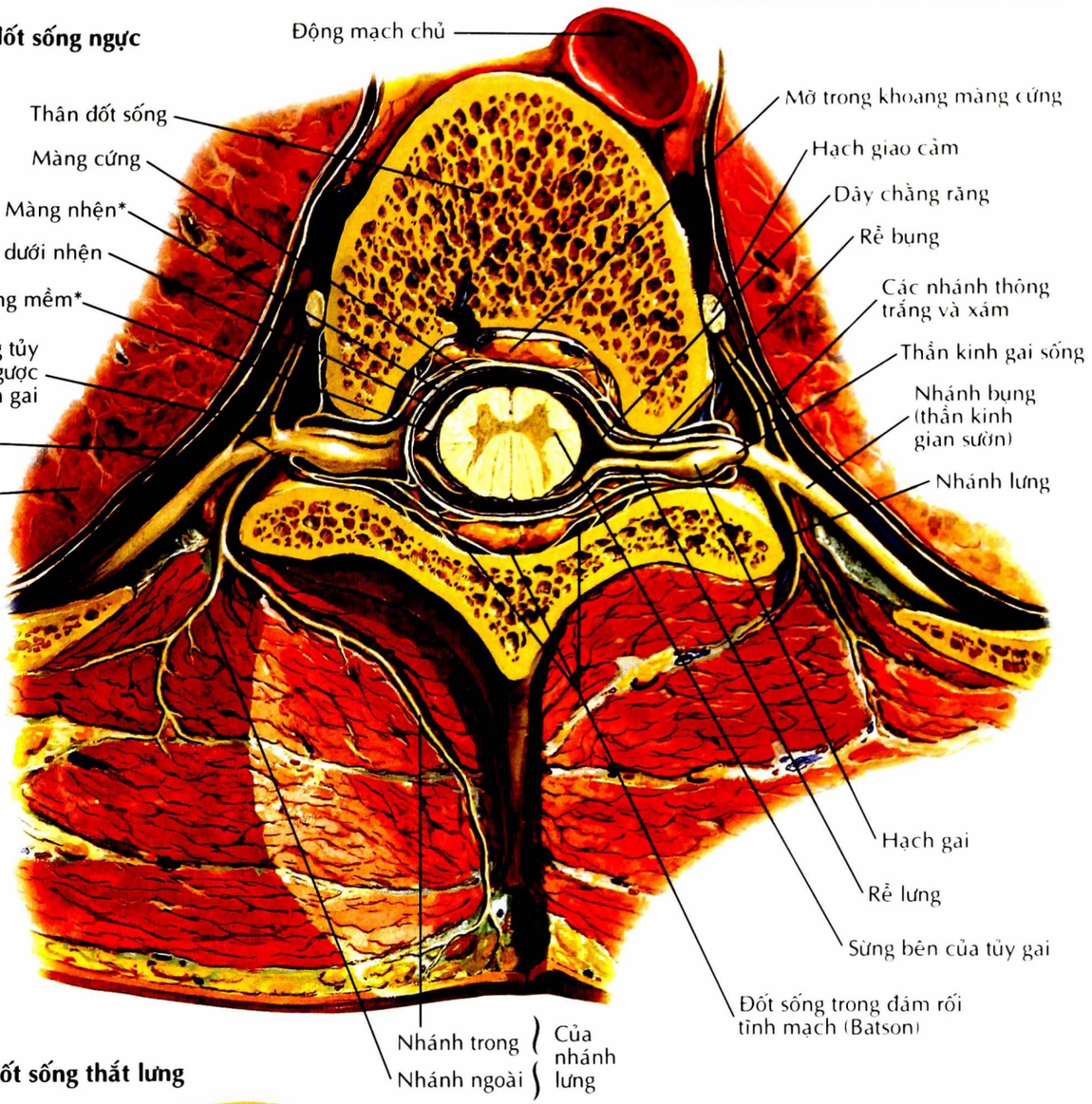

Thiết đồ qua đốt sống thắt lưng

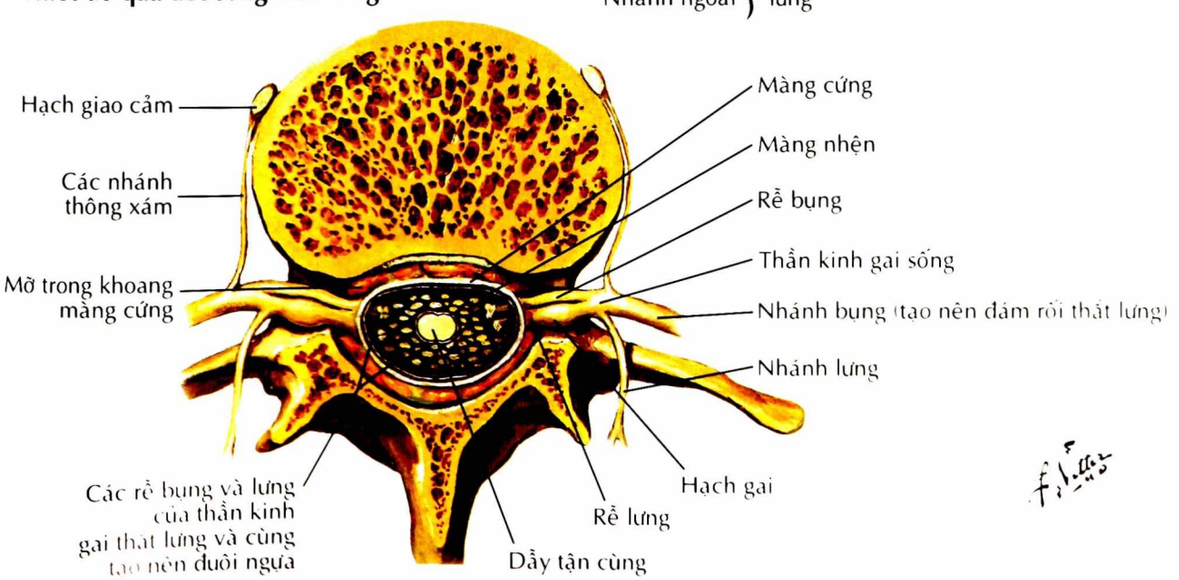

2 Các Động Mạch của Tủy Gai: Sơ Đồ

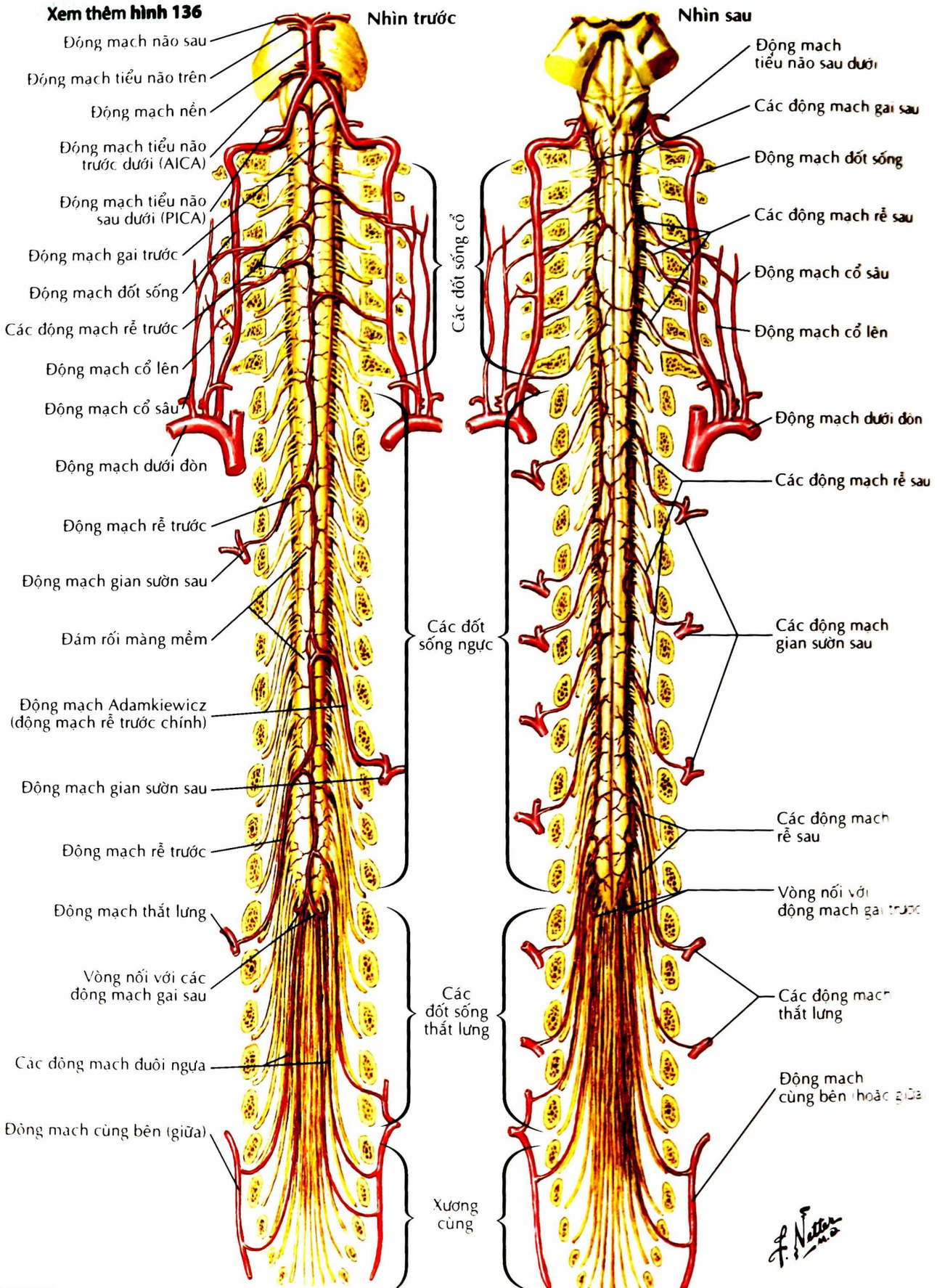

Hình 164

Các Động Mạch của Tủy Gai: Sự Phân Bố Bên Trong

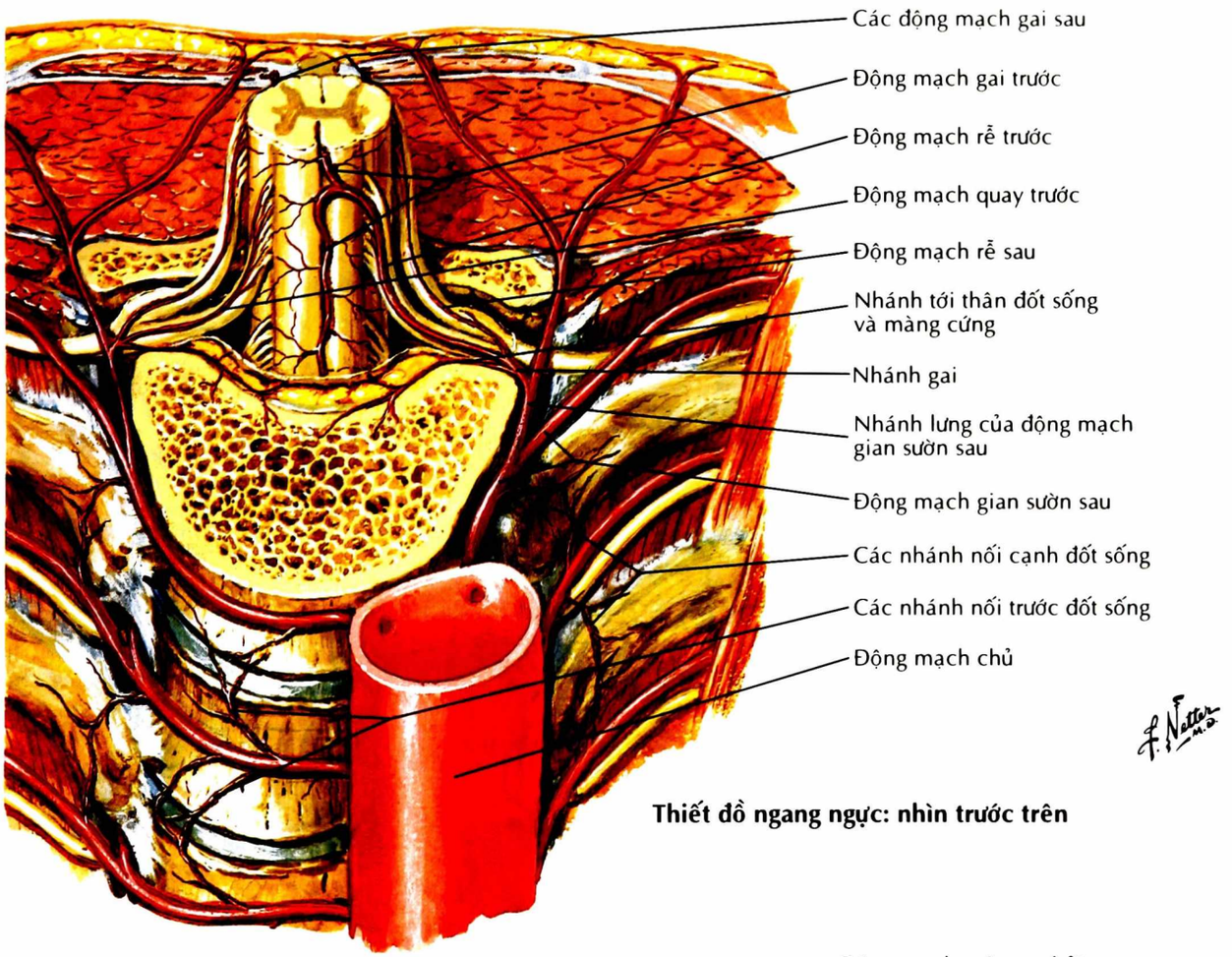

Thiết đồ ngang ngực: nhìn trước trên

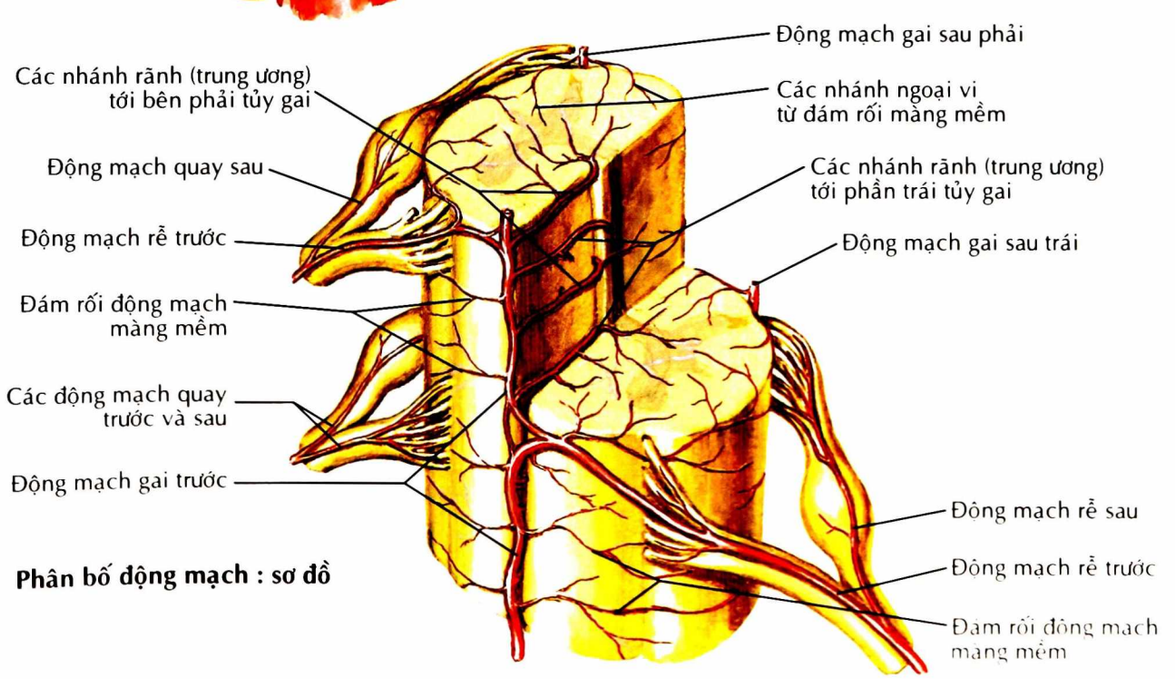

Phân bố động mạch : sơ đồ

2 Các Tĩnh Mạch của Tủy Gai và Cột Sống

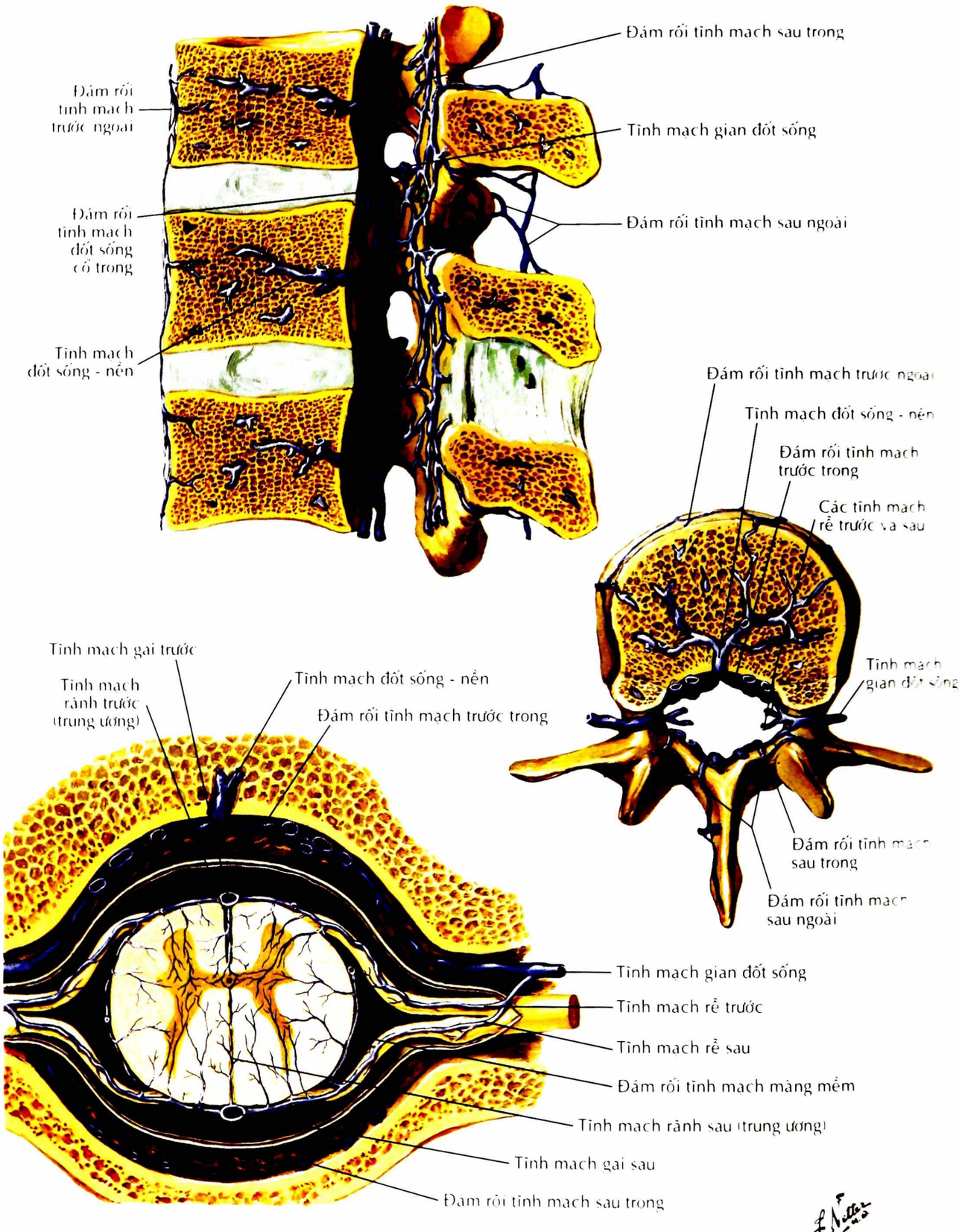

Các Tĩnh Mạch của Đốt Sống: Các Tĩnh Mạch Đốt Sống

Các tĩnh mạch đốt sống:
Chi tiết thể hiện các thông nối tĩnh mạch

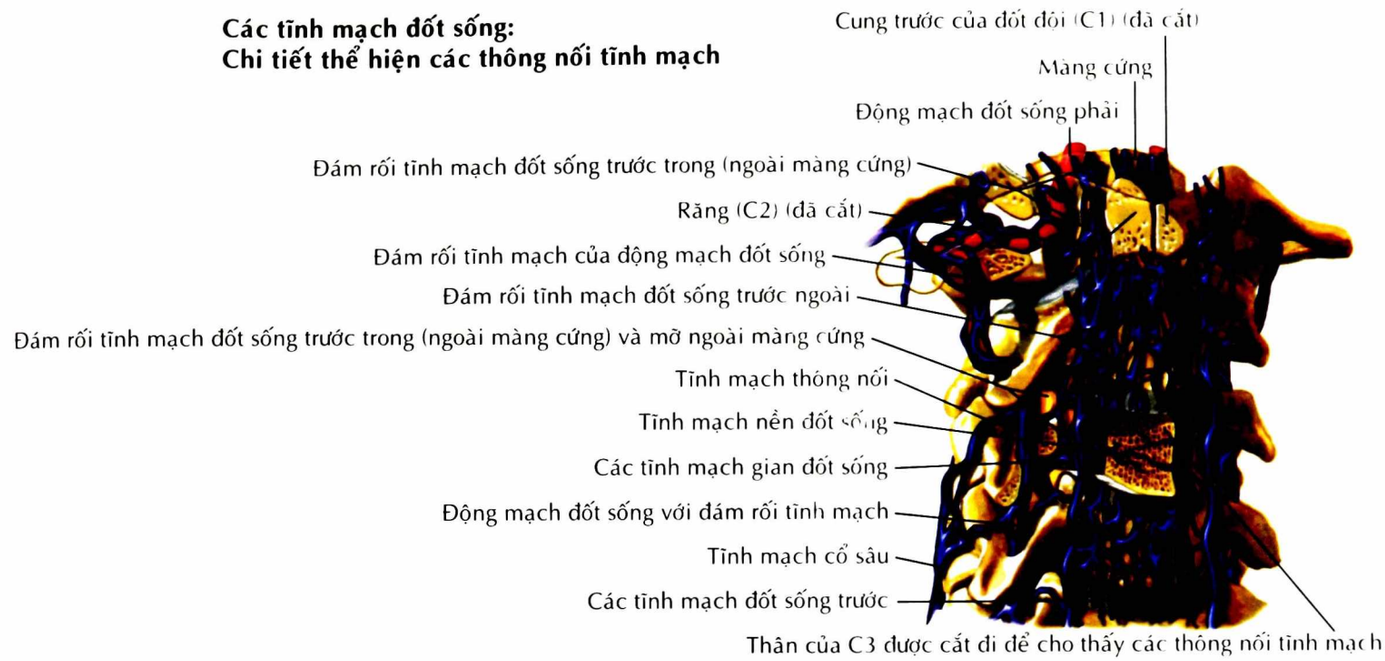

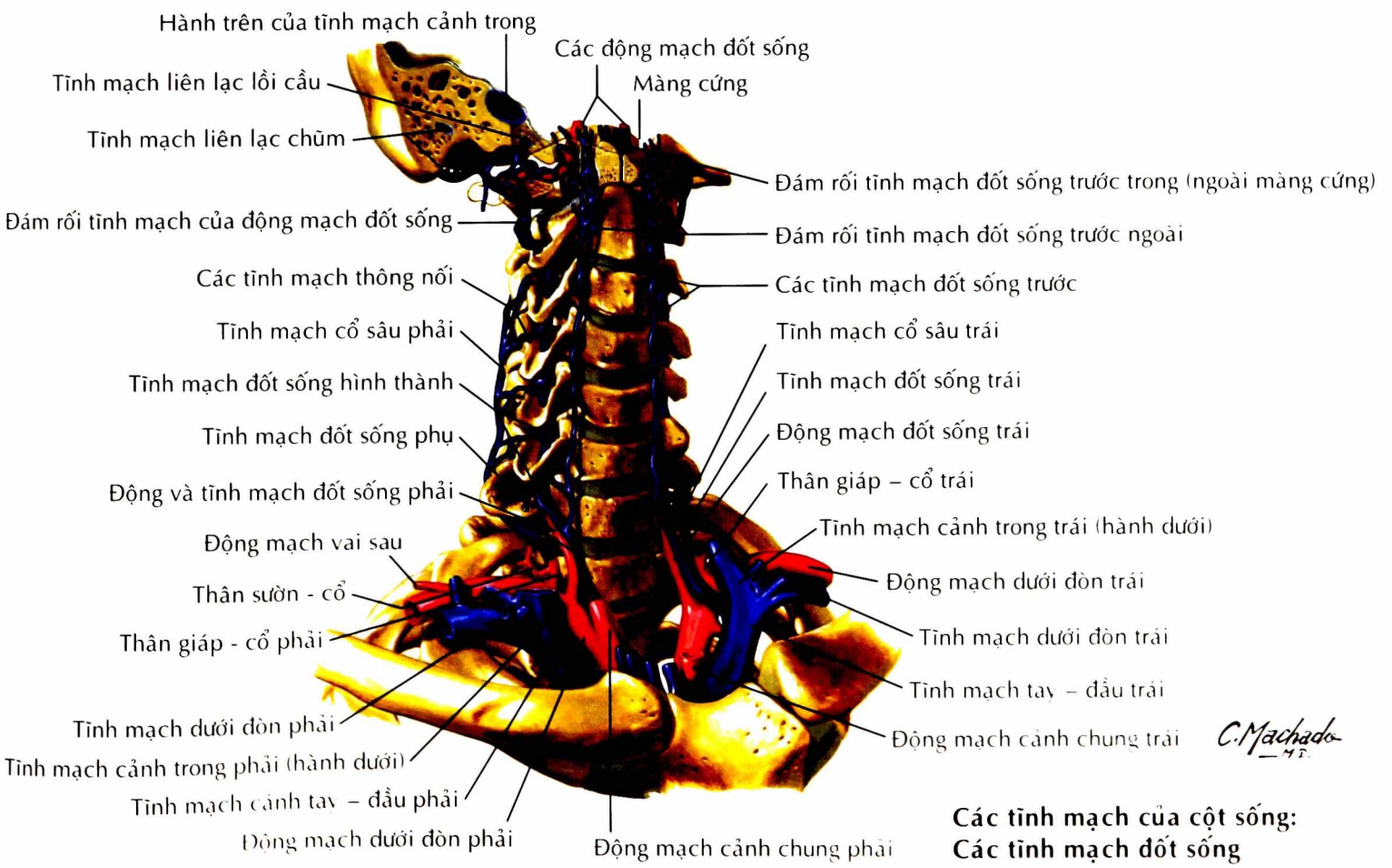

Các tĩnh mạch của cột sống:
Các tĩnh mạch đốt sống

2 Cơ Lưng: Các Lớp Nông

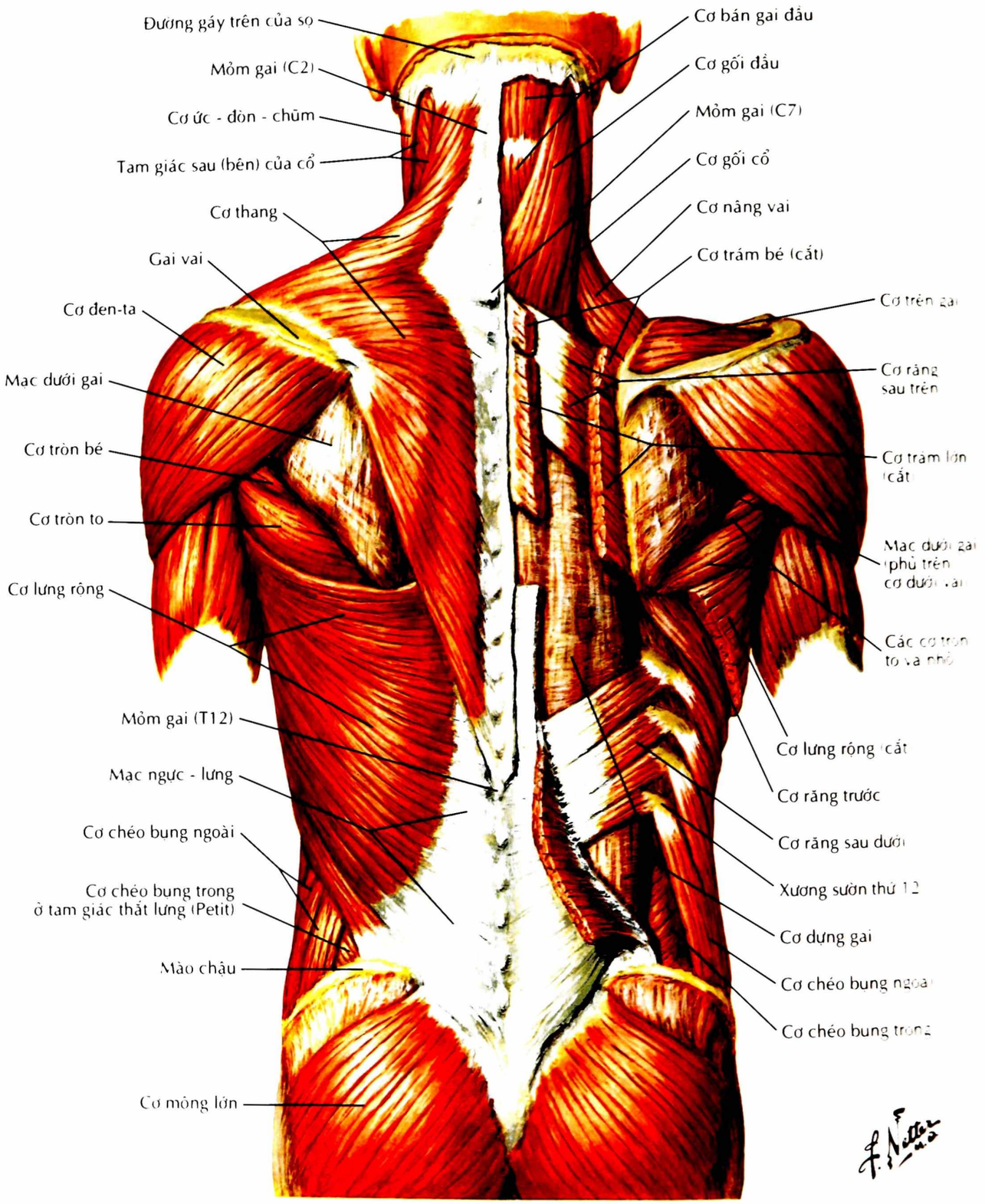

Cơ Lưng: Các Lớp Giữa

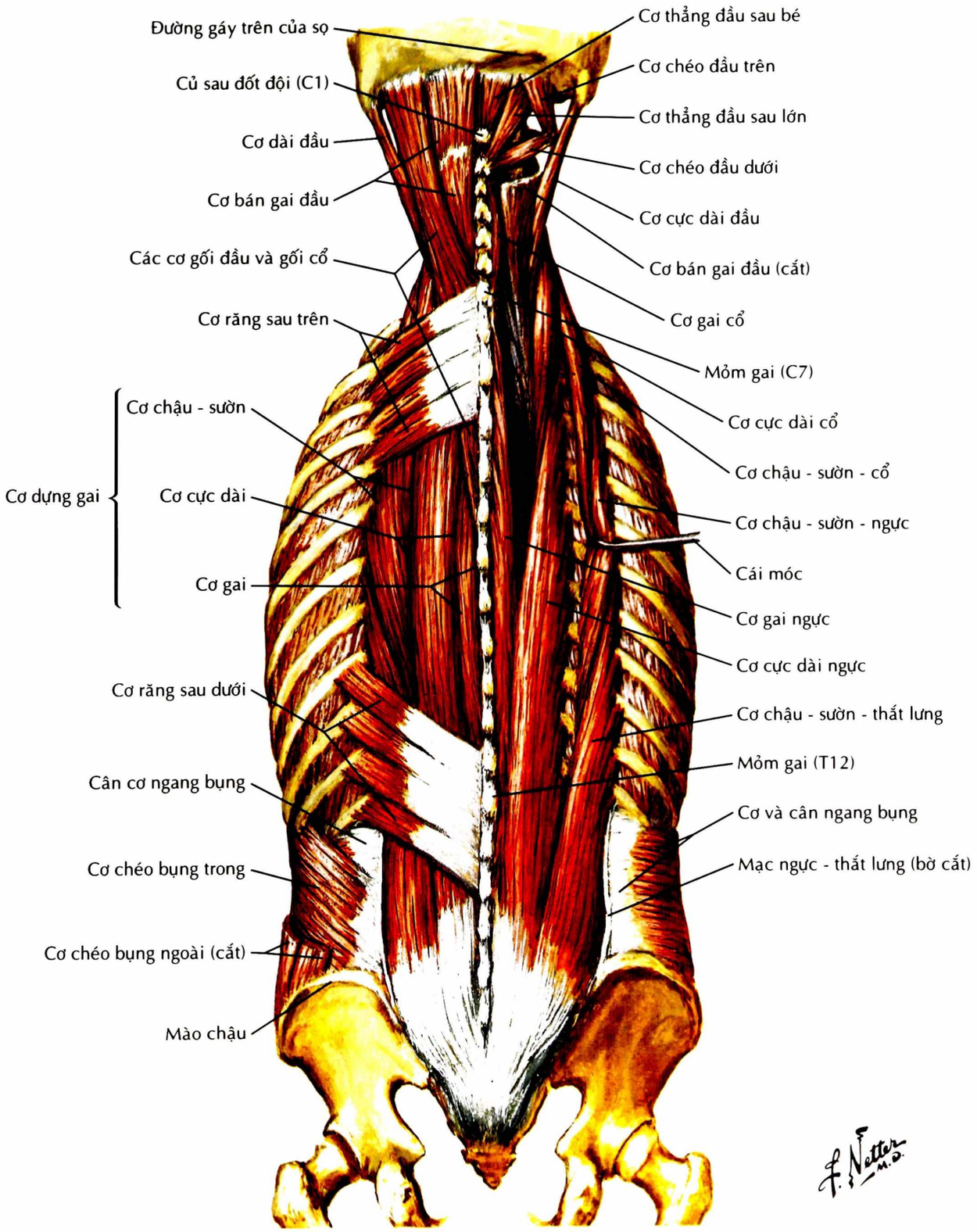

2 Cơ Lưng: Các Lớp Giữa

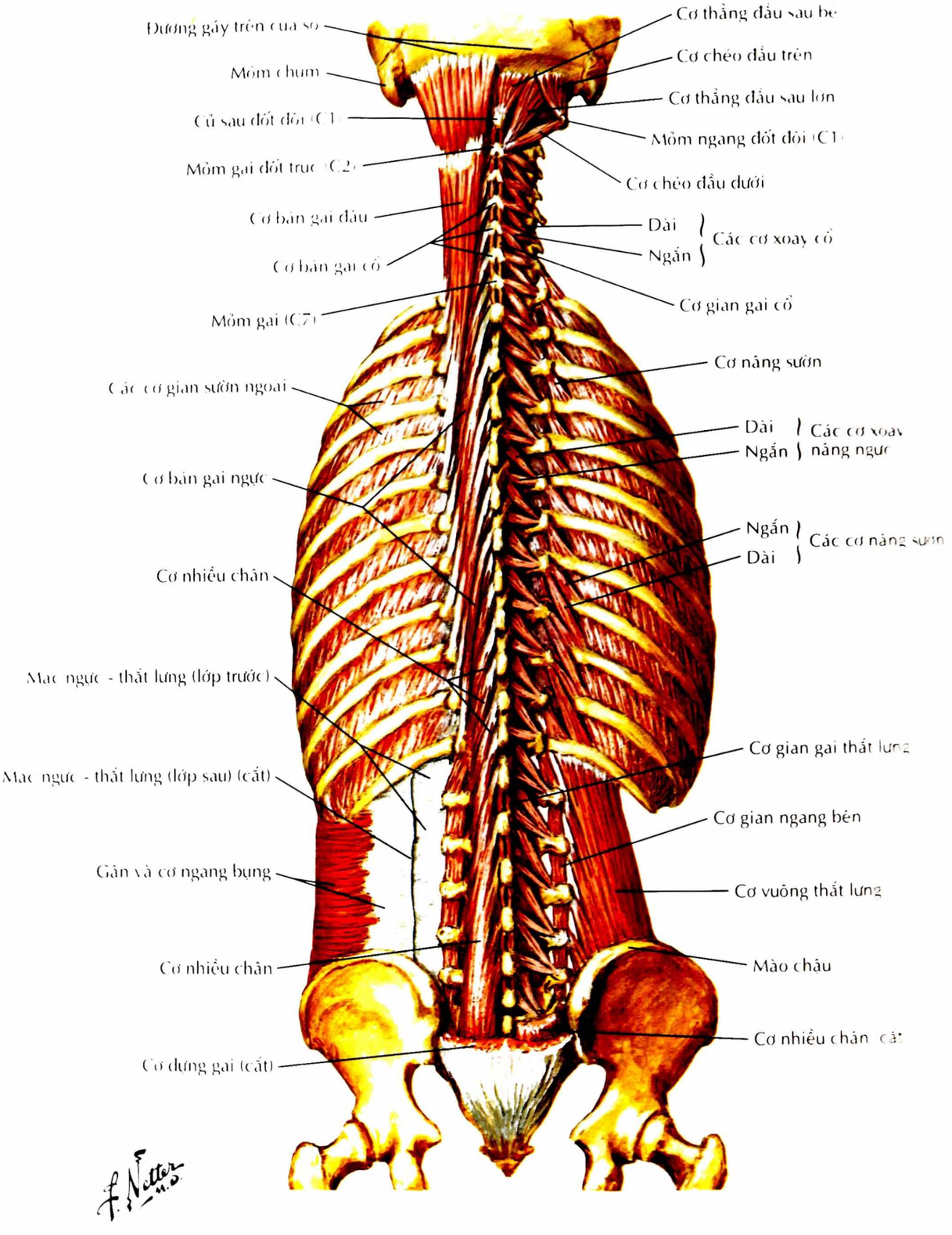

Các Thần Kinh của Lưng

Xem thêm **hình 174, 185, 248, 252**

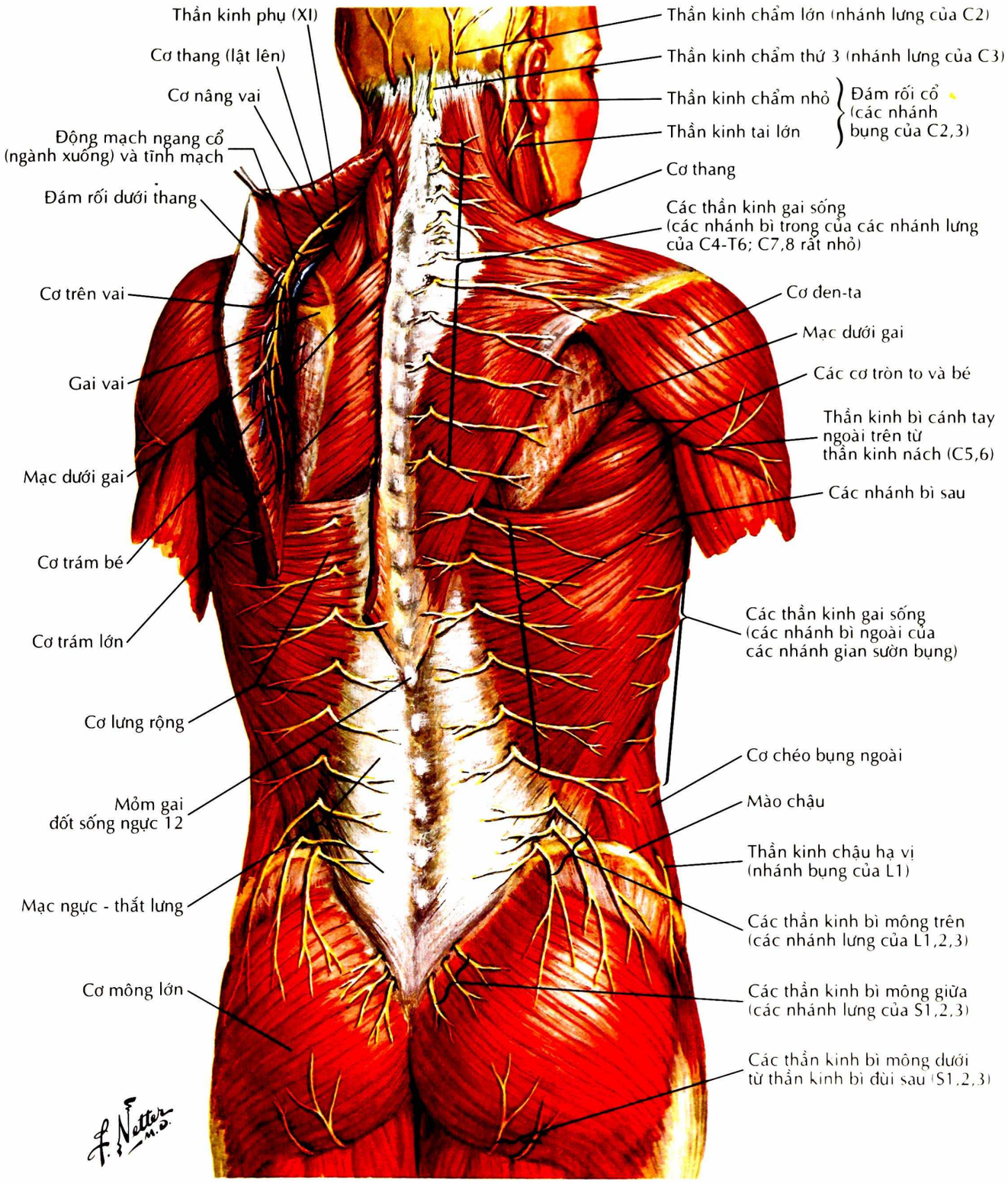

2 Tam Giác Dưới Chẩm

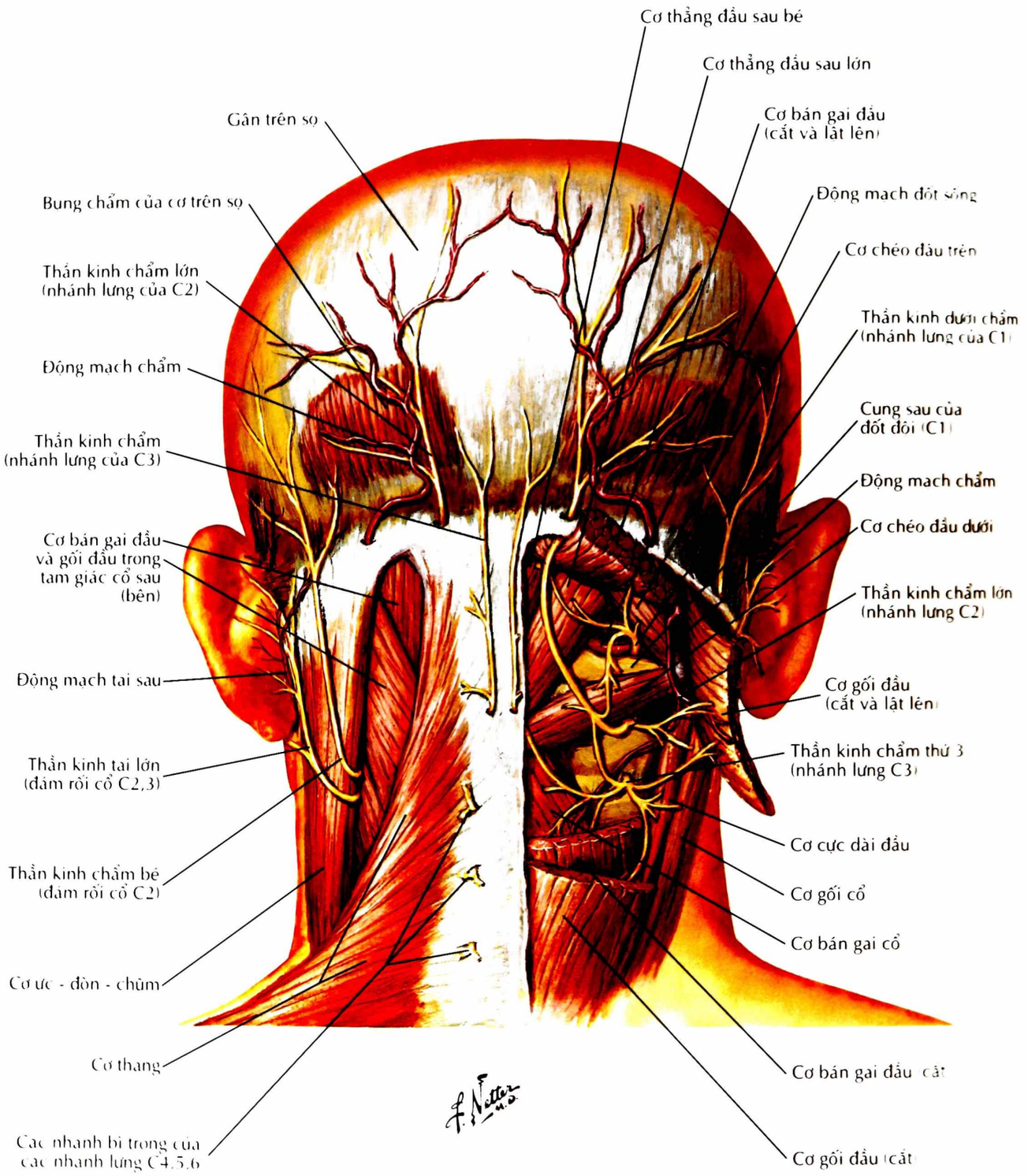

Vùng Thắt Lưng của Lưng: Thiết Đồ Ngang

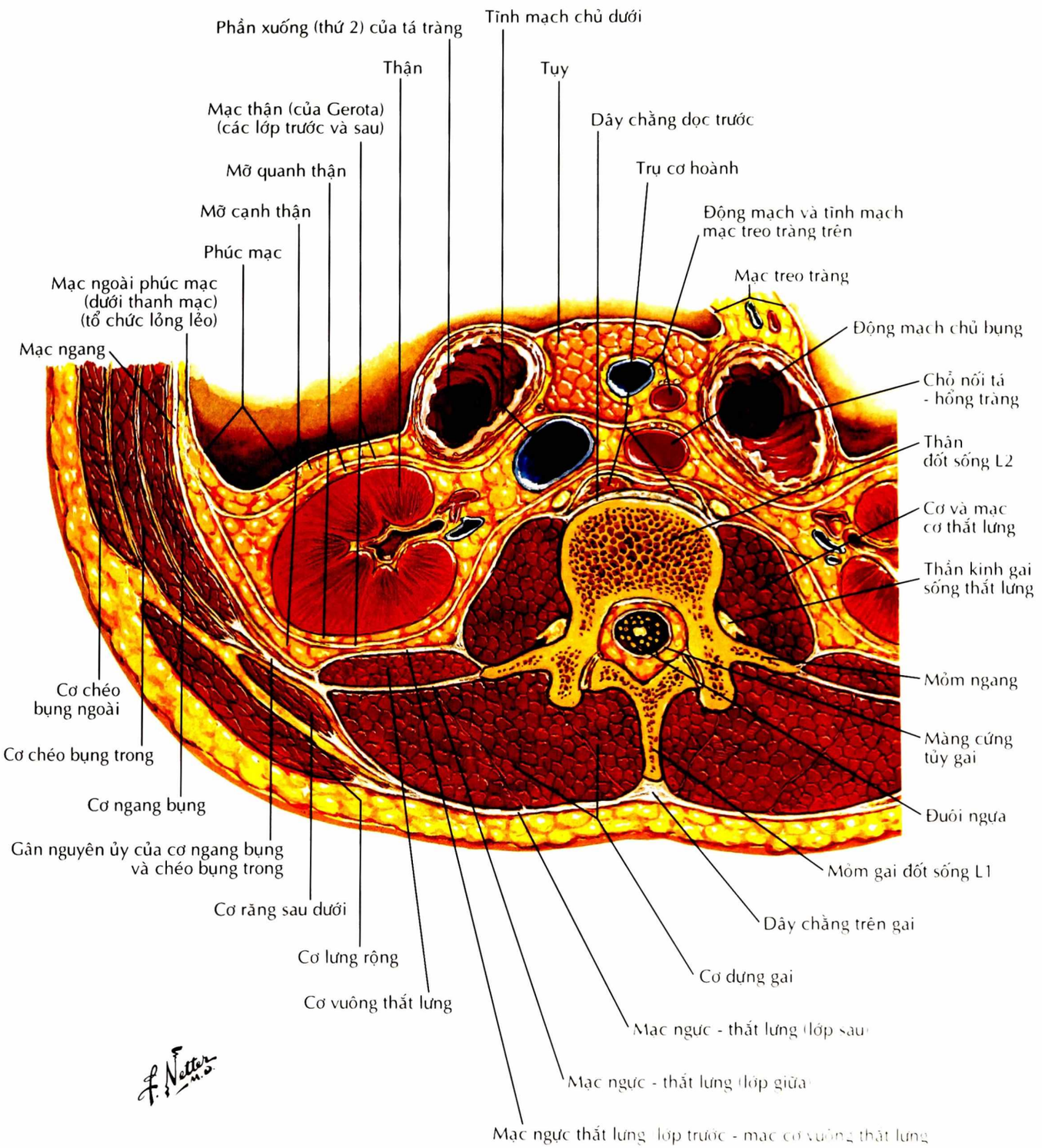

2 Thần Kinh Gai Sống Ngực Điển Hình

Xem thêm hình 185, 252

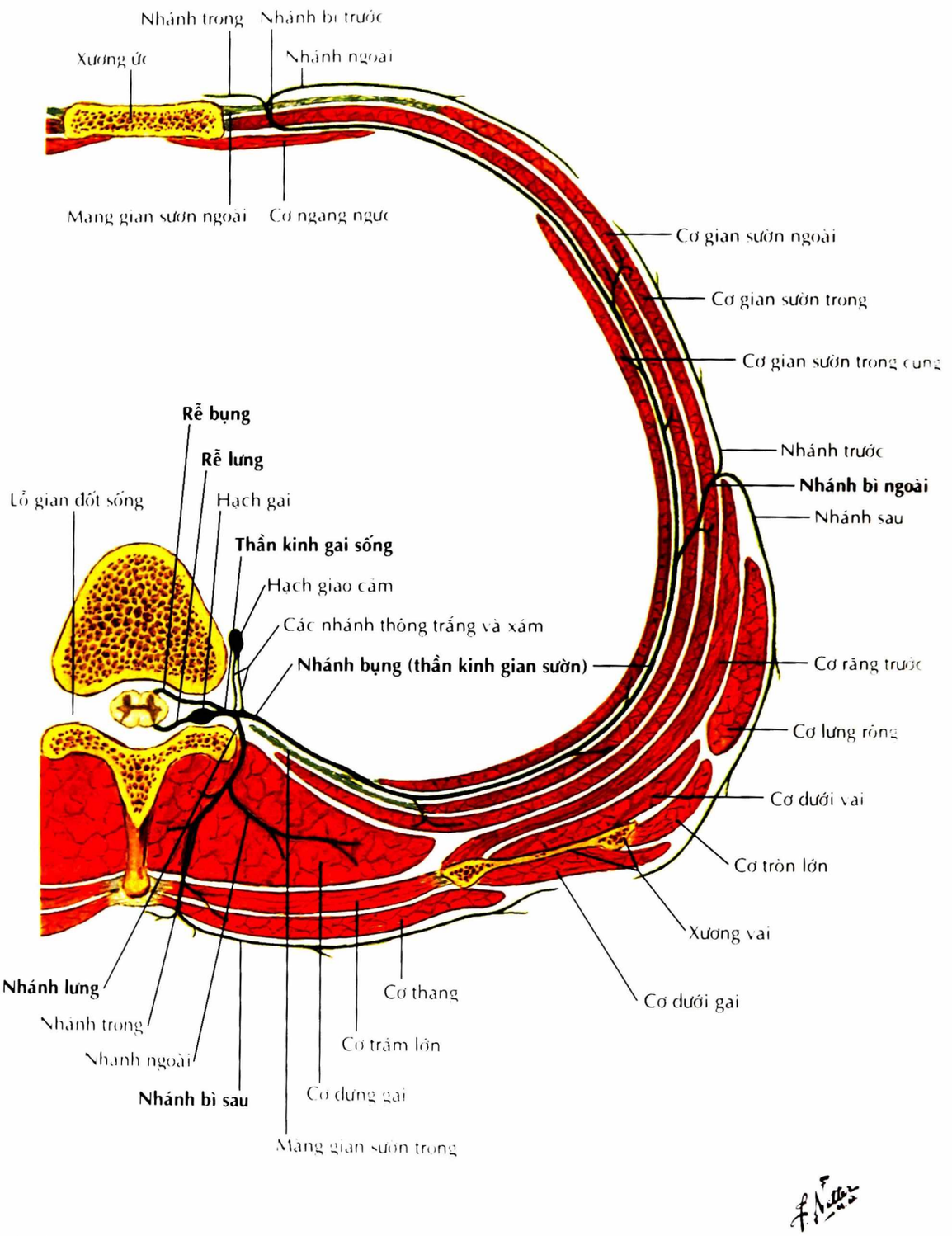

Ghi chú: Ở vùng ngực dưới nhánh ngoài của nhánh lưng thì dài hơn và chi phối cho da; nhánh trong thì ngắn hơn và vận động.

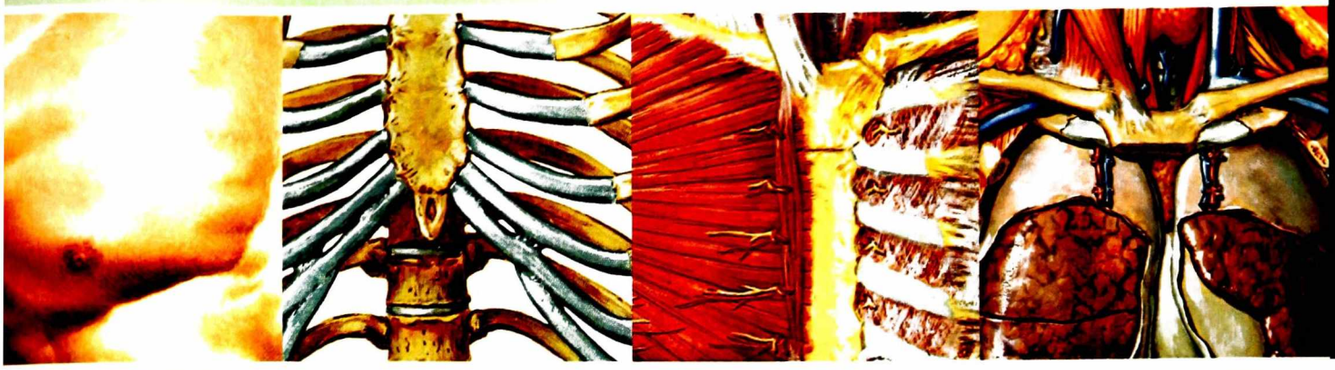

Phần 3 NGỰC

Giải Phẫu Định Khu

Hình 175

175 Ngực

Tuyến vú

Các hình 176-178

176 Tuyến vú
177 Các động mạch của tuyến vú
178 Các mạch và hạch bạch huyết của tuyến vú

Thành cơ thể

Các hình 179-189

179 Khung xương của ngực
180 Các xương sườn và khớp ức – sườn
181 Các khớp sườn – sống
182 Thành ngực trước
183 Thành ngực trước (tiếp theo)
184 Thành ngực trước: Nhìn từ trong
185 Các động mạch và thần kinh gian sườn
186 Các tĩnh mạch của thành ngực trong
187 Thần kinh hoành
188 Cơ hoành: mặt ngực
189 Cơ hoành: mặt bụng

Các phổi

Các hình 190-204

190 Định khu của các phổi: Nhìn trước
191 Định khu của các phổi: Nhìn sau

3 NGỰC

192 Các phổi ở tại chỗ: Nhìn trước
193 Các phổi: Nhìn từ trung thất
194 Các phân thùy phế quản phổi
195 Các phân thùy phế quản phổi (tiếp theo)
196 Khí quản và phế quản chính
197 Danh pháp của phế quản: Sơ đồ
198 Đường dẫn khí trong phổi: Sơ đồ
199 Tuần hoàn máu trong phổi: Sơ đồ
200 Các mạch máu lớn của trung thất trên
201 Các động và tĩnh mạch phế quản
202 Các mạch và hạch bạch huyết của phổi
203 Các thần kinh tự chủ ở ngực
204 Chi phối thần kinh của cây phế quản: Sơ đồ

Tim

Các hình 205-223

205 Tim ở tại chỗ
206 Tim: Bộc lộ từ phía trước
207 Hình X quang ngực
208 Tim: Đáy và mặt hoành
209 Túi màng ngoài tim
210 Trung thất: Thiết đồ ngang
211 Các động mạch vành và các tĩnh mạch tim
212 Các động mạch vành: Các hình chụp động mạch
213 Các động mạch vành: Các hình chụp động mạch (tiếp theo)
214 Tâm nhĩ và tâm thất phải
215 Tâm nhĩ và tâm thất trái
216 Các van và khung xơ của tim
217 Các van và khung xơ của tim (tiếp theo)
218 Các tâm nhĩ, các tâm thất và vách gian thất
219 Hệ thống dẫn truyền của tim
220 Các thần kinh của tim
221 Chi phối thần kinh của tim: Sơ đồ
222 Chi phối thần kinh của các mạch máu: Sơ đồ
223 Tuần hoàn trước và sau khi sinh

Trung thất

Các hình 224-234

224 Trung thất: Nhìn ngoài bên phải
225 Trung thất: Nhìn ngoài bên trái
226 Thực quản ở tại chỗ
227 Định khu và các chỗ hẹp của thực quản
228 Cơ của thực quản
229 Chỗ nối hầu – thực quản
230 Chỗ nối thực quản – dạ dày
231 Các động mạch của thực quản
232 Các tĩnh mạch của thực quản
233 Các mạch và hạch bạch huyết của thực quản
234 Các thần kinh của thực quản

Cắt lớp vùng

Hình 235

235 Cắt lớp ngực: Các hình ảnh chụp cắt lớp theo mặt phẳng ngang

Giải phẫu thiết đồ

Các hình 236-239

236 Thiết đồ ngang của ngực ở mức T3
237 Thiết đồ ngang của ngực ở mức đĩa T3-4
238 Thiết đồ ngang của ngực ở mức đĩa T4-5
239 Thiết đồ ngang của ngực ở mức T7

Ngực

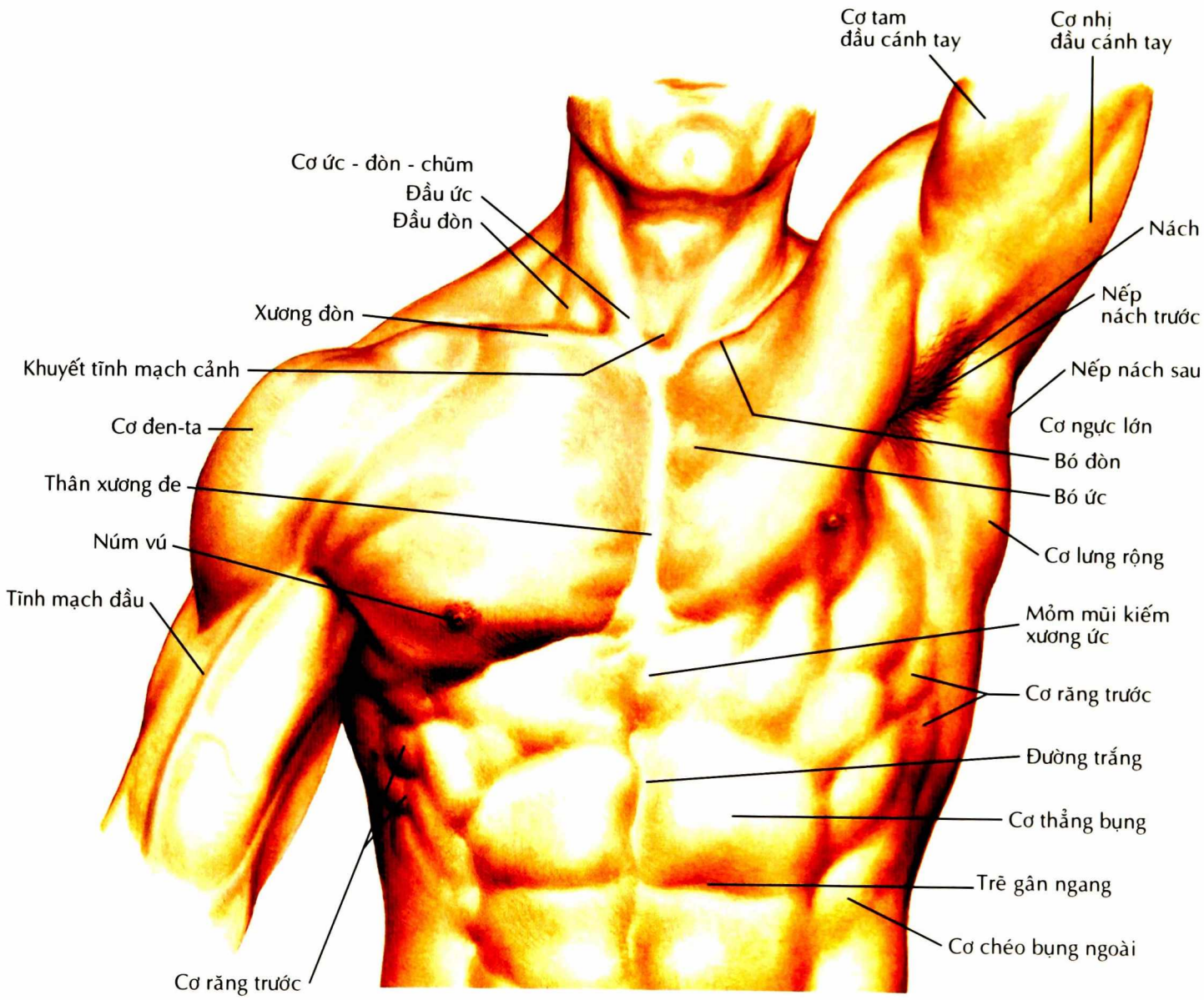
Cơ tam đầu cánh tay
Cơ nhị đầu cánh tay
Cơ ức - đòn - chũm
Đầu ức
Đầu đòn
Nách
Xương đòn
Nếp nách trước
Khuyết tĩnh mạch cảnh
Nếp nách sau
Cơ đen-ta
Cơ ngực lớn
Bó đòn
Thân xương đe
Bó ức
Núm vú
Cơ lưng rộng
Tĩnh mạch đầu
Mỏm mũi kiếm xương ức
Cơ răng trước
Đường trắng
Cơ thẳng bụng
Trẽ gân ngang
Cơ chéo bụng ngoài
Cơ răng trước
C. Machado M.D.

3 Tuyến Vú

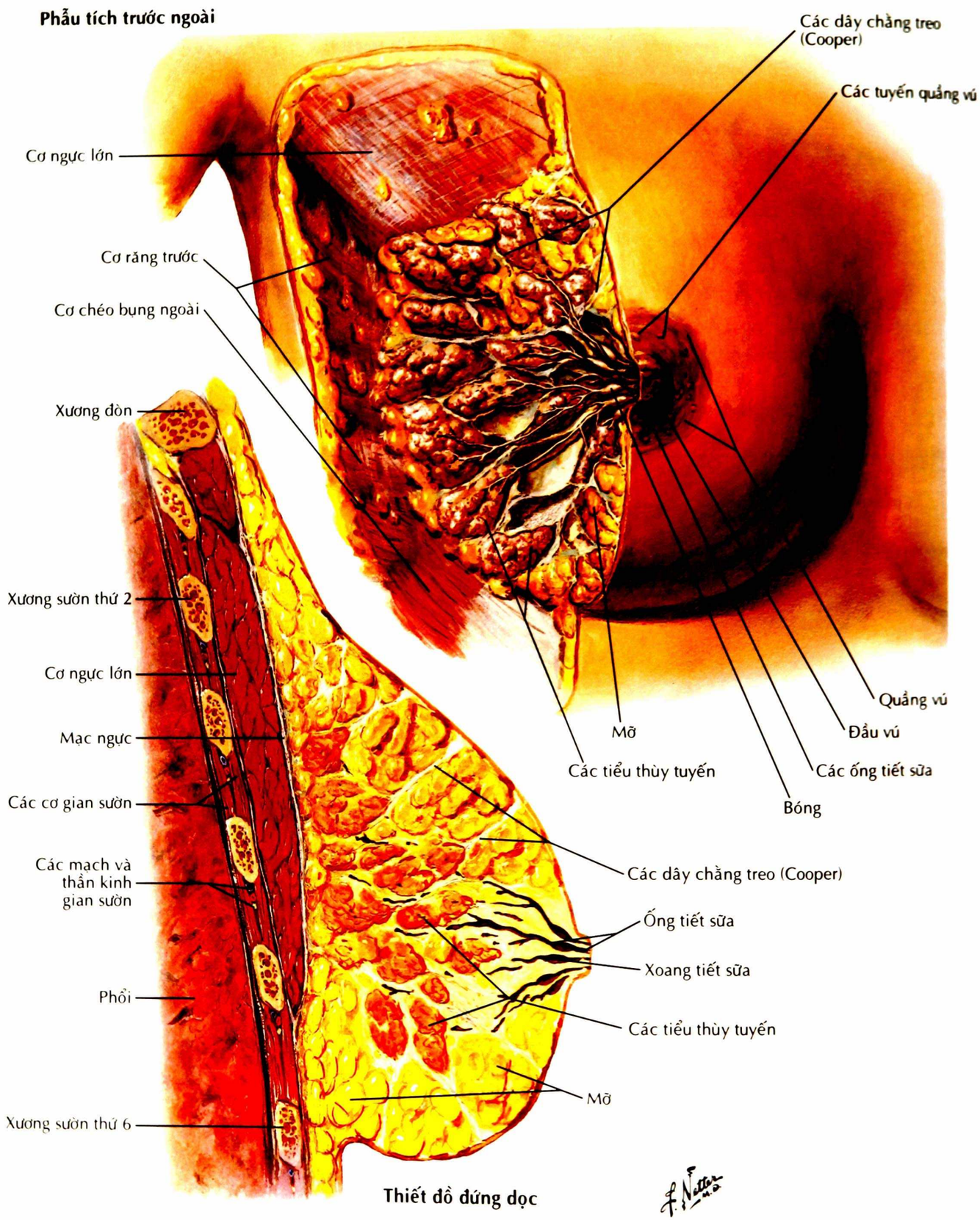
Phẫu tích trước ngoài
Các dây chằng treo (Cooper)
Các tuyến quầng vú
Cơ ngực lớn
Cơ răng trước
Cơ chéo bụng ngoài
Xương đòn
Xương sườn thứ 2
Cơ ngực lớn
Mạc ngực
Các cơ gian sườn
Các mạch và thần kinh gian sườn
Phổi
Xương sườn thứ 6
Mỡ
Các tiểu thùy tuyến
Bóng
Các ống tiết sữa
Đầu vú
Quầng vú
Các dây chằng treo (Cooper)
Ống tiết sữa
Xoang tiết sữa
Các tiểu thùy tuyến
Mỡ
Thiết đồ đứng dọc

Các Động Mạch của Tuyến Vú

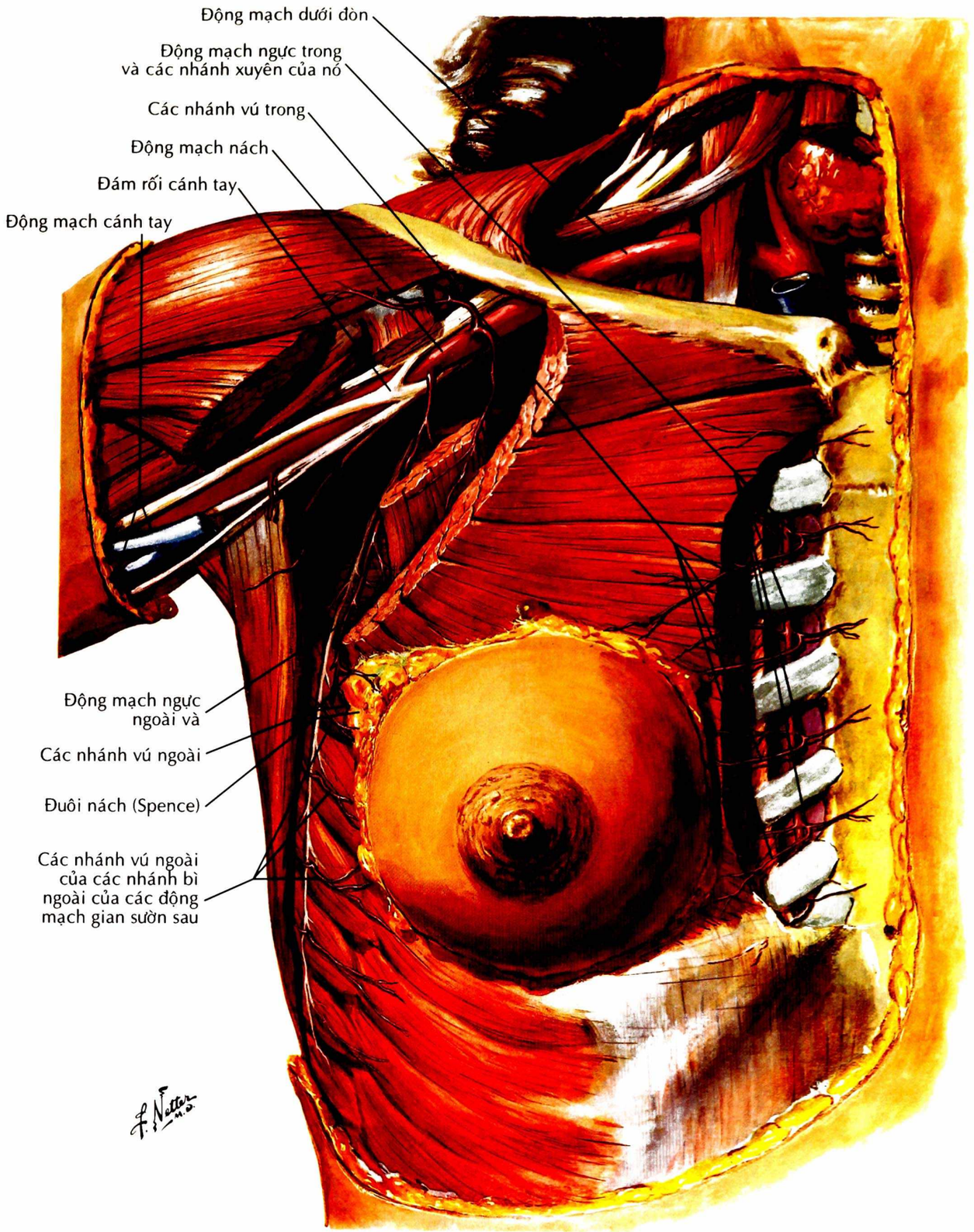

3 Các Mạch và Hạch Bạch Huyết của Tuyến Vú

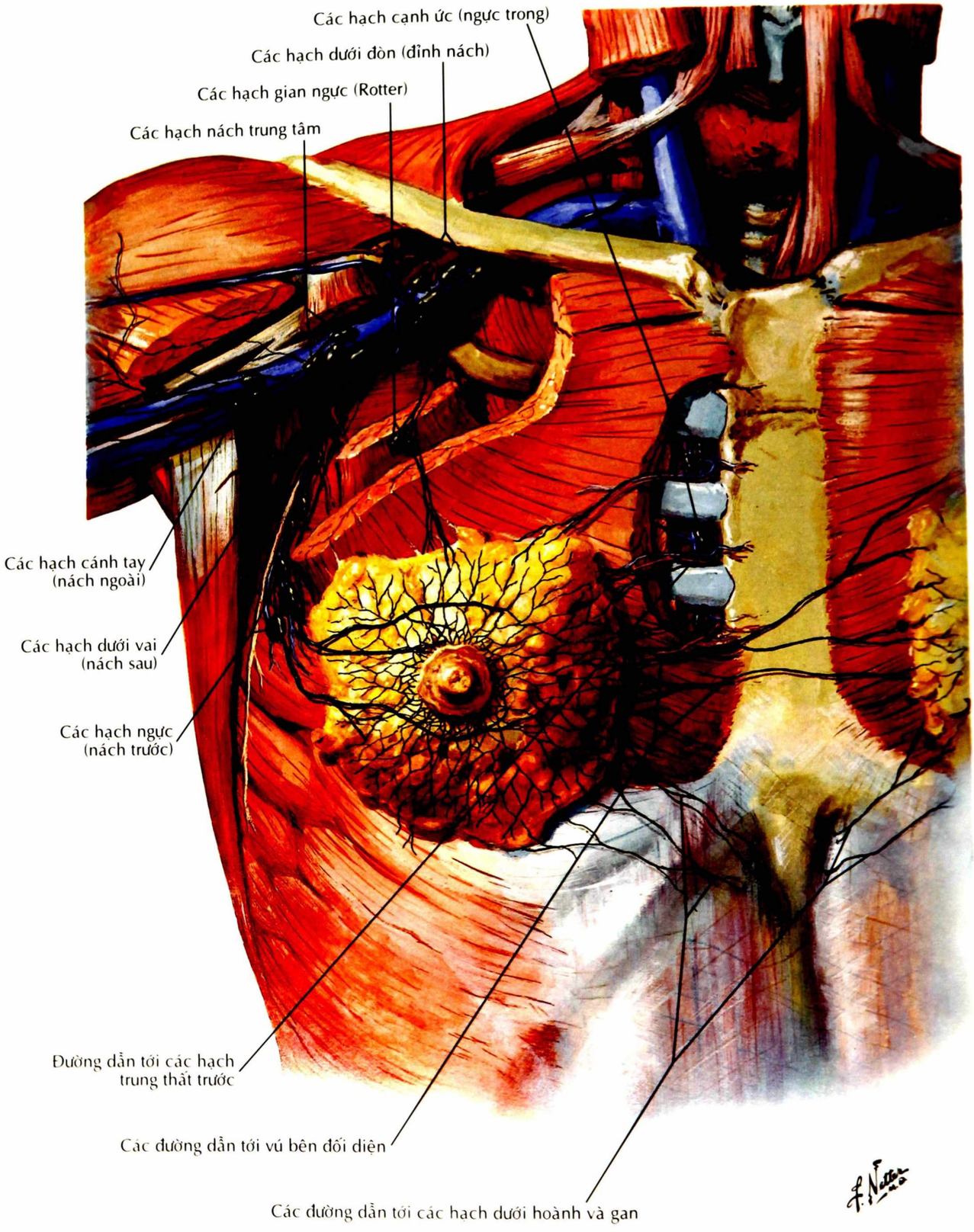

Khung Xương Ngực

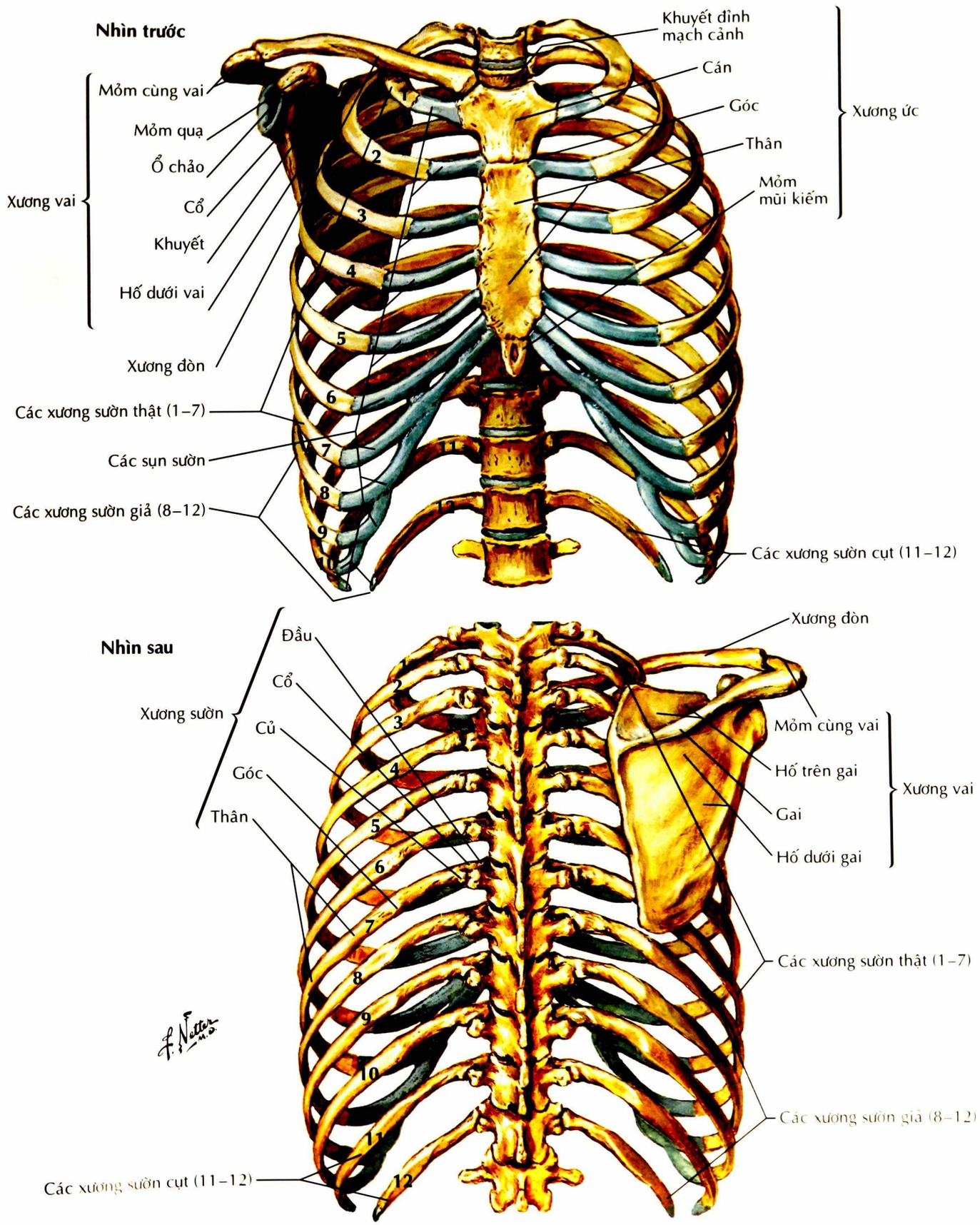

3 Các Xương Sườn và Các Khớp Ức Sườn

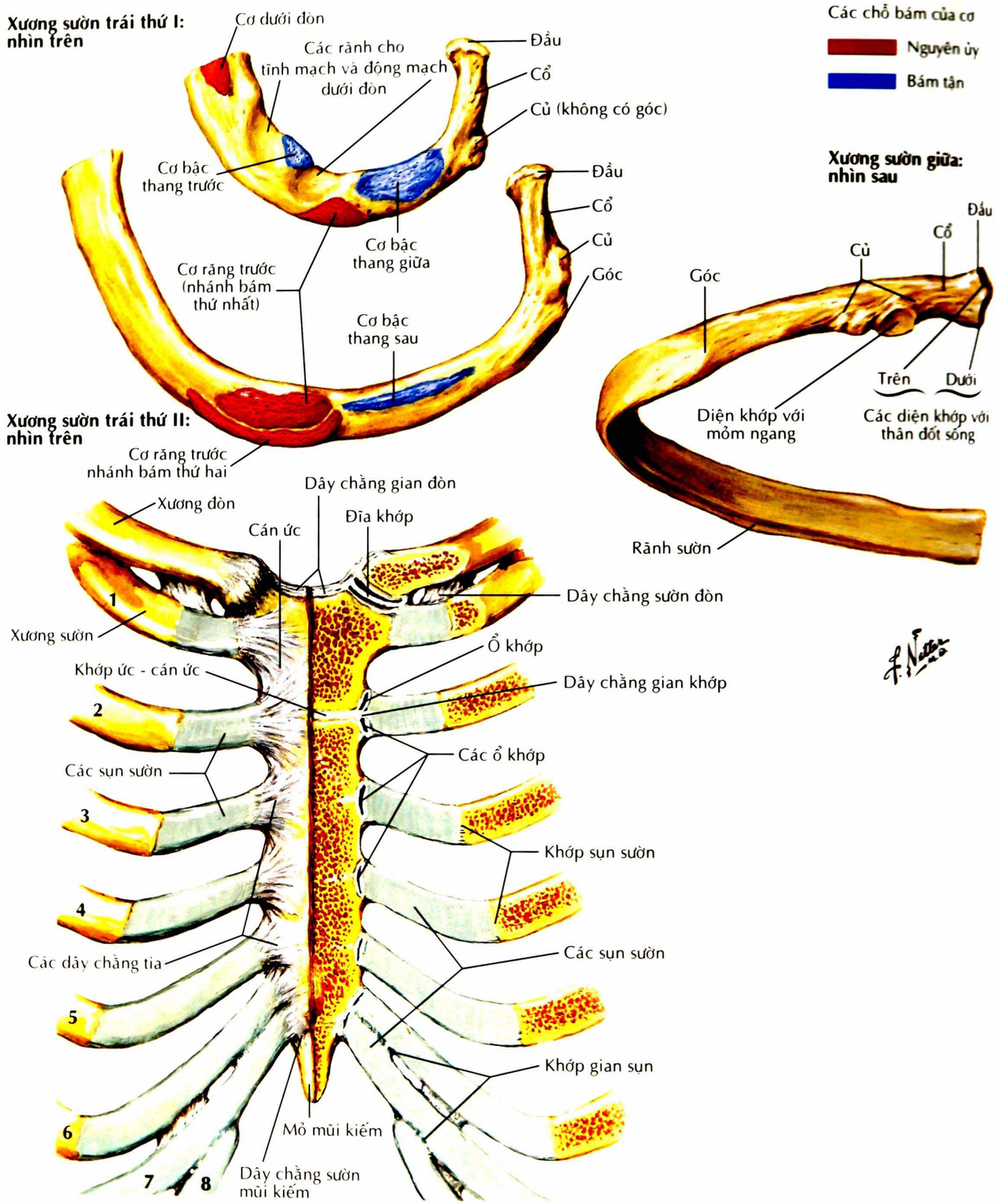

Các khớp ức sườn: nhìn trước

Các Khớp Sườn - Đốt Sống

Xem thêm hình 151

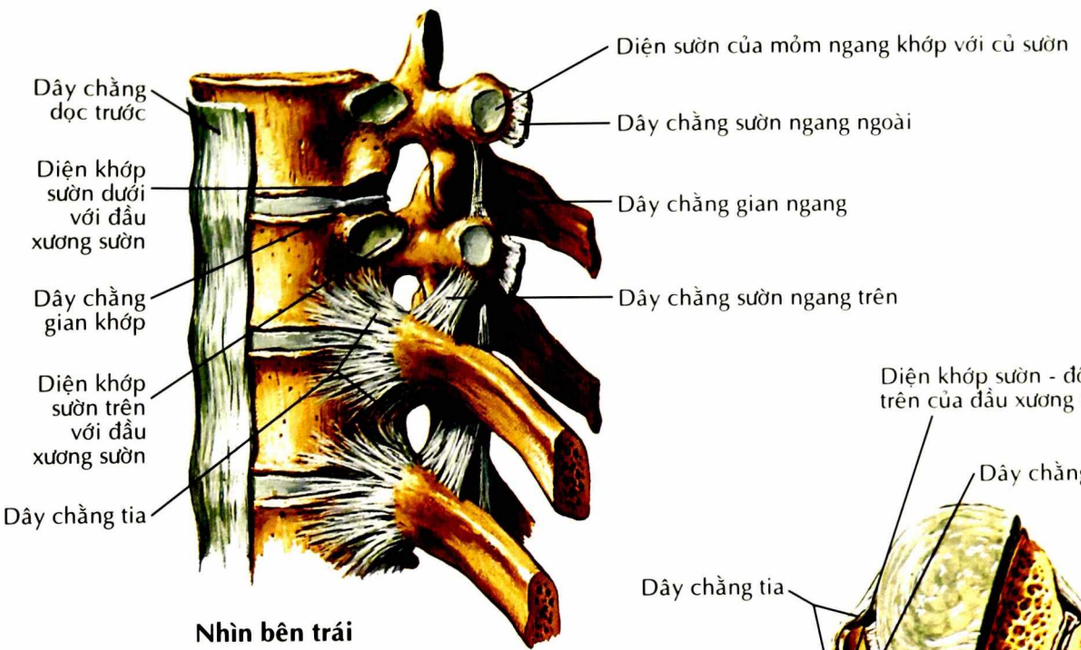

Nhìn bên trái

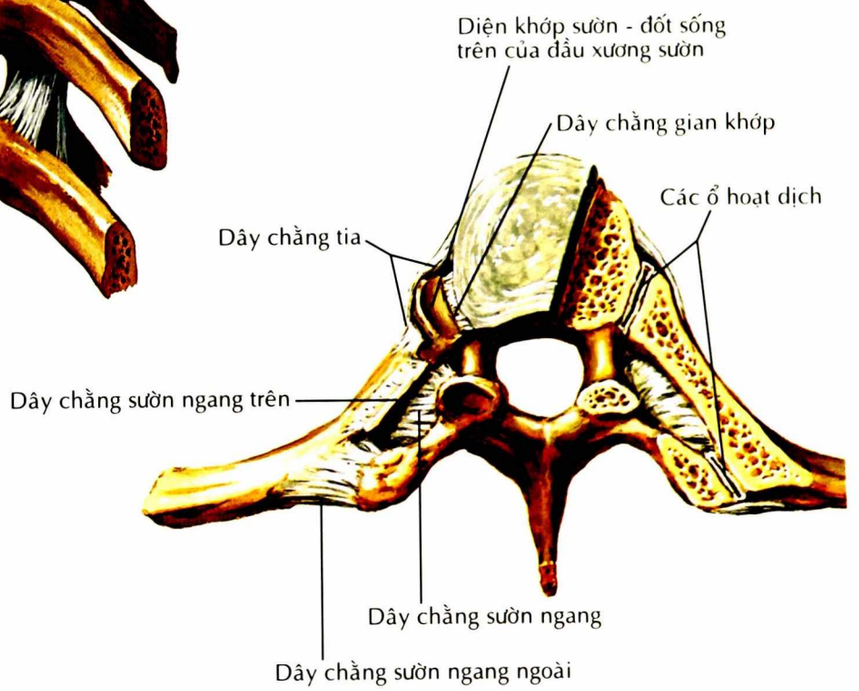

Thiết đồ ngang: nhìn trên

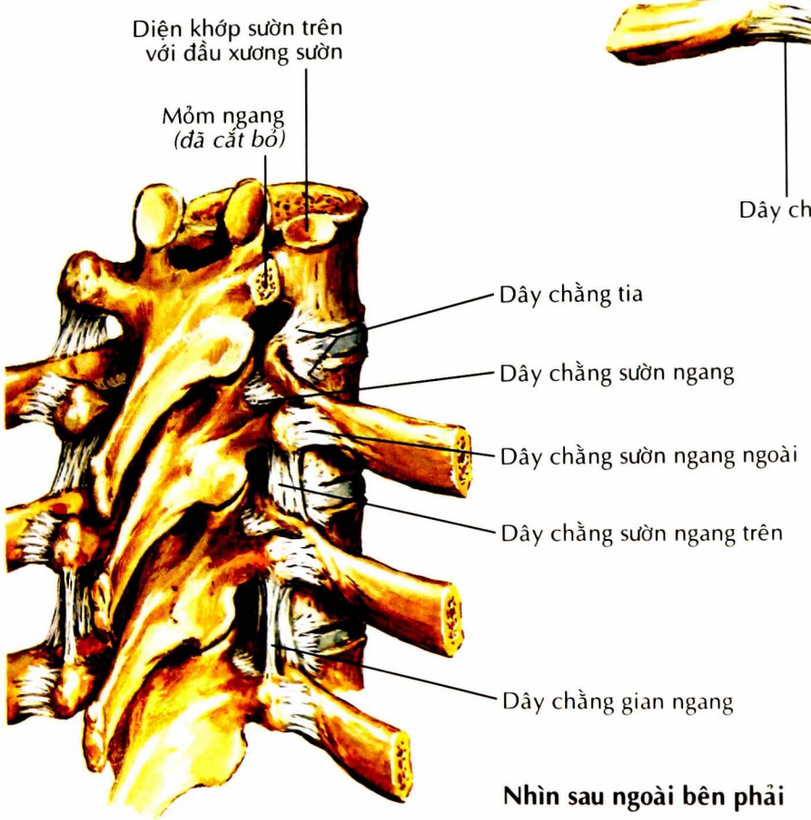

Nhìn sau ngoài bên phải

3 Thành Ngực Trước

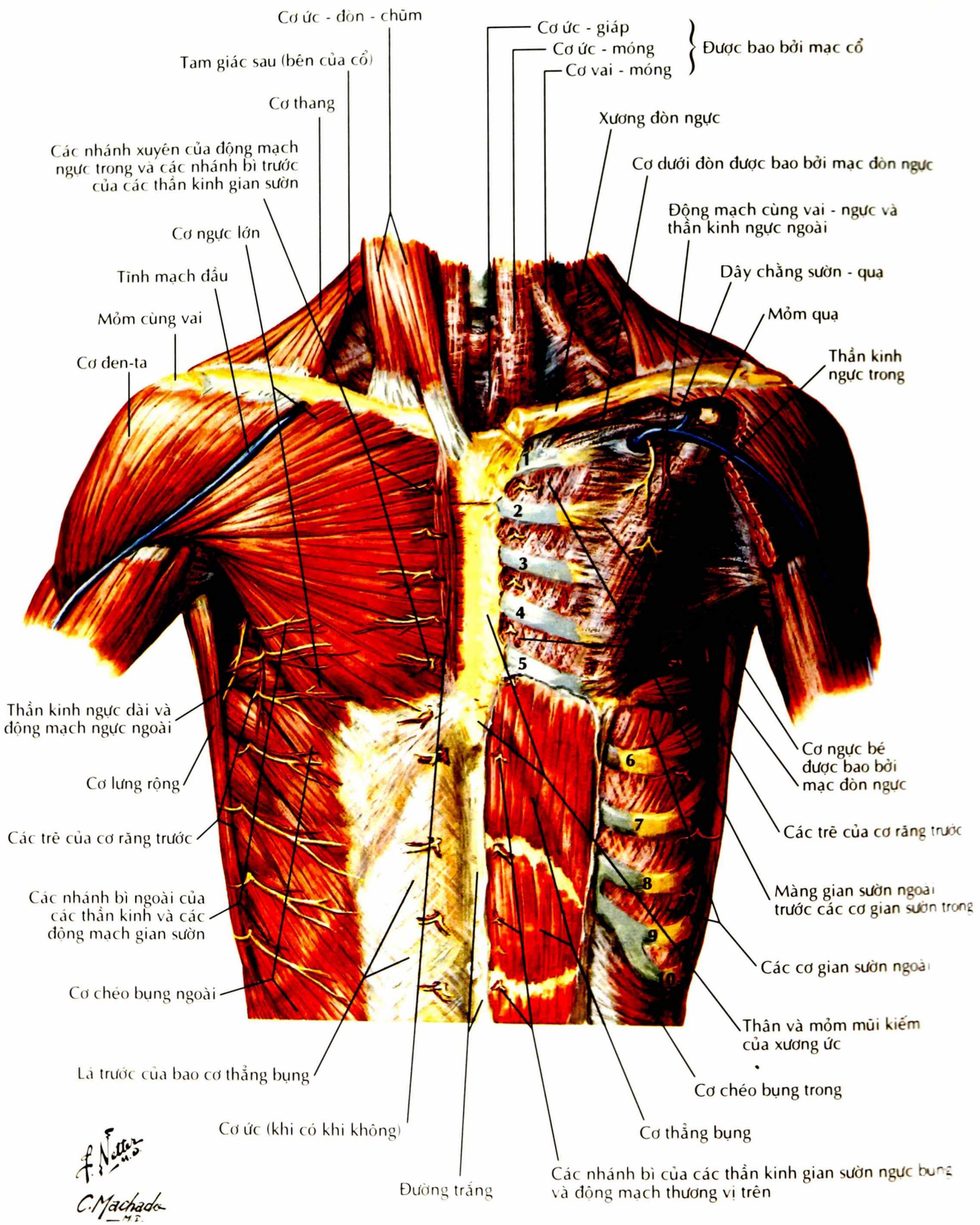

Thành Ngực Trước (tiếp theo)

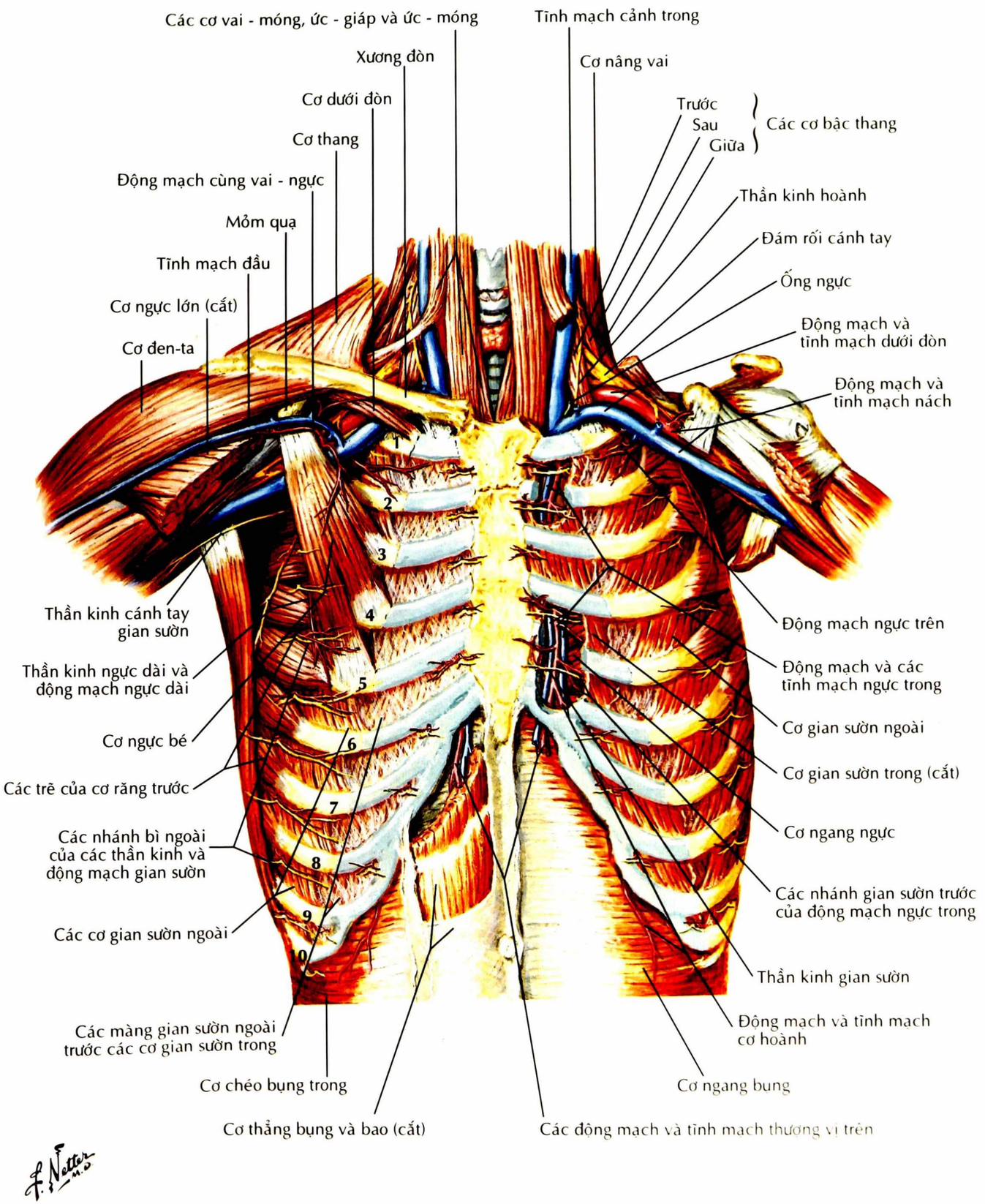

3 Thành Ngực Trước: Nhìn Trong

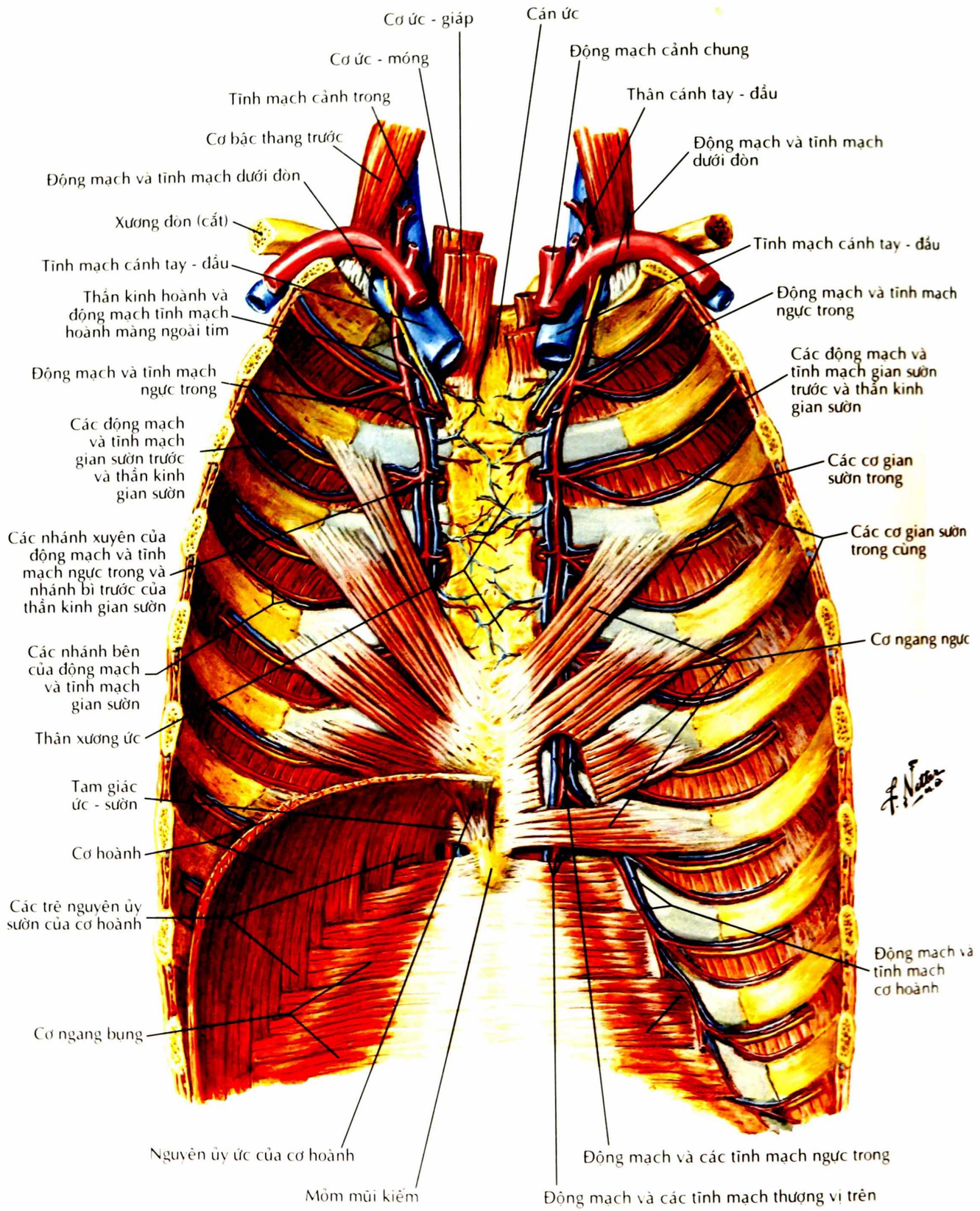

Các Thần Kinh và Động Mạch Gian Sườn

Xem thêm hình 174, 252

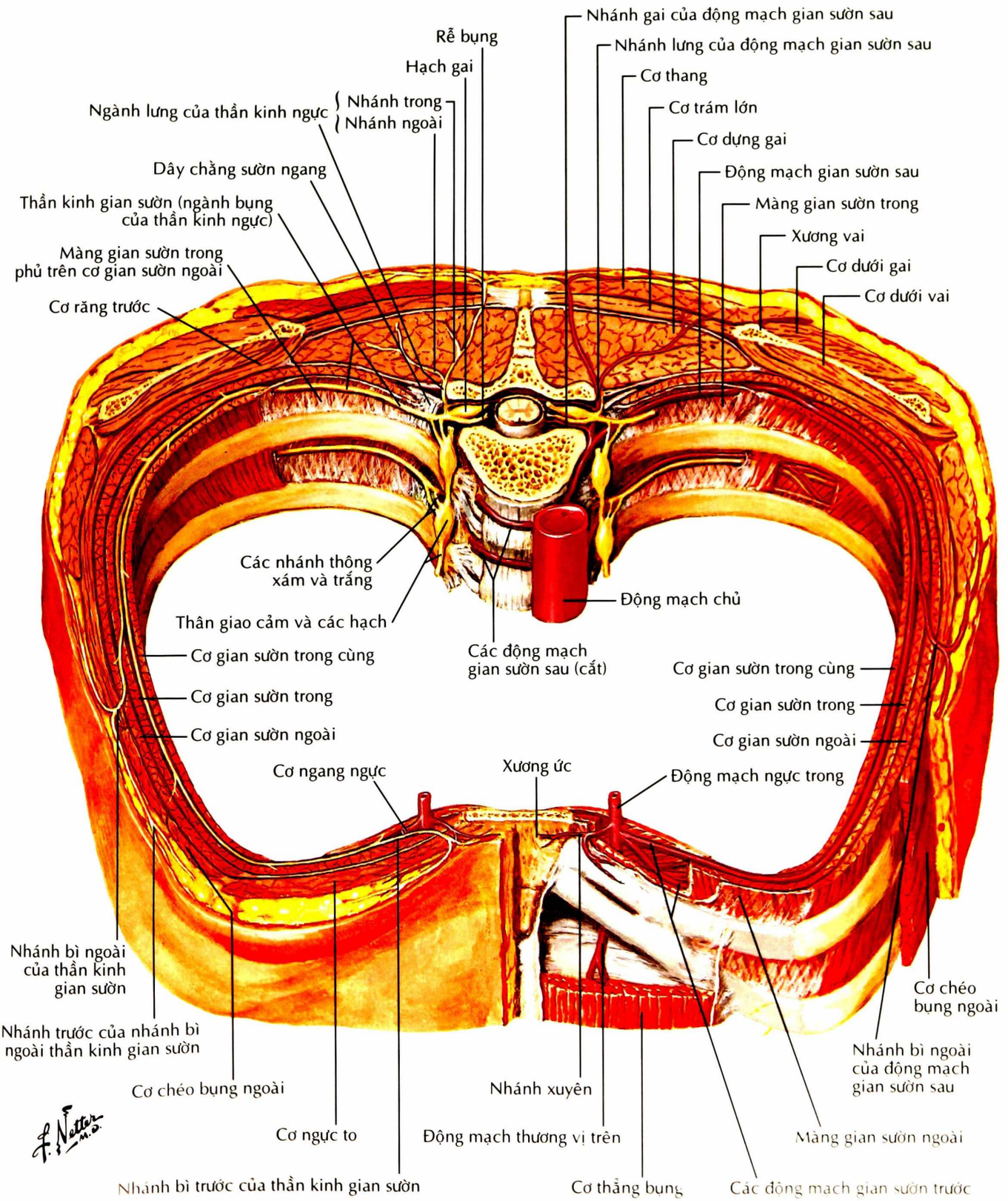

3 Các Tĩnh Mạch của Thành Ngực Trong

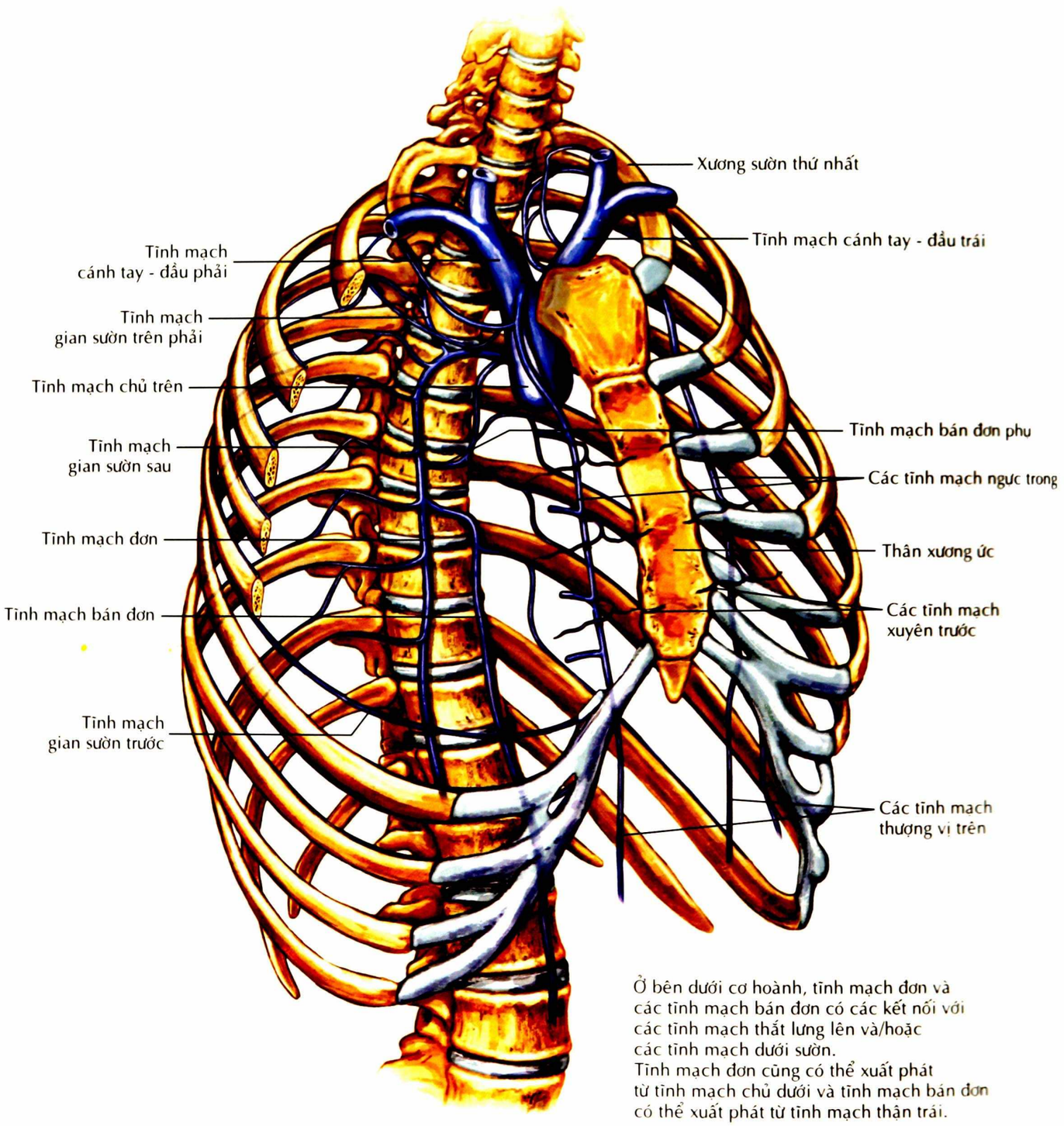

Ở bên dưới cơ hoành, tĩnh mạch đơn và các tĩnh mạch bán đơn có các kết nối với các tĩnh mạch thắt lưng lên và/hoặc các tĩnh mạch dưới sườn. Tĩnh mạch đơn cũng có thể xuất phát từ tĩnh mạch chủ dưới và tĩnh mạch bán đơn có thể xuất phát từ tĩnh mạch thận trái.

Thần Kinh Hoành

Xem thêm hình 31, 128

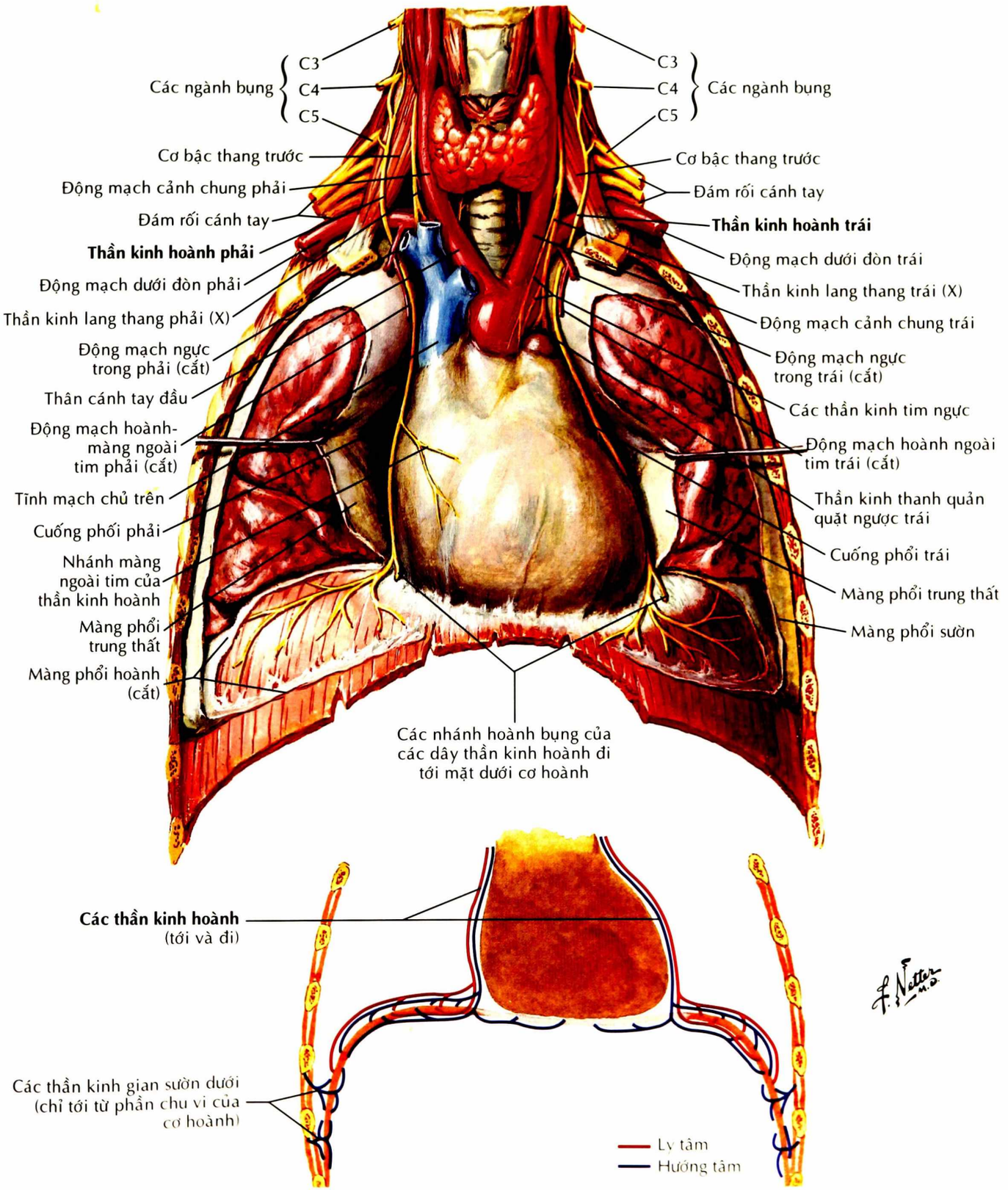

3 Cơ Hoành: Mặt Ngực

Xem thêm hình 224, 225

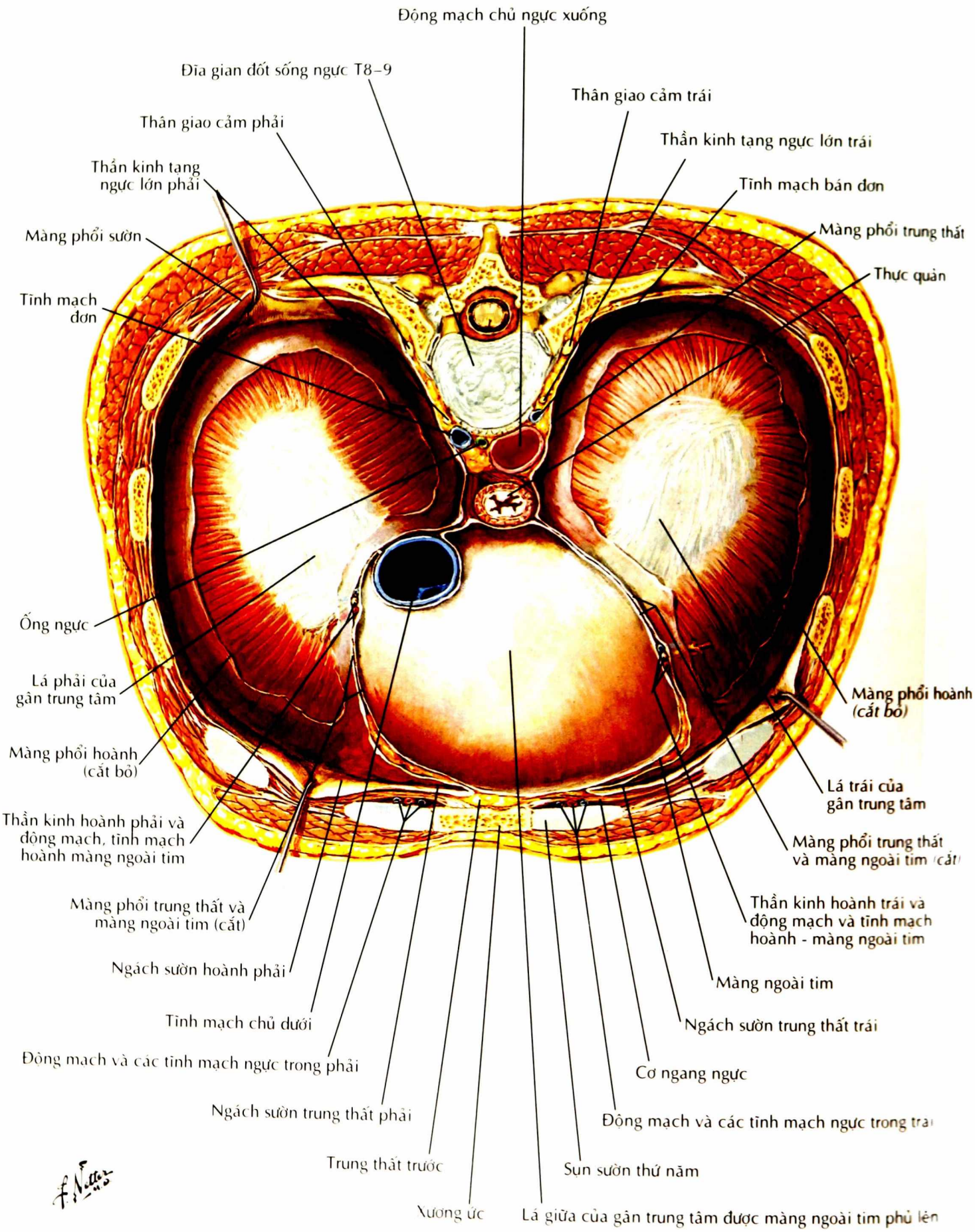

Hình 188

Cơ Hoành: Mặt Bụng

Xem thêm hình 247, 256, 262

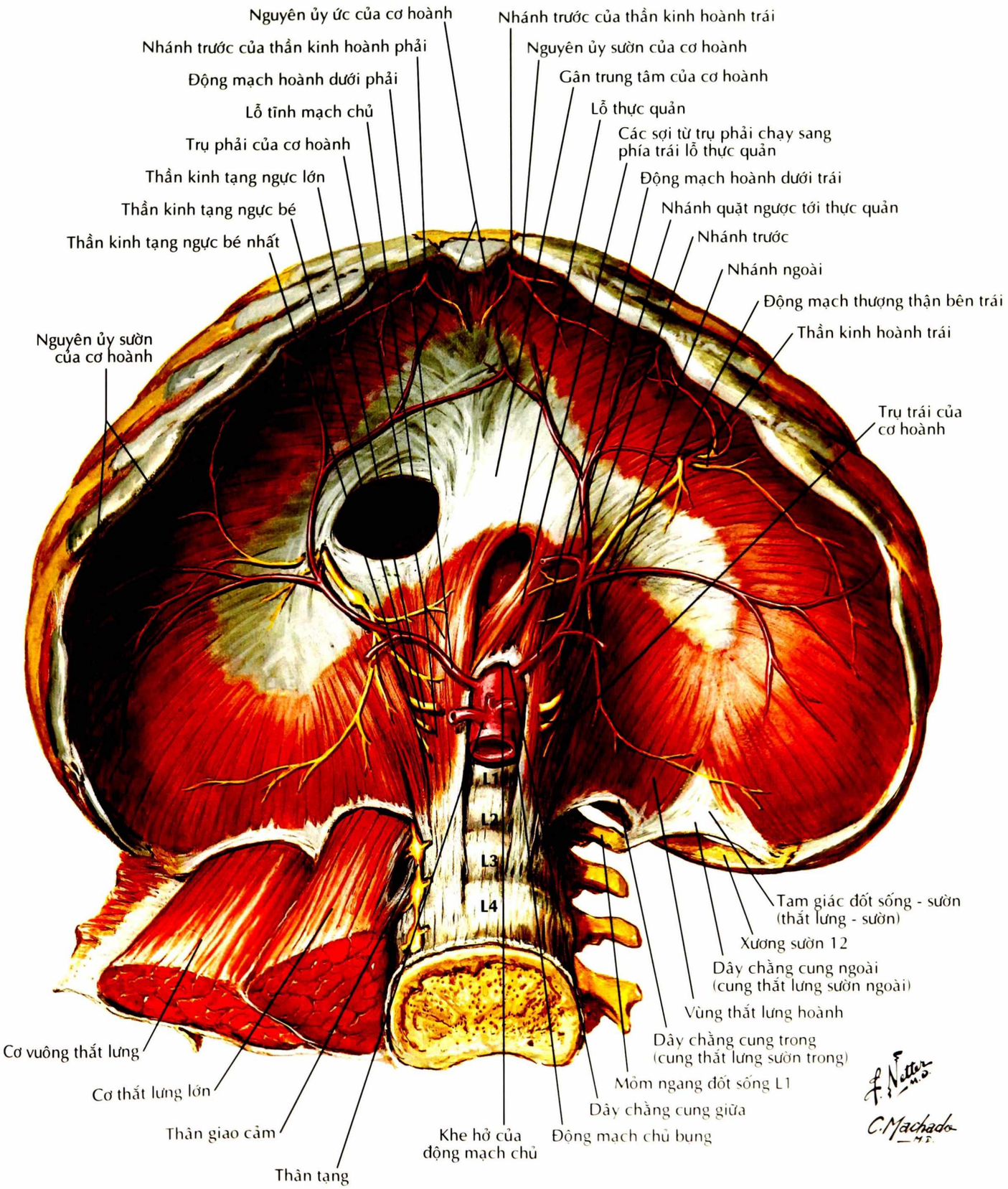

3 Định Khu của Phổi: Nhìn Trước

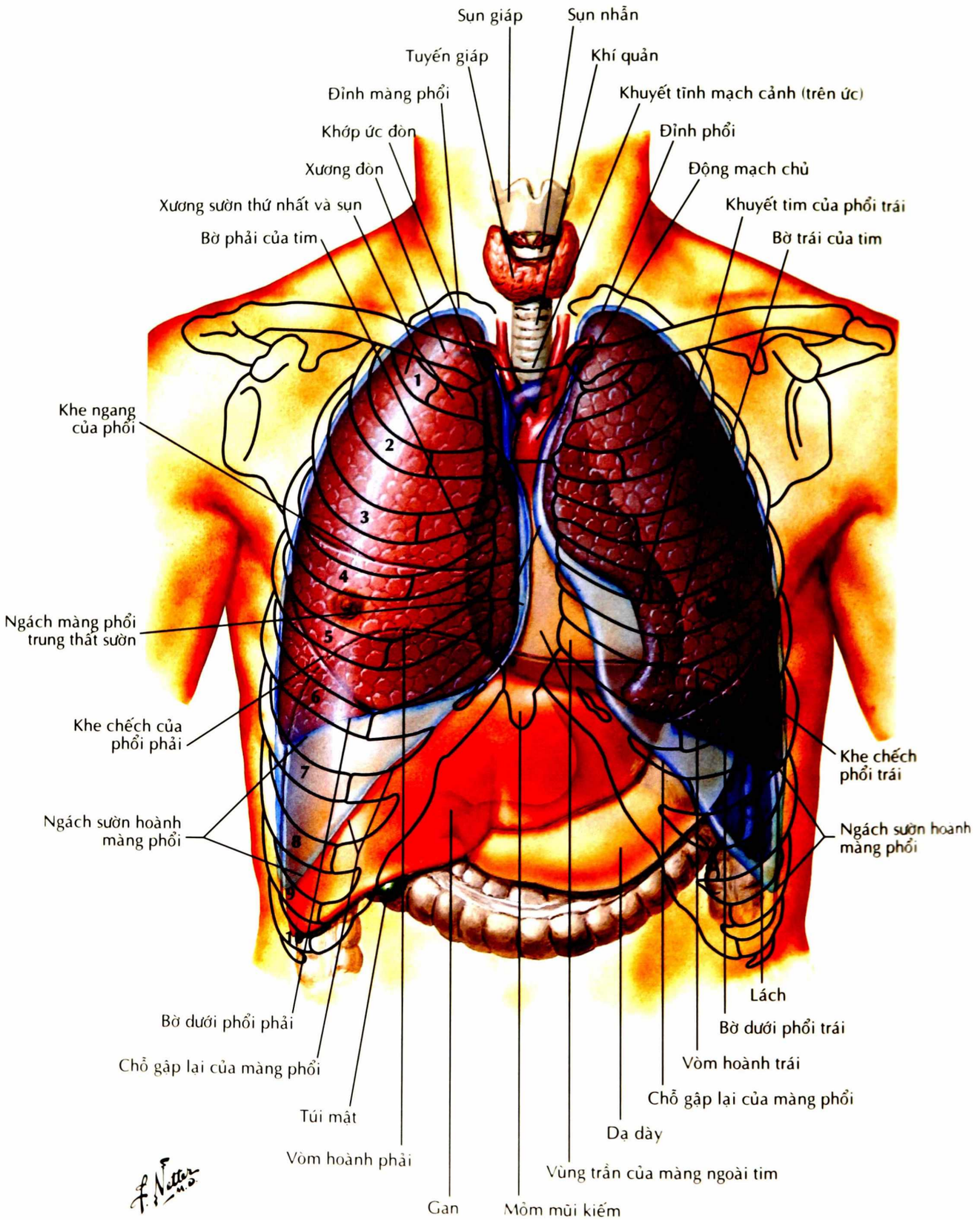

Hình 190

Định Khu của Phổi: Nhìn Sau

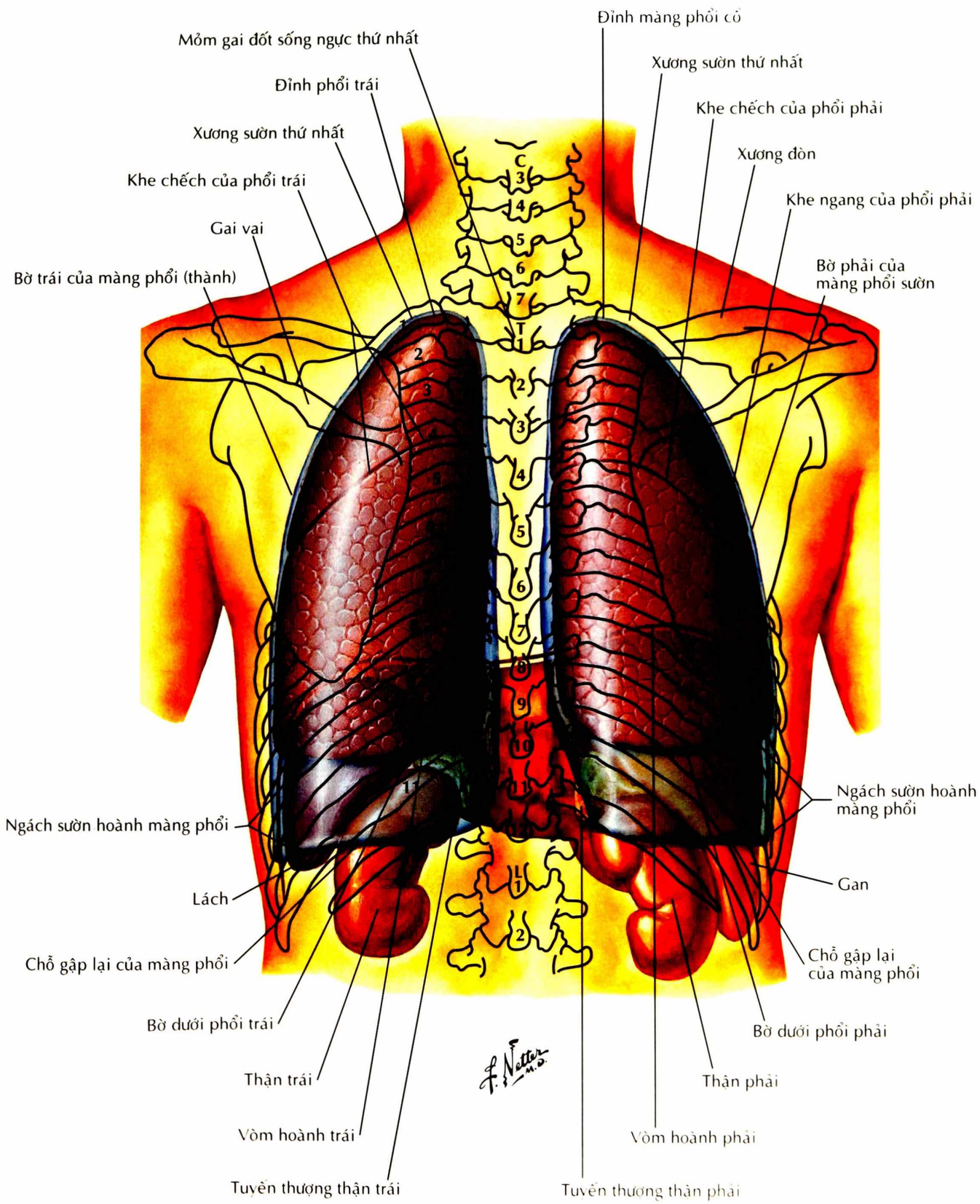

3 Phổi ở Tại Chỗ: Nhìn Trước

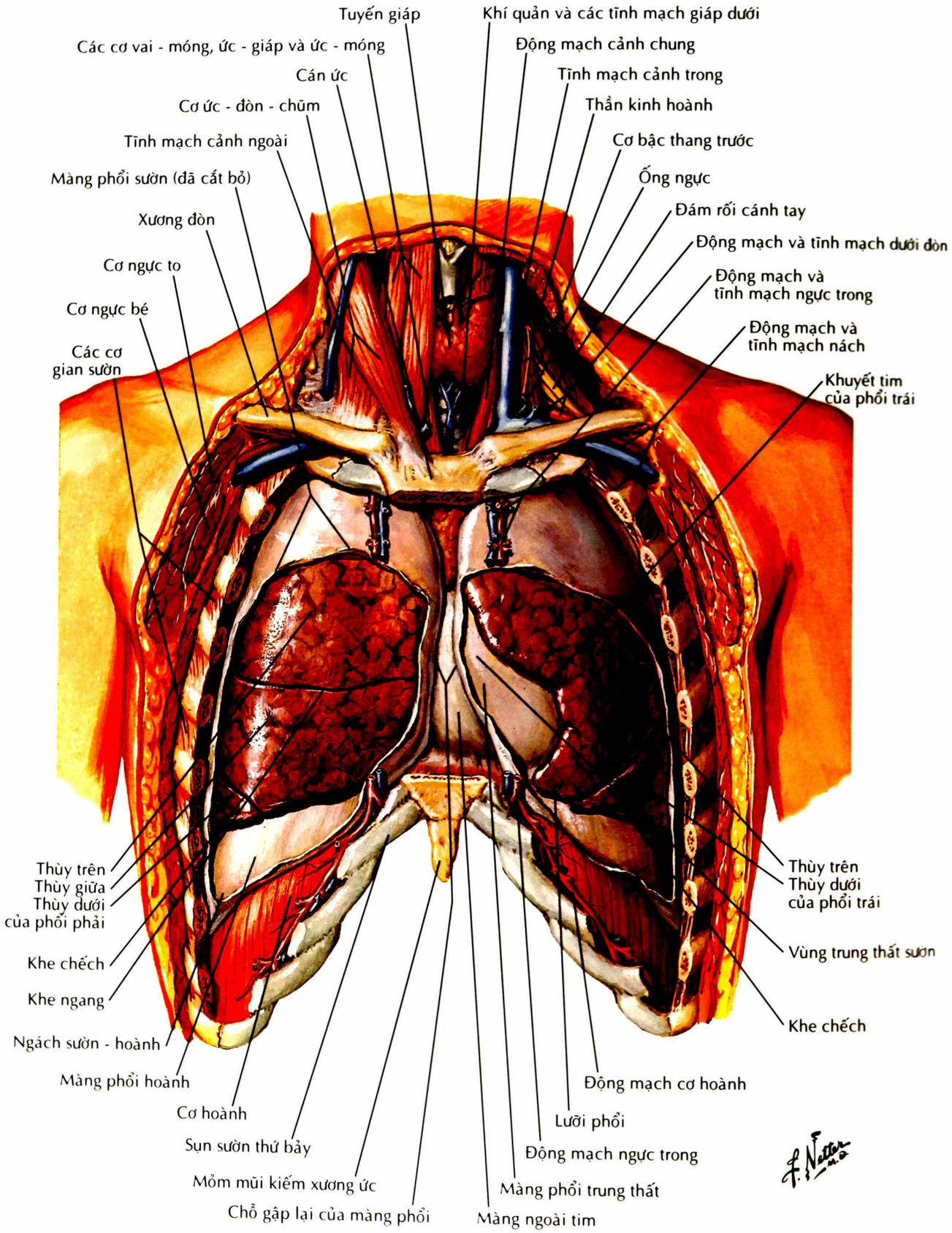

Hình 192

Các Phổi: Nhìn Từ Trung Thất

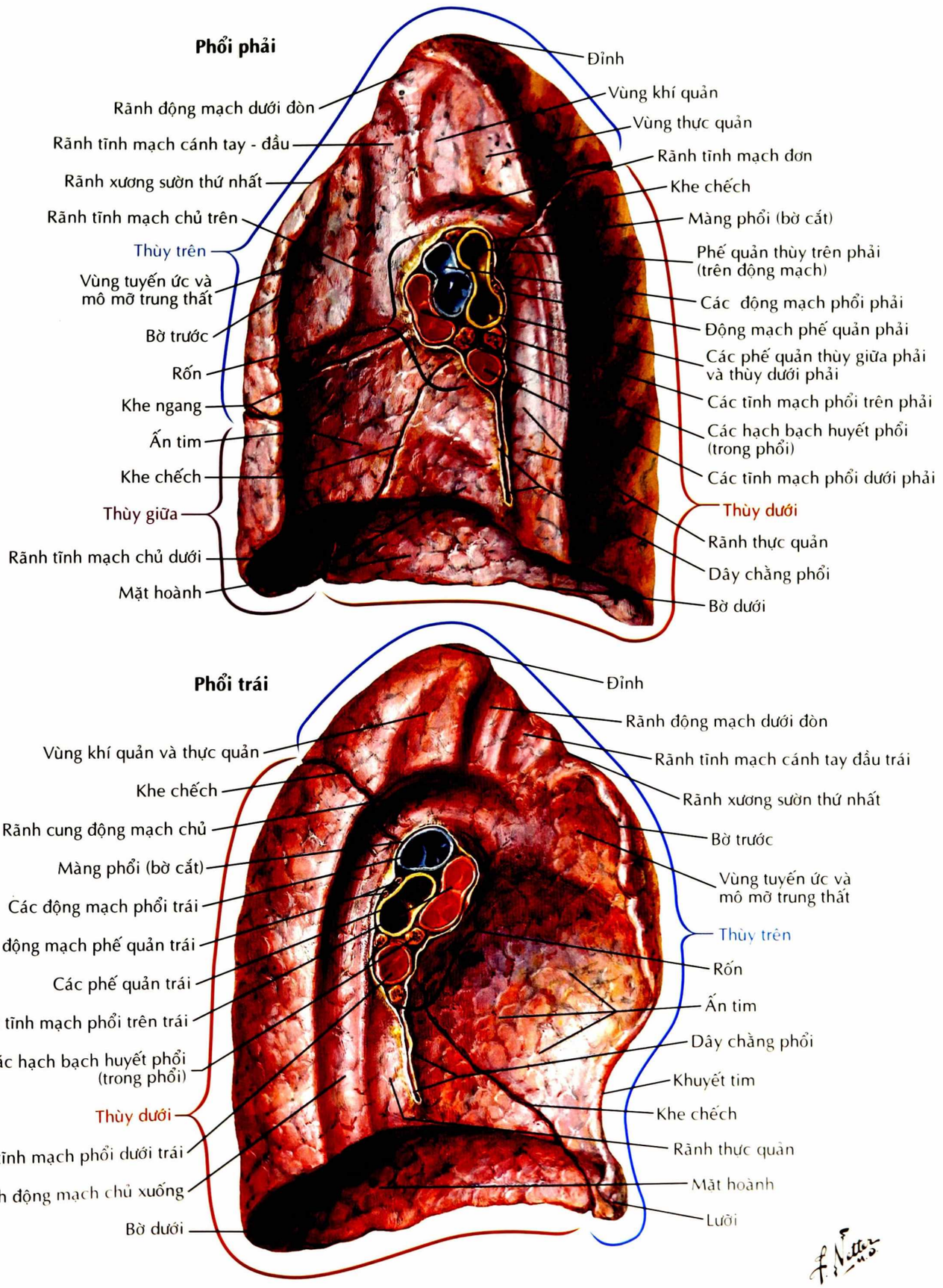

3 Các Phân Thùy Phế Quản Phổi

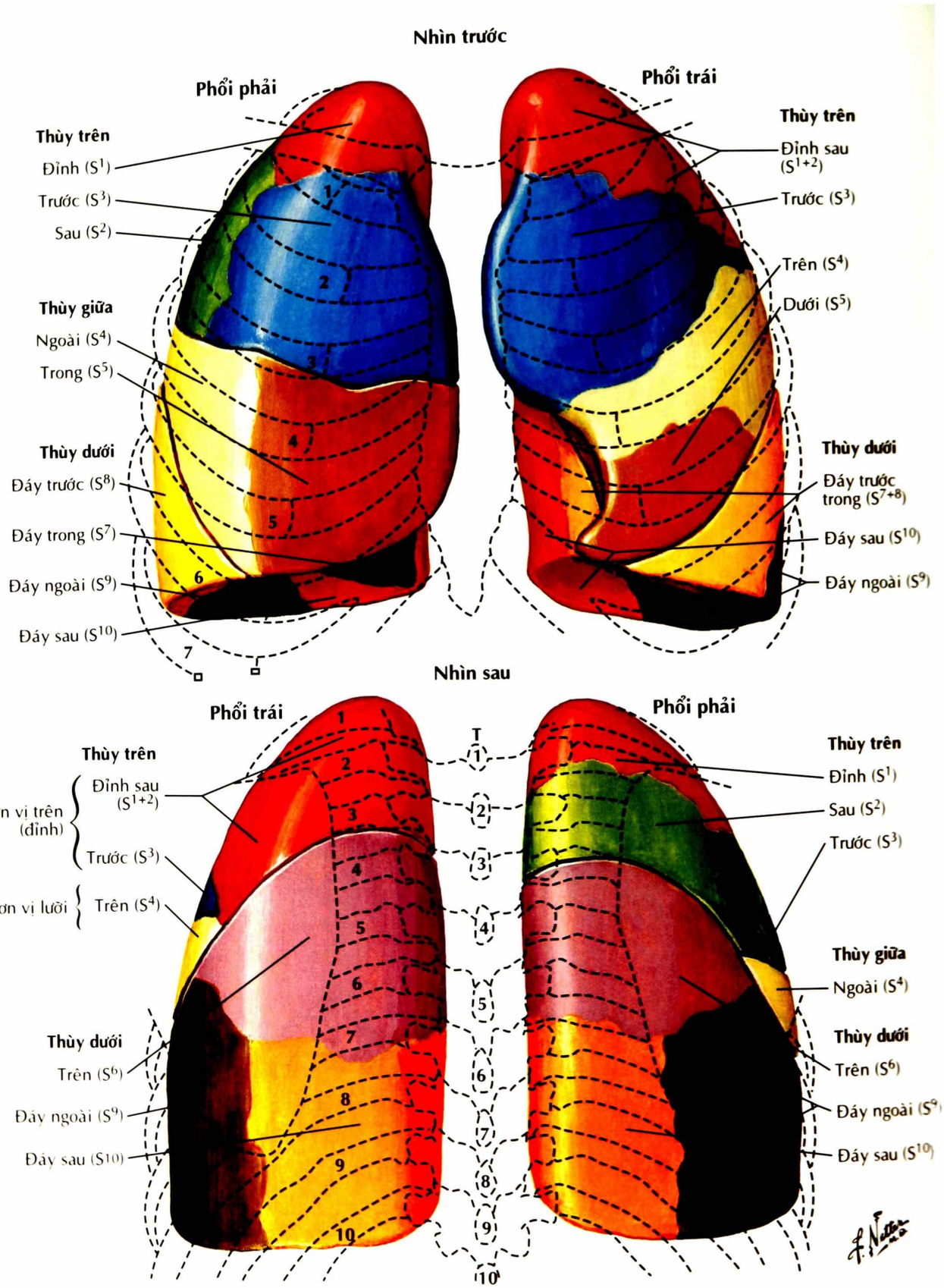

Các Phân Thùy Phế Quản Phổi (tiếp theo)

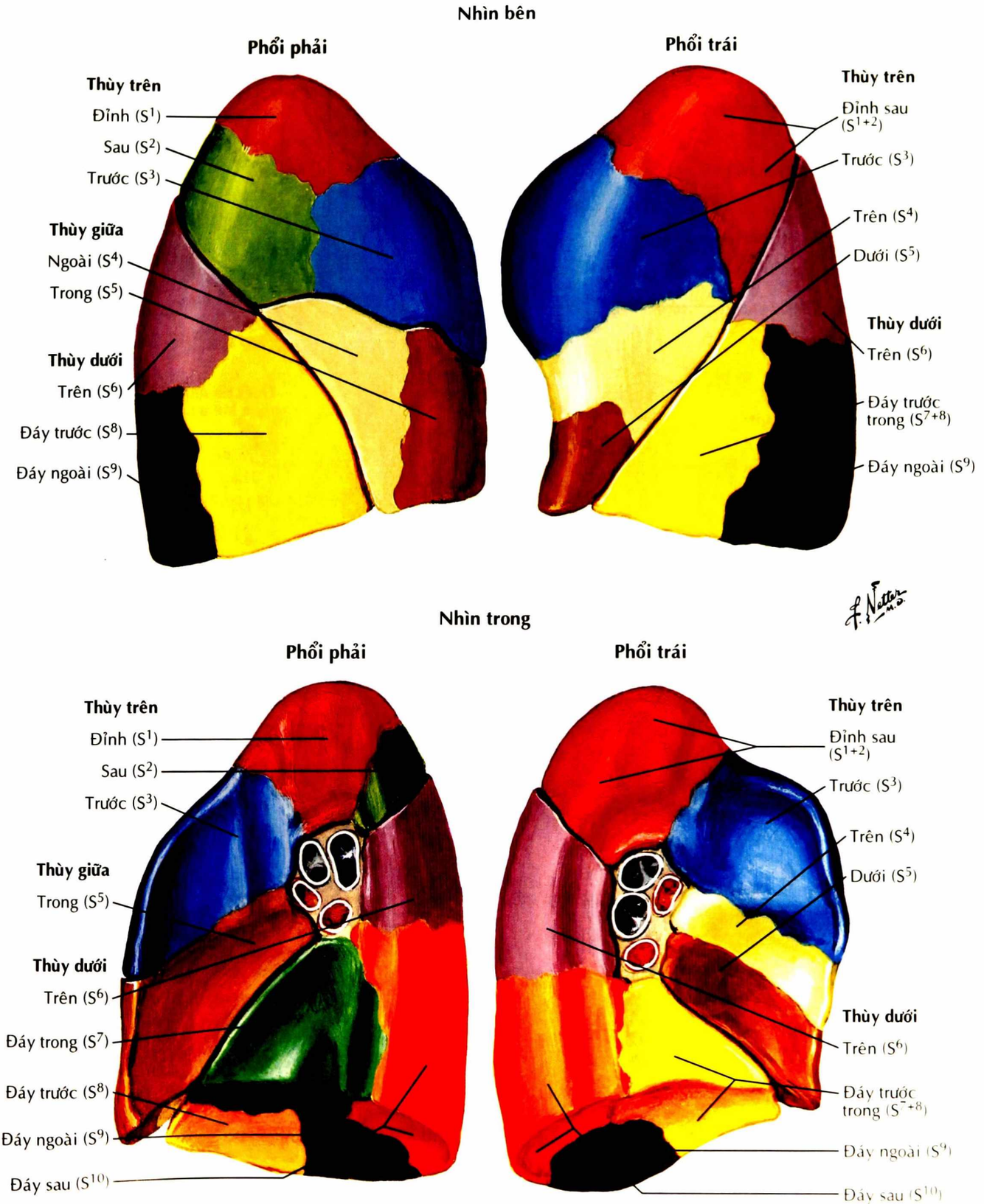

3 Khí Quản và Phế Quản Chính

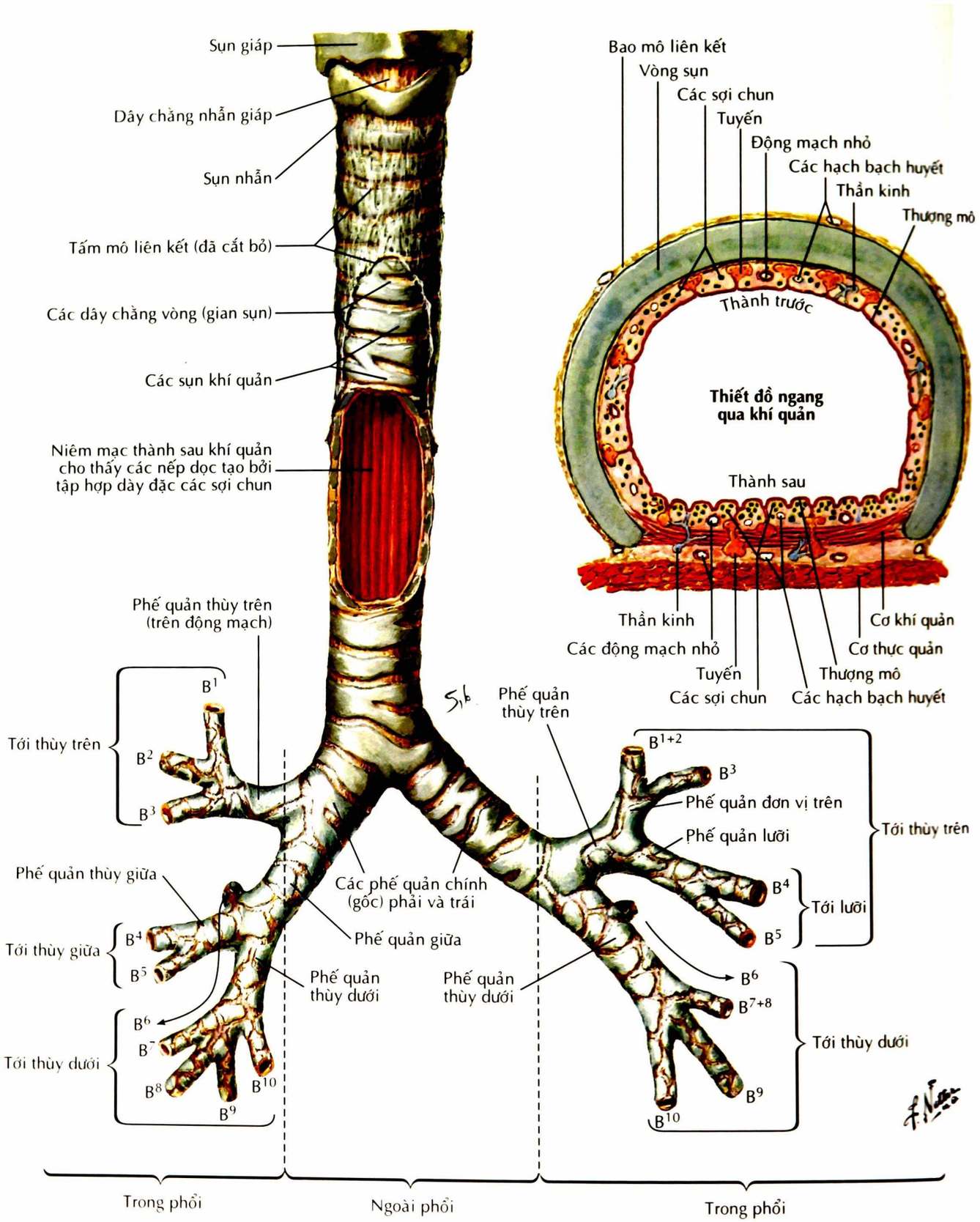

Hình 196

Danh Pháp của Phế Quản: Sơ Đồ

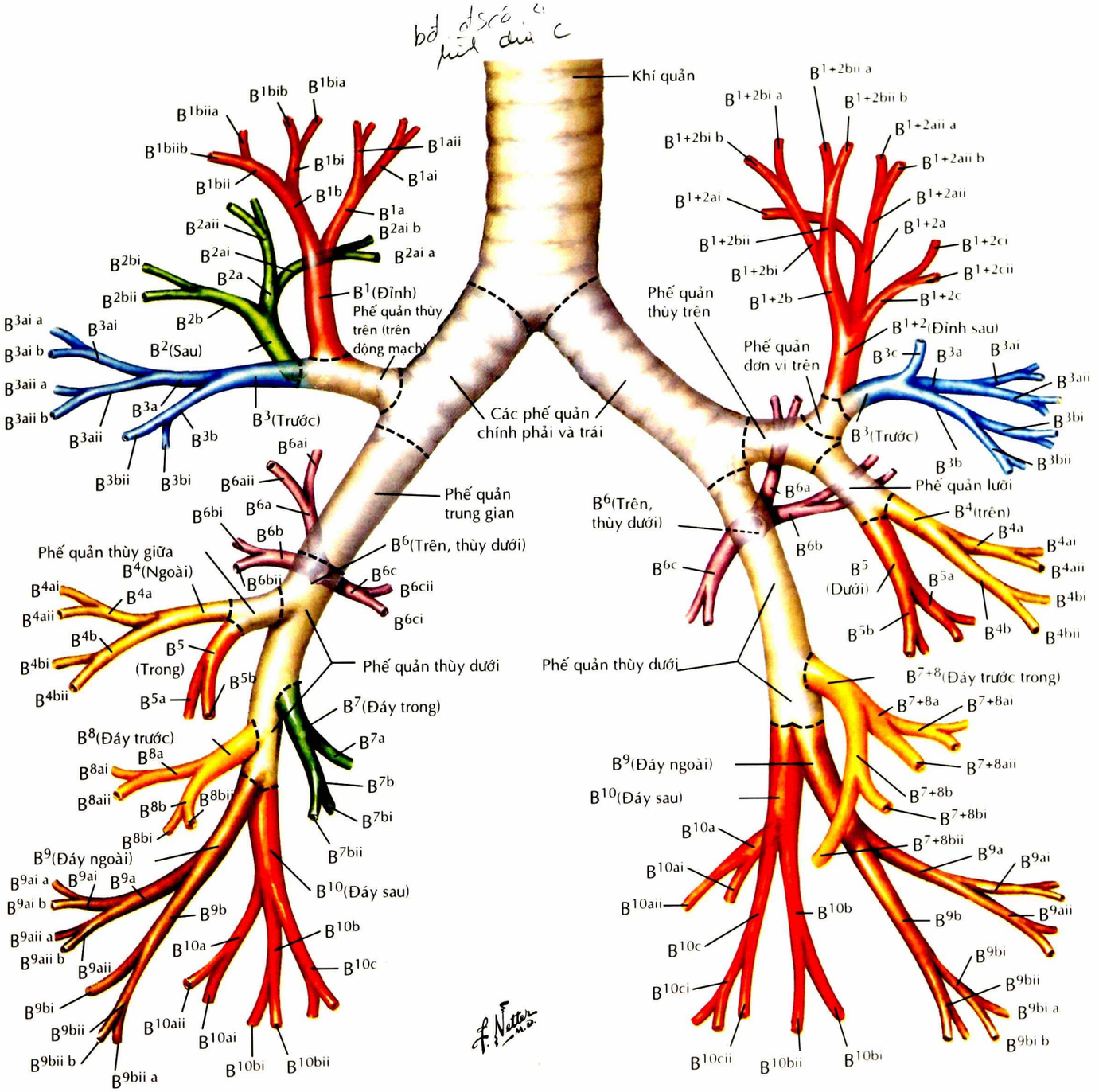

Danh pháp thường dùng cho các phân thùy (hình 194 và 195) là của Jackson và Huber, và các phân thùy phế quản được gọi theo đó. Ikeda đề nghị một danh pháp (như được chứng minh ở đây) đối với sự phân chia phế quản đến tận thế hệ thứ sáu. Để đơn giản trong minh họa này, chỉ một vài phân chia phế quản được ghi đến tận thế hệ thứ năm và thứ sáu. Các phế quản phân thùy (B) được đánh số từ 1 tới 10 cho mỗi phổi, ứng với các phân thùy phổi. Ở phổi trái B^1 và B^2 được phối hợp cũng như B^7 và B^8. Các phế quản ha phân thùy, hoặc bậc 4 được ghi thêm các chữ a, b hoặc c khi có thêm một nhánh nữa. Các phế quản bậc 5 được ghi bởi các chữ La mã i (trước) hoặc ii (sau) và những phế quản bậc 6 bởi chữ Hi Lạp a hoặc b. Nhiều tài liệu sử dụng ngược lại đối với các phế quản phân thùy (như Boyden đã đề nghị).

Những thay đổi đối với sự phân chia phế quản như được trình bày ở đây có rất nhiều, đặc biệt đối với các đường dẫn khí ngoại biên.

3 Đường Dẫn Khí Trong Phổi: Sơ Đồ

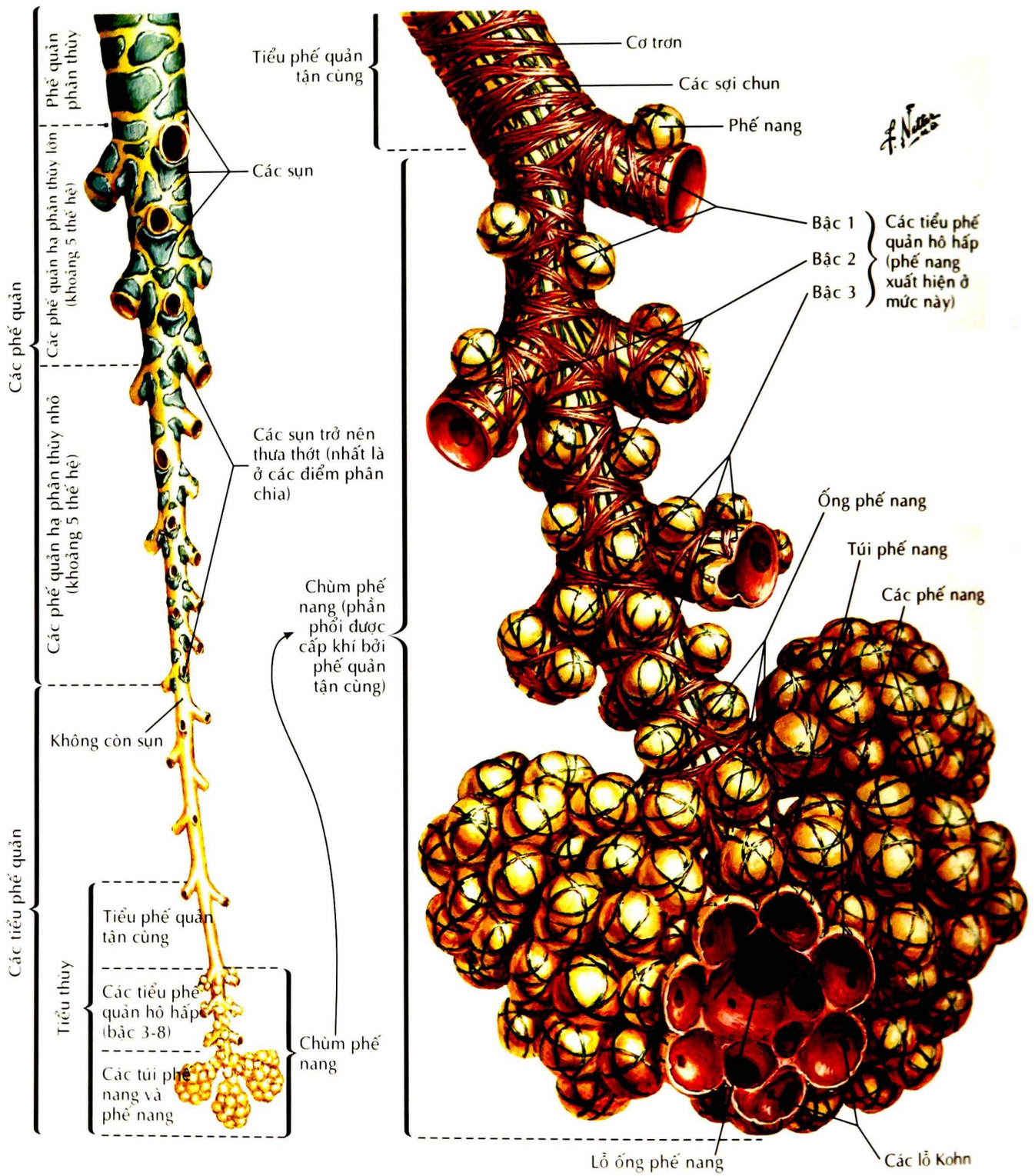

Các phân chia nhỏ hơn của đường dẫn khí trong phổi

Cấu trúc của các đường dẫn khí trong phổi

Tuần Hoàn Máu Trong Phổi: Sơ Đồ

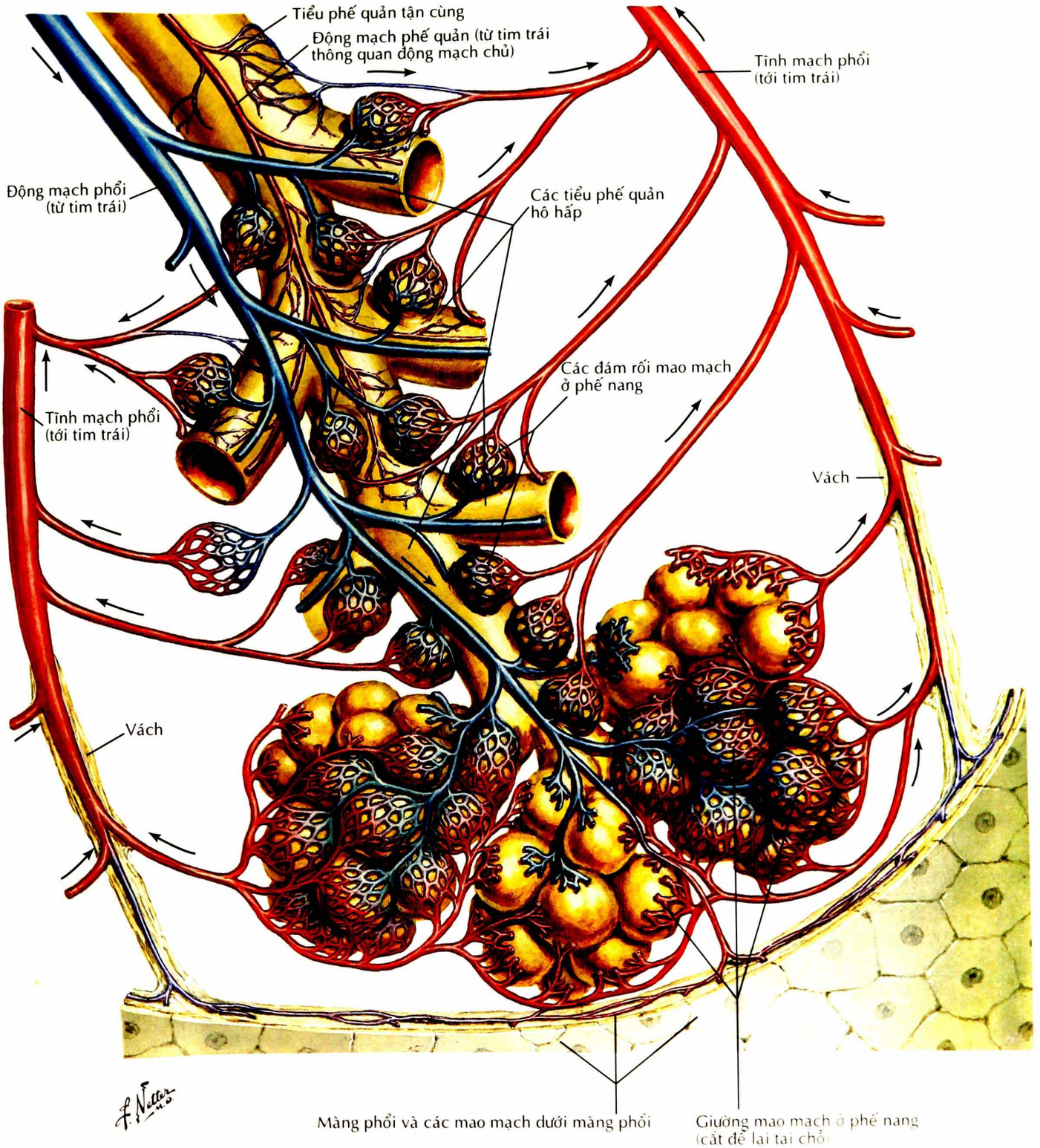

3 Các Mạch Chính của Trung Thất Trên

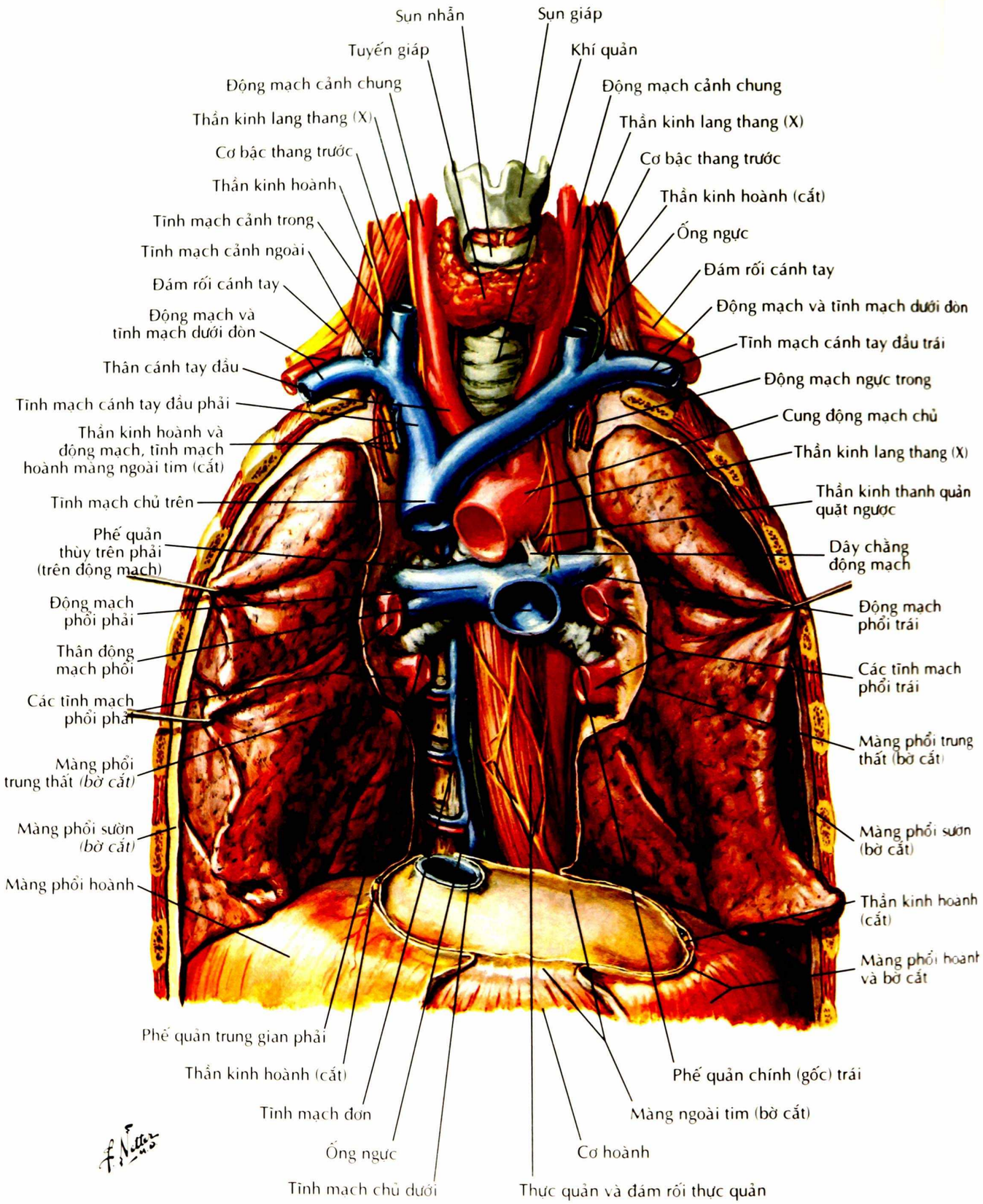

Hình 200

Động Mạch và Tĩnh Mạch Phế Quản

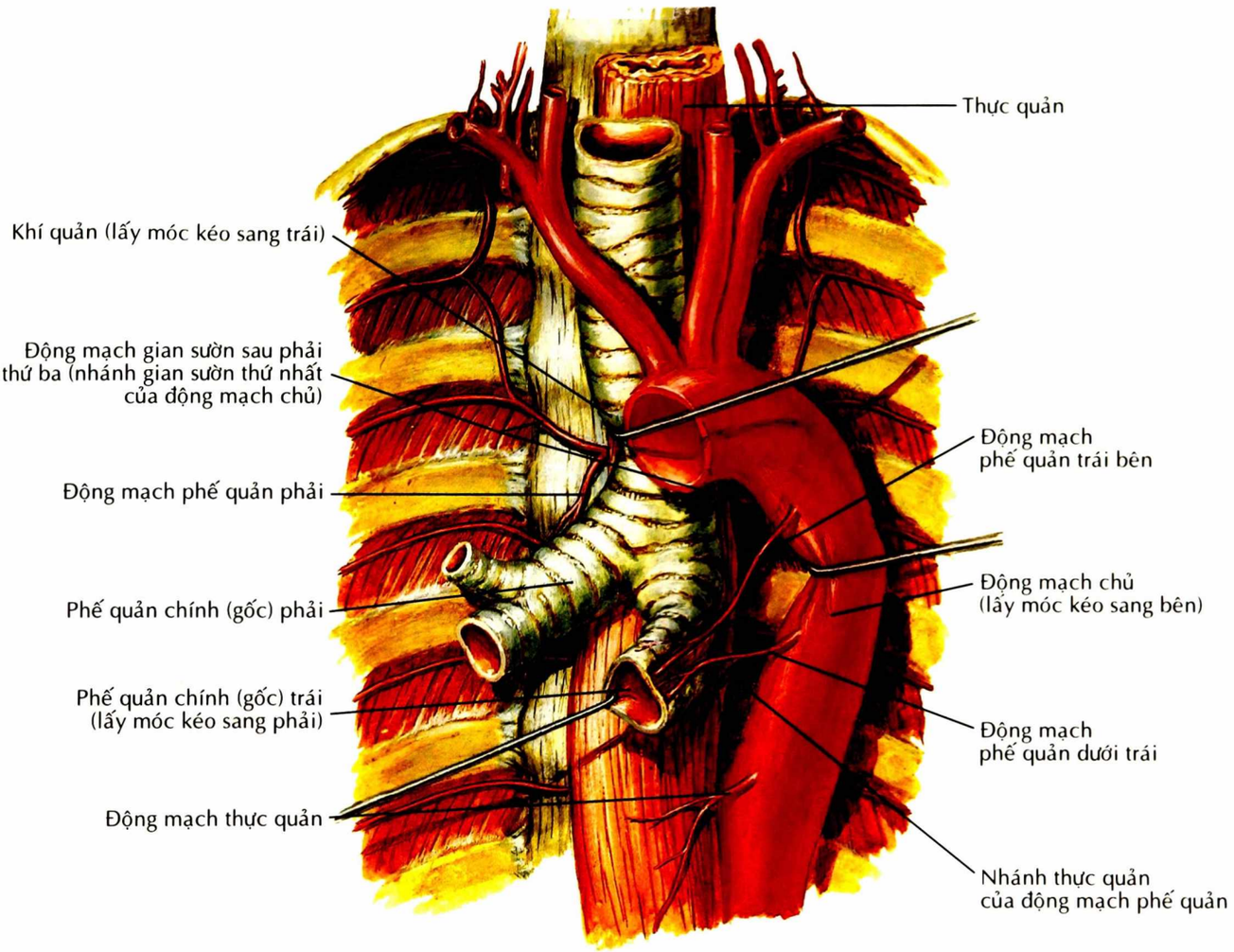

Các tĩnh mạch phế quản

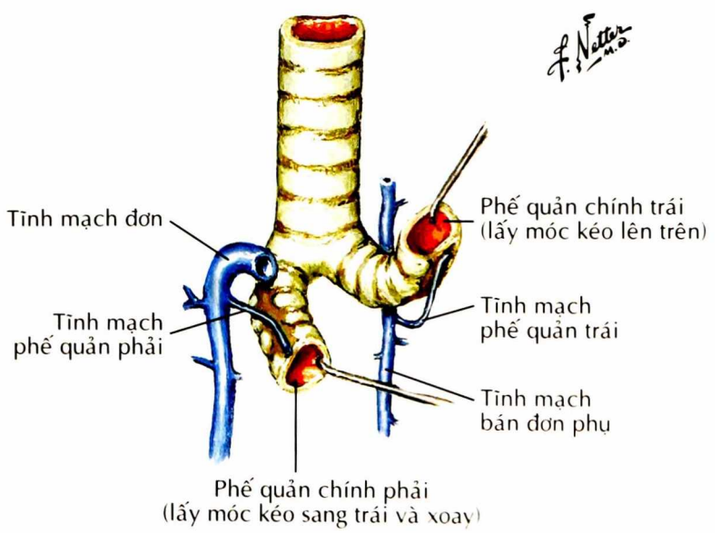

3 Các Mạch và Hạch Bạch Huyết của Phổi

Xem thêm hình 72, 178, 233

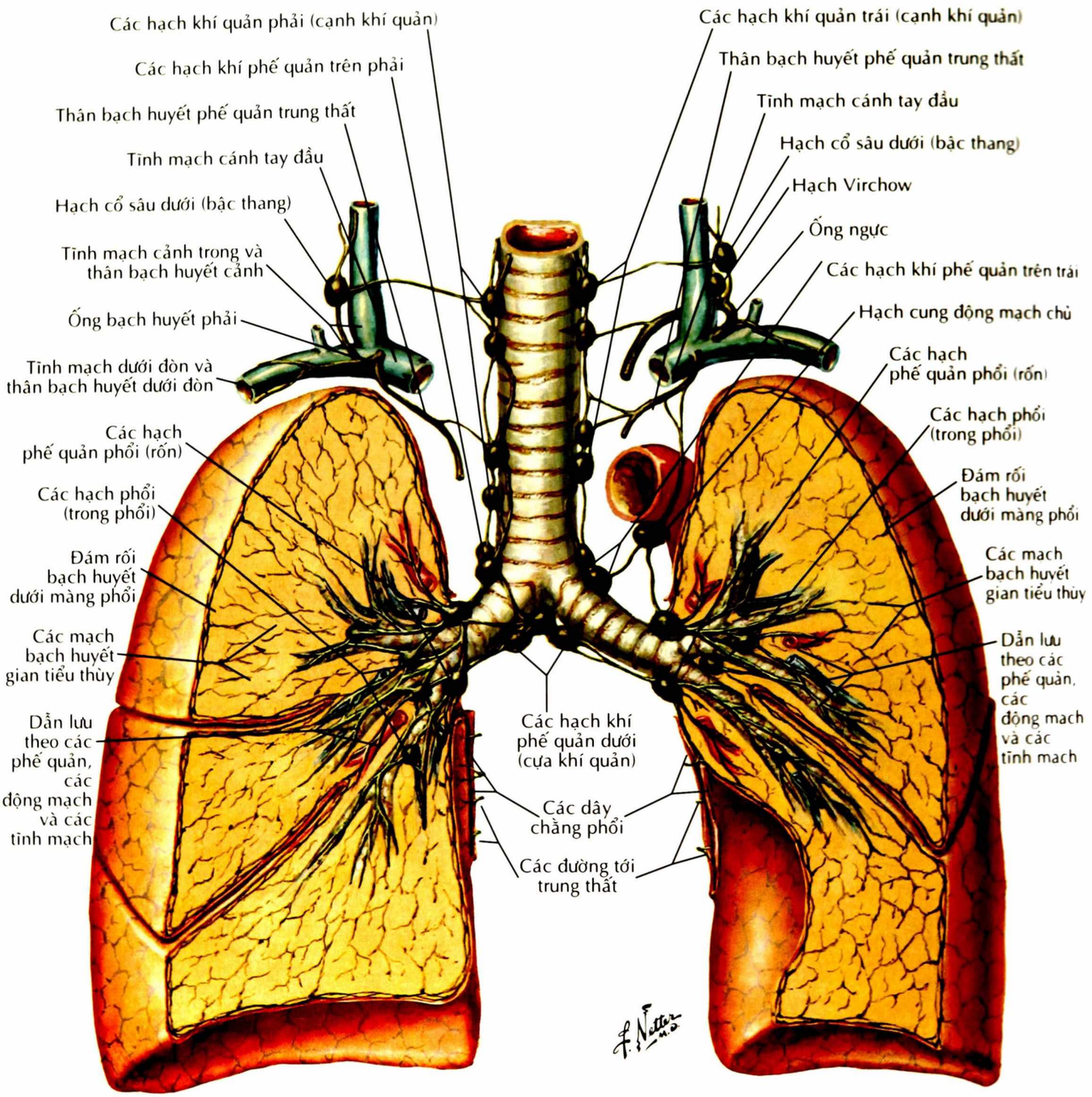

Các đường dẫn lưu

Phổi phải: tất cả các thùy dẫn lưu tới các hạch trong phổi và phế quản phổi (rốn), rồi tới các hạch khí phế quản dưới (cựa khí quản), các hạch khí phế quản trên phải và tới các hạch khí quản phải trên đường dẫn tới tĩnh mạch cánh tay đầu thông qua thân bạch huyết phế quản trung thất hoặc hạch bậc thang.

Phổi trái: thùy trên dẫn lưu tới các hạch phổi và rốn, các hạch cựa khí quản, các hạch khí phế quản trên trái, các hạch khí quản trái hoặc cung động mạch chủ rồi tới tĩnh mạch cánh tay đầu thông qua thân phế quản trung thất trái và ống ngực. Thùy dưới trái cũng dẫn lưu tới các hạch phổi và rốn và tới các hạch cựa khí quản nhưng sau đó hầu hết đi tới các hạch khí phế quản phải trên, nơi nó đi cùng đường như bạch huyết từ phổi phải.

Các Thần Kinh Tự Chủ ở Ngực

Xem thêm hình 129, 130, 297

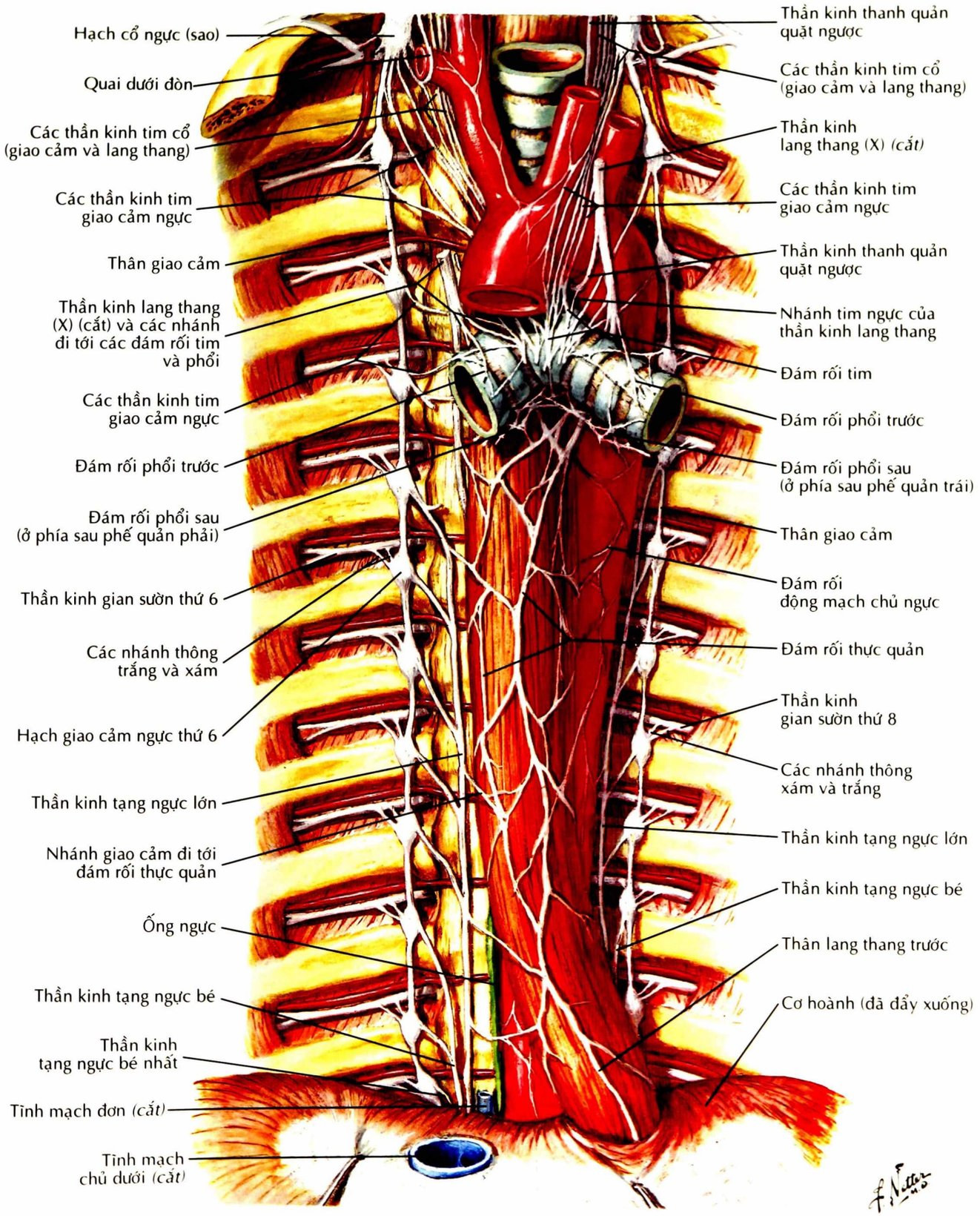

3 Chi Phối Thần Kinh của Cây Khí Phế Quản: Sơ Đồ

Xem thêm hình 160, 161

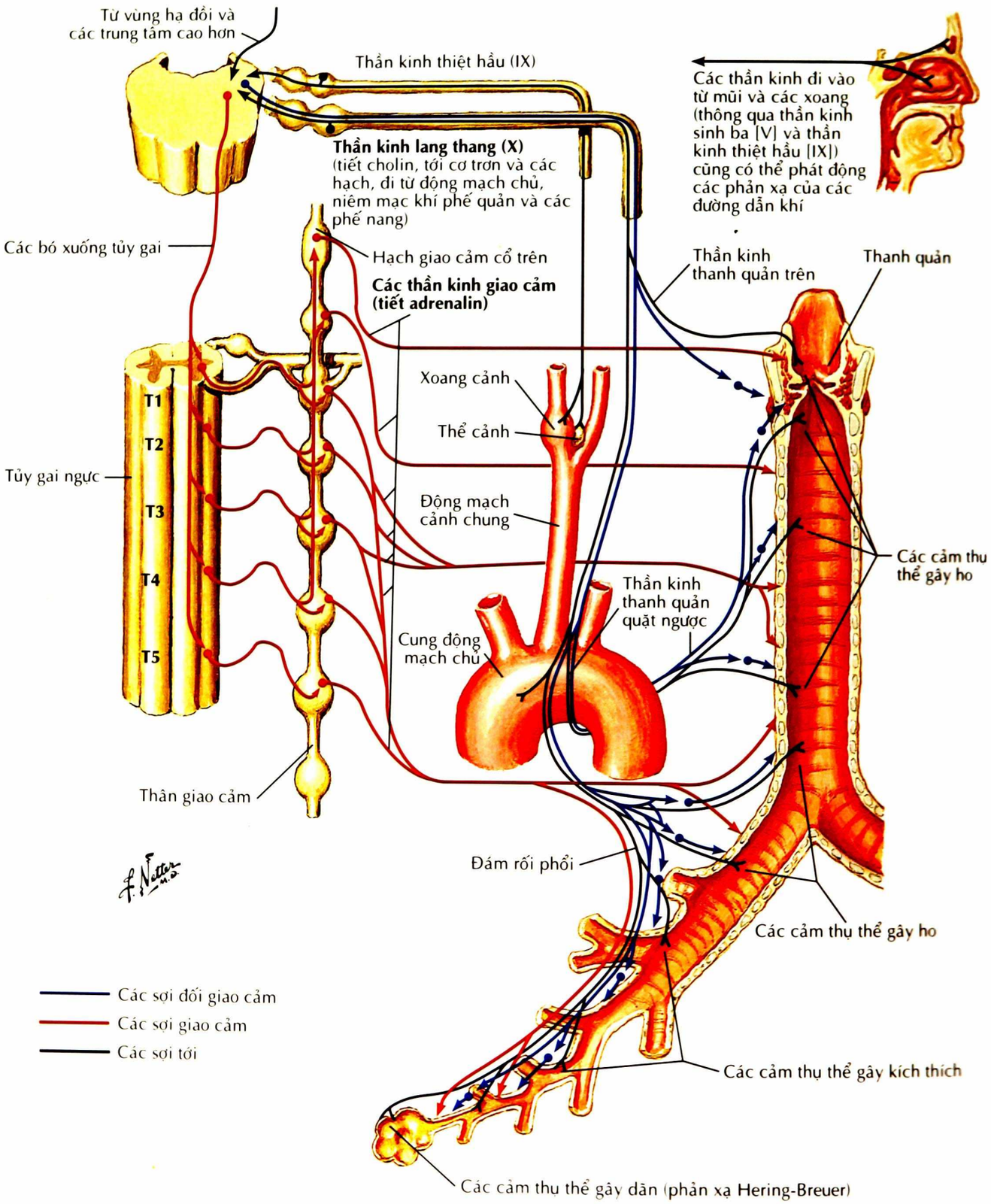

Tim ở Tại Chỗ

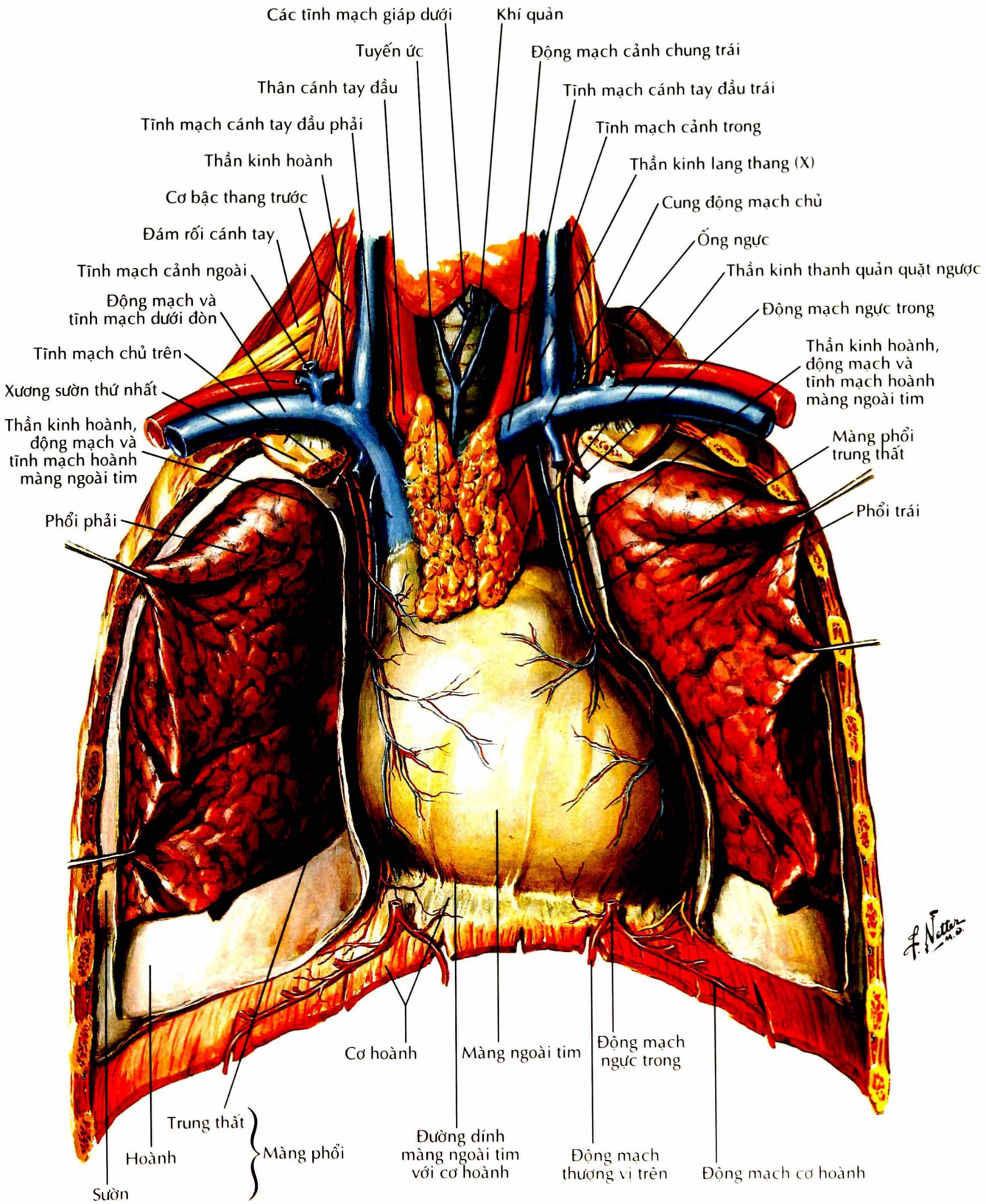
Các tĩnh mạch giáp dưới
Khí quản
Tuyến ức
Động mạch cảnh chung trái
Thân cánh tay đầu
Tĩnh mạch cánh tay đầu trái
Tĩnh mạch cánh tay đầu phải
Tĩnh mạch cảnh trong
Thần kinh hoành
Thần kinh lang thang (X)
Cơ bậc thang trước
Cung động mạch chủ
Đám rối cánh tay
Ống ngực
Tĩnh mạch cảnh ngoài
Thần kinh thanh quản quặt ngược
Động mạch và tĩnh mạch dưới đòn
Động mạch ngực trong
Tĩnh mạch chủ trên
Thần kinh hoành, động mạch và tĩnh mạch hoành màng ngoài tim
Xương sườn thứ nhất
Thần kinh hoành, động mạch và tĩnh mạch hoành màng ngoài tim
Màng phổi trung thất
Phổi phải
Phổi trái
Cơ hoành
Màng ngoài tim
Động mạch ngực trong
Trung thất
Màng phổi
Hoành
Sườn
Đường dính màng ngoài tim với cơ hoành
Động mạch thượng vị trên
Động mạch cơ hoành

3 Tim: Bộc Lộ Từ Phía Trước

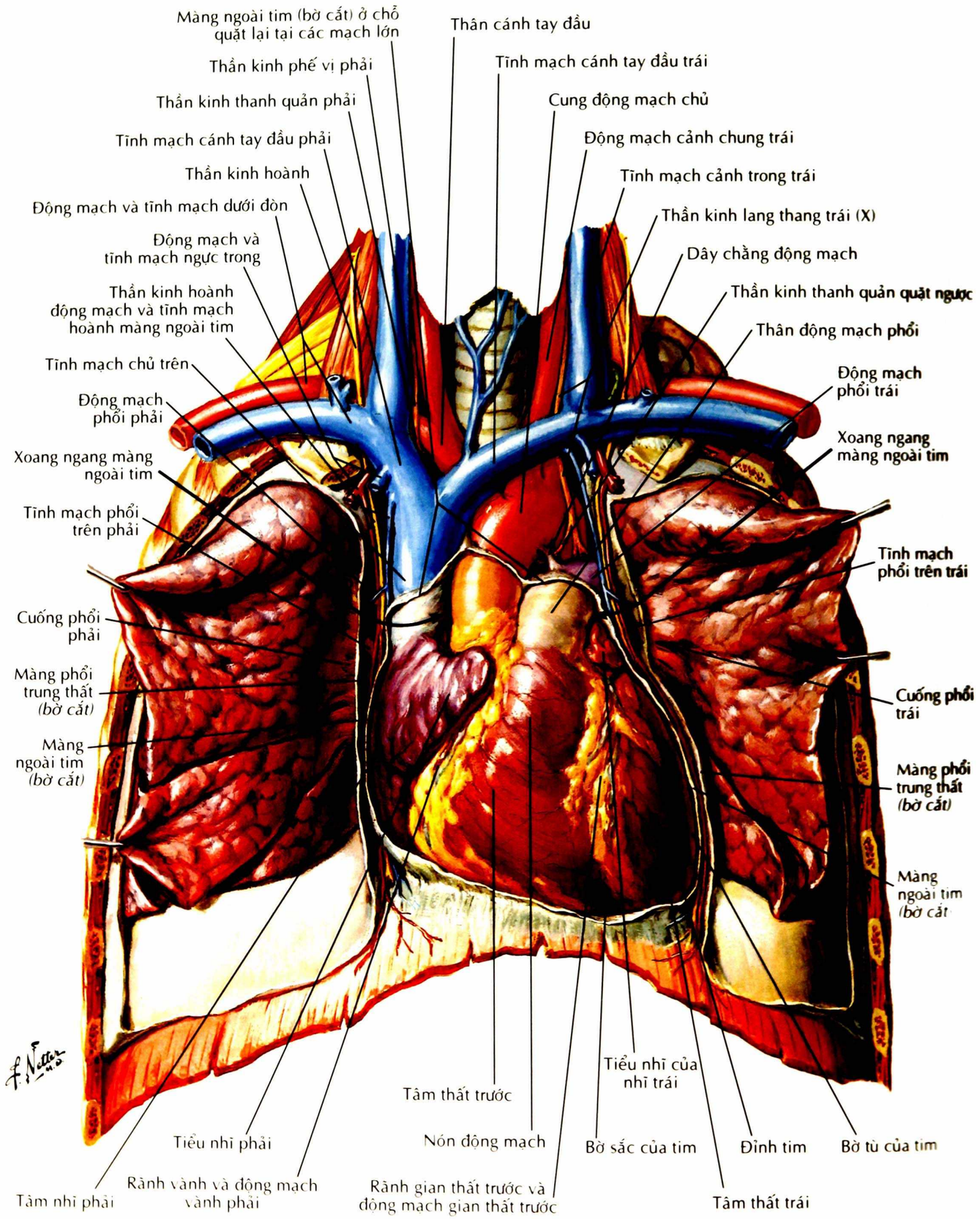

Hình 206

Hình X Quang Ngực

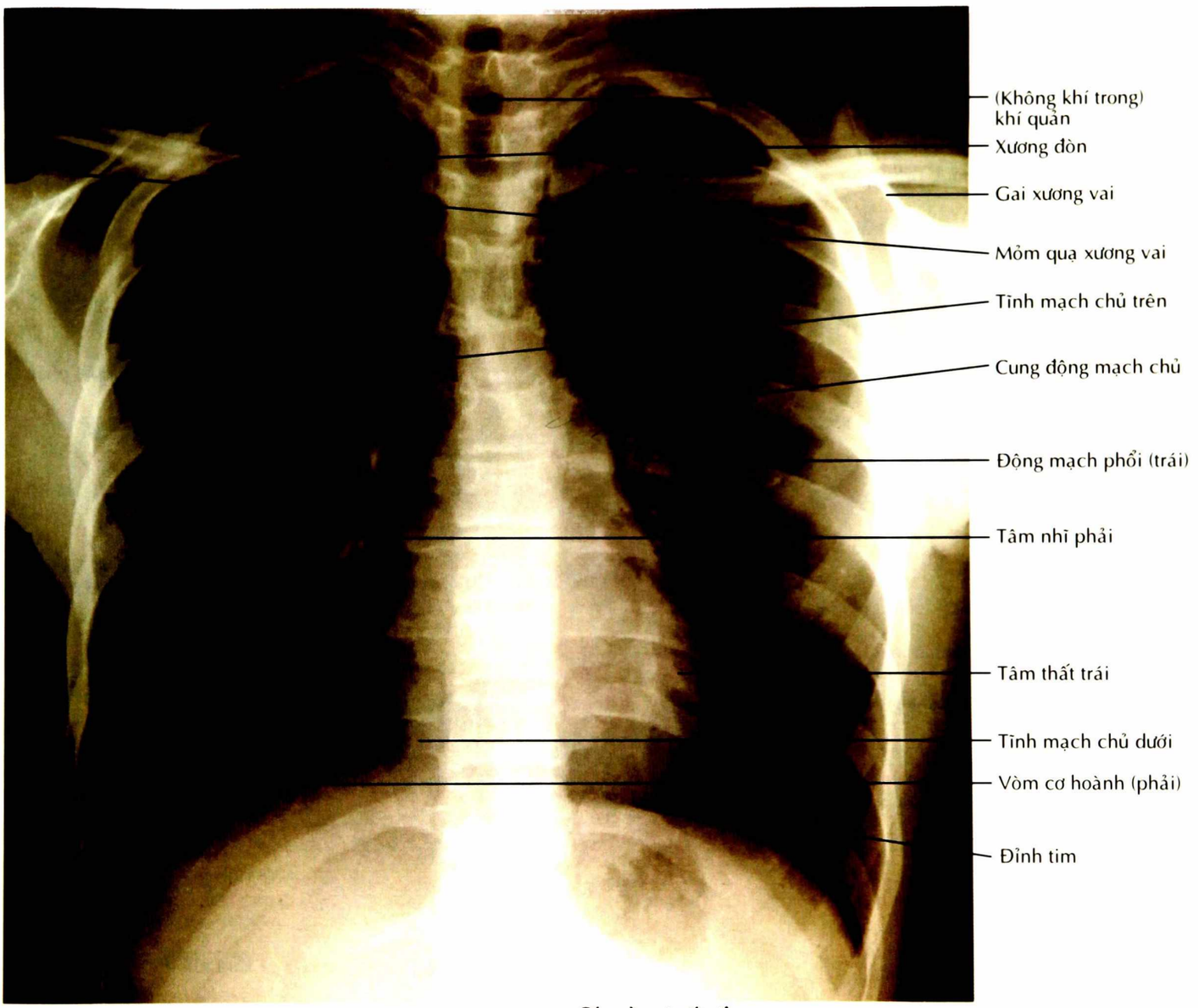

Các vùng trước tim

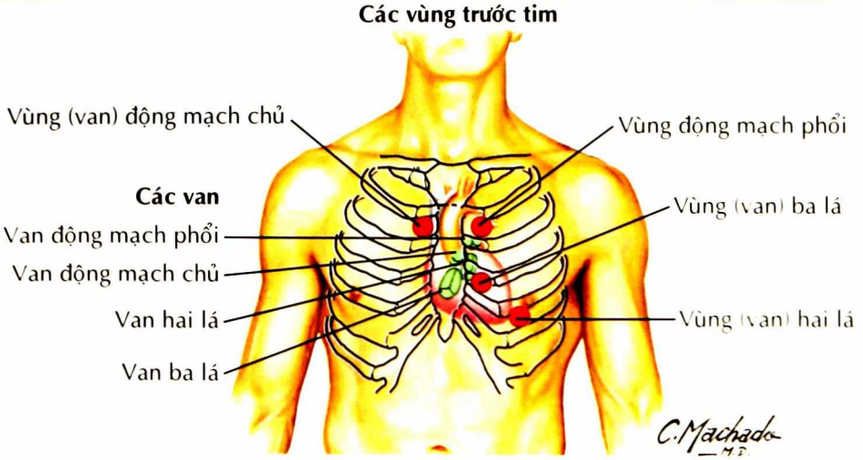

3 Tim: Đáy và Mặt Hoành

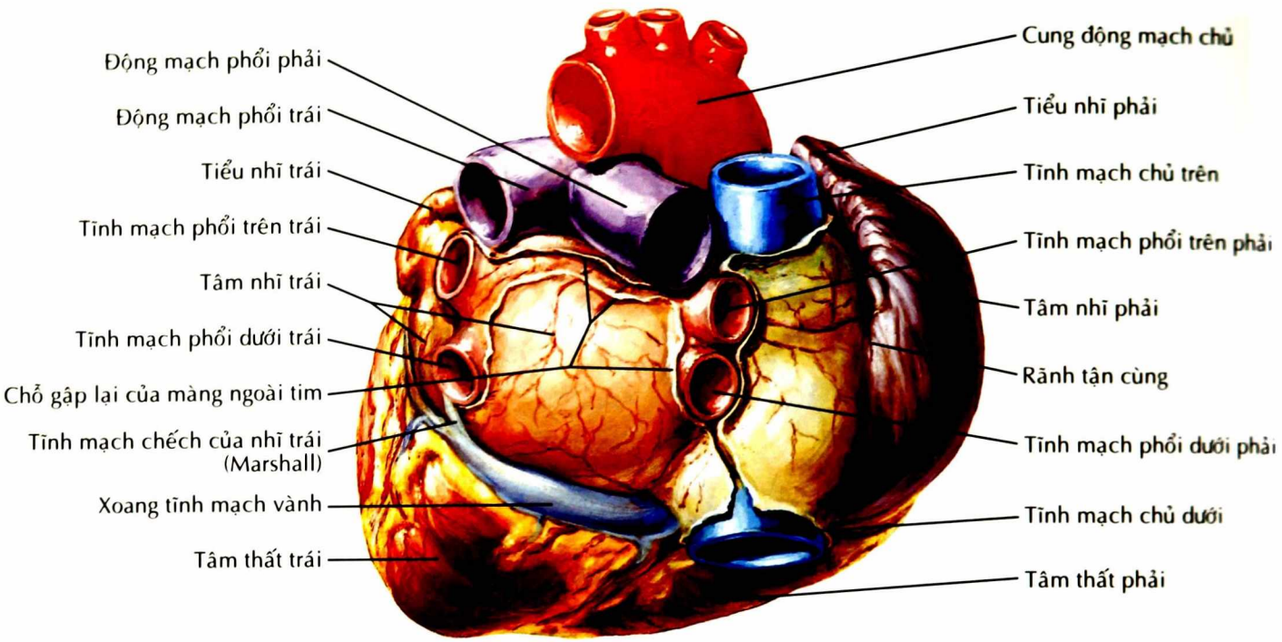

Đáy tim: nhìn sau

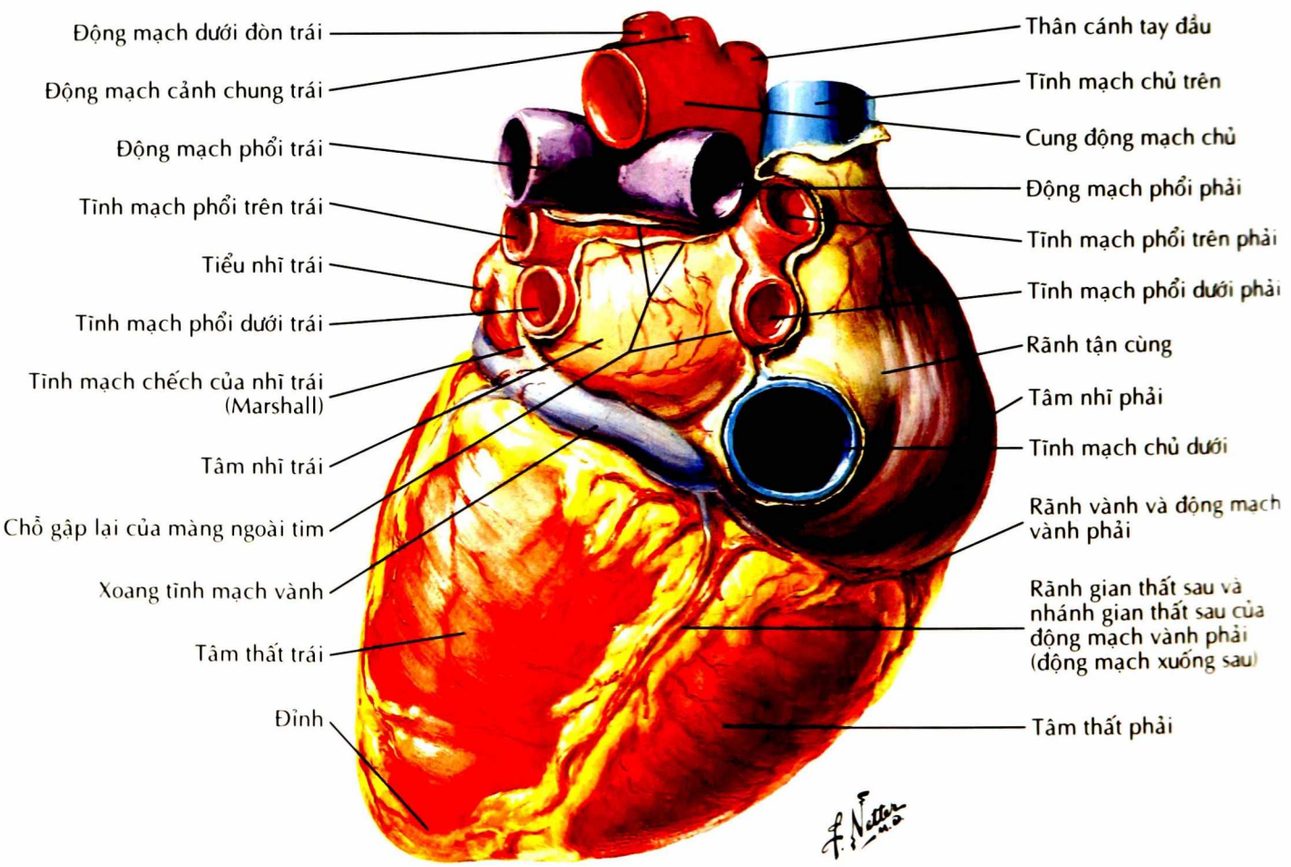

Mặt hoành: nhìn sau dưới

Túi Màng Ngoài Tim

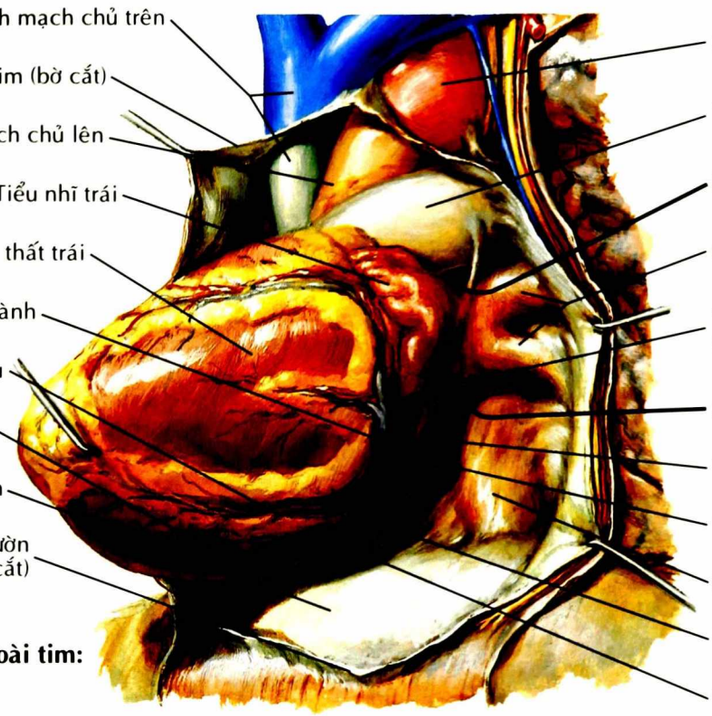

Tim vẽ khi mở túi màng ngoài tim: nhìn trên trái

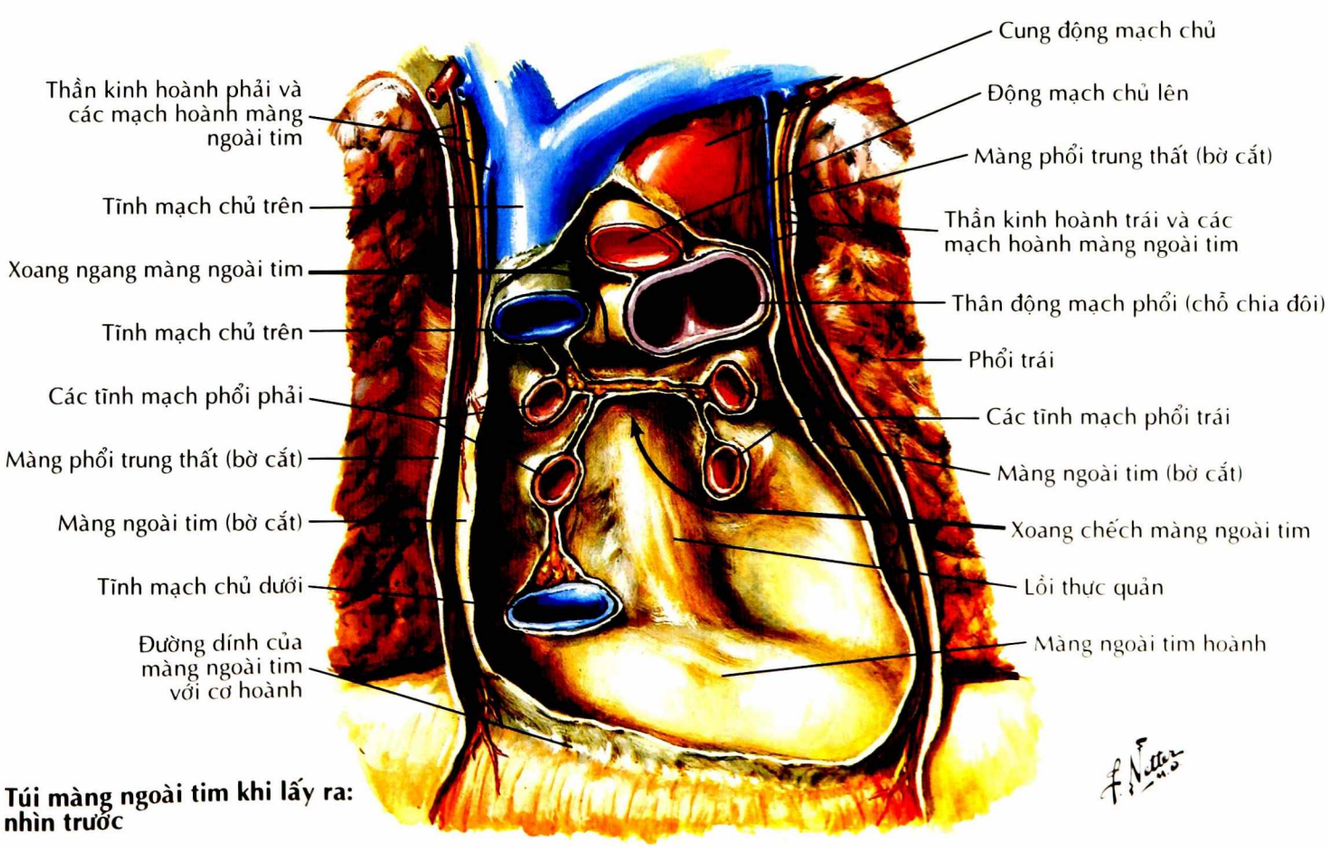

Túi màng ngoài tim khi lấy ra: nhìn trước

3 Trung Thất: Thiết Đồ Ngang

Xem thêm hình 239

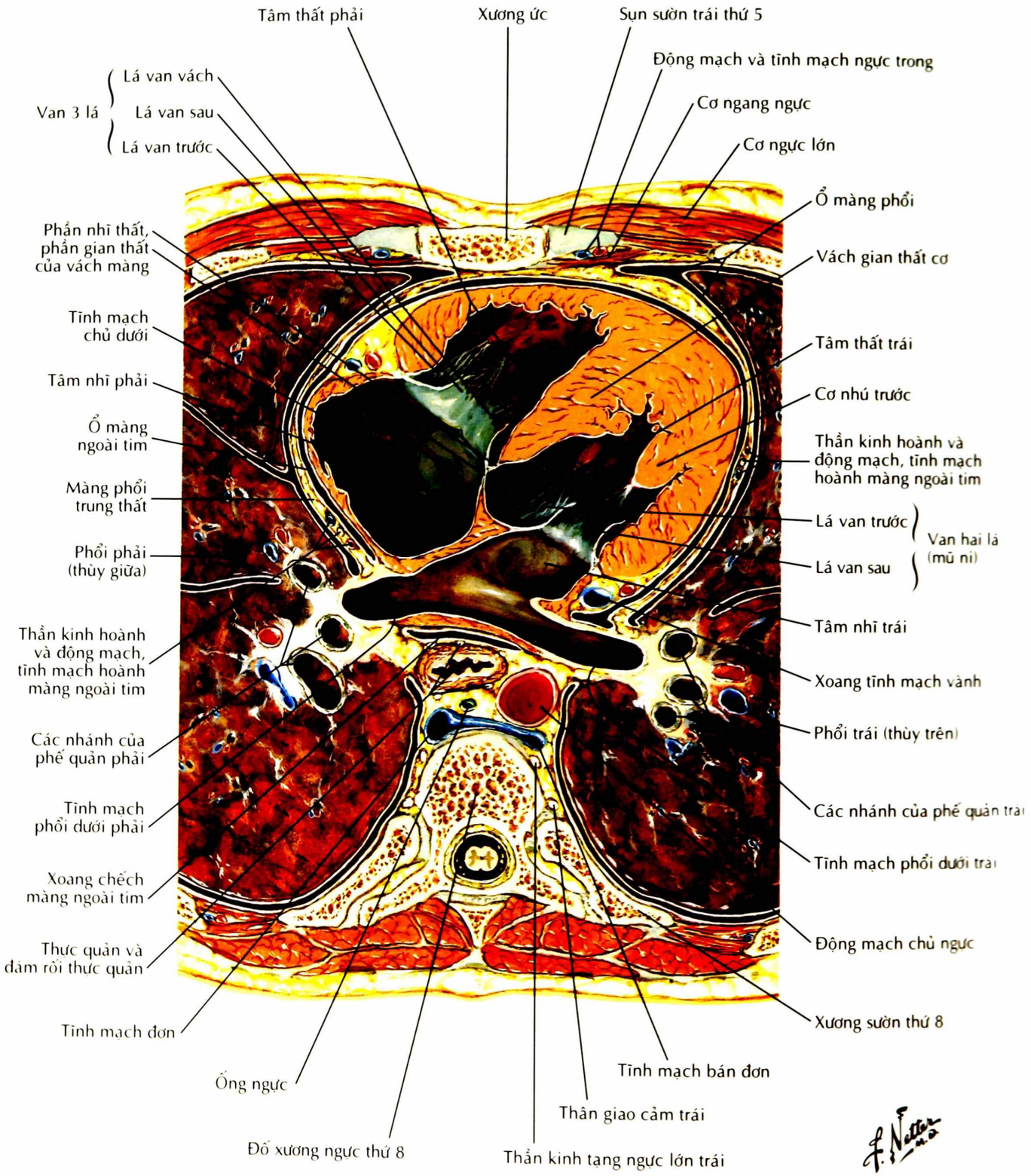

Các Động Mạch Vành và Các Tĩnh Mạch Tim

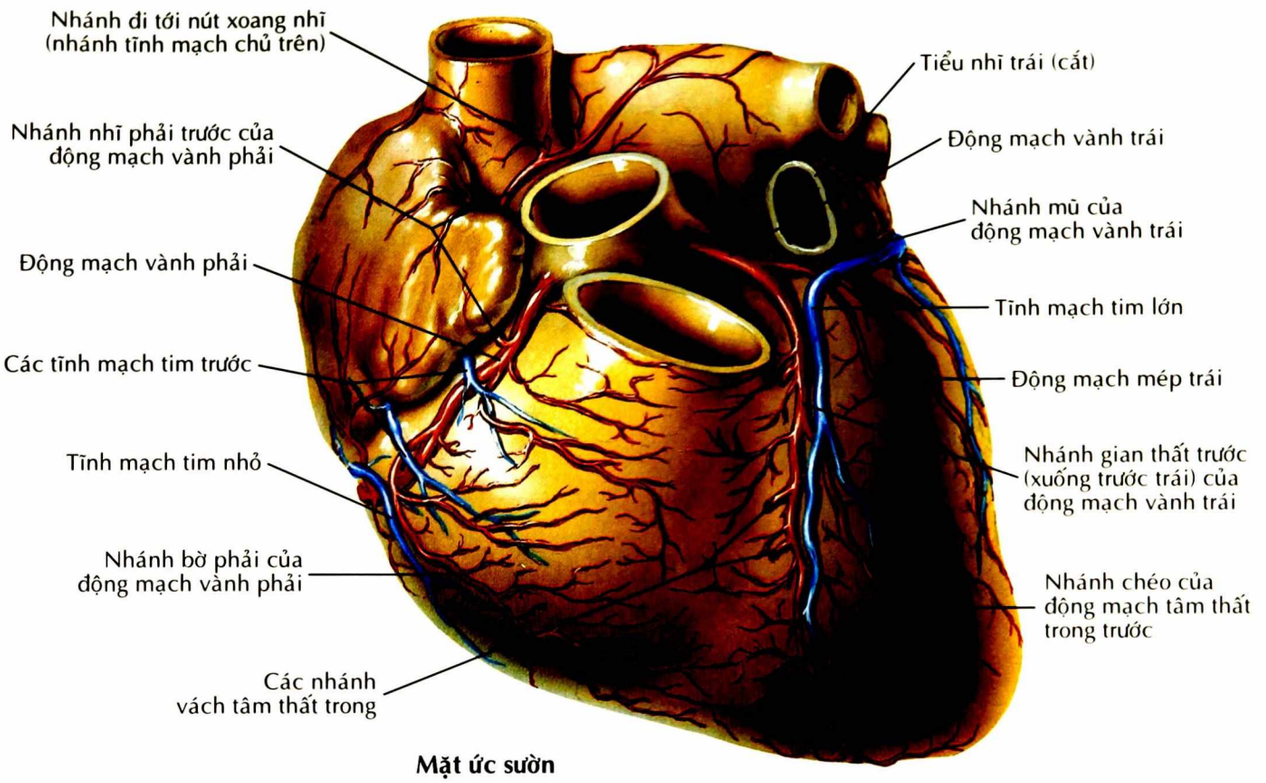

Mặt ức sườn

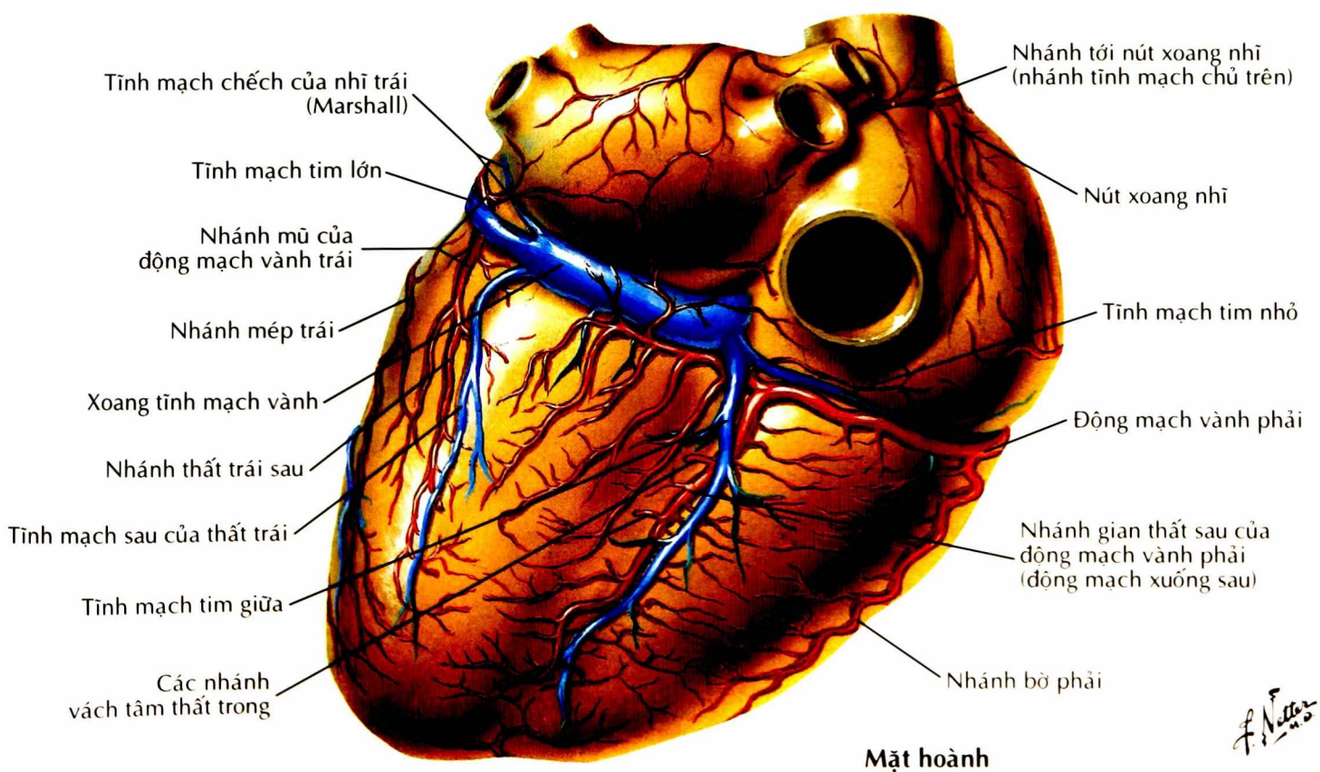

Mặt hoành

3 Các Động Mạch Vành: Các Hình Chụp Động Mạch

Động mạch vành phải: nhìn chếch trước trái

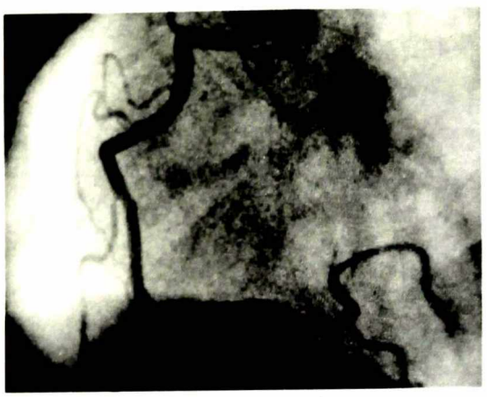

Chụp động mạch

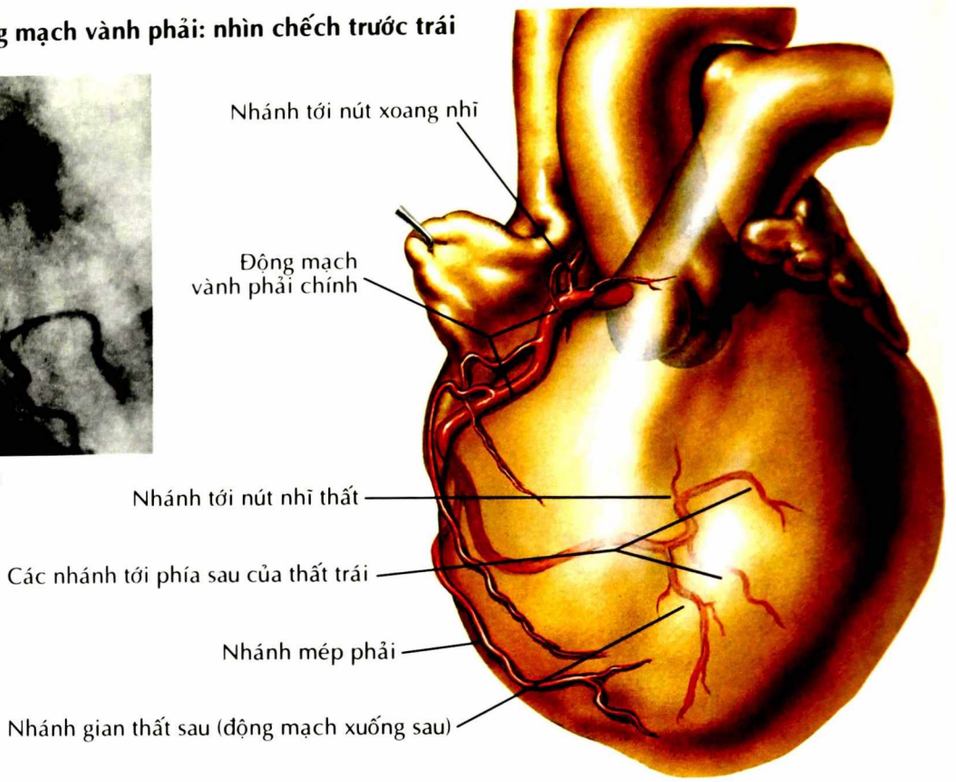

Động mạch vành phải: nhìn chếch trước phải

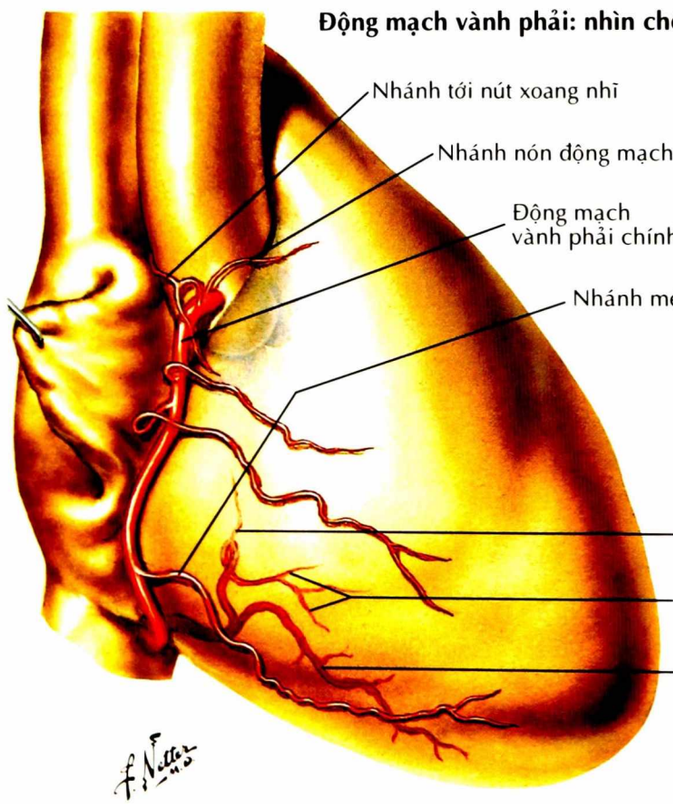

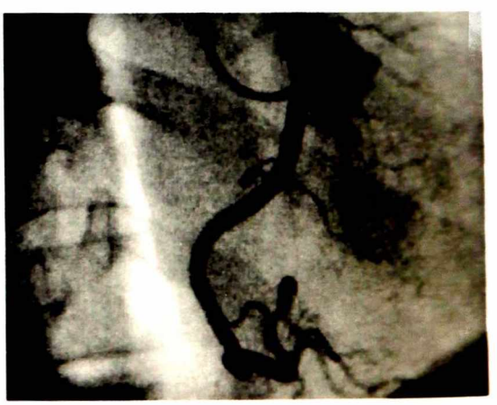

Chụp động mạch

Các Động Mạch Vành: Các Hình Chụp Động Mạch (tiếp theo)

Động mạch vành trái: nhìn chếch trước trái

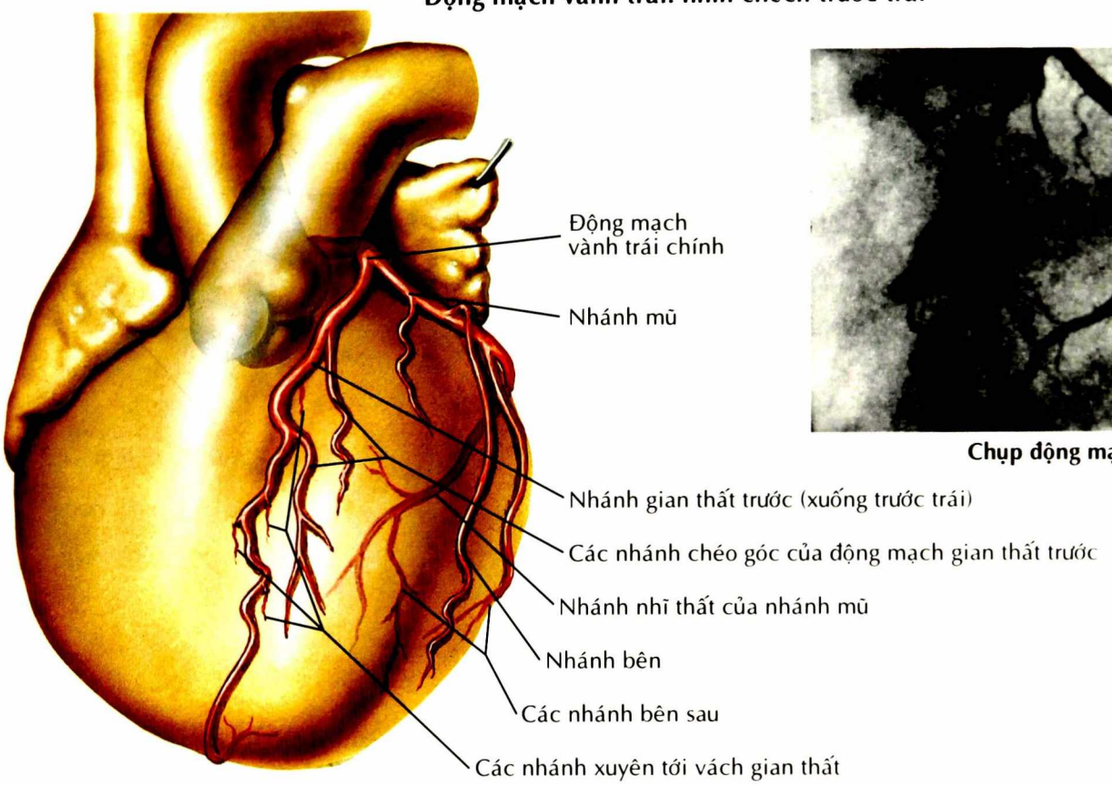

Chụp động mạch

Động mạch vành trái: nhìn chếch trước phải

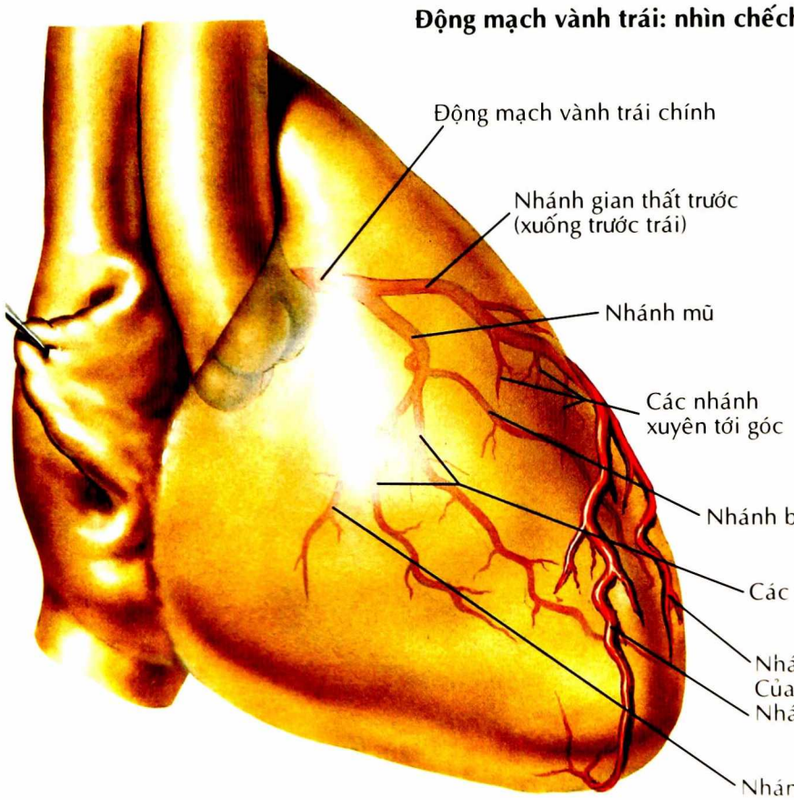

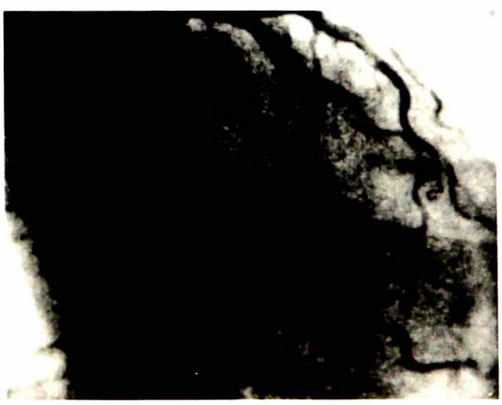

Chụp động mạch

3 Các Tâm Nhĩ và Tâm Thất Phải

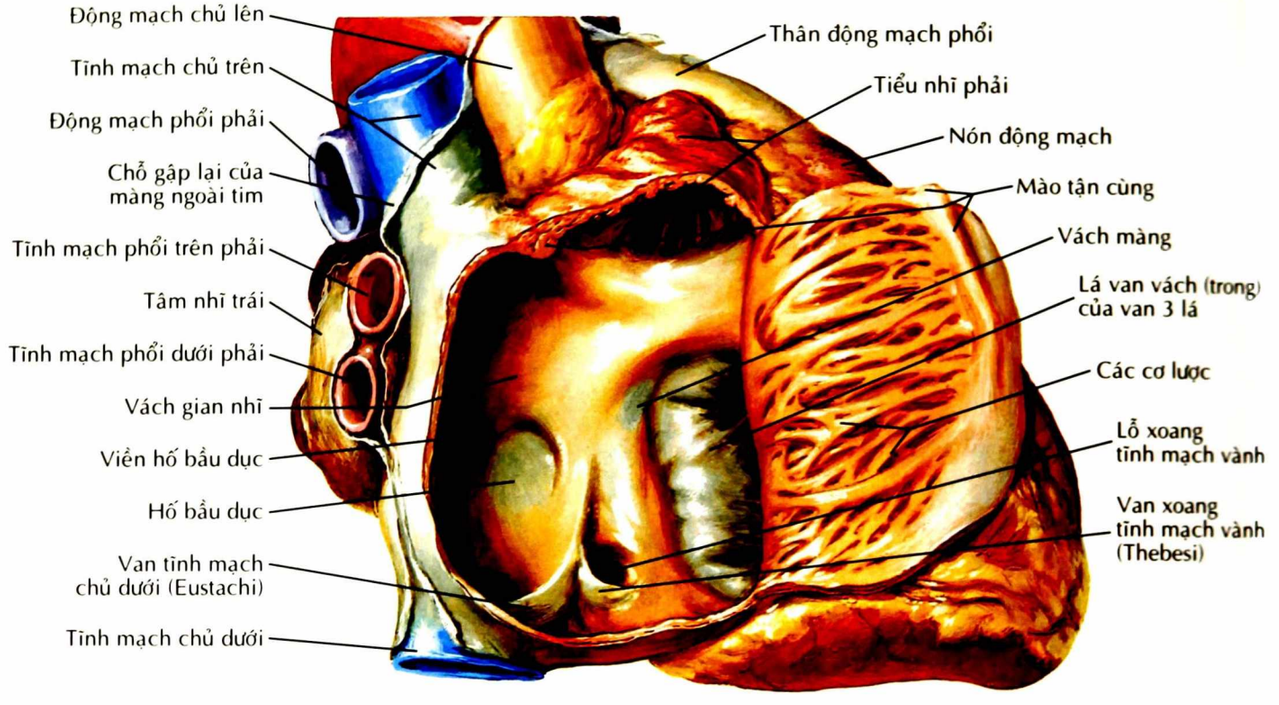

Tâm nhĩ phải mở ra: nhìn bên phải

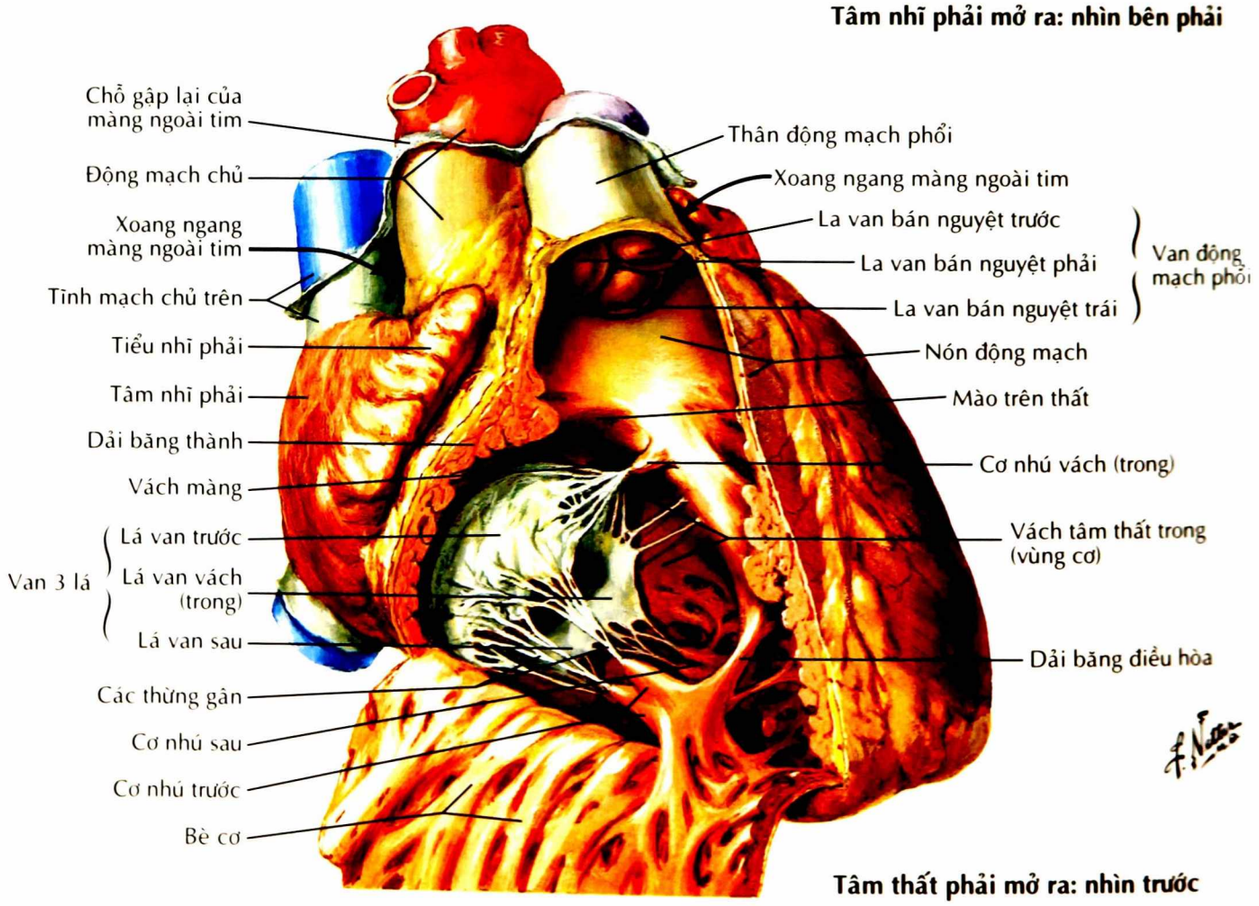

Tâm thất phải mở ra: nhìn trước

Các Tâm Nhĩ và Tâm Thất Trái

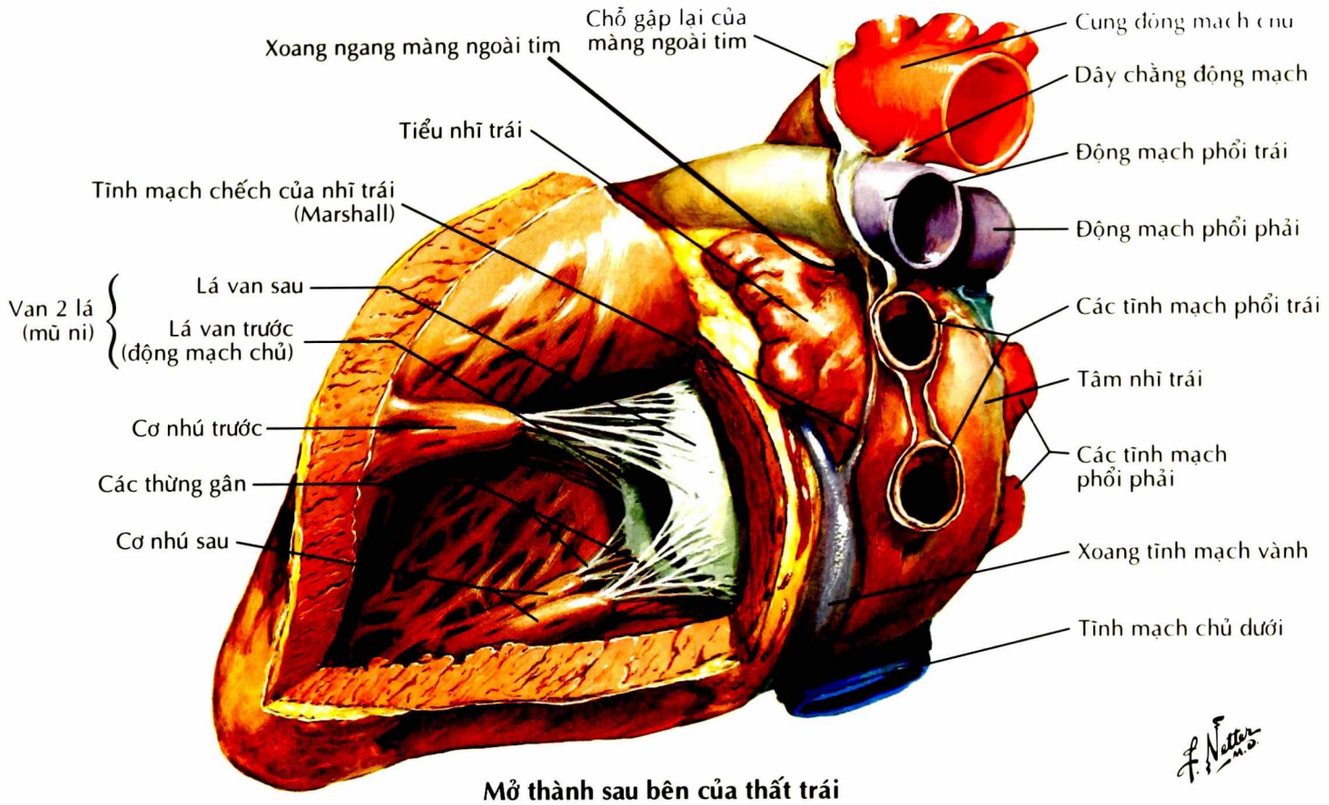

Mở thành sau bên của thất trái

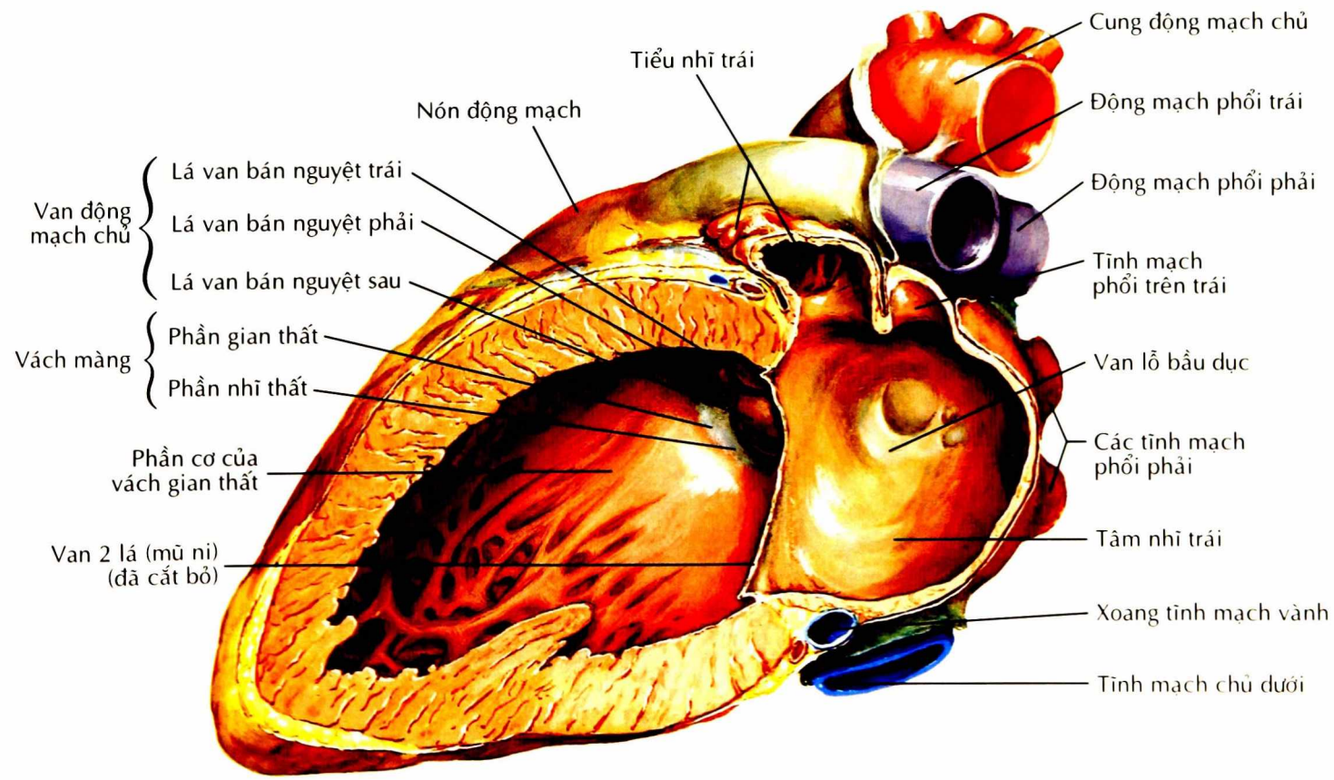

Cắt qua tâm nhĩ và tâm thất trái, van 2 lá đã được cắt bỏ

3 Các Van và Khung Xơ của Tim

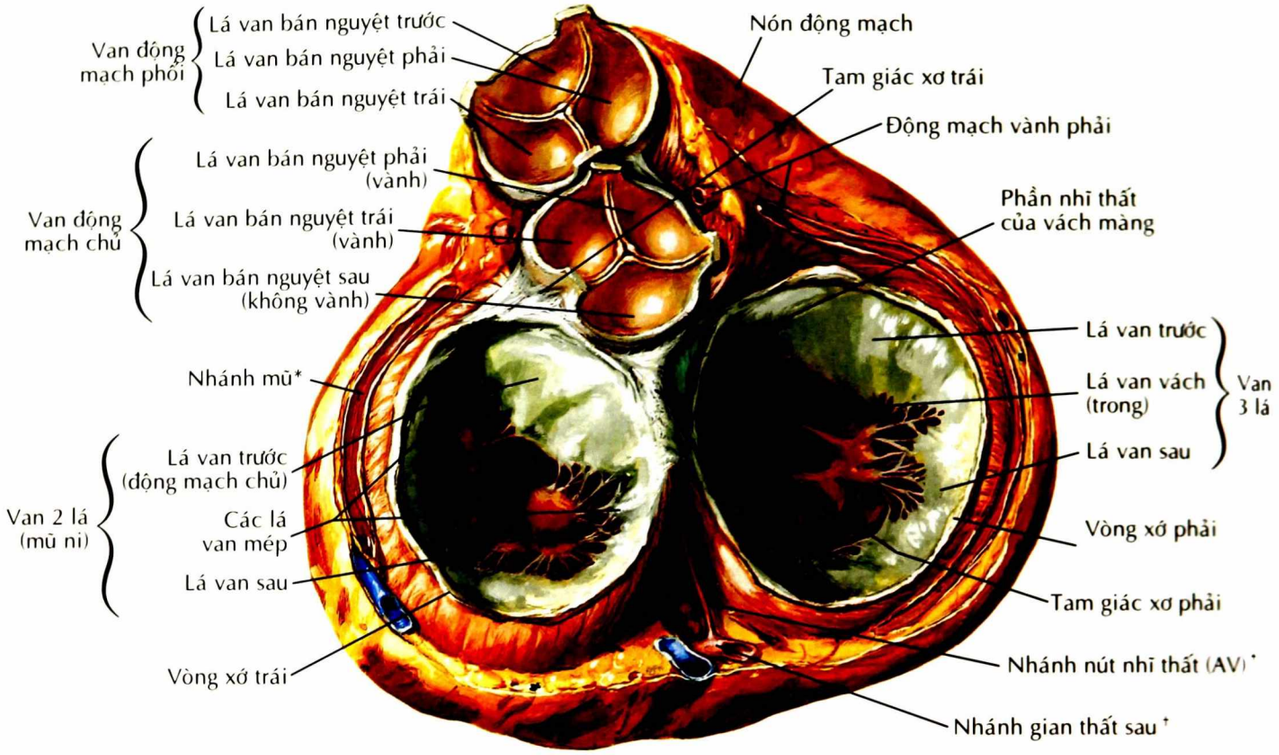

Tim ở thì tâm trương:
nhìn từ đáy sau khi cắt bỏ tâm nhĩ

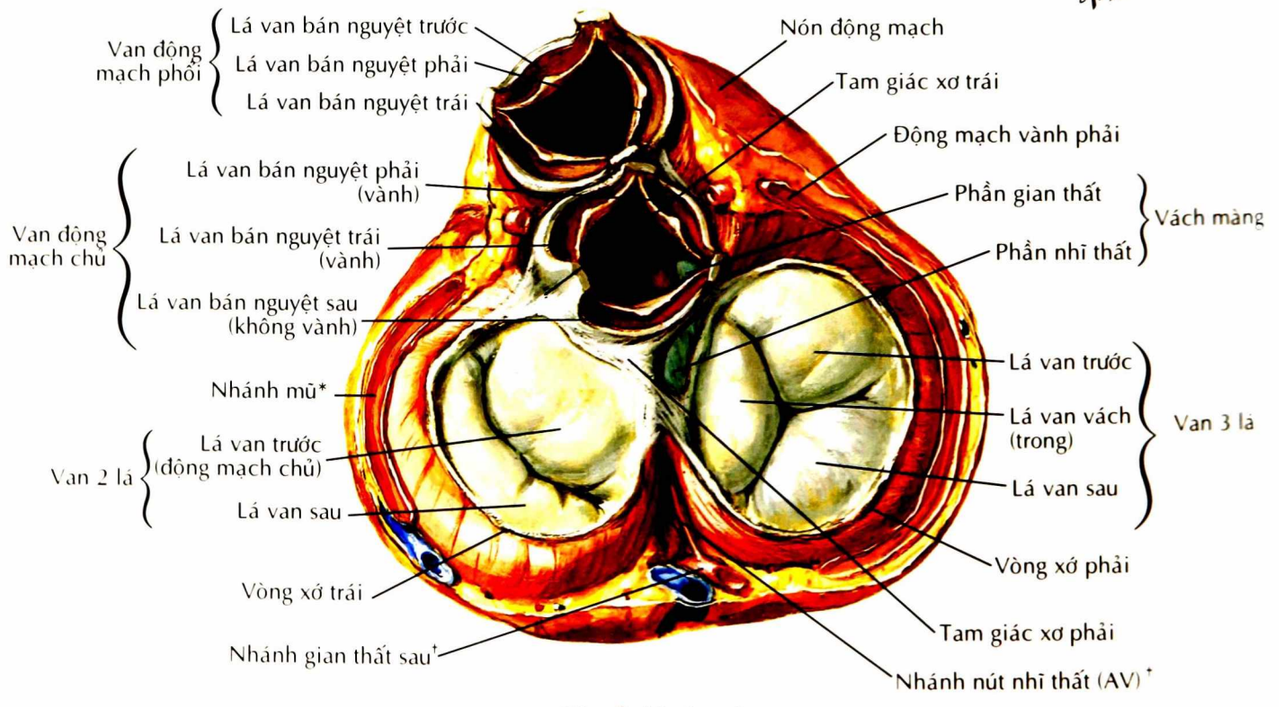

Tim ở thì tâm thu:
nhìn từ đáy sau khi đã cắt bỏ tâm nhĩ

*Động mạch vành trái
†Động mạch vành phải

Các Van và Khung Xơ của Tim (tiếp theo)



Van động mạch chủ

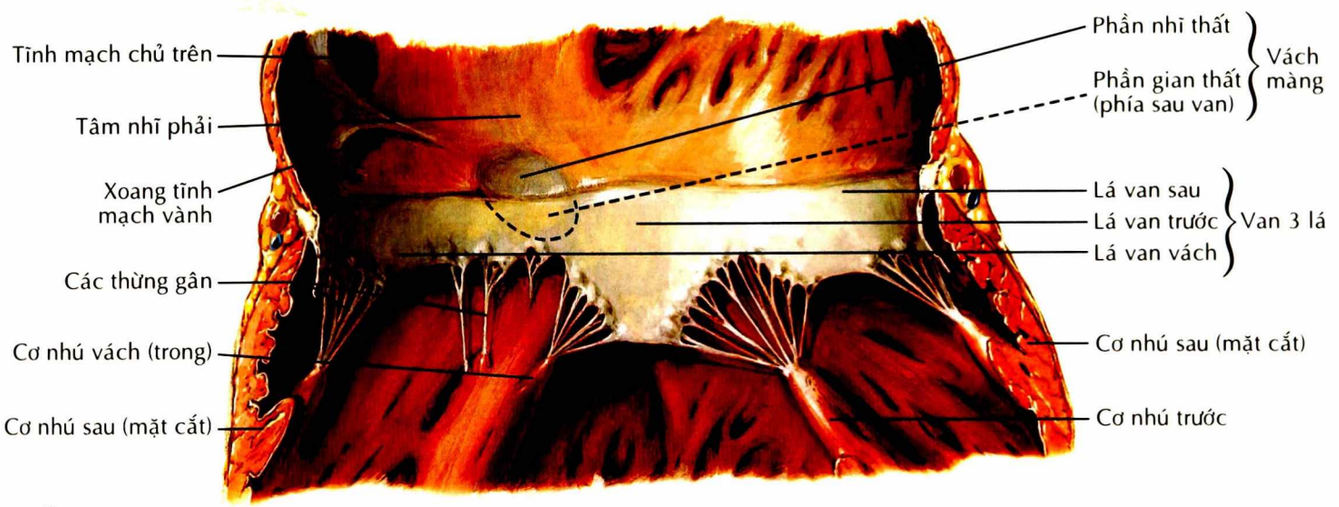

Van 3 lá (nhĩ thất phải)



Van 2 lá (nhĩ thất trái)

3 Các Tâm Nhĩ, Tâm Thất và Vách Gian Thất

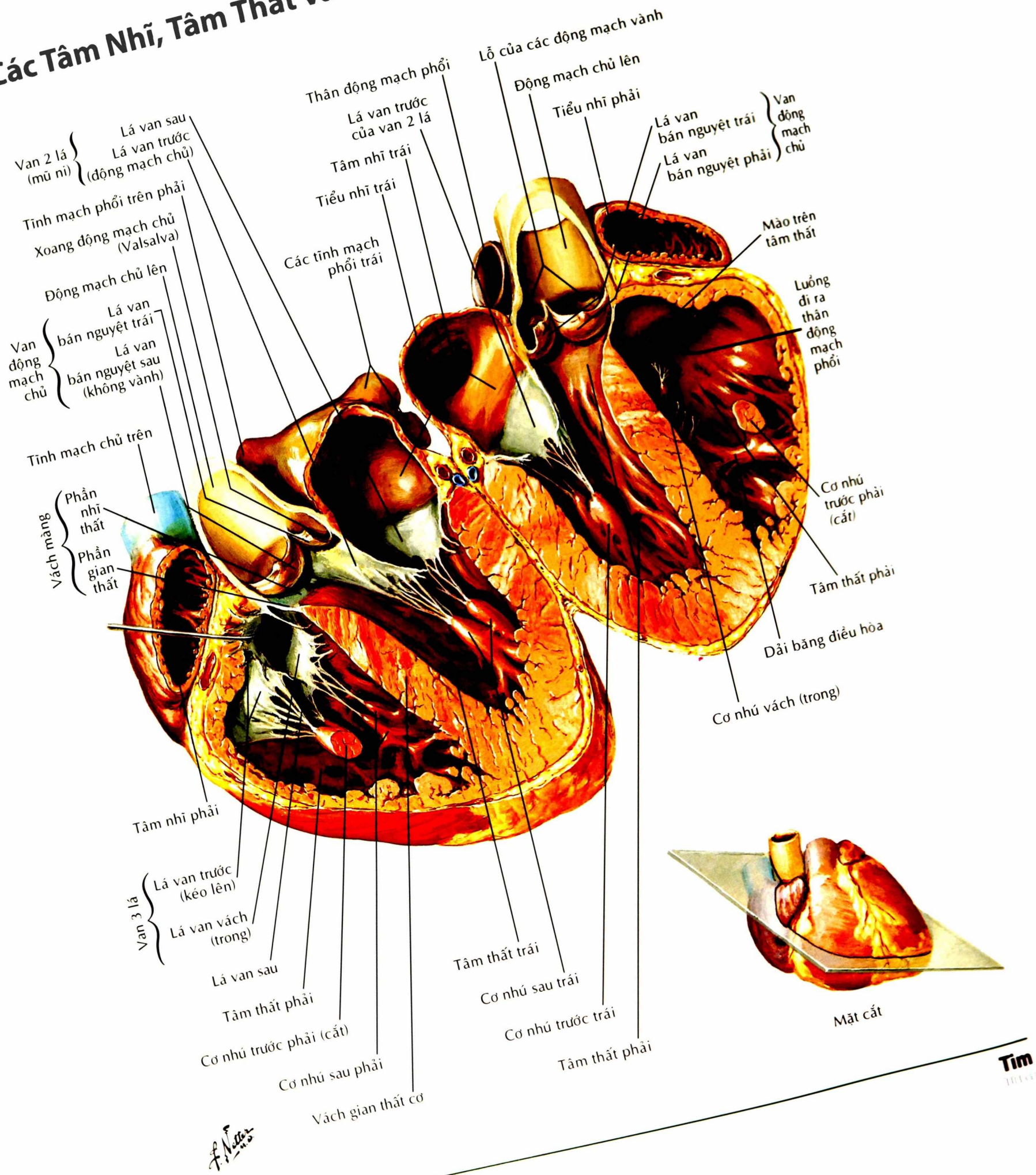

Hình 218

Hệ Thống Dẫn Truyền của Tim

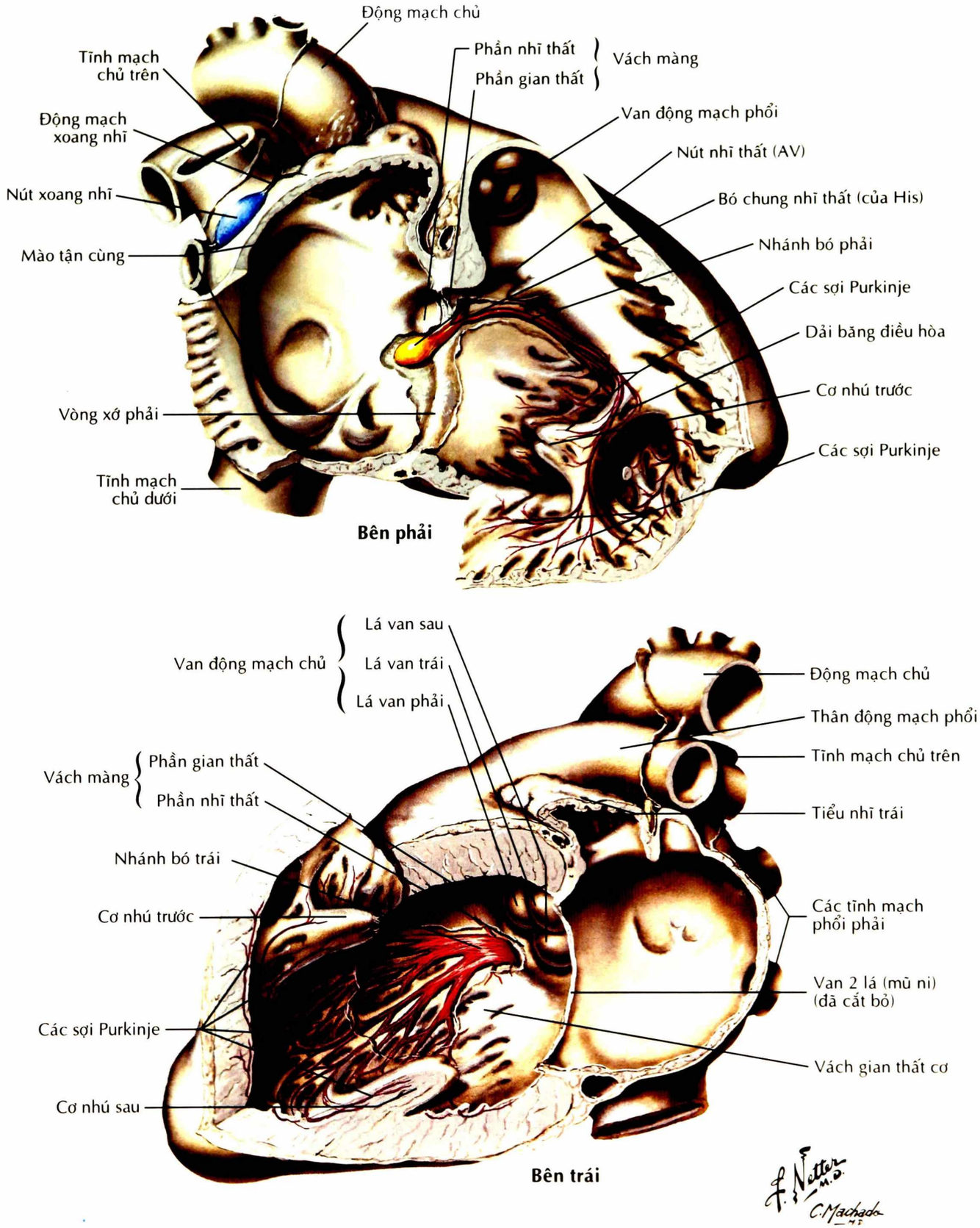

3 Thần Kinh của Tim

Xem thêm hình 129, 203

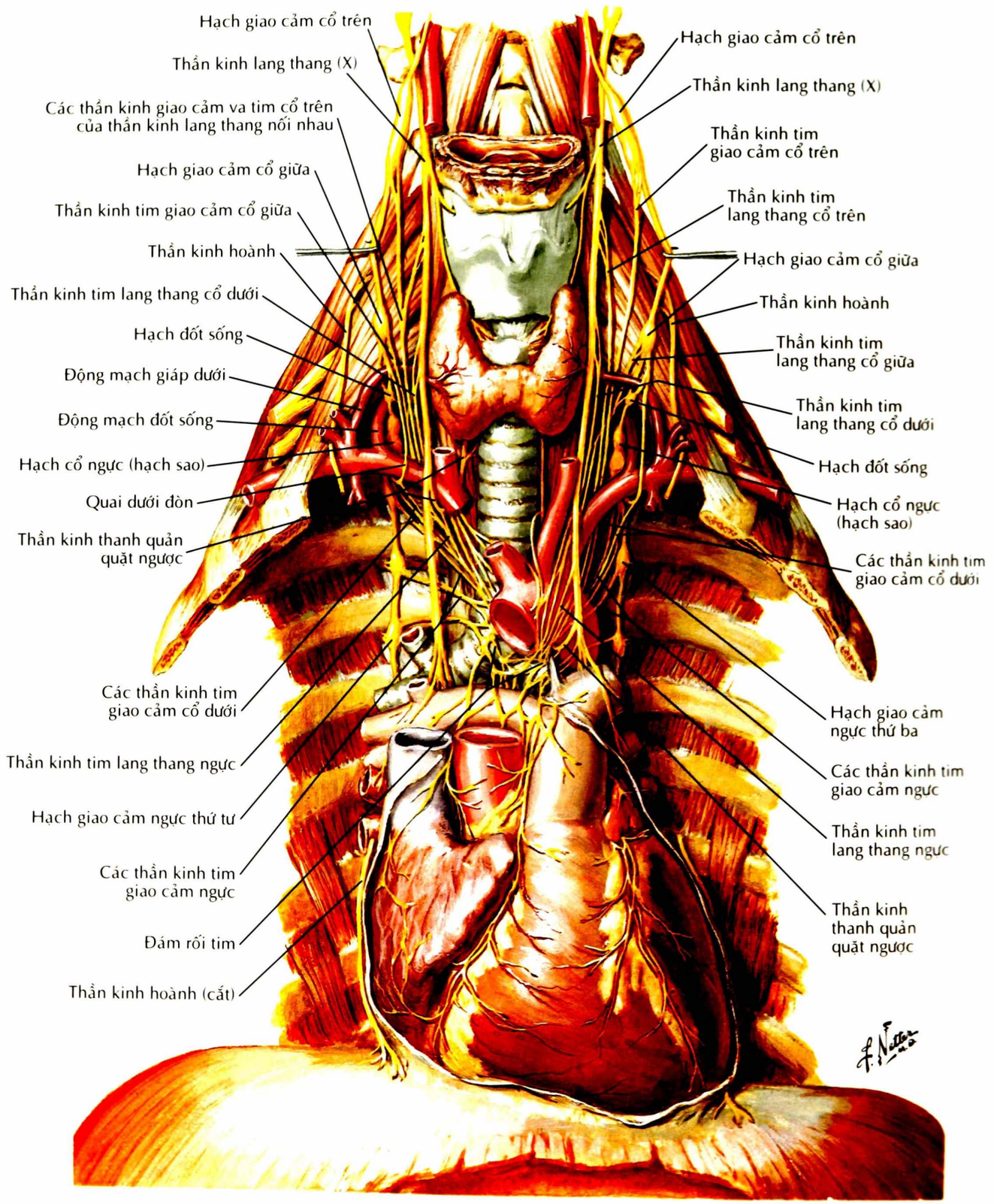

Chi Phối Thần Kinh của Tim: Sơ Đồ

Xem thêm hình 125, 160, 161

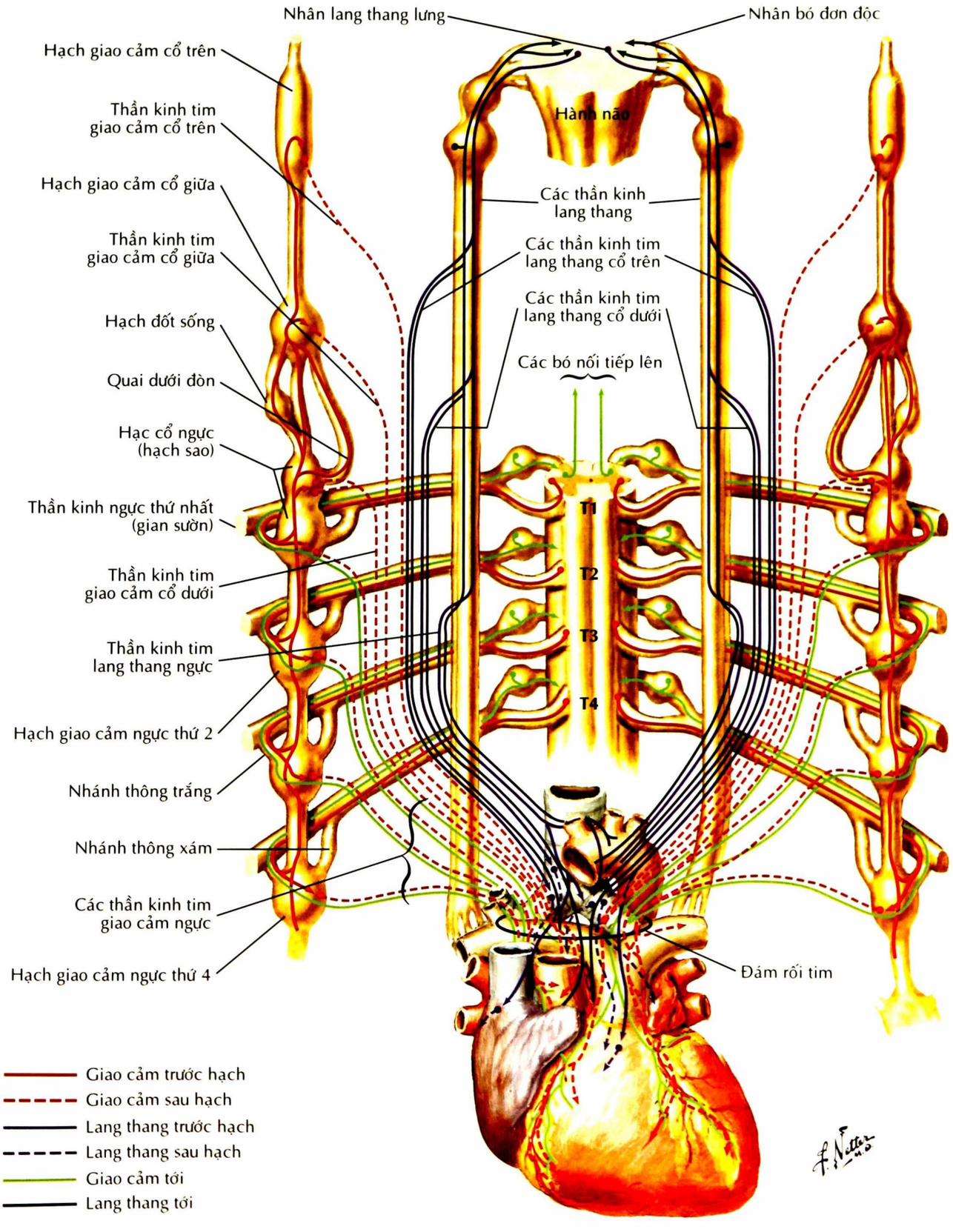

3 Chi Phối Thần Kinh của Mạch Máu

Xem thêm hình 160, 161

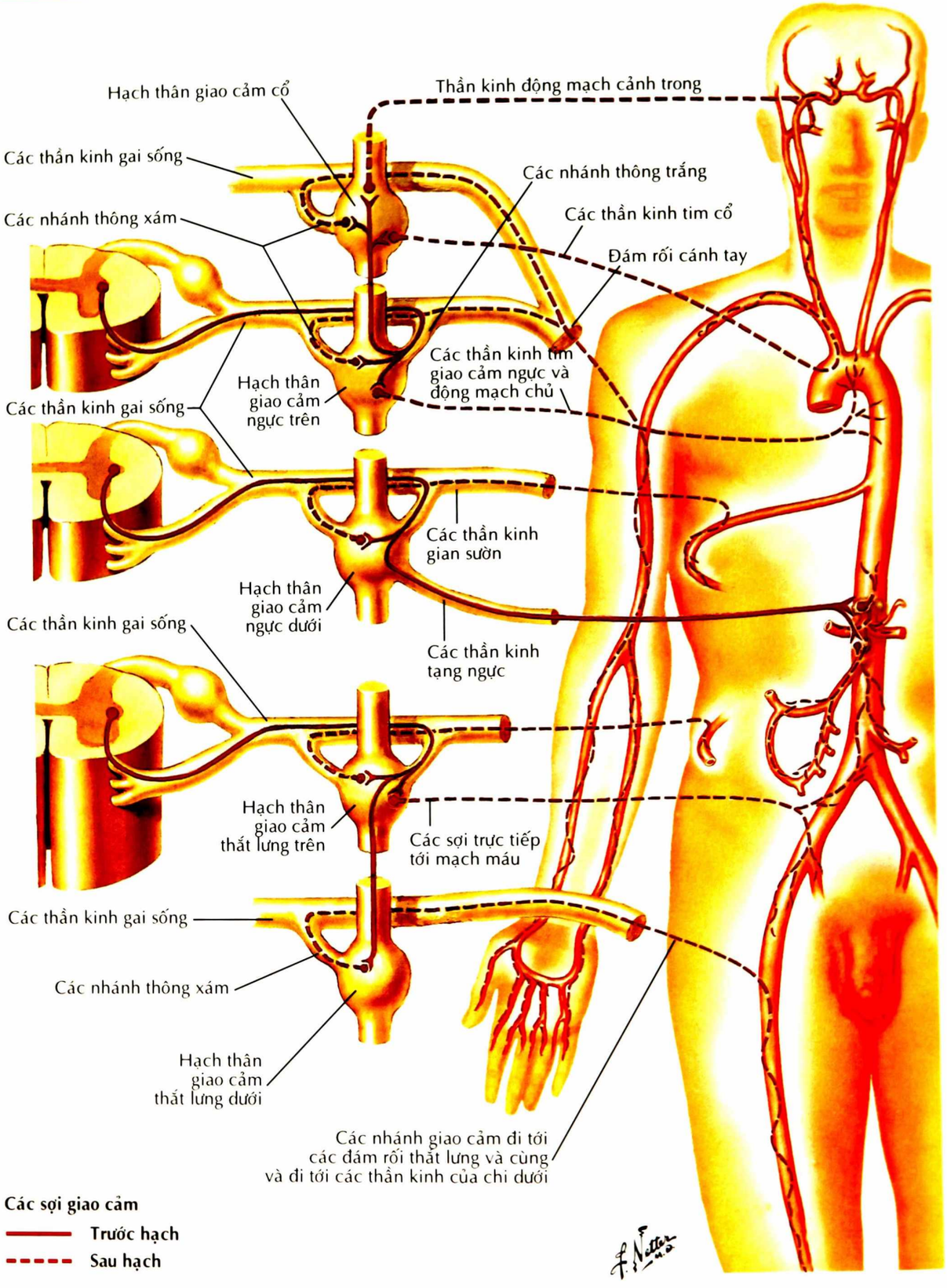

Tuần Hoàn Trước và Sau Khi Sinh

Xem thêm hình 247

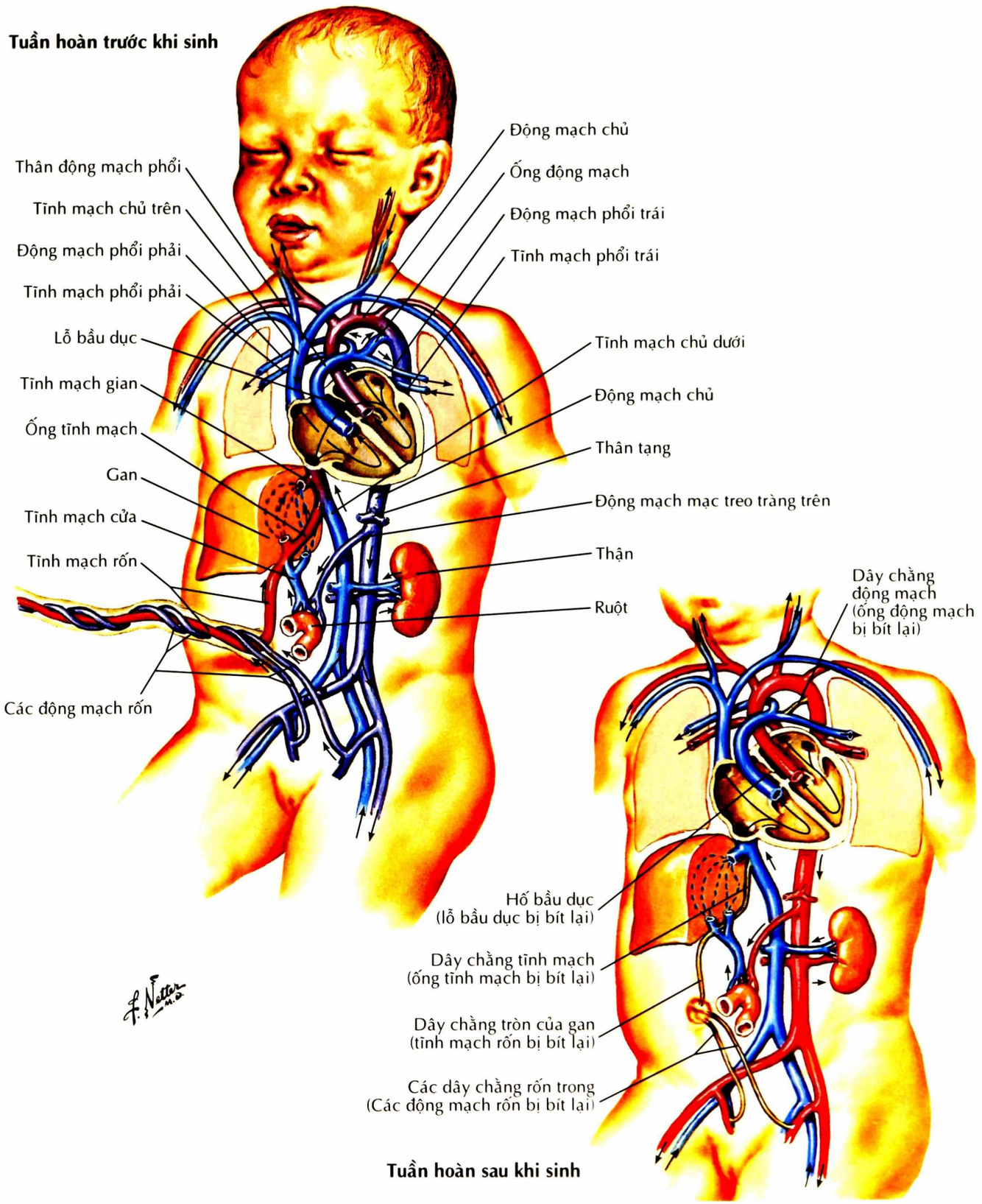

3 Trung Thất: Nhìn Bên Phải

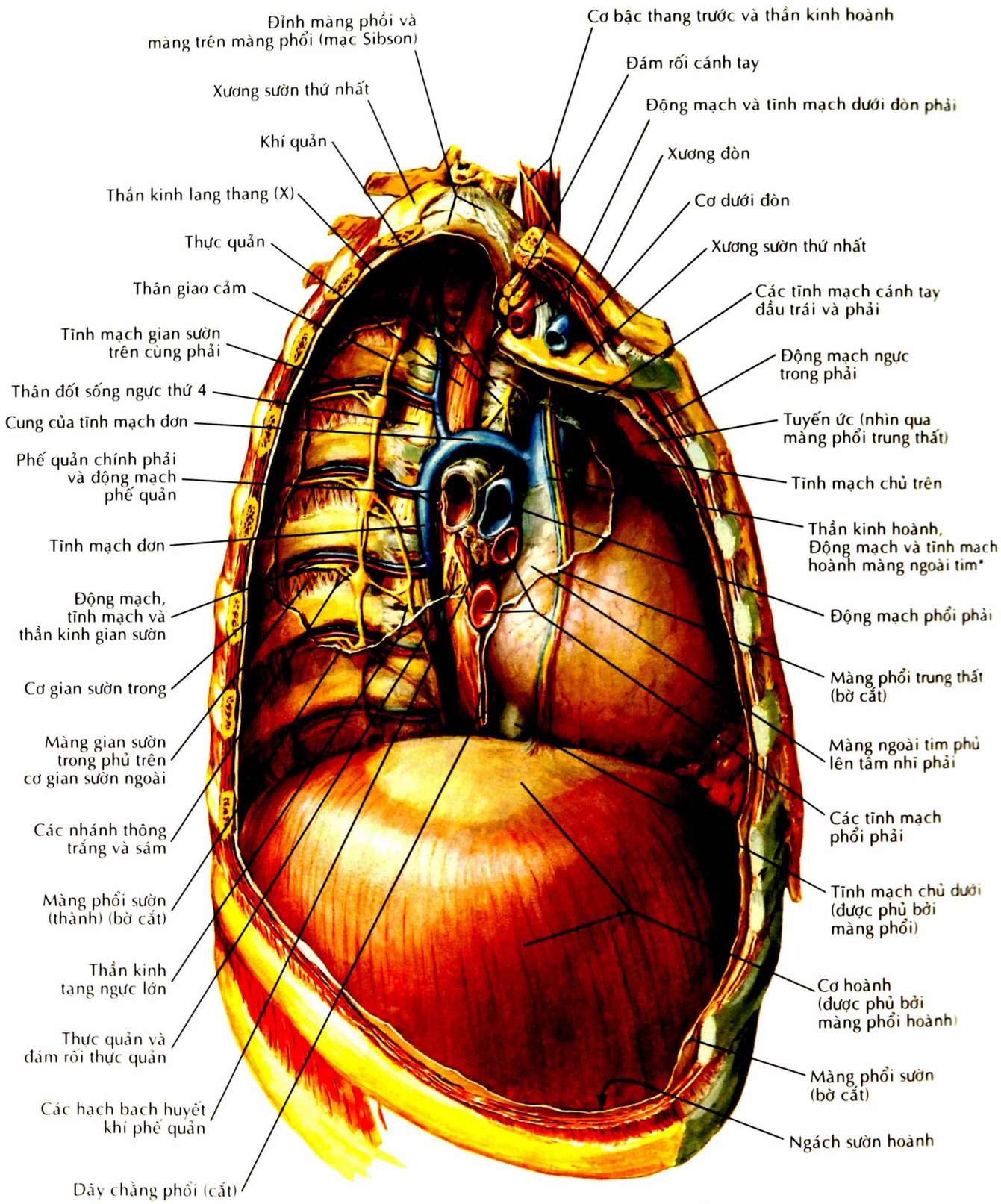

*Thần kinh và các mạch máu thường chạy độc lập với nhau

Trung Thất: Nhìn Bên Trái

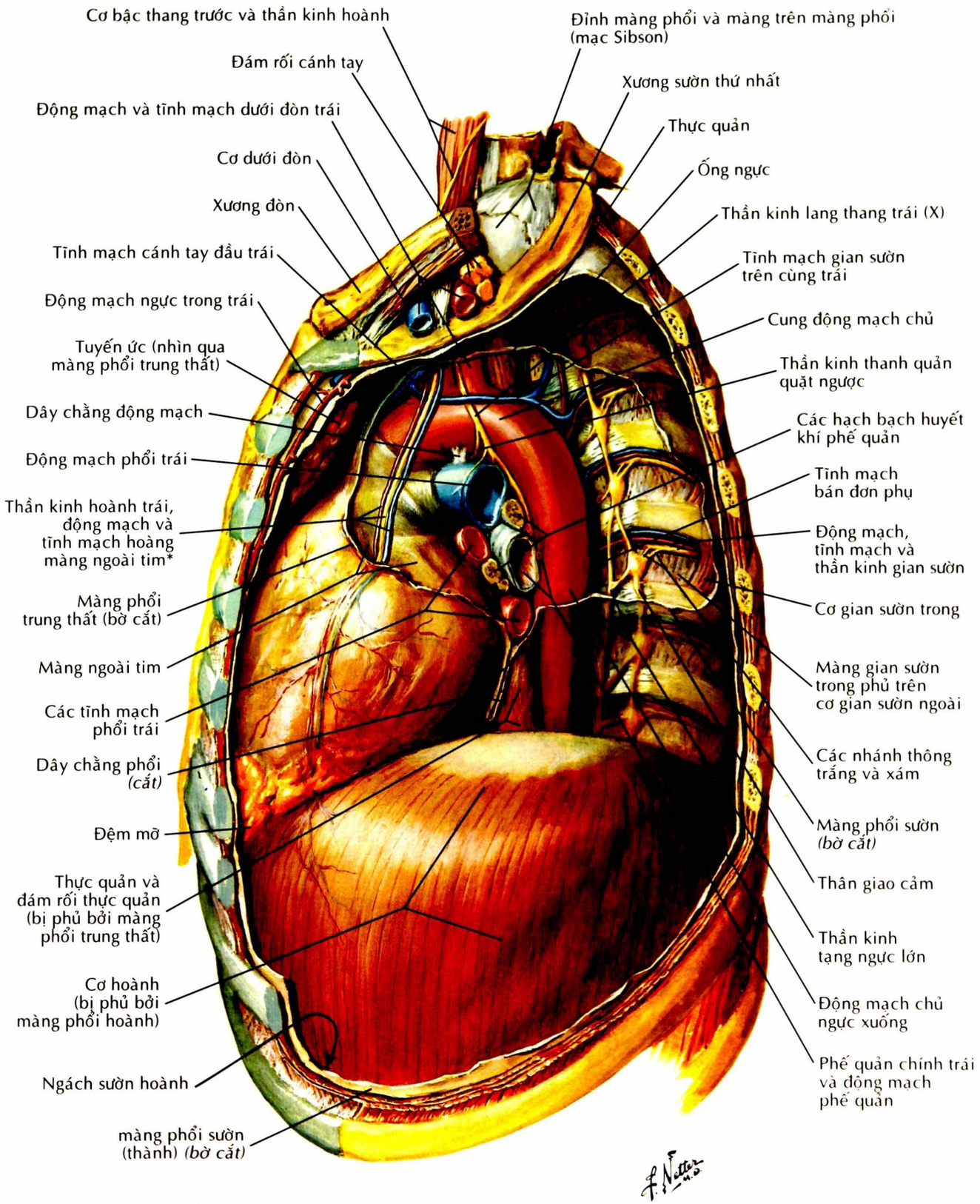

*Thần kinh và các mạch máu thường chạy độc lập với nhau

3 Thực Quản ở Tại Chỗ

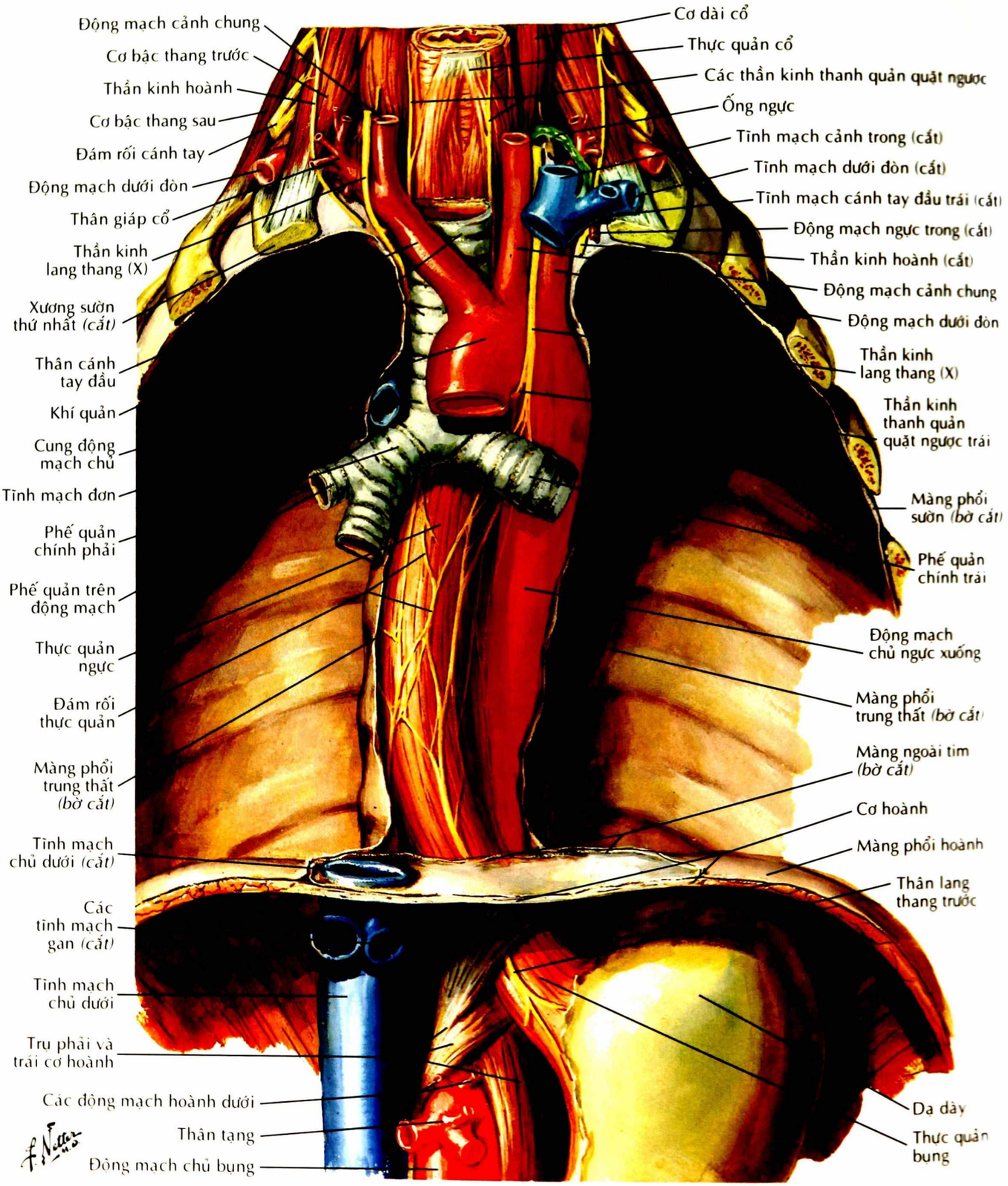

Hình 226

Định Khu và Các Chỗ Hẹp của Thực Quản

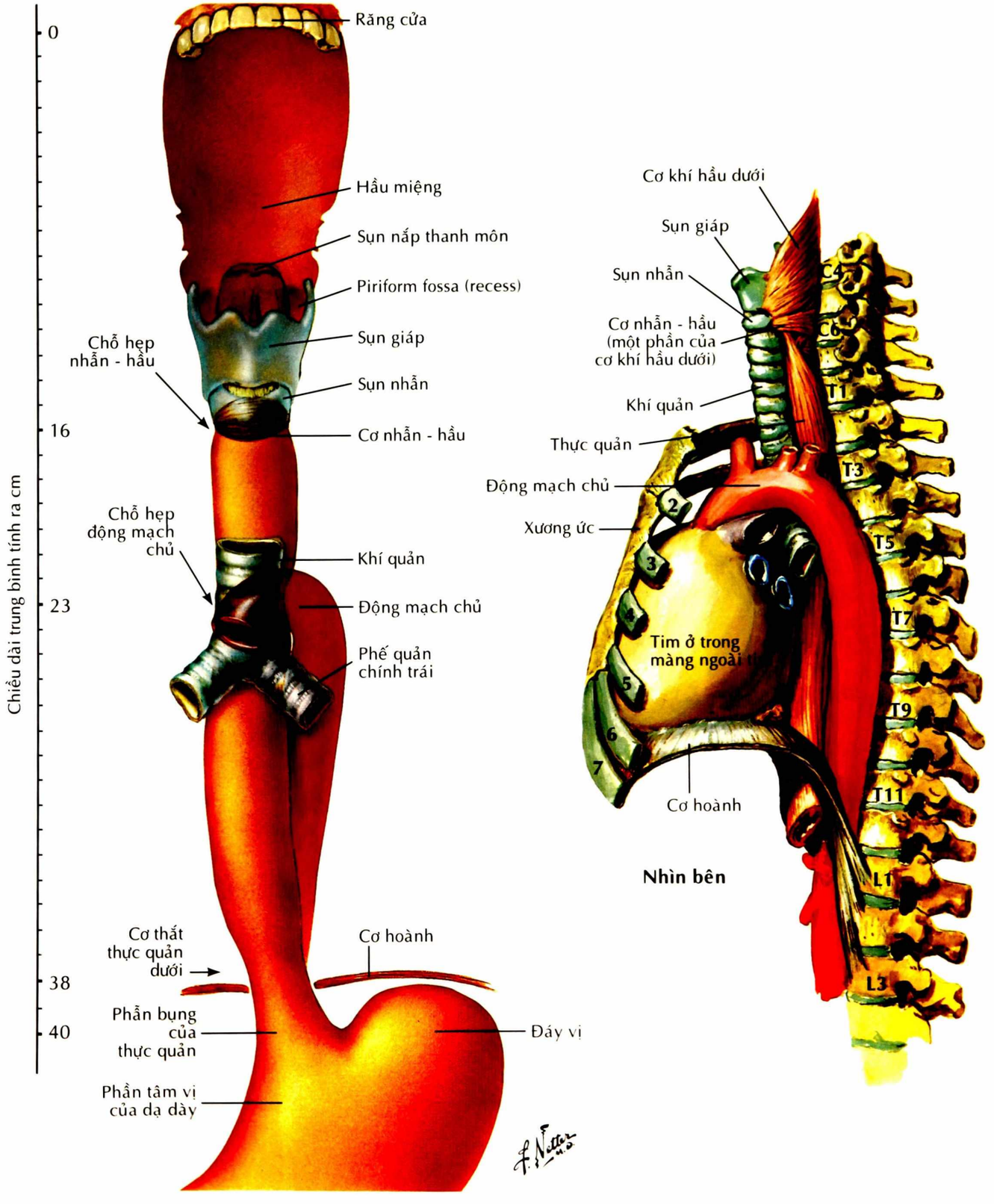

3 Cơ của Thực Quản

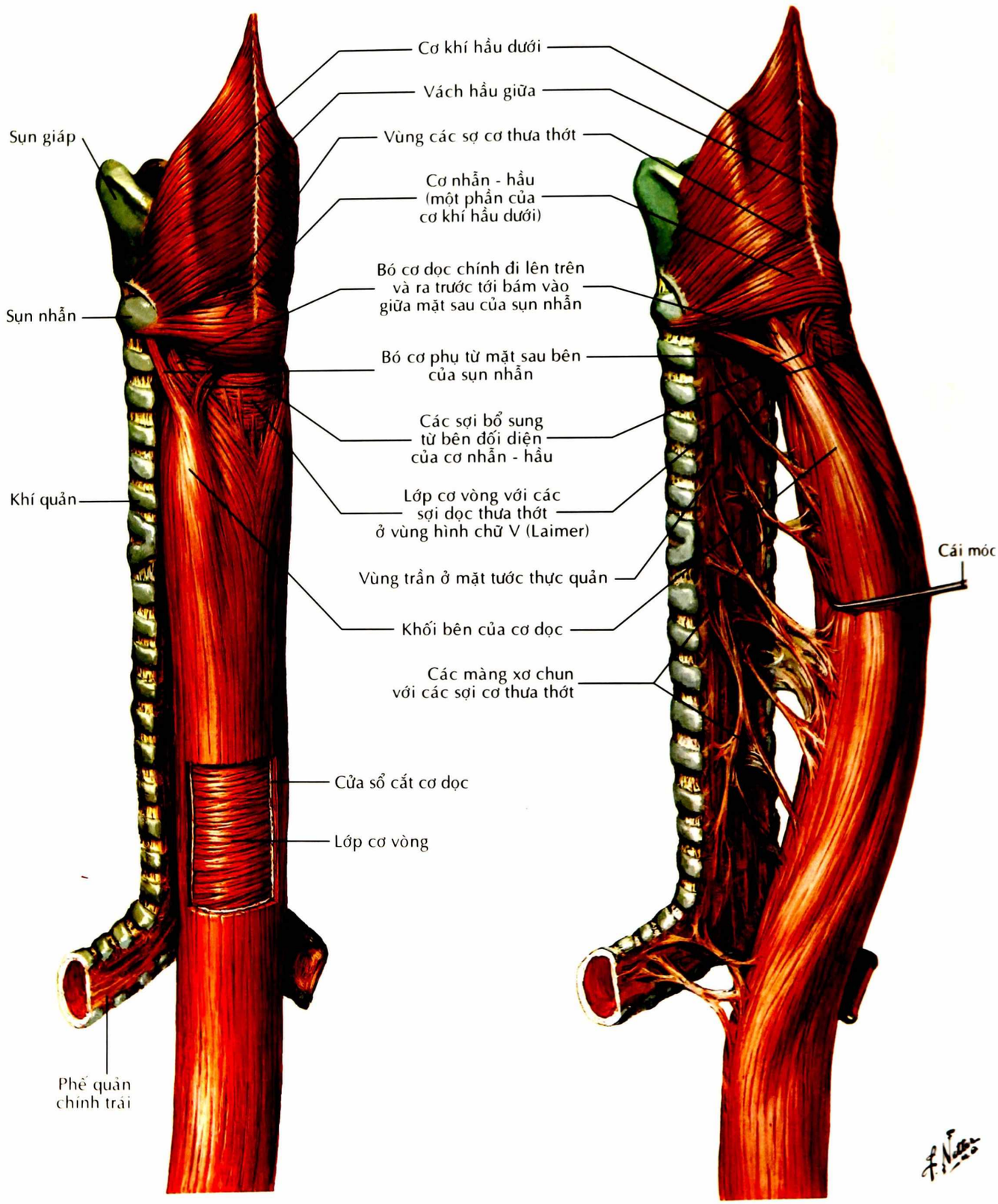

Hình 228

Chỗ Nối Hầu Thực Quản

Xem thêm hình 67

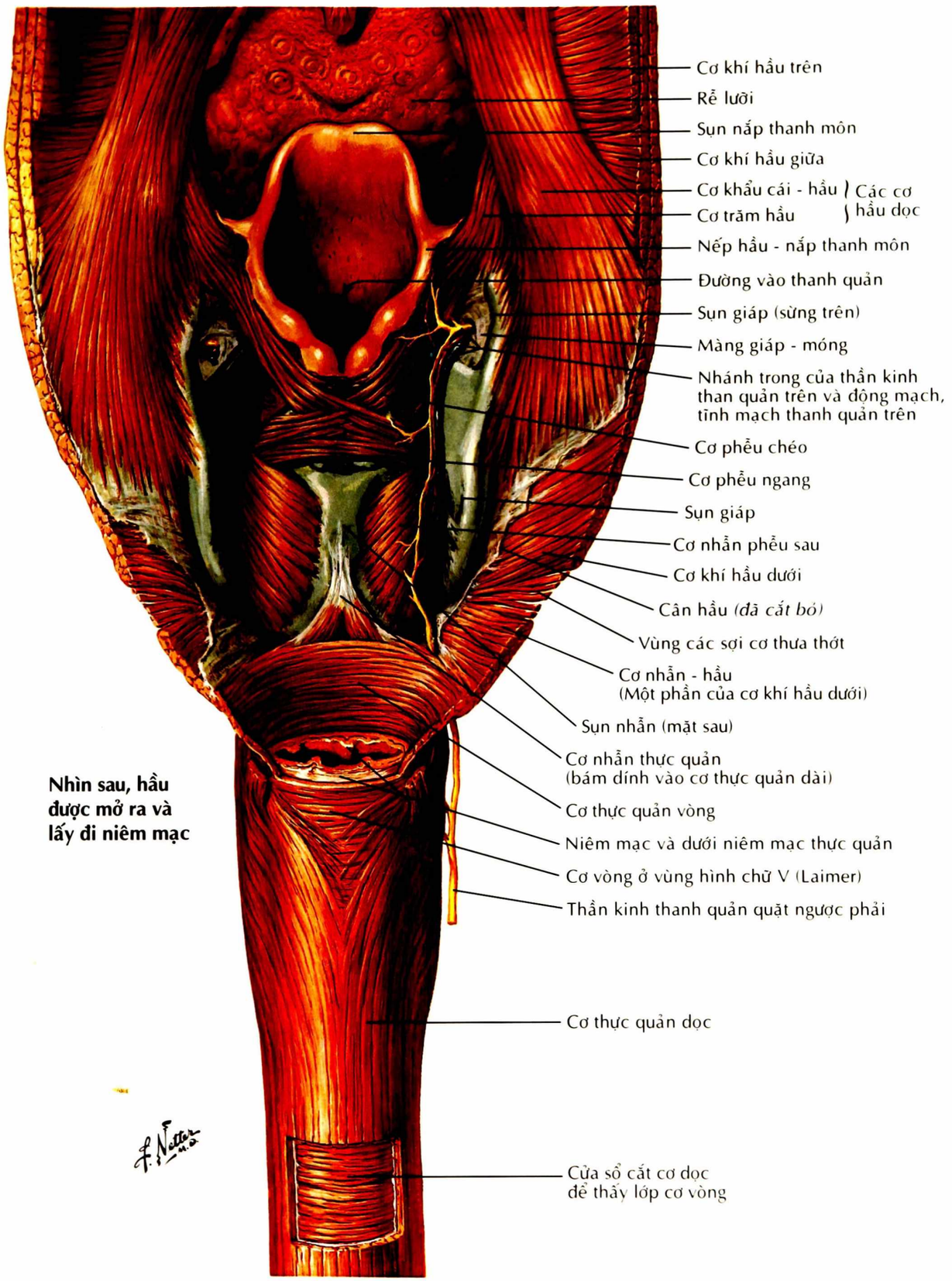

3 Chỗ Nối Thực Quản Dạ Dày

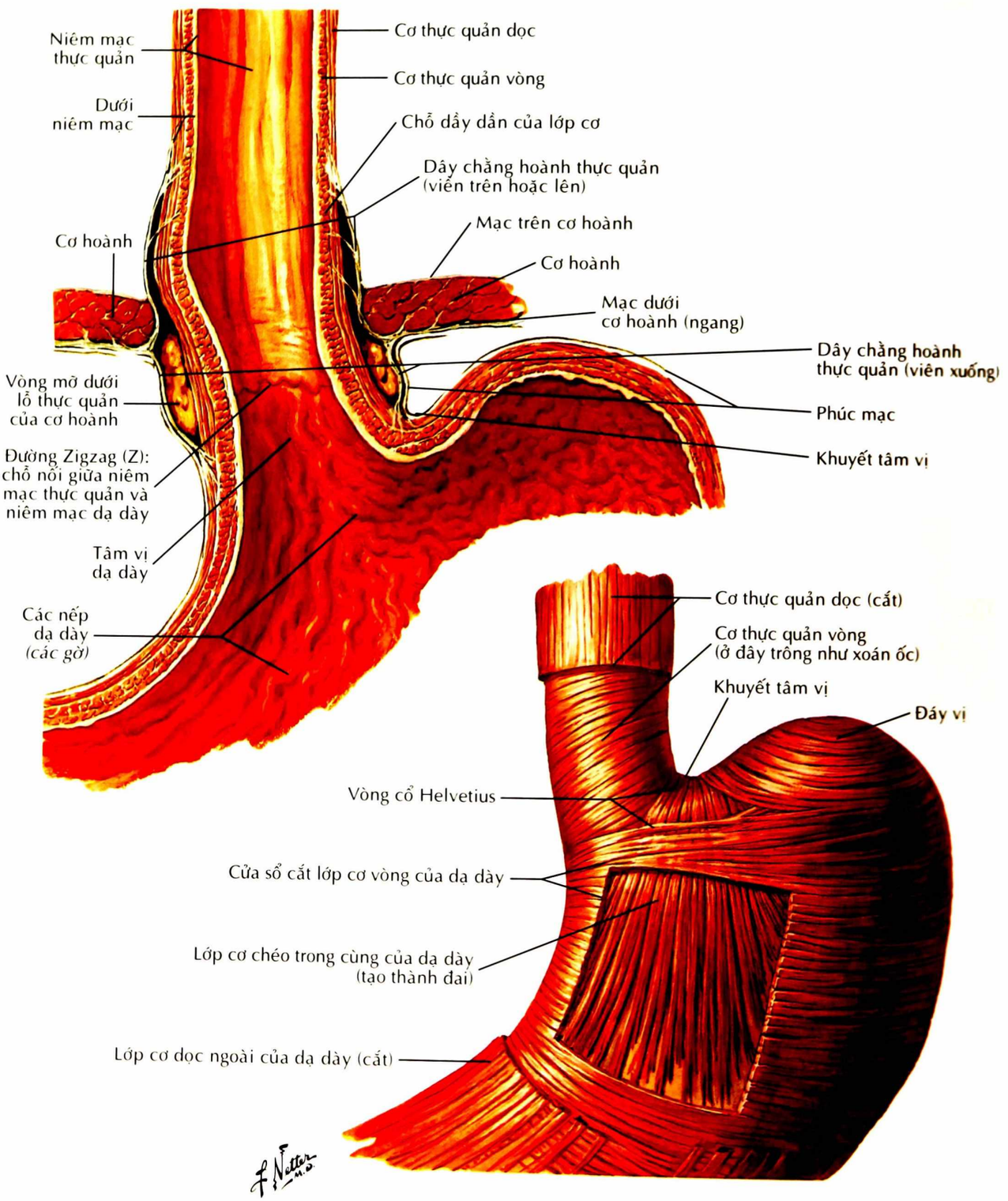

Hình 230

Động Mạch của Thực Quản

Xem thêm hình 283

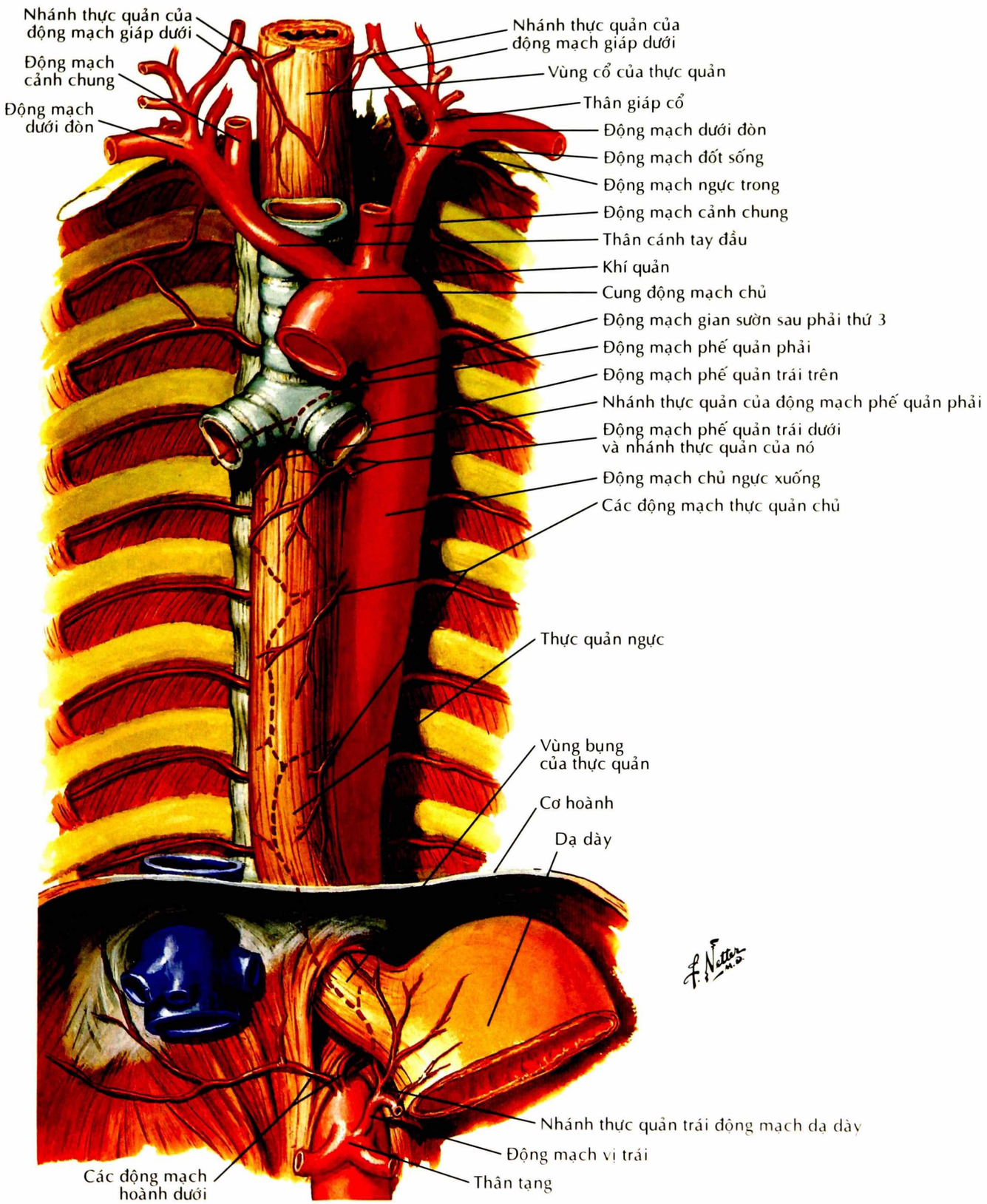

3 Tĩnh Mạch của Thực Quản

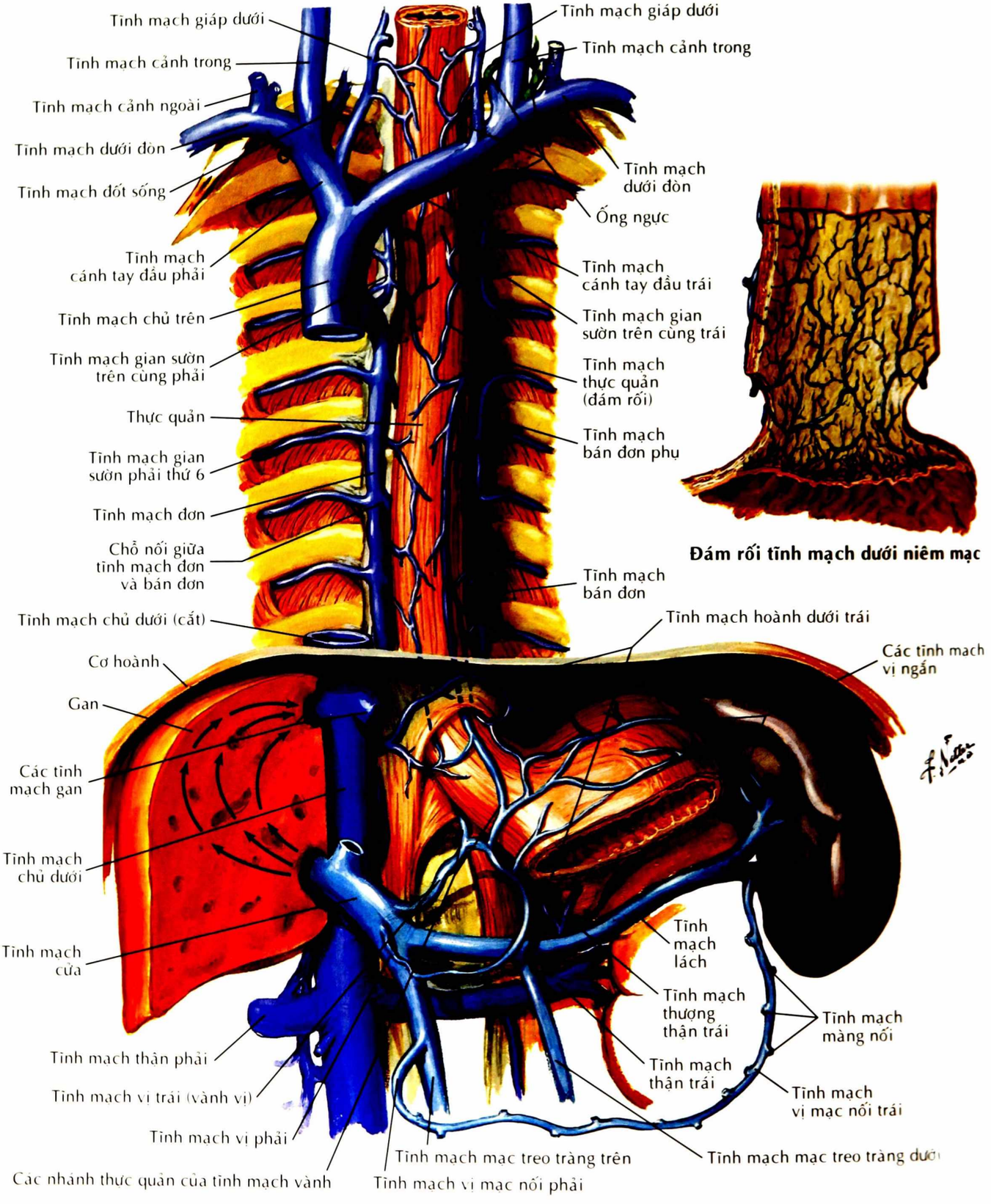

Các Mạch và Hạch Bạch Huyết của Thực Quản

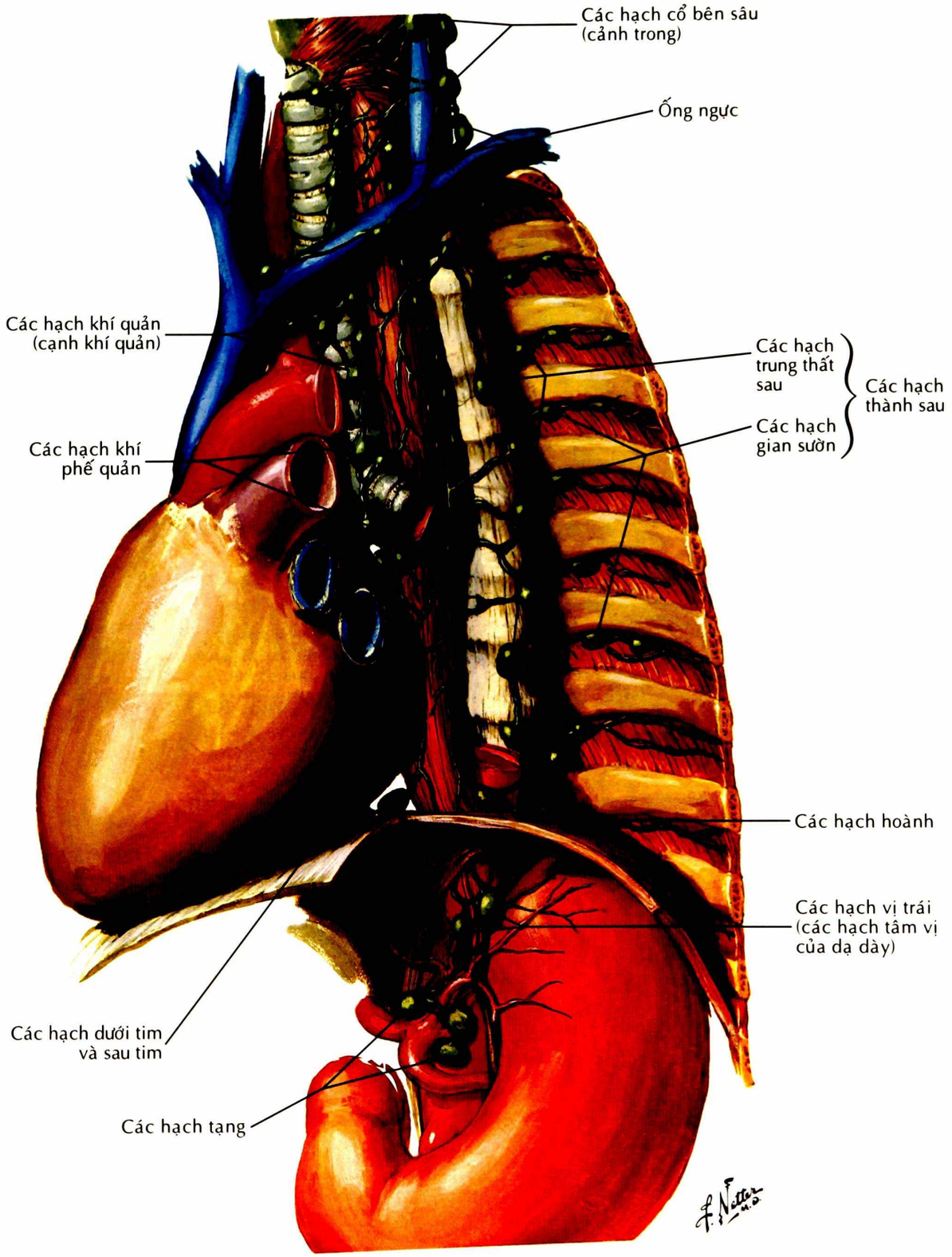

3 Thần Kinh của Thực Quản

Xem thêm hình 203

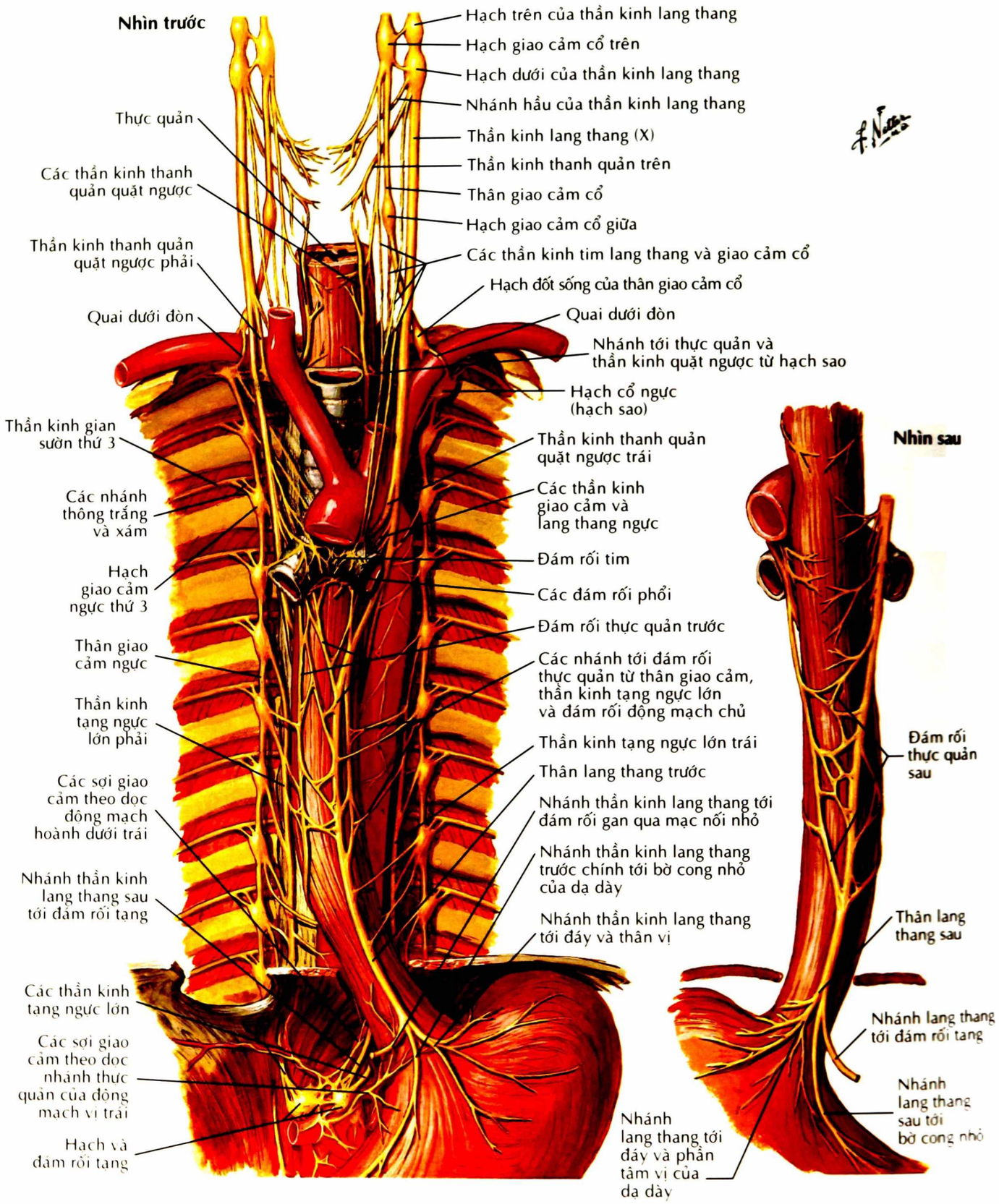

Cắt Lớp Ngực: Các Hình Ảnh Chụp Cắt Lớp Theo Mặt Phẳng Ngang

Các loạt hình ảnh chụp cắt lớp ngực theo mặt phẳng ngang từ trên (A) xuống dưới (C)

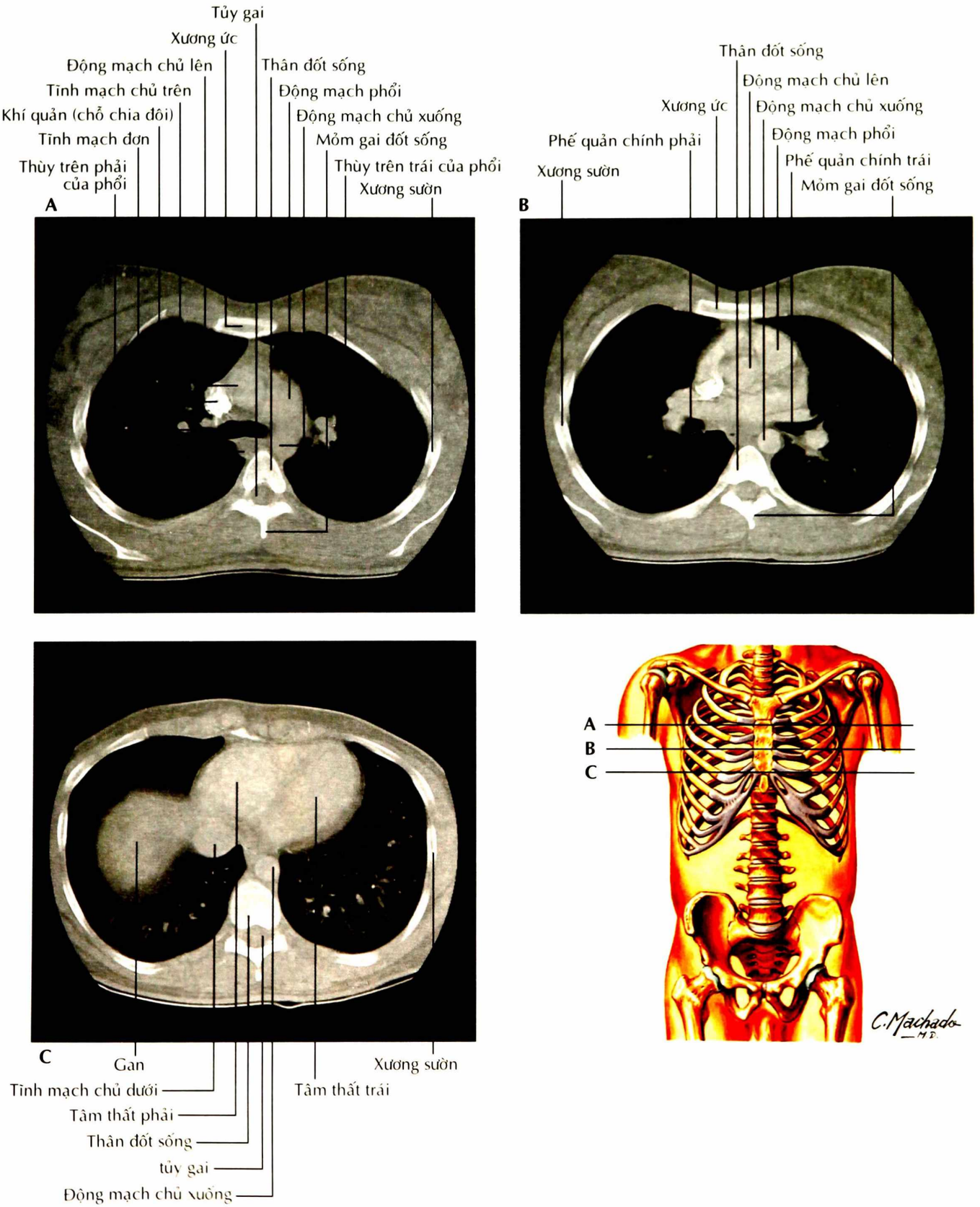

Thiết đồ ngang: mức bờ dưới T3, khớp ức - đòn

Hạch bạch huyết trung thất
Cán xương ức
Khớp ức - đòn (đĩa khớp)
Thân cánh tay - đầu
Xương đòn
Khí quản
Tĩnh mạch tay đầu phải
Tĩnh mạch tay đầu trái
Sụn sườn thứ nhất
Động mạch cảnh chung trái
Cơ ngực lớn
Thần kinh lang thang trái (X)
Phổi phải
Cơ ngực bé
Hố nách
Động mạch dưới đòn trái
Gân đầu dài cơ nhị đầu
Thân xương cánh tay trái
Cổ phẫu thuật xương cánh tay phải
Đầu dài cơ tam đầu
Cơ đen-ta
Cơ tròn bé
Cơ tròn bé
Các cơ gian sườn
Xương vai
Cơ dưới vai
Phổi trái
Thần kinh hoành
Cơ dưới gai
Thần kinh lang thang phải (X)
Cơ răng trước
Thực quản
Thần kinh quặt ngược thanh quản trái
Cơ trám lớn
Ống mực
Khớp sườn ngang
Cơ dựng gai
Cơ thang
Cơ trám lớn
Thân đốt sống T3
Tủy gai
Cơ ngang gai

C. Machado, MD

Thiết Đồ Ngang của Ngực ở Mức Đĩa T3-4

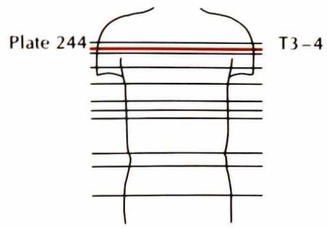

Thiết đồ ngang lồng ngực: Chuôi ức, đĩa gian đốt sống T3 - 4

Các hạch bạch huyết khí- Phế quản trên
Khí quản
Tĩnh mạch chủ trên
Tuyến giáp
Thần kinh hoành phải
Chuôi ức
Cung tĩnh mạch đơn
Cung động mạch chủ
Phổi trái
Động mạch và tĩnh mạch ngực trong
Các cơ gian sườn
Phổi trái
Cơ ngực lớn
Cơ răng trước
Xương sườn
Cơ ngực nhỏ
Gân cơ đầu dài cơ nhị đầu cánh tay
Hố nách
Gân cơ lưng rộng
Sự kết hợp cơ nhị đầu cánh tay các cơ qua cánh tay
Thân xương cánh tay
Gân đầu dài cơ nhị đầu cánh tay
Cơ den-ta
Thân xương cánh tay
Đầu dài cơ nhị đầu cánh tay
Đầu ngoài của cơ tam đầu cánh tay
Cơ tròn lớn
Đầu dài cơ nhị đầu cánh tay
Cơ tròn bé
Gân cơ lưng rộng trái
Xương vai
Cơ tròn lớn
Thực quản
Cơ dưới vai
Ống ngực
Tủy gai
Cơ tròn bé
Đĩa gian đốt sống T3 - 4
Thần kinh thanh quản trái
Xương vai
Cơ trám
Thần kinh lang thang trái (X)
Cơ dưới vai
Cơ thang
Rãnh chếch của lưng trái

C. Machado, M.D.

3 Thiết Đồ Ngang của Ngực ở Mức Đĩa T4-5

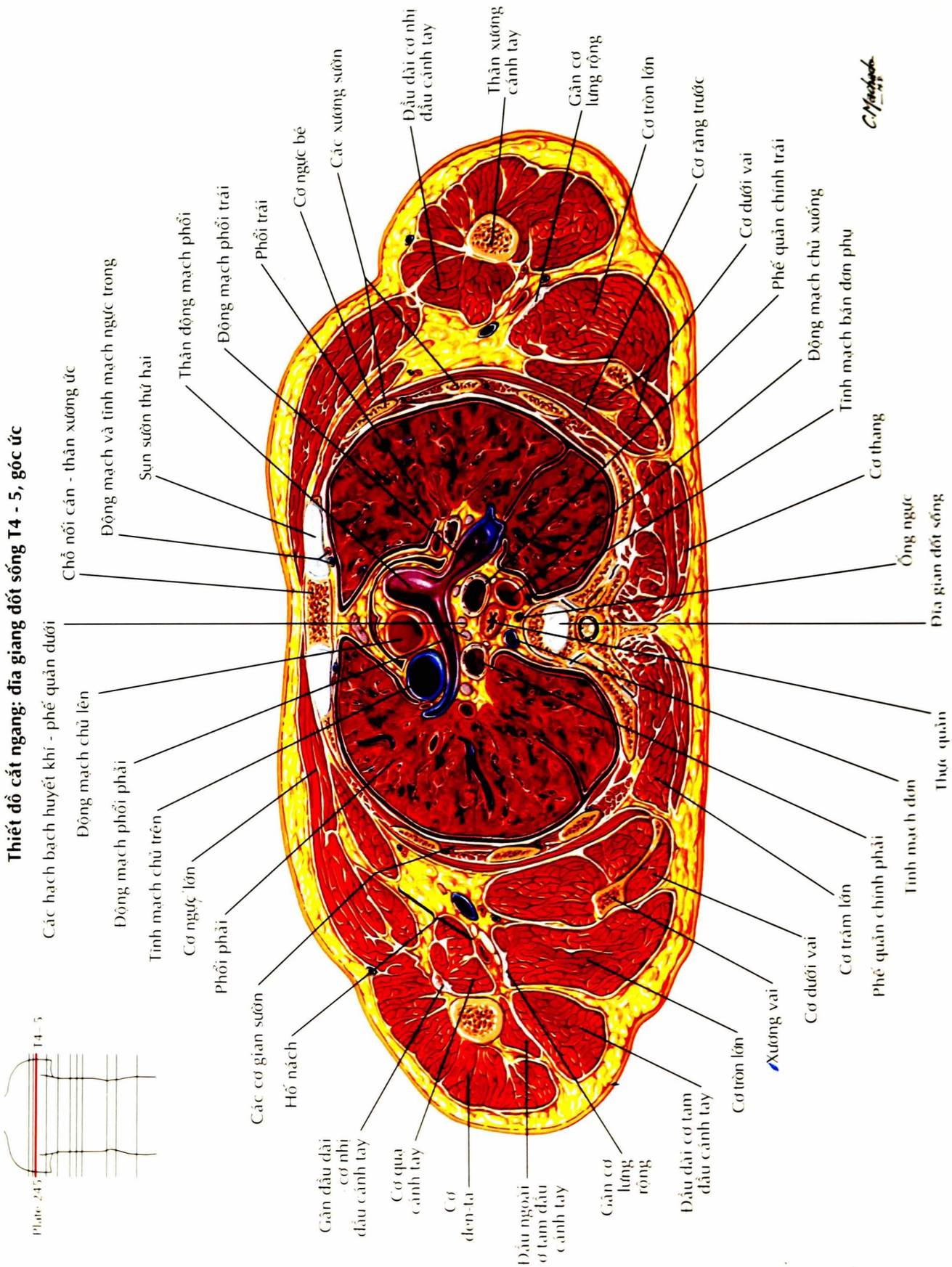

Thiết Đồ Ngang của Ngực ở Mức T7

Thiết đồ ngang: mức T7, khoảng gian sụn sườn 3

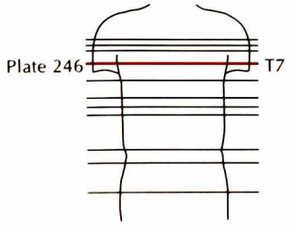

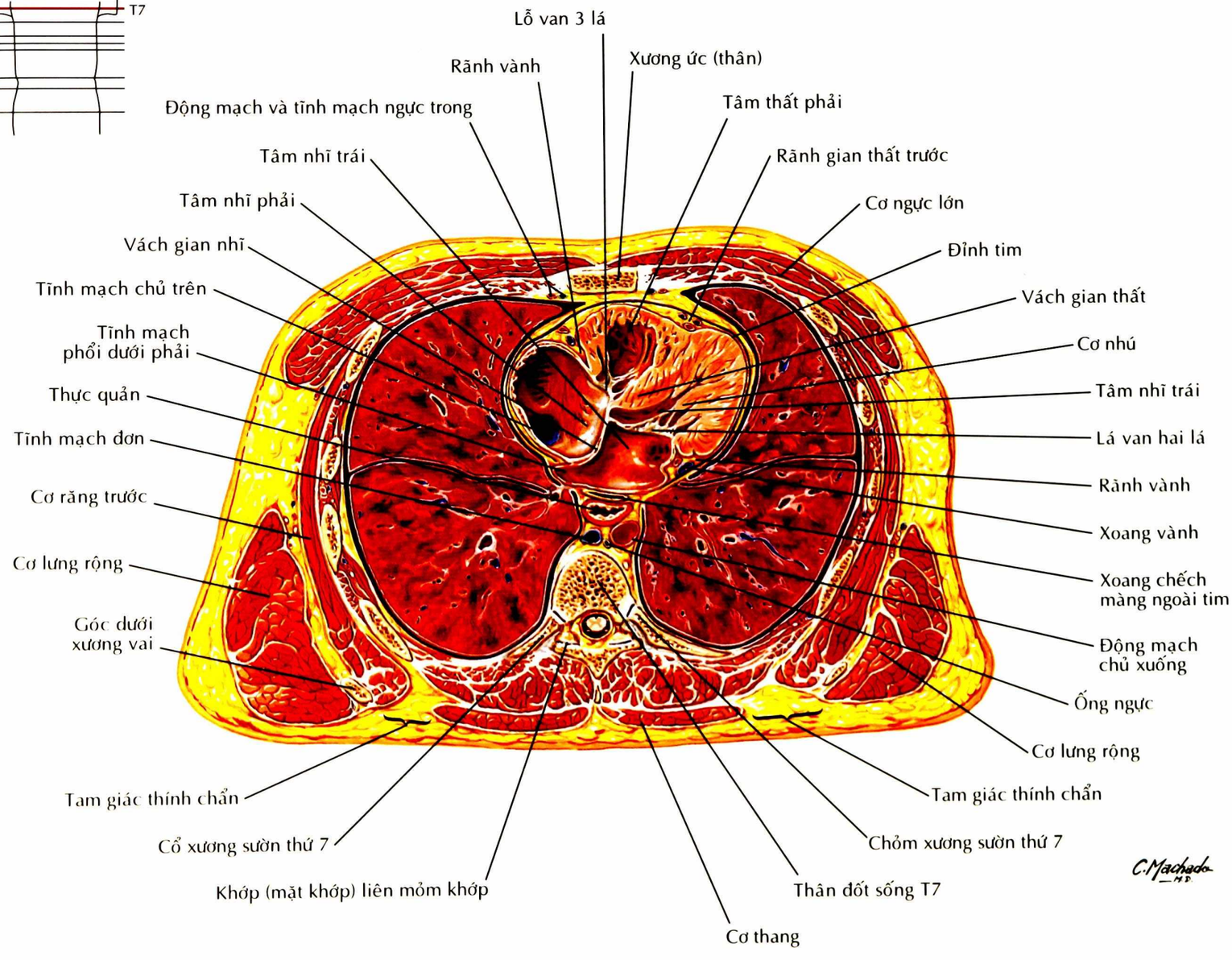





Phần 4 BỤNG

Giải Phẫu Định Khu

Hình 240

240 Bụng

Thành Cơ Thể

Các hình 241 - 260

241 Khung Xương của Bụng
242 Các Vùng và Các Mặt Phẳng của Bụng
243 Thành Bụng Trước: Phần tích nông
244 Thành Bụng Trước: Phần tích vừa
245 Thành Bụng Trước: Phần Tích Sâu
246 Bao Cơ Thẳng Bụng: Thiết Đồ Ngang
247 Thành Bụng Trước: Nhìn Trong
248 Thành Bụng Sau Bên
249 Các Động Mạch của Thành Bụng Trước
250 Các Tĩnh Mạch của Thành Bụng Trước
251 Các Thần Kinh của Thành Bụng Trước
252 Các Thần Kinh Ngực Bụng
253 Vùng Bẹn: Các Phẫu Tích
254 Ống Bẹn và Thừng Tinh
255 Bao Đùi và Ống Bẹn
256 Thành Bụng Sau Nhìn Trong
257 Các Động Mạch của Thành Bụng Sau
258 Các Tĩnh Mạch của Thành Bụng Sau
259 Các Mạch và Hạch Bạch Huyết của Thành Bụng Sau
260 Các Thần Kinh của Thành Bụng Sau

4 BỤNG

Ổ Phúc Mạc

Các hình 261 - 266

261 Mạc Nối Lớn và Tạng Bụng
262 Các Liên Quan Mạc Treo của Ruột
263 Các Liên Quan Mạc Treo của Ruột (tiếp theo)
264 Túi Mạc Nối: Dạ Dày được Lật Lên
265 Túi Mạc Nối: Thiết Đồ Ngang
266 Phúc Mạc của Thành Bụng Sau

Nội Tạng (Ruột)

Các hình 267 - 276

267 Dạ Dày ở Tại Chỗ
268 Niêm Mạc Dạ Dày
269 Cơ Dạ Dày
270 Tá Tràng ở Tại Chỗ
271 Niêm Mạc và Cơ Tá Tràng
272 Niêm Mạc và Cơ Ruột Non
273 Vùng Hồi - Manh Tràng
274 Vùng Hồi - Manh Tràng (tiếp theo)
275 Ruột Thừa
276 Niêm Mạc và Cơ Ruột Già

Nội Tạng (Các Cơ Quan Phụ)

Các hình 277 - 282

277 Các Mặt và Giường của Gan
278 Gan ở Tại Chỗ: Mạch Máu và Các Hệ Thống Ống Mật
279 Cấu Trúc của Gan: Sơ đồ
280 Túi Mật, Các Ống Mật Ngoài Gan và Ống Tụy
281 Tụy ở Tại Chỗ
282 Lách

Mạch Máu Tạng

Các hình 283 - 296

283 Các Động Mạch của Dạ Dày, Gan và Lách
284 Các Động Mạch của Gan, Tụy, Tá Tràng và Lách
285 Phim Chụp Động Mạch Thân Tạng
286 Các Động Mạch của Tá Tràng và Đầu Tụy
287 Các Động Mạch của Ruột Non
288 Các Động Mạch của Ruột Già
289 Các Tĩnh Mạch của Dạ Dày, Tá Tràng, Tụy và Lách
290 Các Tĩnh Mạch của Ruột Non
291 Các Tĩnh Mạch của Ruột Già
292 Các Nhánh của Tĩnh Mạch Cửa Gan: Các Vòng Nối Cửa - Chủ
293 Các Mạch và Hạch Bạch Huyết của Dạ Dày
294 Các Mạch và Hạch Bạch Huyết của Tụy
295 Các Mạch và Hạch Bạch Huyết của Ruột Non
296 Các Mạch và Hạch Bạch Huyết của Ruột Già

Chi Phối Thần Kinh

Các hình 297 - 307

297 Các Thần Kinh và Hạch Tự Chủ của Bụng
298 Chi Phối Thần Kinh Tự Chủ của Dạ Dày và Tá Tràng
299 Chi Phối Thần Kinh Tự Chủ của Dạ Dày và Tá Tràng (tiếp theo)
300 Chi Phối Thần Kinh Tự Chủ của Dạ Dày và Tá Tràng: Sơ Đồ
301 Chi Phối Thần Kinh Tự Chủ của Ruột Non
302 Chi Phối Thần Kinh Tự Chủ của Ruột Già
303 Chi Phối Thần Kinh Tự Chủ của Ruột Non và Ruột Già: Sơ Đồ
304 Các Đường Phản Xạ Tự Chủ: Sơ Đồ
305 Các Đám Rối Tự Chủ Nội Tại của Ruột: Sơ Đồ
306 Chi Phối Thần Kinh Tự Chủ Gan và Đường Mật: Sơ Đồ
307 Chi Phối Thần Kinh Tự Chủ Tụy: Sơ Đồ

Thận và Tuyến Thượng Thận

Các hình 308 - 322

308 Thận ở Tại Chỗ: Nhìn Trước
309 Thận ở Tại Chỗ: Nhìn Sau
310 Động Mạch và Tĩnh Mạch Thận ở Tại Chỗ
311 Cấu Trúc Đại Thể của Thận
312 Các Động Mạch Trong Thận và Các Phân Thùy Thận
313 Nephron và Ống Thu Thập: Sơ Đồ
314 Các Mạch Máu Trong Nhu Mô Thận: Sơ Đồ

315 Các Niệu Quản Trong Bụng và Chậu
316 Các Động Mạch của Niệu Quản và Bàng Quang
317 Mạc Thận
318 Các Mạch và Hạch Bạch Huyết của Thận và Bàng Quang
319 Các Thần Kinh Tự Chủ của Thận, Niệu Quản và Bàng Quang
320 Chi Phối Thần Kinh Tự Chủ của Thận và Niệu Quản Trên: Sơ Đồ
321 Các Thần Kinh Tự Chủ của Tuyến Thượng Thận: Phẫu Tích và Sơ Đồ
322 Các Động Mạch và Tĩnh Mạch của Tuyến Thượng Thận ở Tại Chỗ

Giải Phẫu Thiết Đồ

Các hình 323 - 330

323 Thành Bụng và Tạng: Thiết Đồ Cận Giữa (Cận Dọc)
324 Cắt Lớp Bụng: Các Hình Cắt Lớp Điện Toán Theo Mặt Phẳng Ngang
325 Thiết Đồ Ngang Sơ Đồ Hóa của Bụng ở T10
326 Thiết Đồ Ngang Sơ Đồ Hóa của Bụng ở Bờ Trên T12
327 Thiết Đồ Ngang Sơ Đồ Hóa của Bụng ở Giữa T12
328 Thiết Đồ Ngang Sơ Đồ Hóa của Bụng ở T12-L1
329 Thiết Đồ Ngang Sơ Đồ Hóa của Bụng ở L1-L2
330 Thiết Đồ Ngang Sơ Đồ Hóa của Bụng ở L3,4

Bụng

Xem thêm **hình 242**

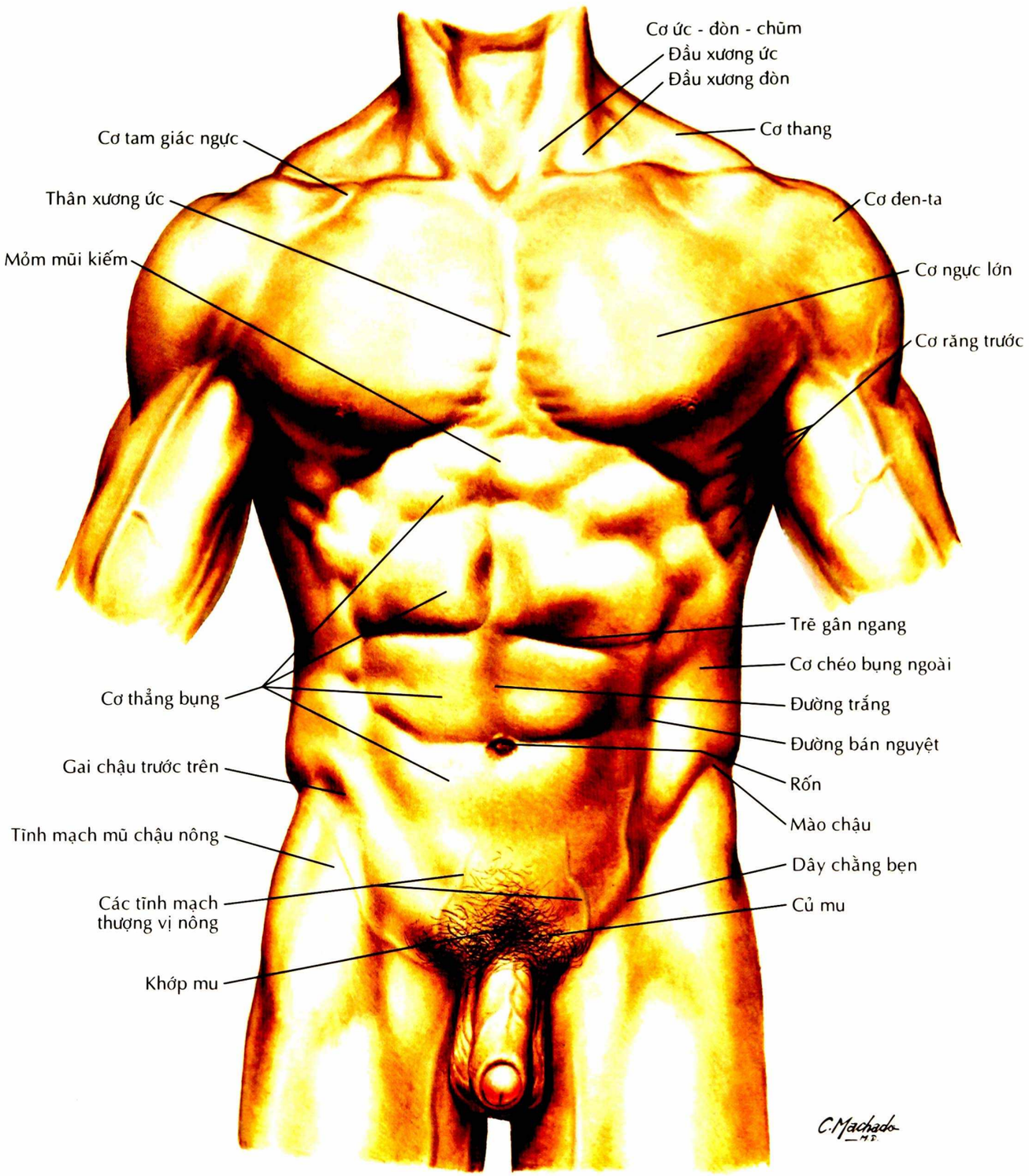

4 Khung Xương của Bụng

Xem thêm hình 179

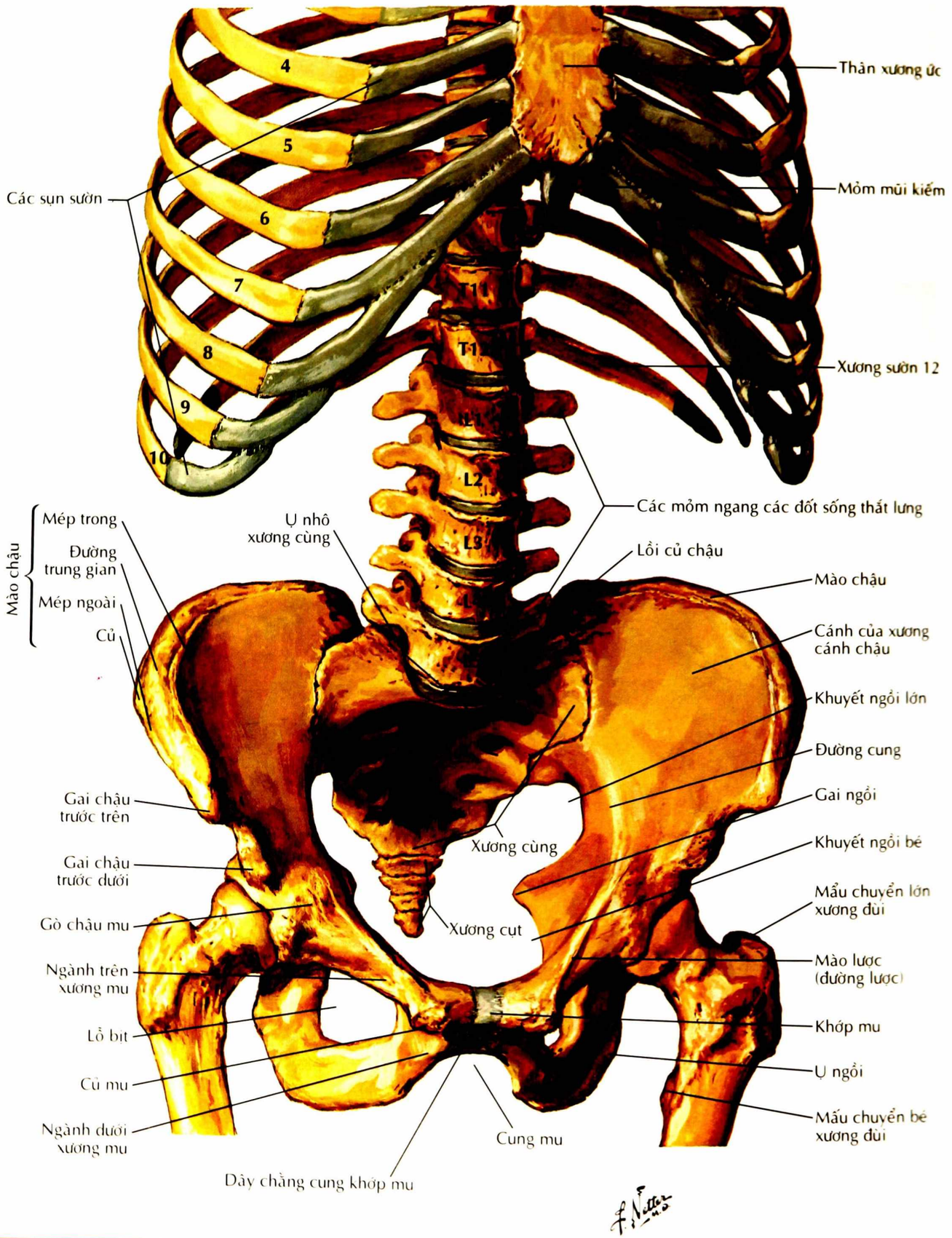

Các Vùng và Các Mặt Phẳng của Bụng

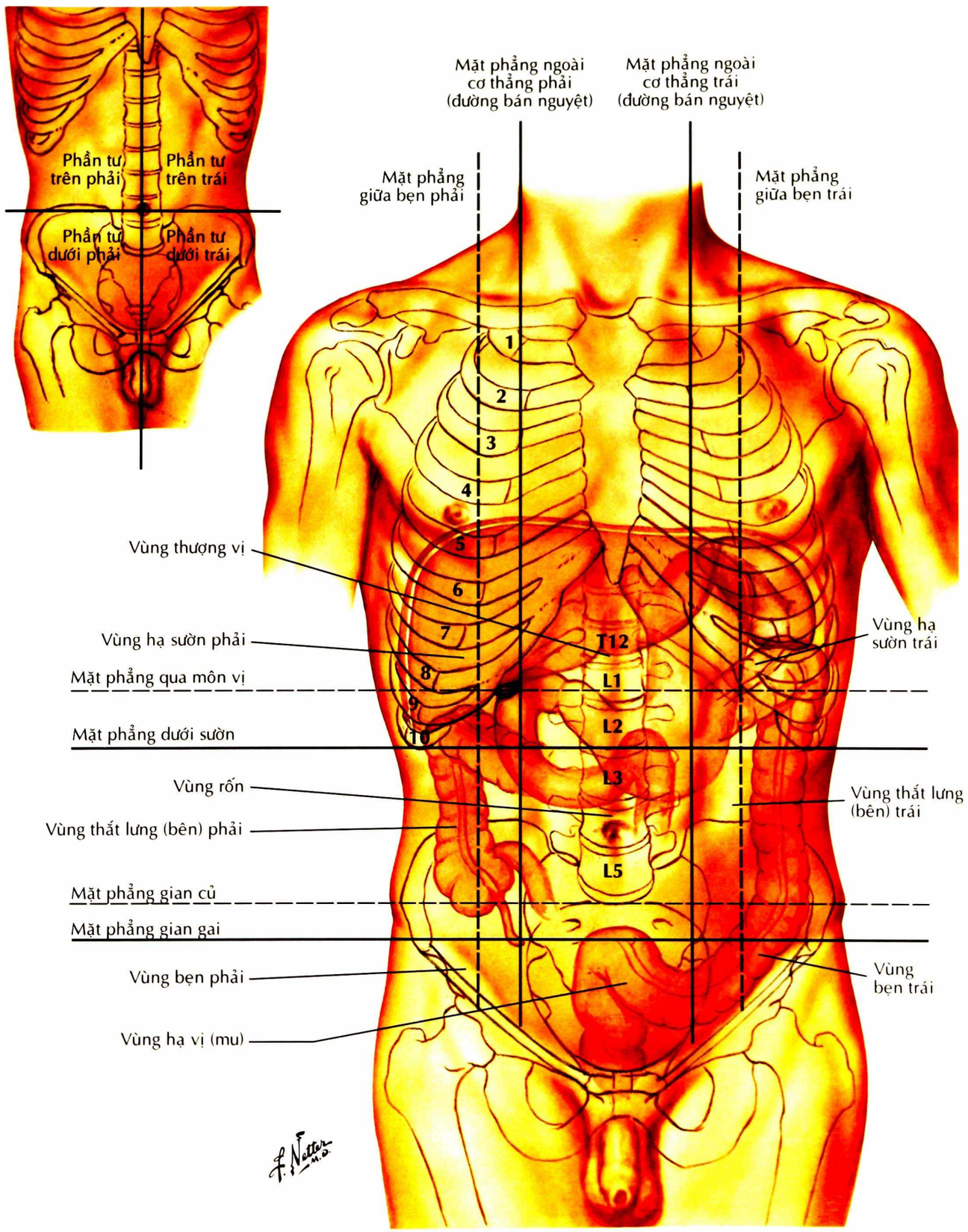

4 Thành Bụng Trước: Phẫu Tích Nông

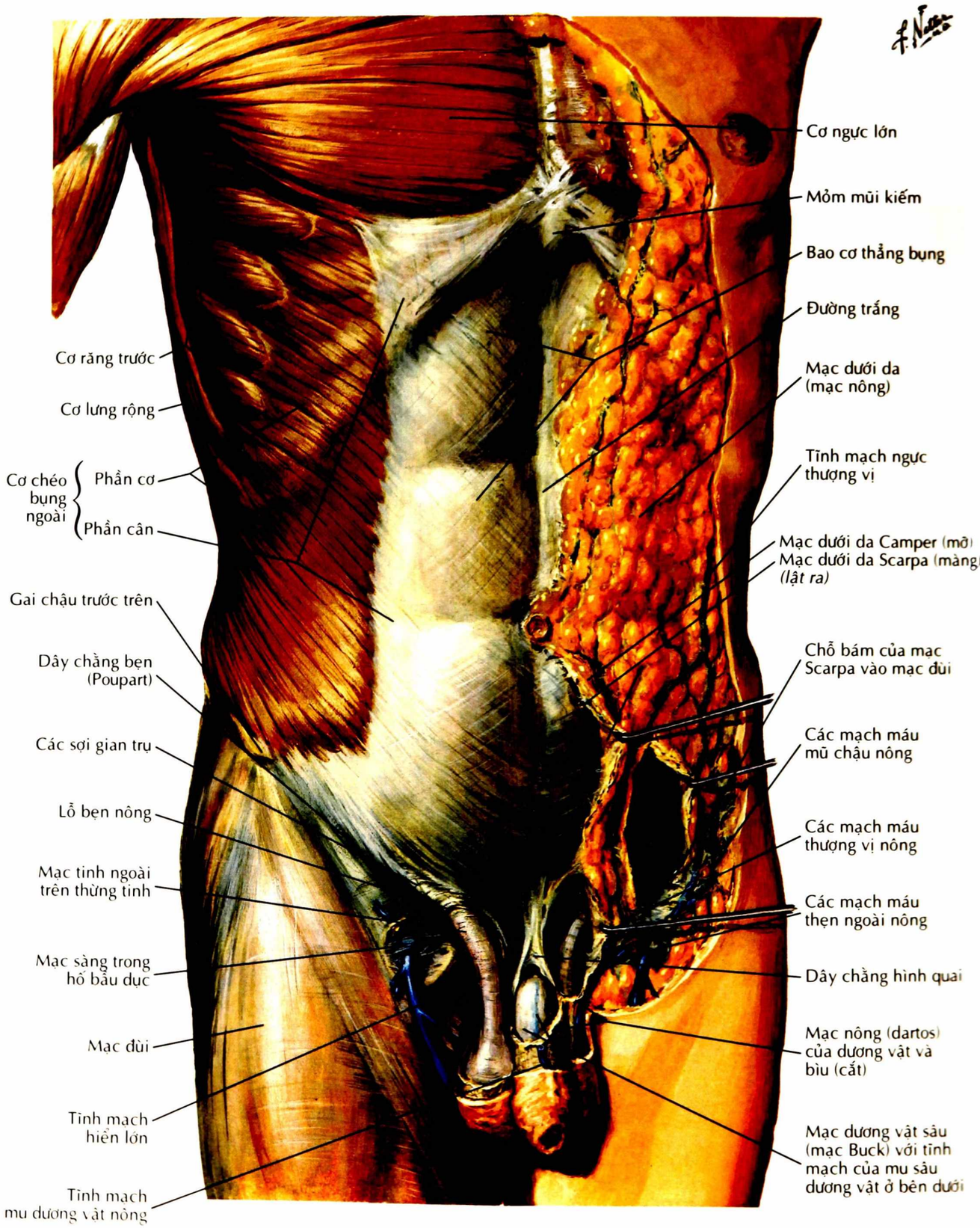

Hình 243

Thành Bụng Trước: Phẫu Tích Vừa

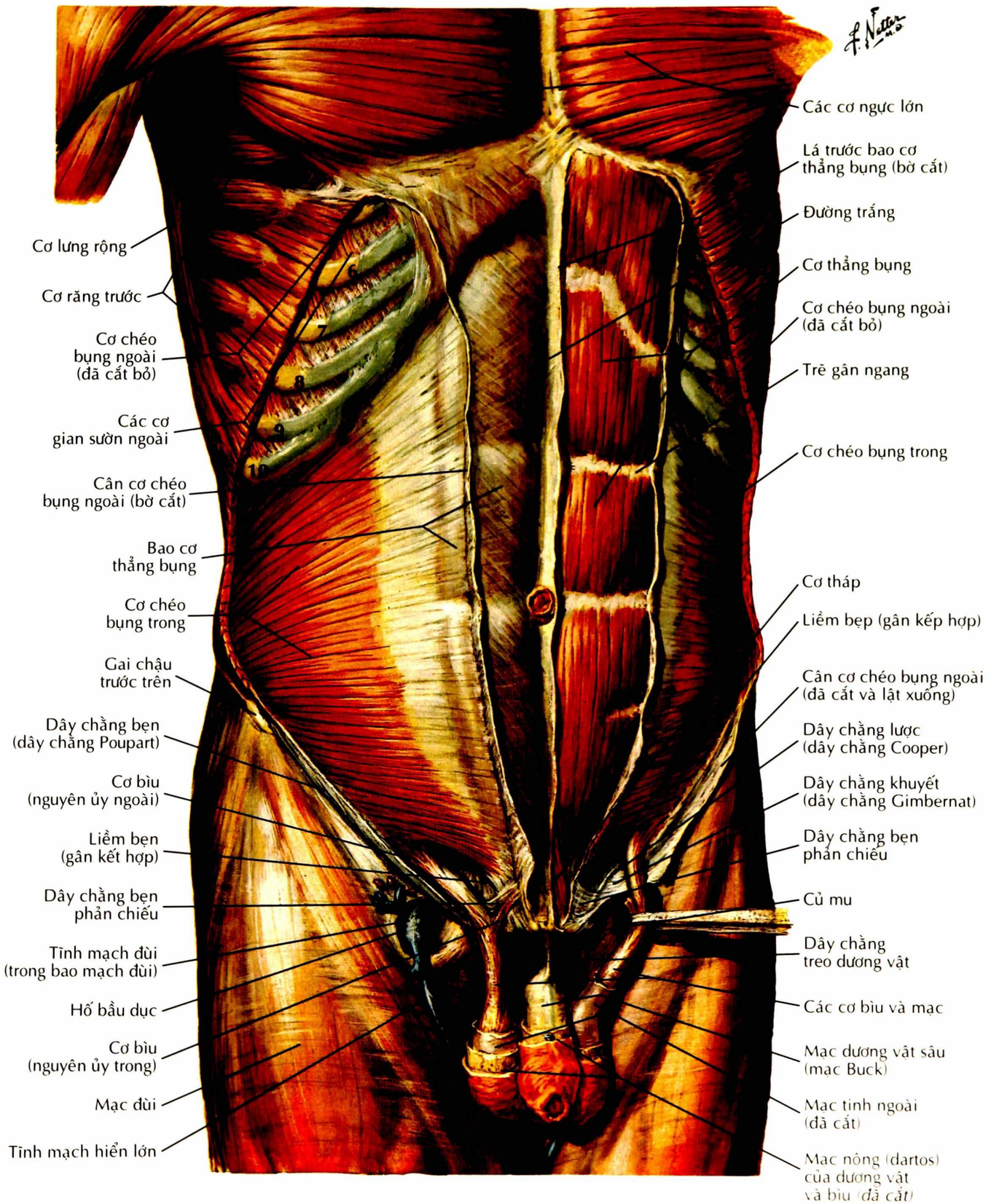

4 Thành Bụng Trước: Phẫu Tích Sâu

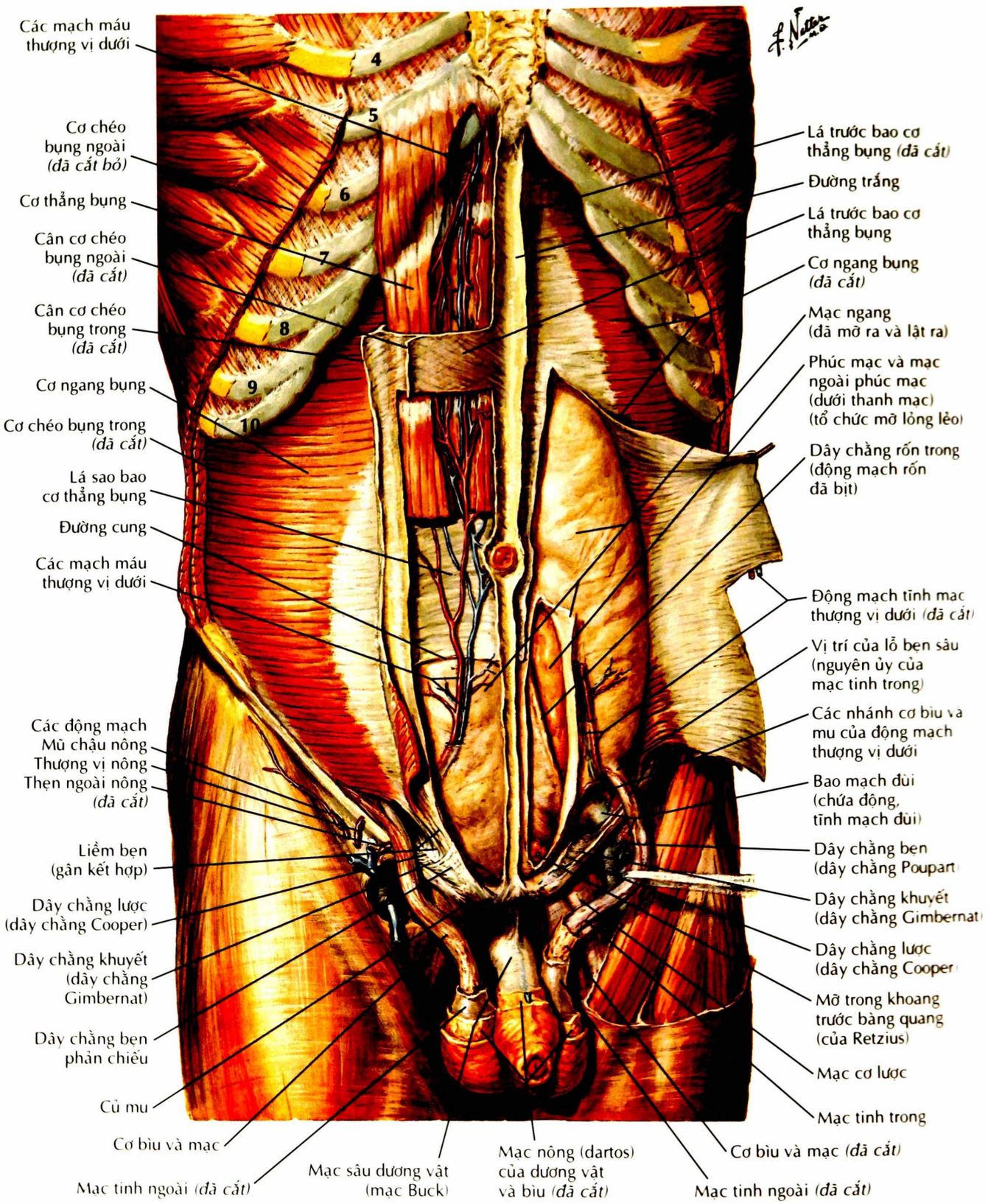

Bao Cơ Thẳng Bụng: Các Thiết Đồ Ngang

Thiết đồ ở trên đường cung

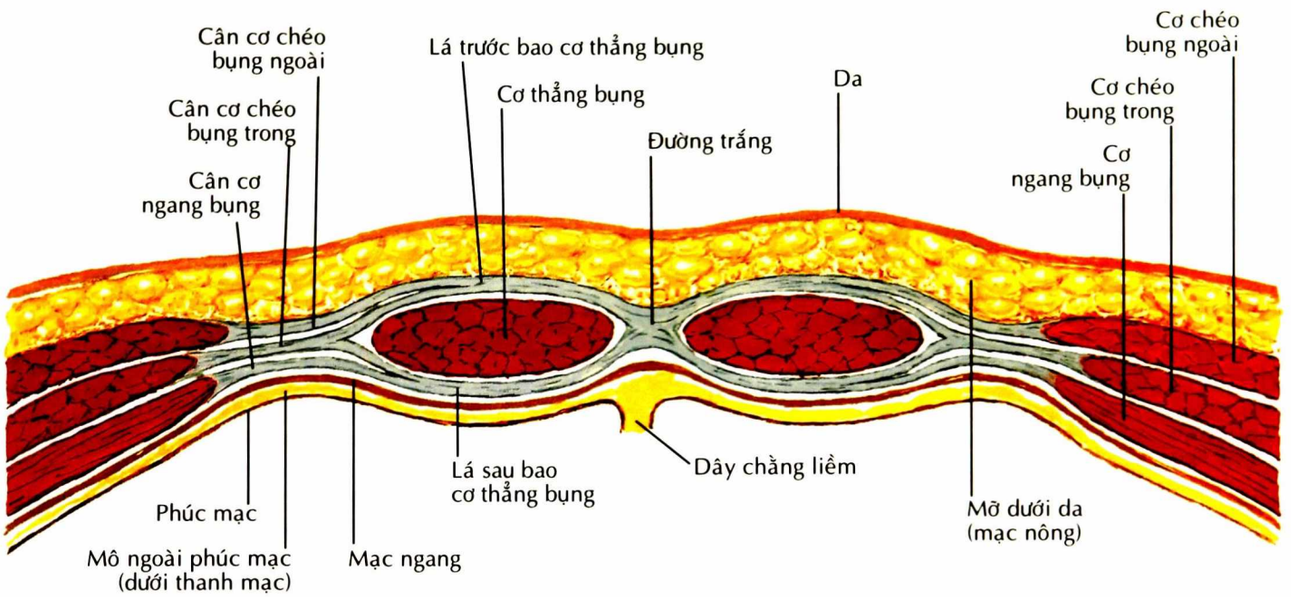

Cân cơ chéo bụng trong tách ra để tạo thành lá trước và lá sau, bao cơ thẳng bụng. Cân cơ chéo bụng ngoài dính vào lá trước của bao. Cân cơ ngang bụng dính vào lá sau. Các lá trước và sau bao cơ thẳng bụng hợp nhất phía trong để tạo thành đường trắng.

Thiết đồ ở dưới đường cung

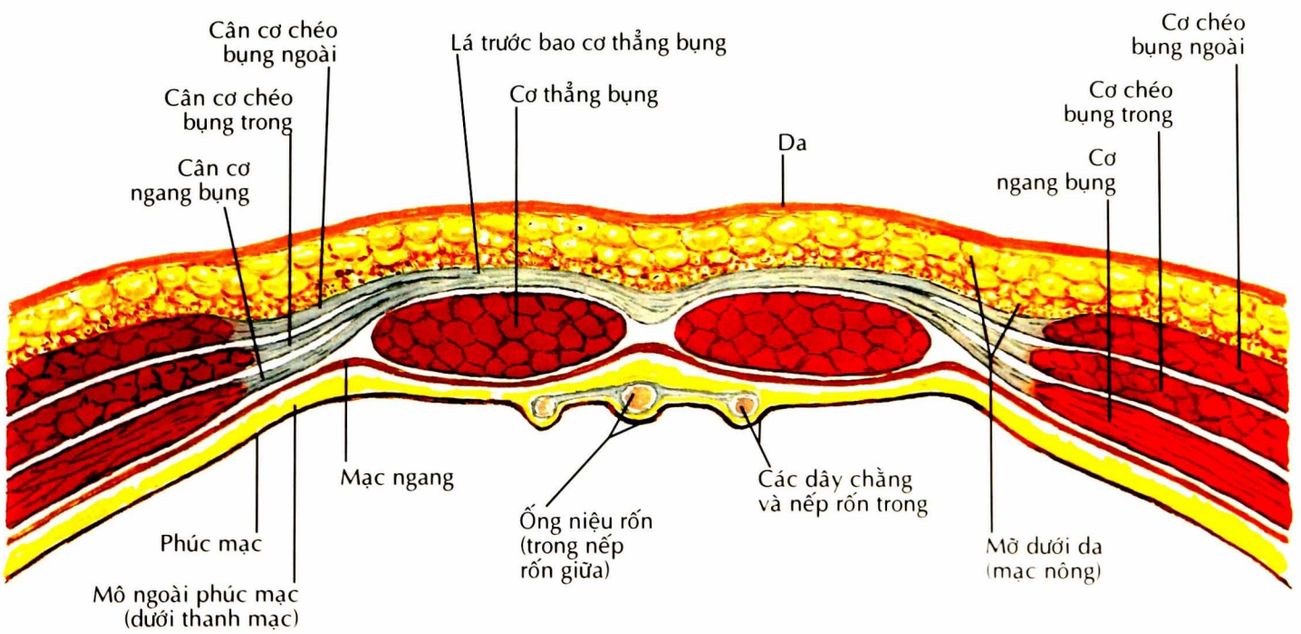

Cân cơ chéo bụng trong không tách đôi ở mức này mà chạy hoàn toàn trước cơ thẳng bụng và bị hòa lẫn vào cân cơ chéo bụng ngoài và cơ ngang bụng. Bởi vậy, không có lá sau bao cơ thẳng bụng ở dưới đường cung và cơ thẳng bụng nằm ngay trên mạc ngang.

4 Thành Bụng Trước: Nhìn Trong

Xem thêm hình 223

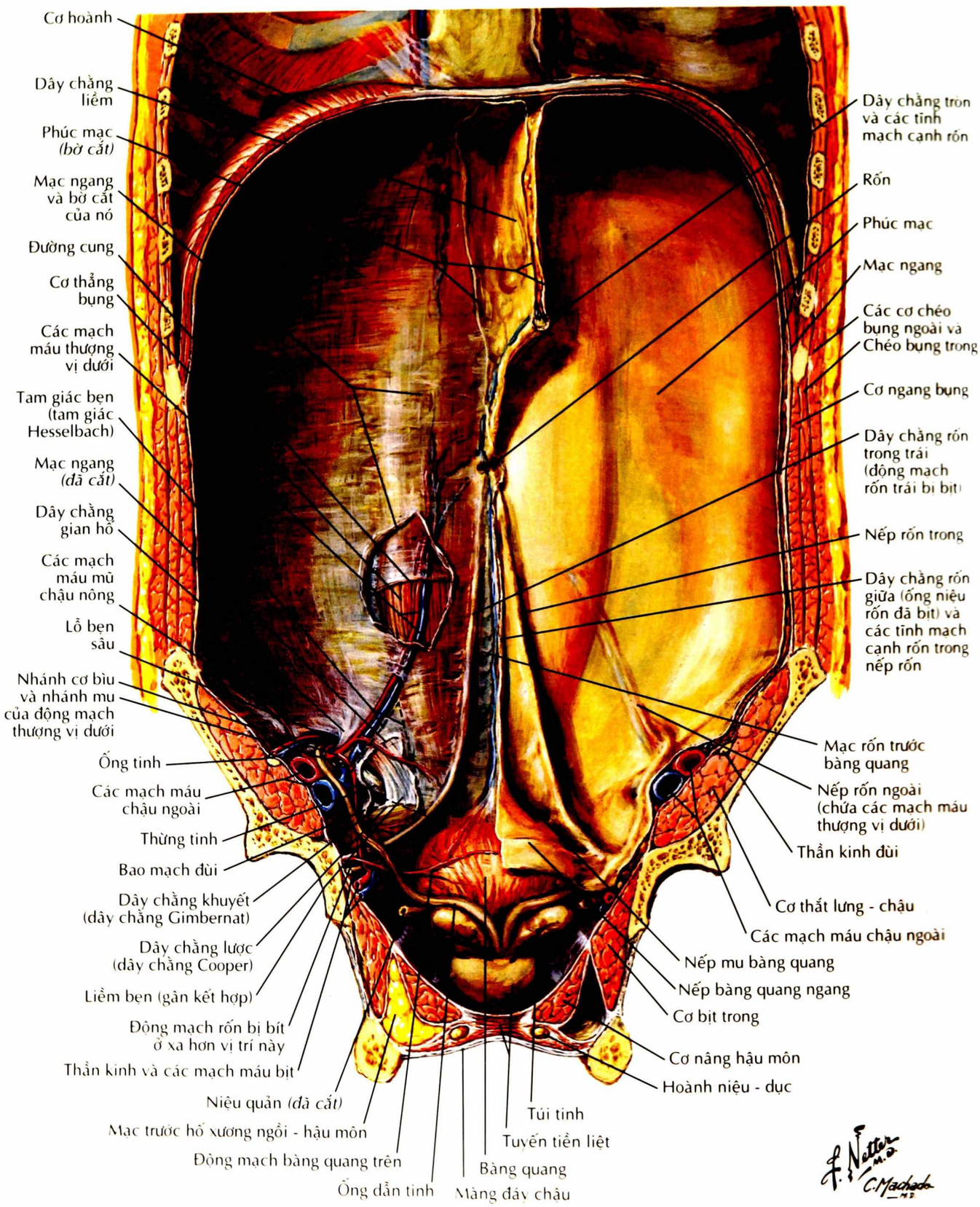

Thành Bụng Sau Bên

Xem thêm **hình 168, 171, 173, 174, 252**



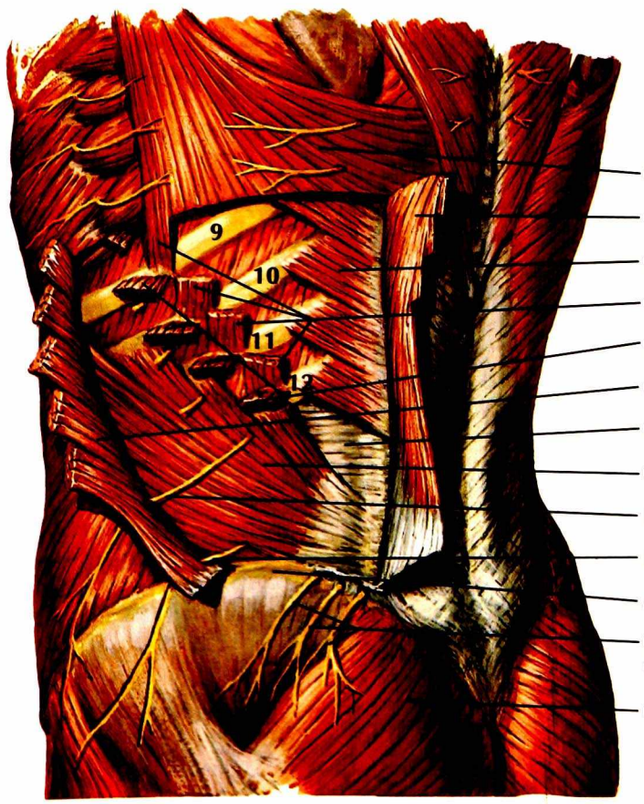

Cơ lưng rộng
Cơ lưng rộng (cắt và lật ra sau)
Cơ răng sau dưới
Các trẽ nguyên ủy cơ lưng rộng
Các trẽ nguyên ủy cơ chéo bụng ngoài
Cơ chéo bụng ngoài (đã cắt và lật ra)
Cân cơ ngang bụng (khoang thắt lưng trên)
Cơ chéo bụng trong
Nhánh bì ngoài của thần kinh dưới sườn (nhánh sau của T12)
Nhánh bì ngoài của thần kinh chậu hạ vị (L1)
Mào chậu
Các thần kinh bì mông trên (các nhánh từ nhánh sau của L1, 2, 3)
Cơ mông lớn

4 Các Động Mạch của Thành Bụng Trước

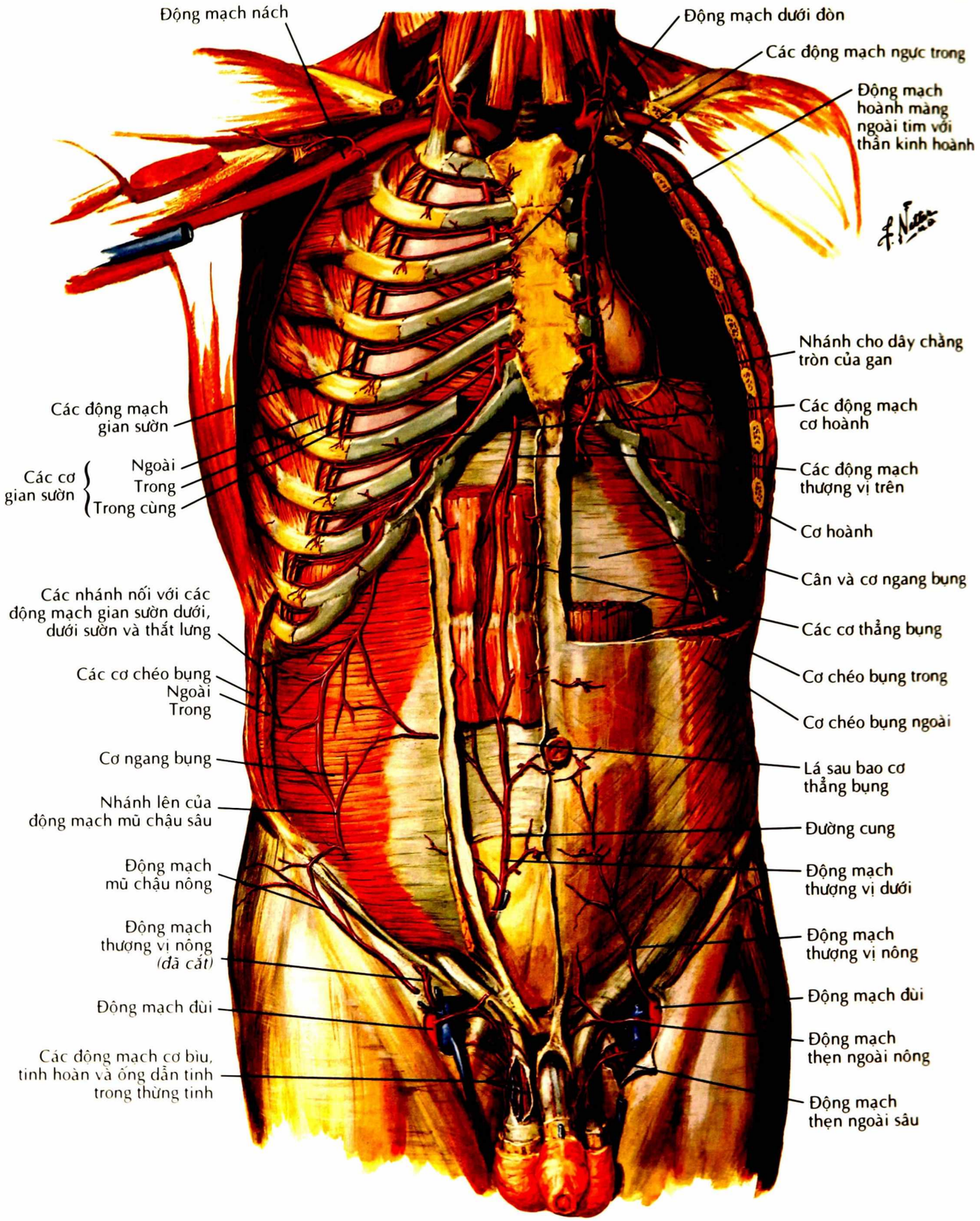

Các Tĩnh Mạch của Thành Bụng Trước

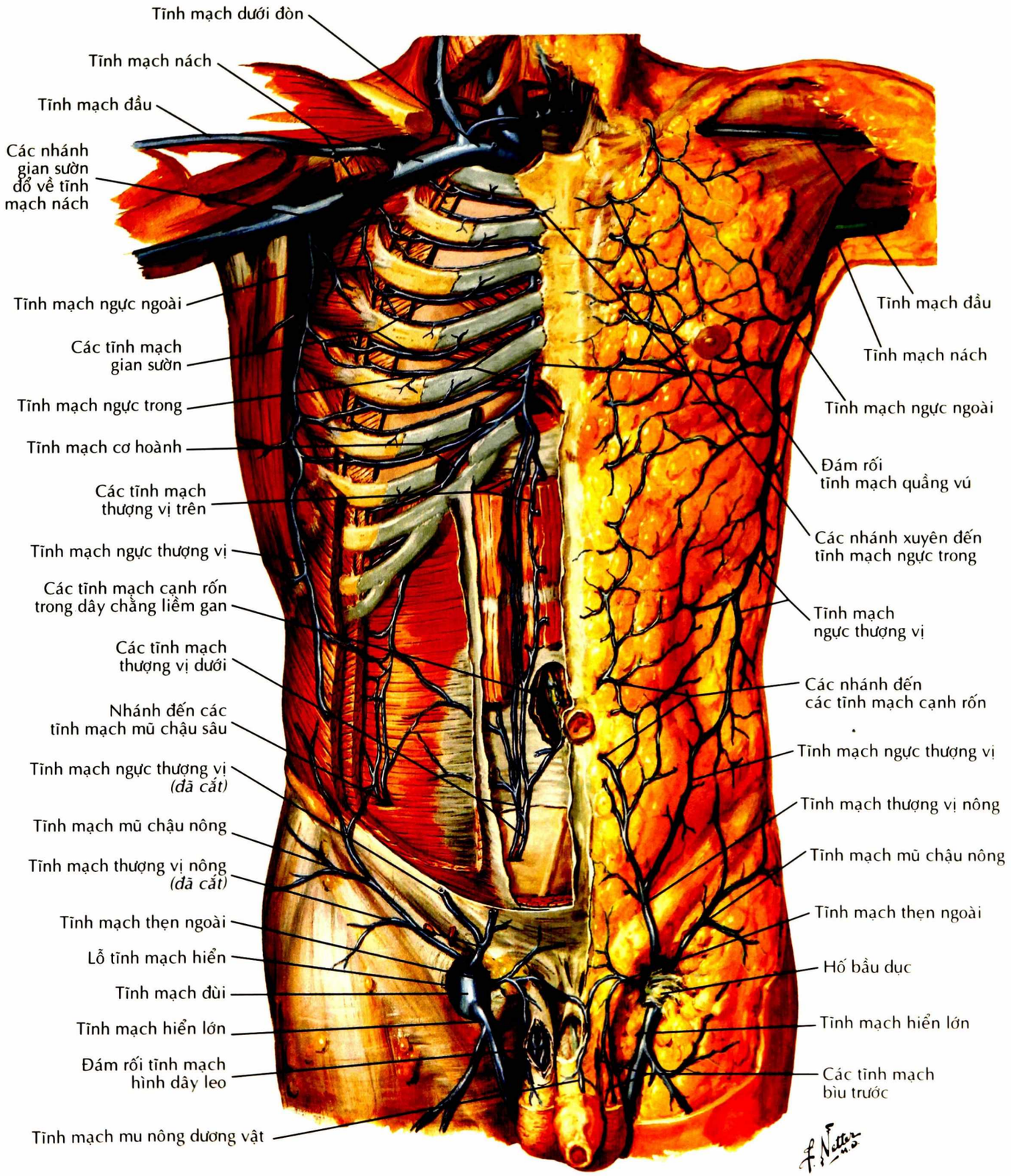

4 Các Thần Kinh của Thành Bụng Trước

Xem thêm **hình 171, 248, 260, 486**

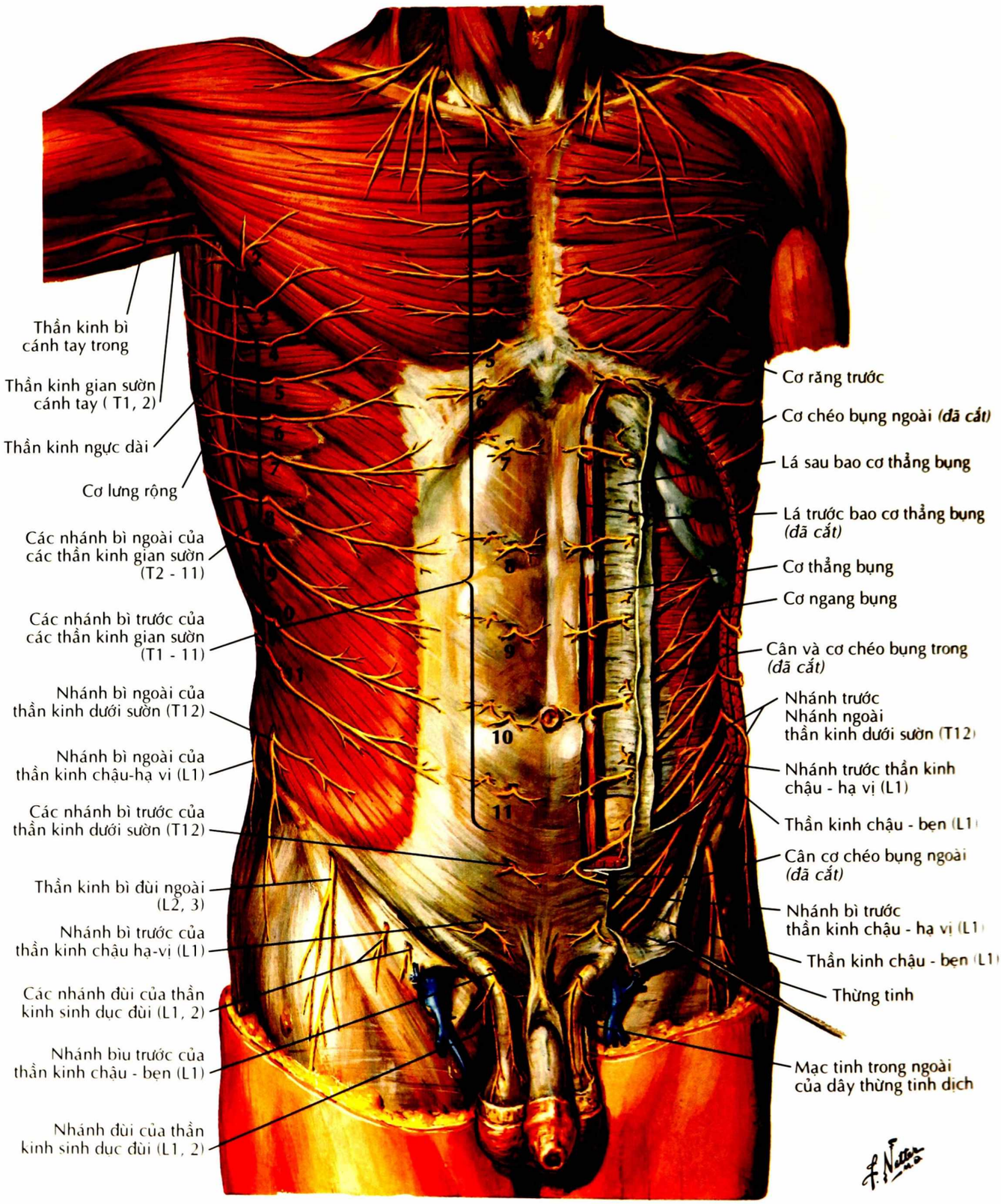

Các Thần Kinh Ngực Bụng

Xem thêm **hình 174, 185**

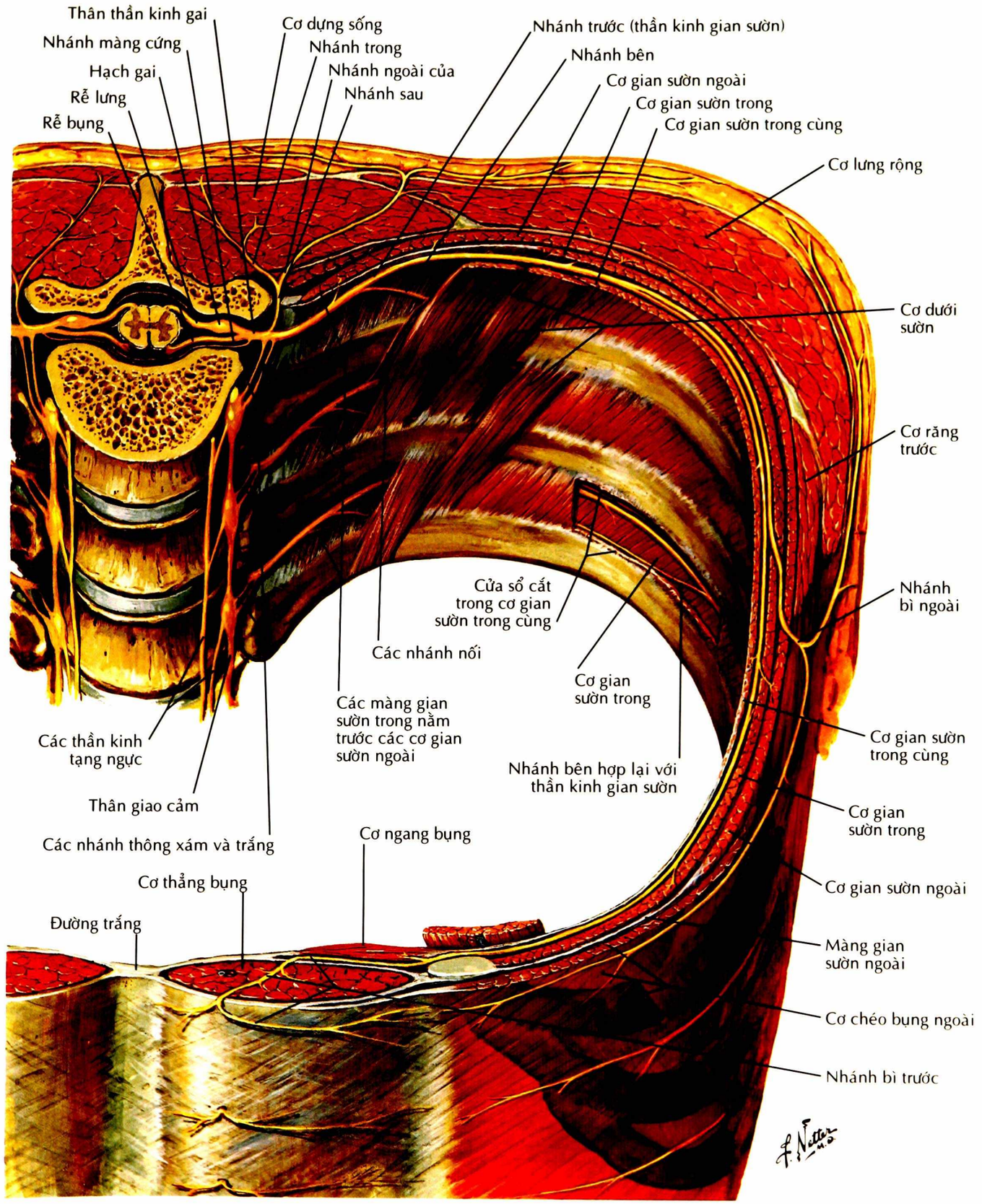

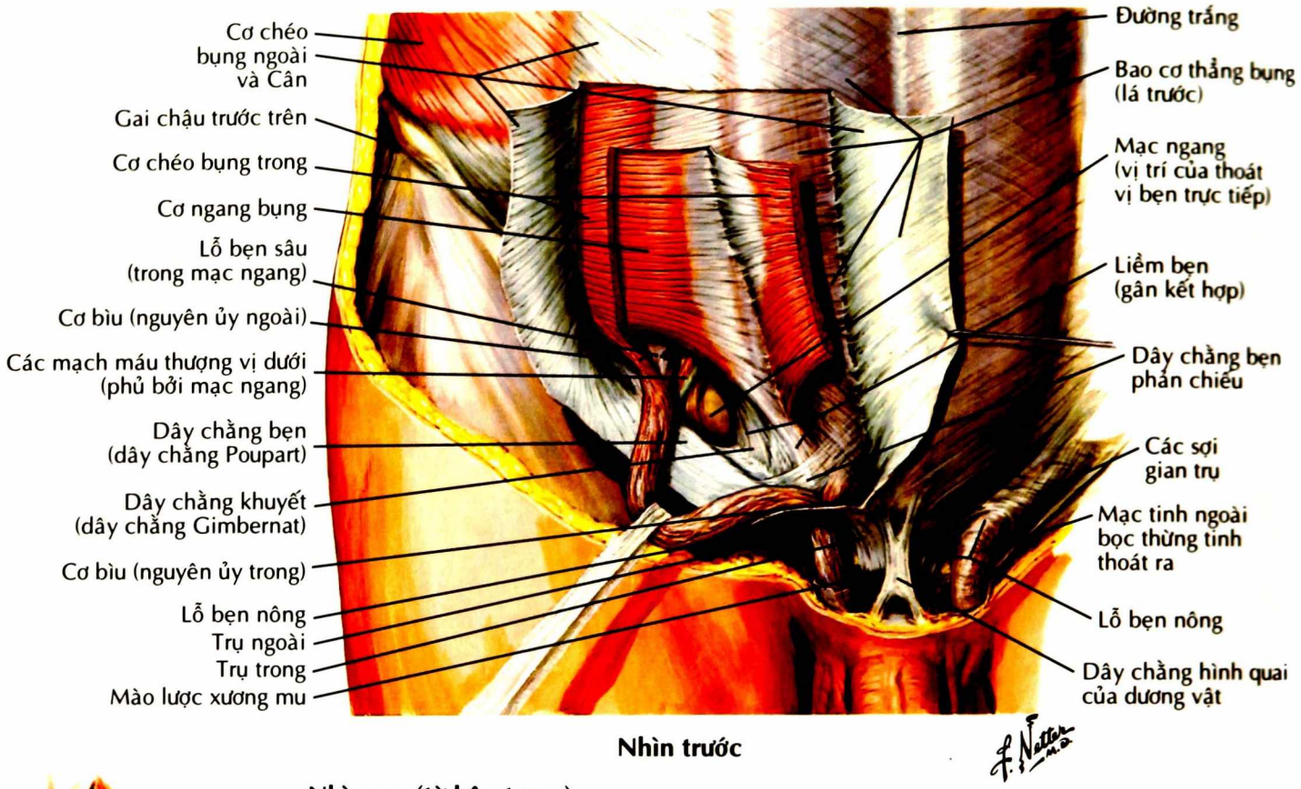

Nhìn trước

Nhìn sau (từ bên trong)

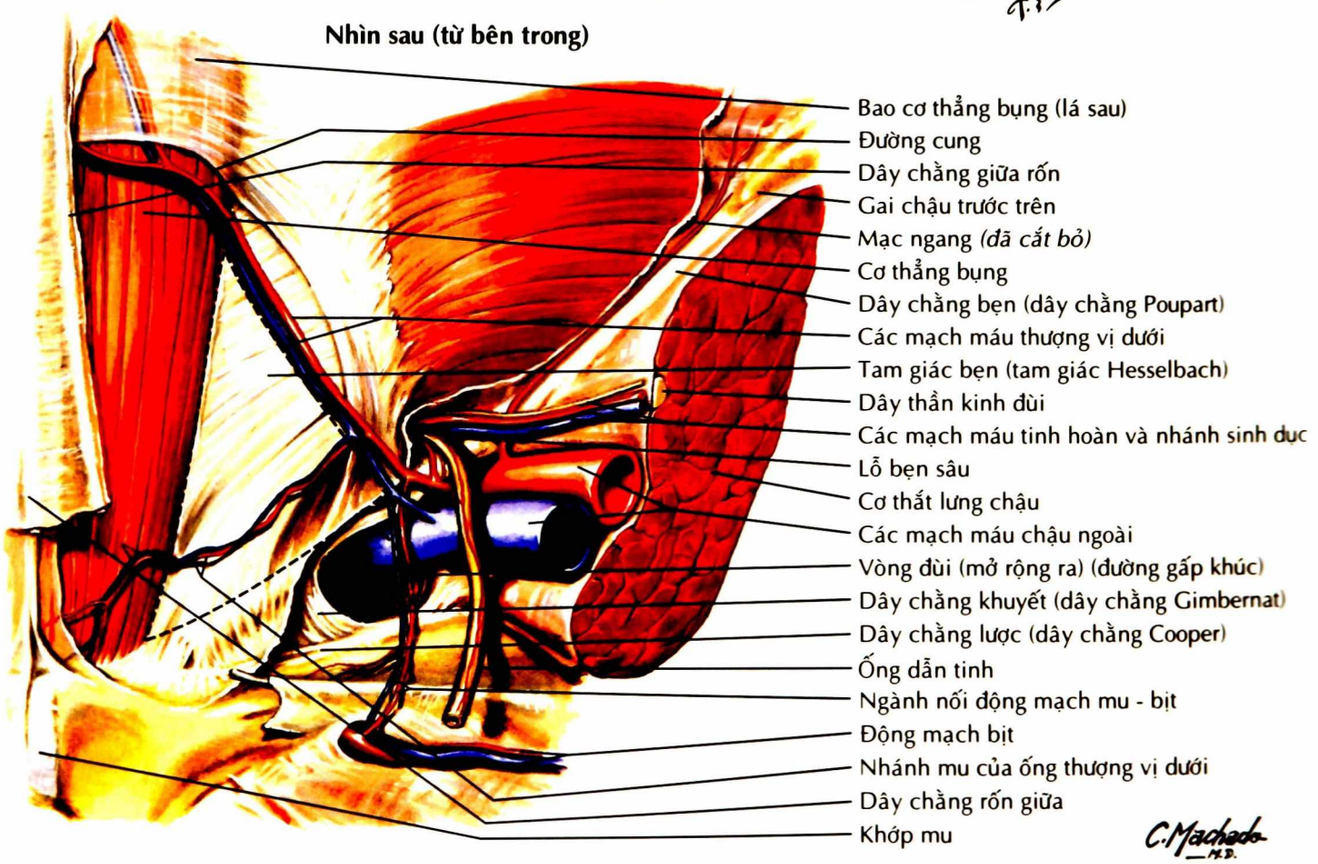

Ống Bẹn và Thừng Tinh

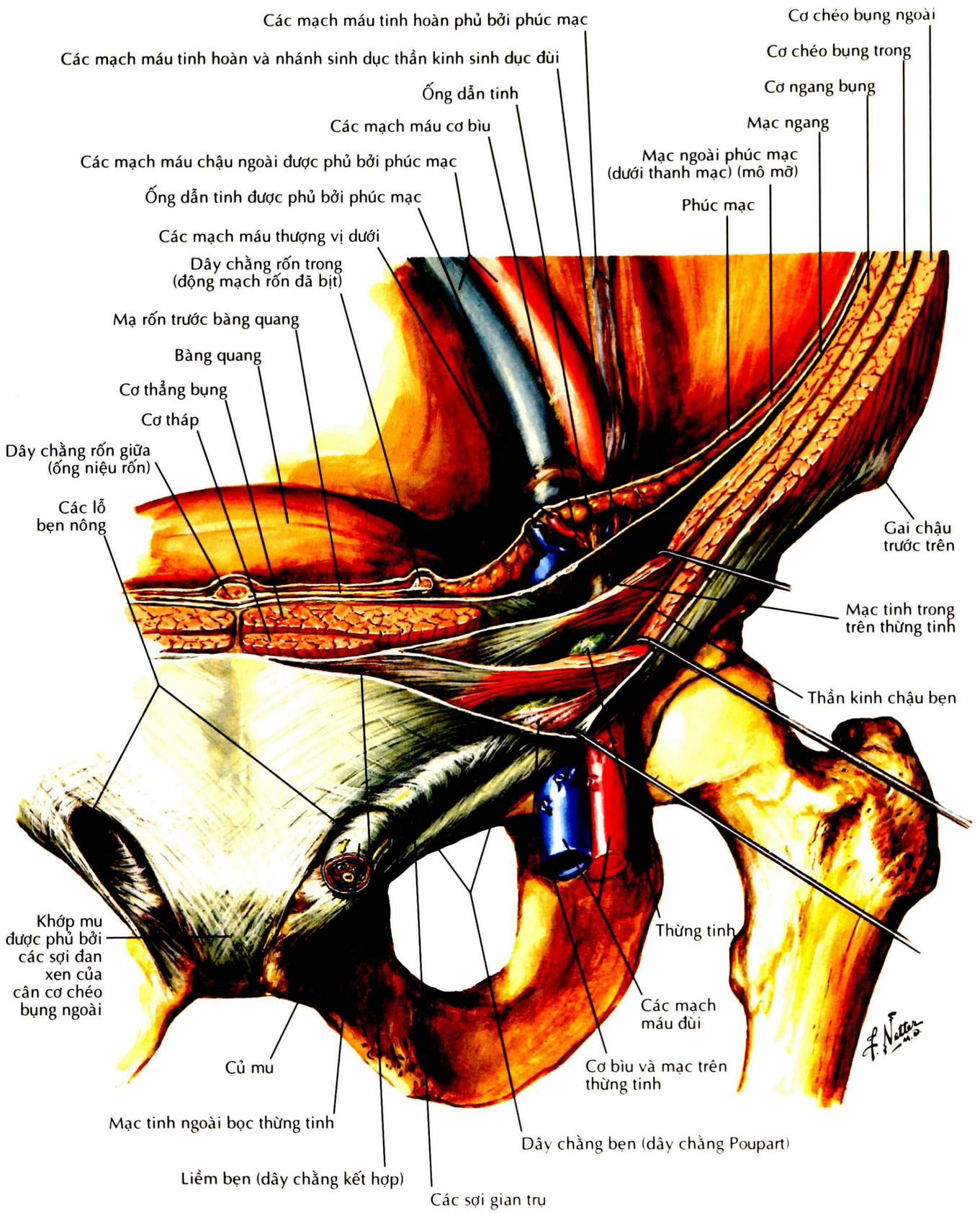

4 Bao Đùi và Ống Bẹn

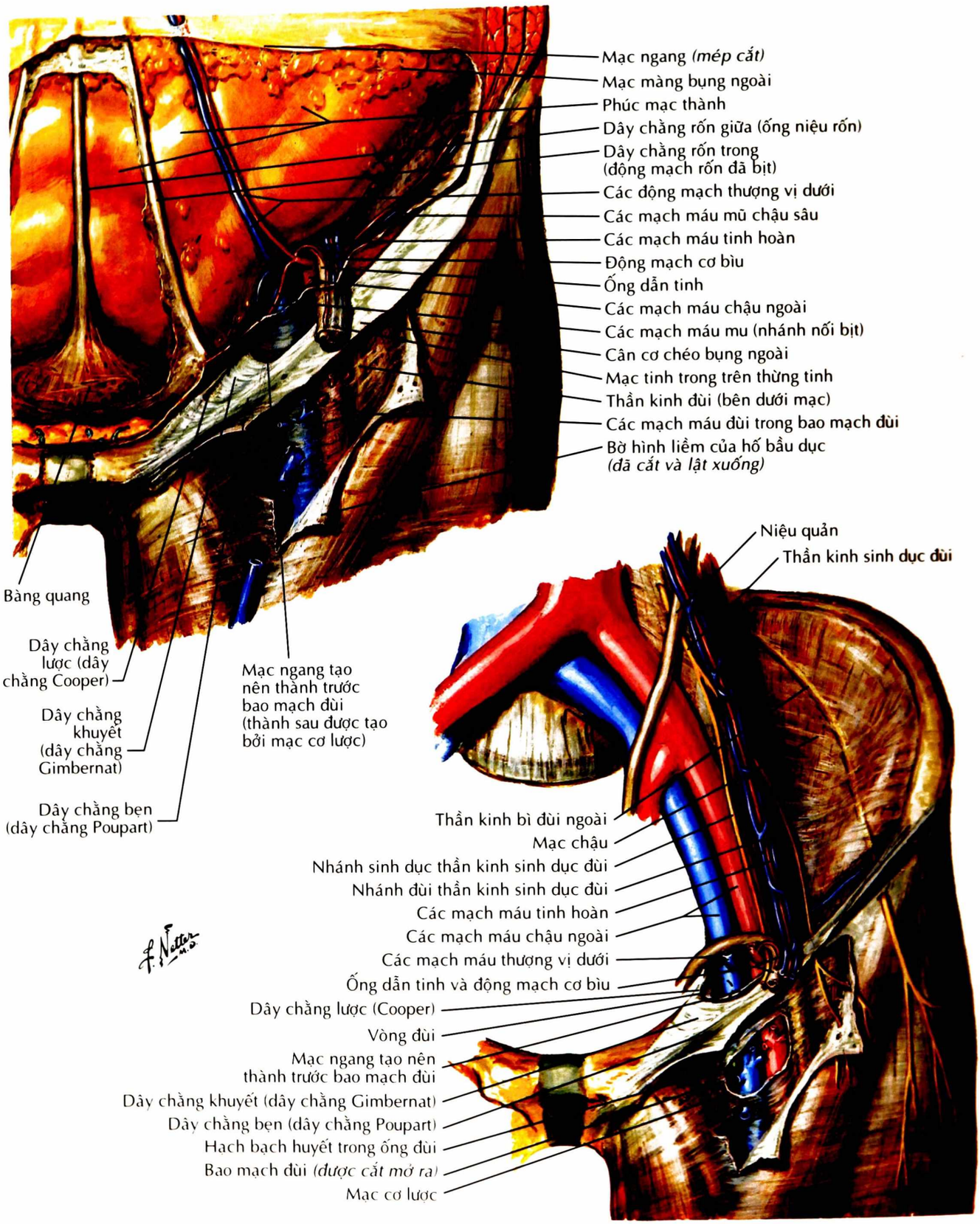

Hình 255

Thành Bụng Sau: Nhìn Trong

Xem thêm **hình 189**

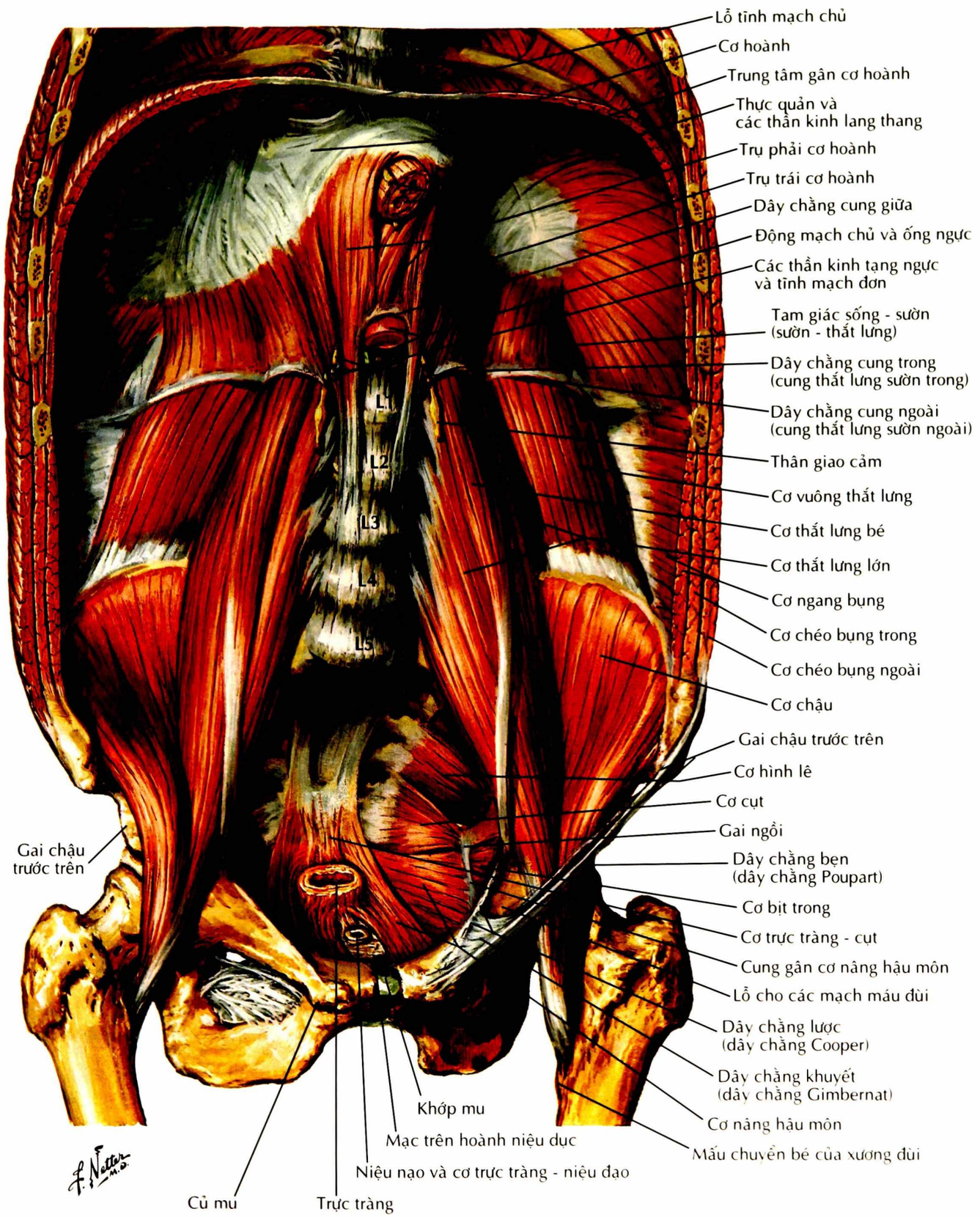

4 Các Động Mạch của Thành Bụng Sau

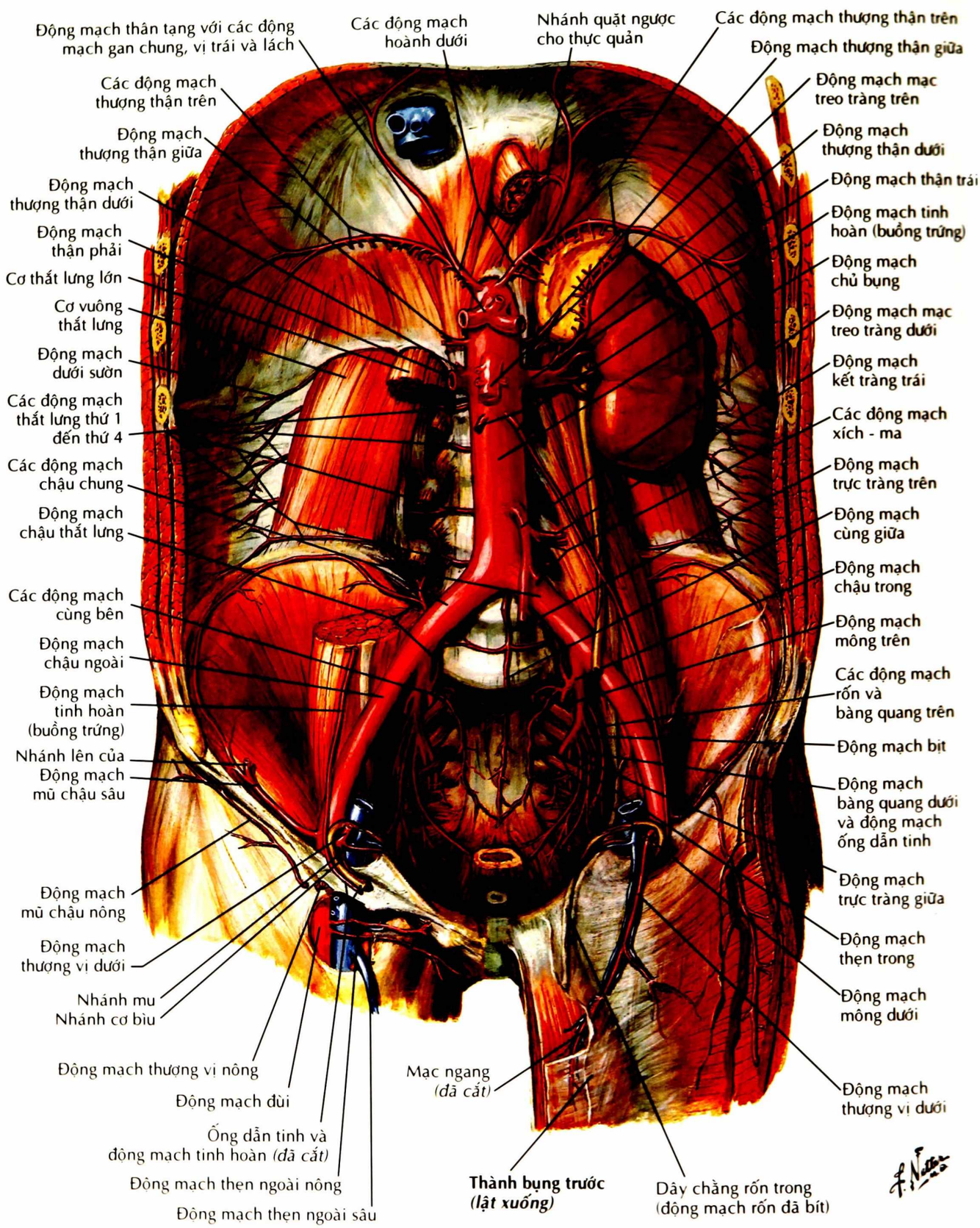

Hình 257

Các Tĩnh Mạch của Thành Bụng Sau

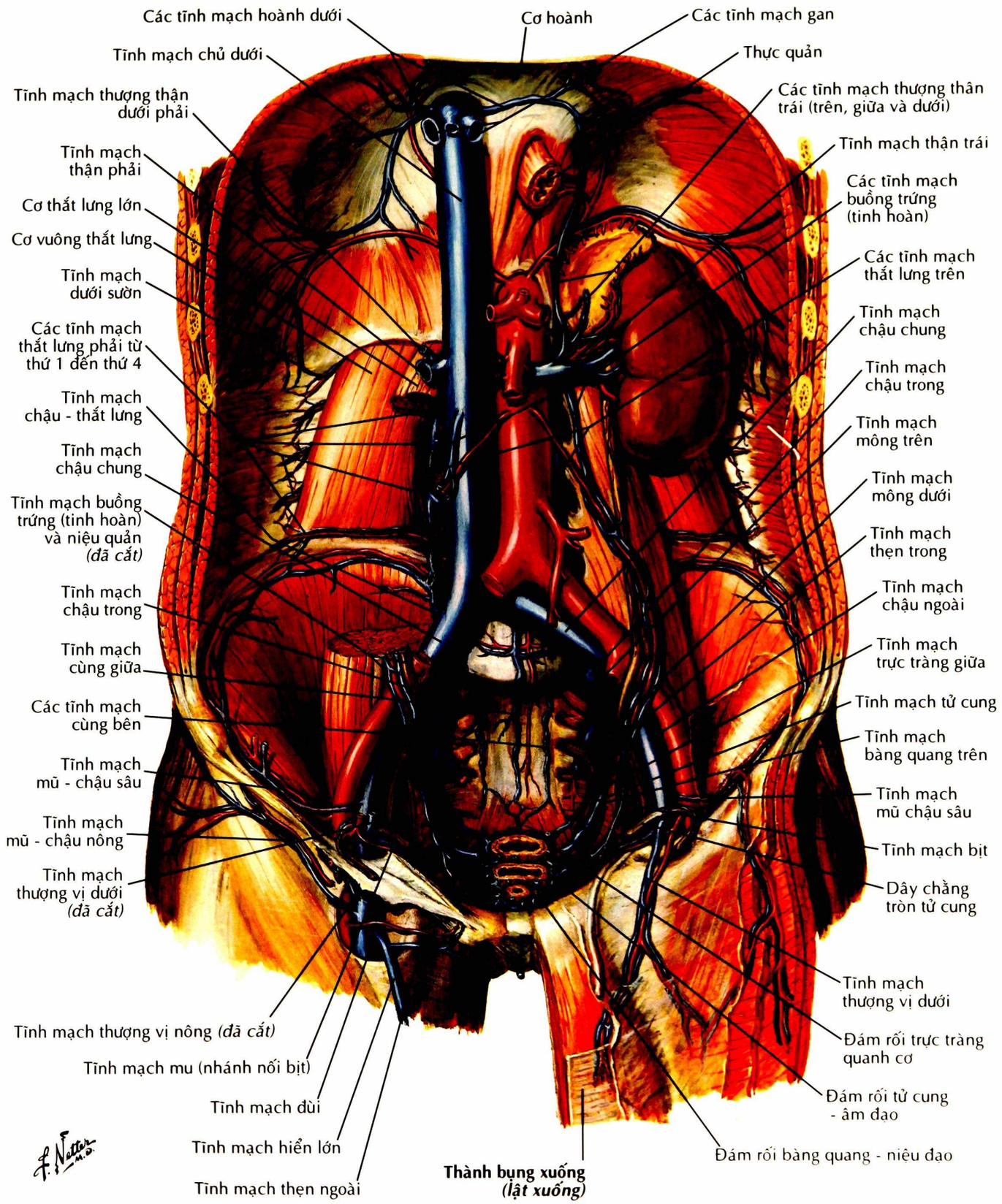

4 Các Mạch và Hạch Bạch Huyết của Thành Bụng Sau

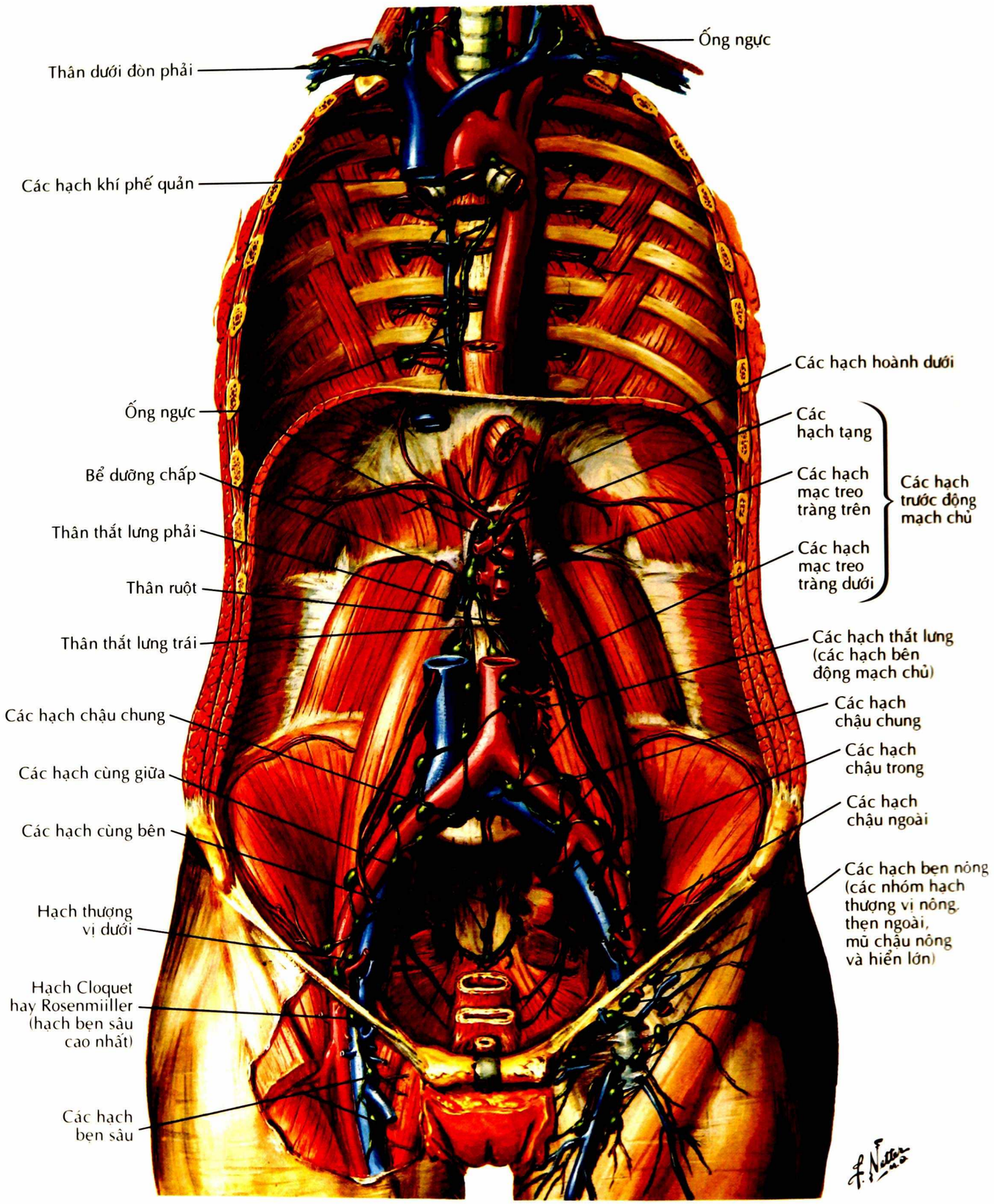

Các Thần Kinh của Thành Bụng Sau

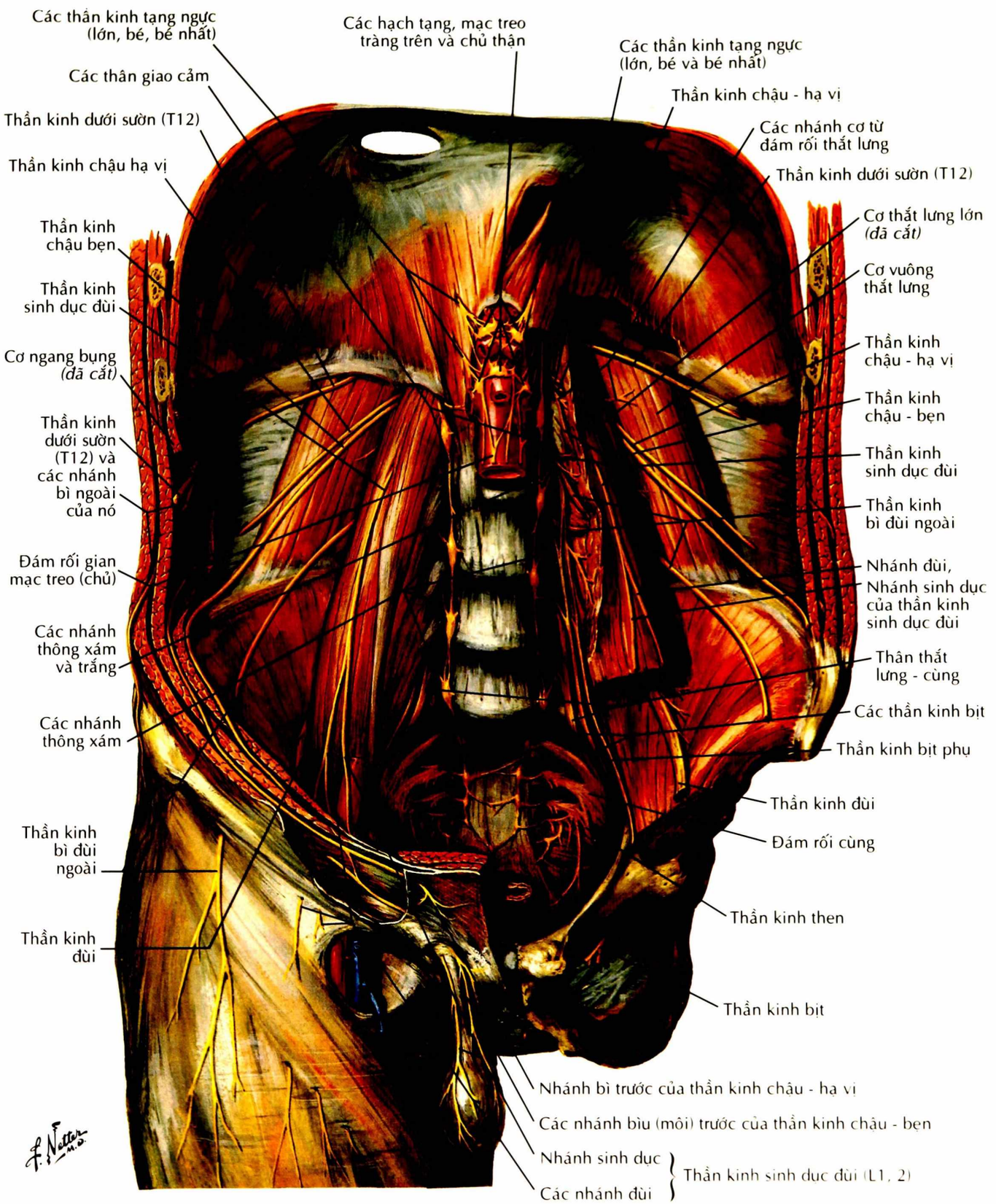

4 Mạc Nối Lớn và Tạng Bụng

Xem thêm hình 267, 323, 330

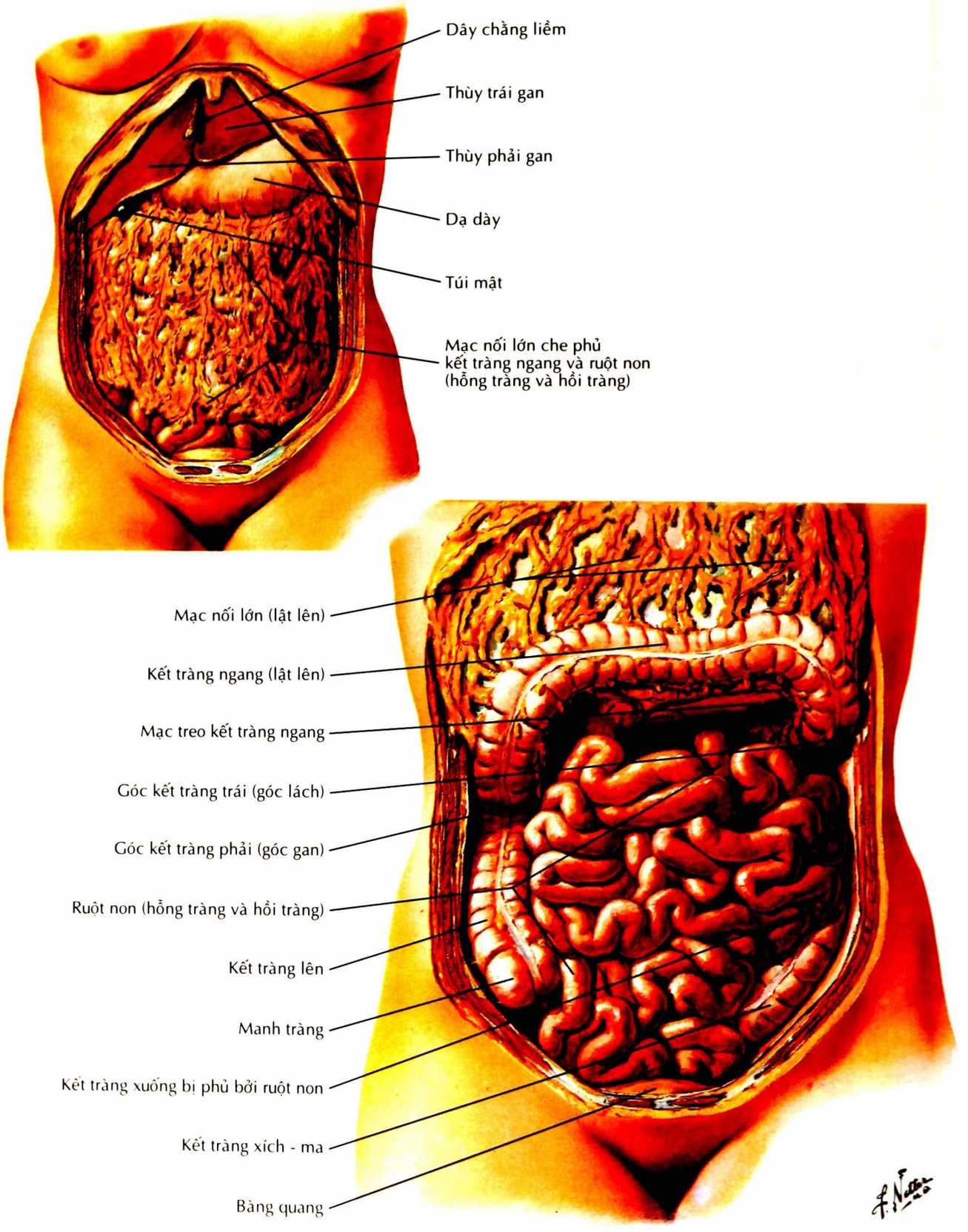

Các Liên Quan Mạc Treo Ruột

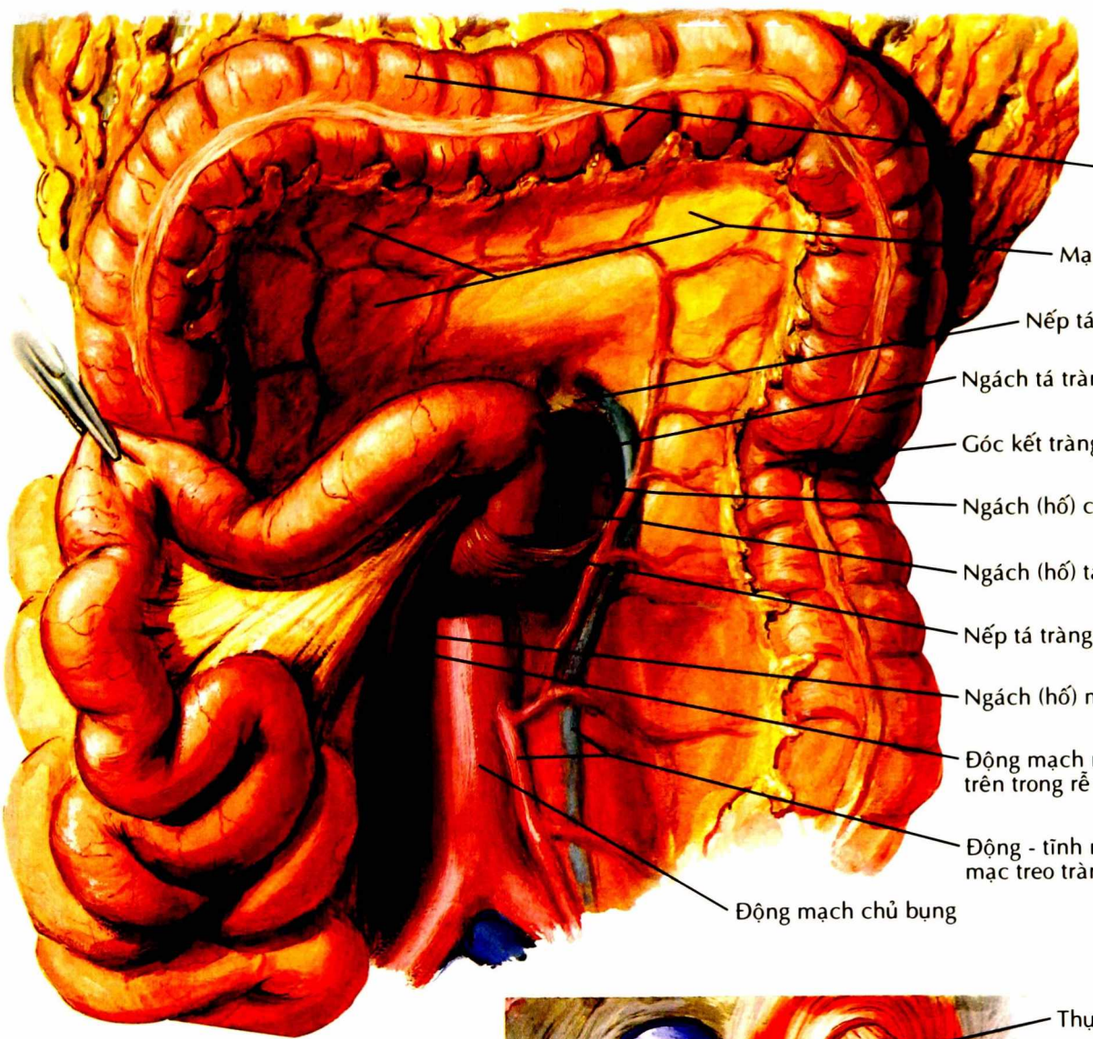

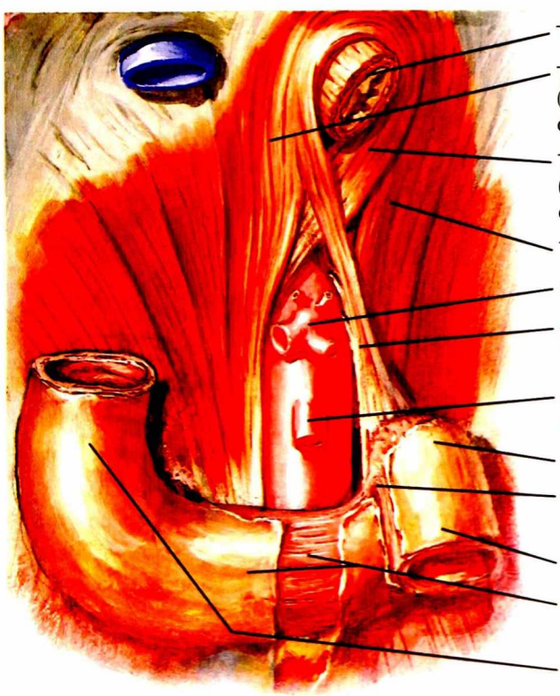

Bộc lộ cơ treo tá tràng (dây chằng Treitz)

4 Các Liên Quan Mạc Treo Ruột (tiếp theo)

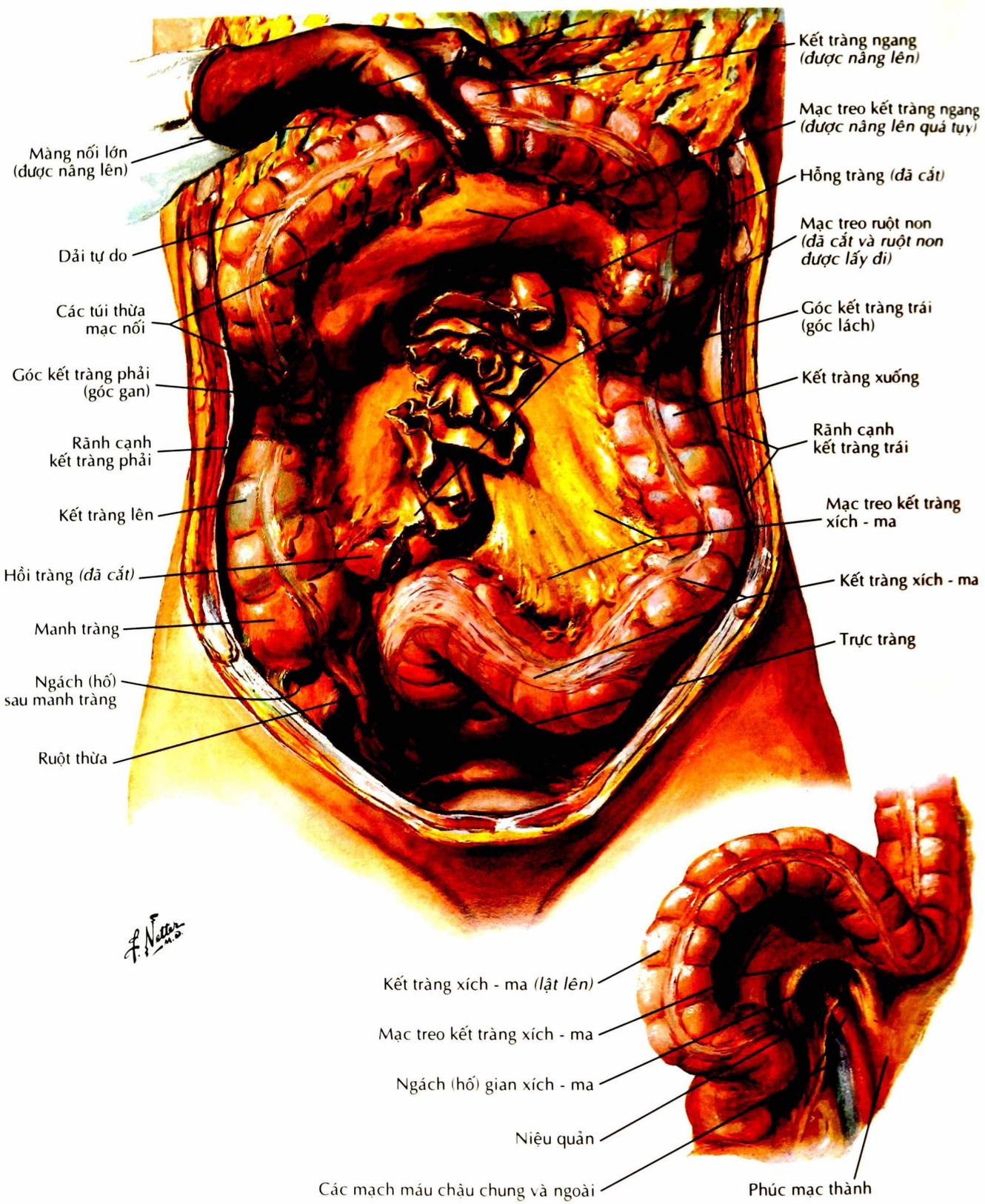

Túi Mạc Nối: Dạ Dày Được Lật Lên

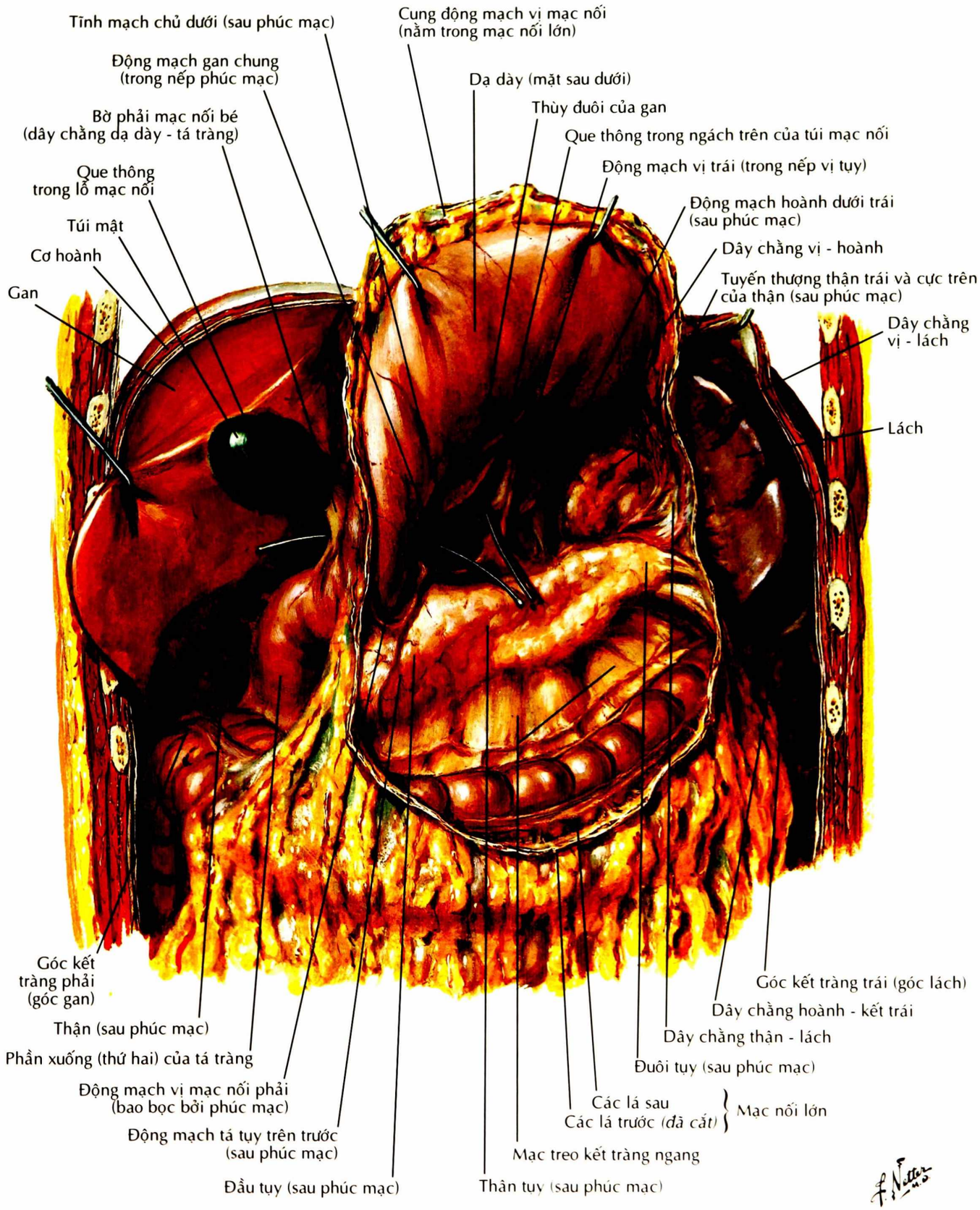

4 Túi Mạc Nối: Thiết Đồ Ngang

Xem thêm hình 326

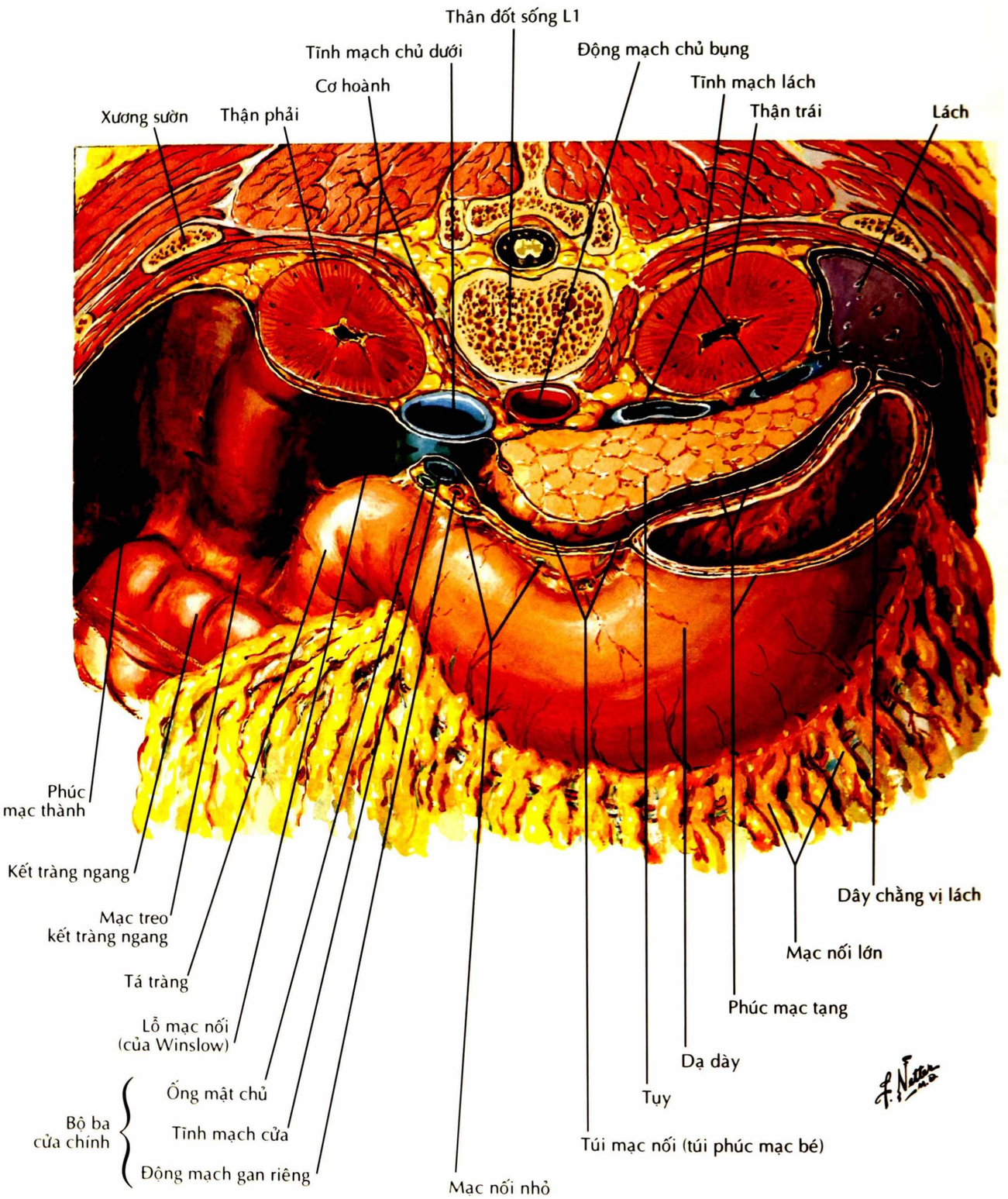

Phúc Mạc của Thành Bụng Sau

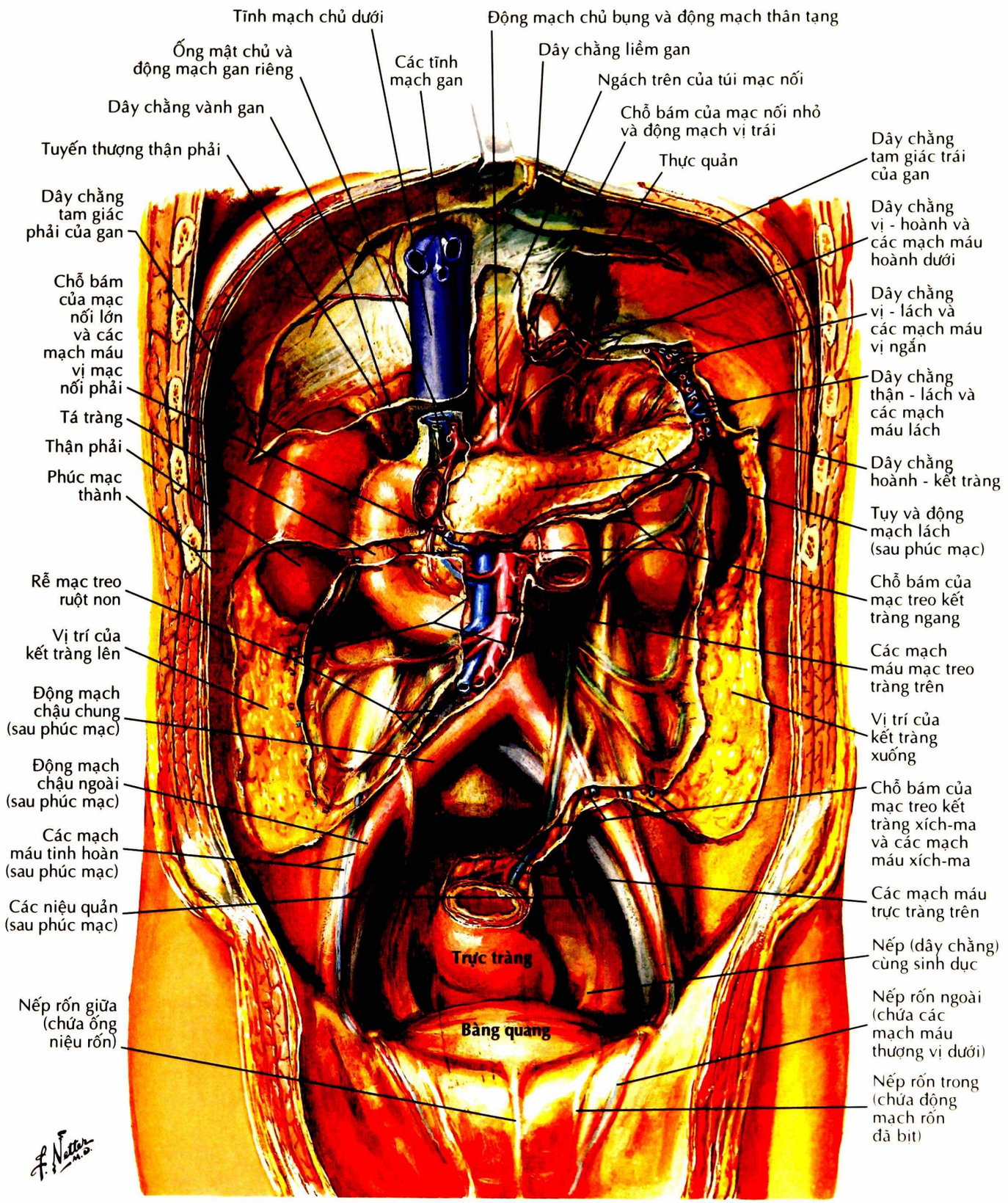

4 Dạ Dày ở Tại Chỗ

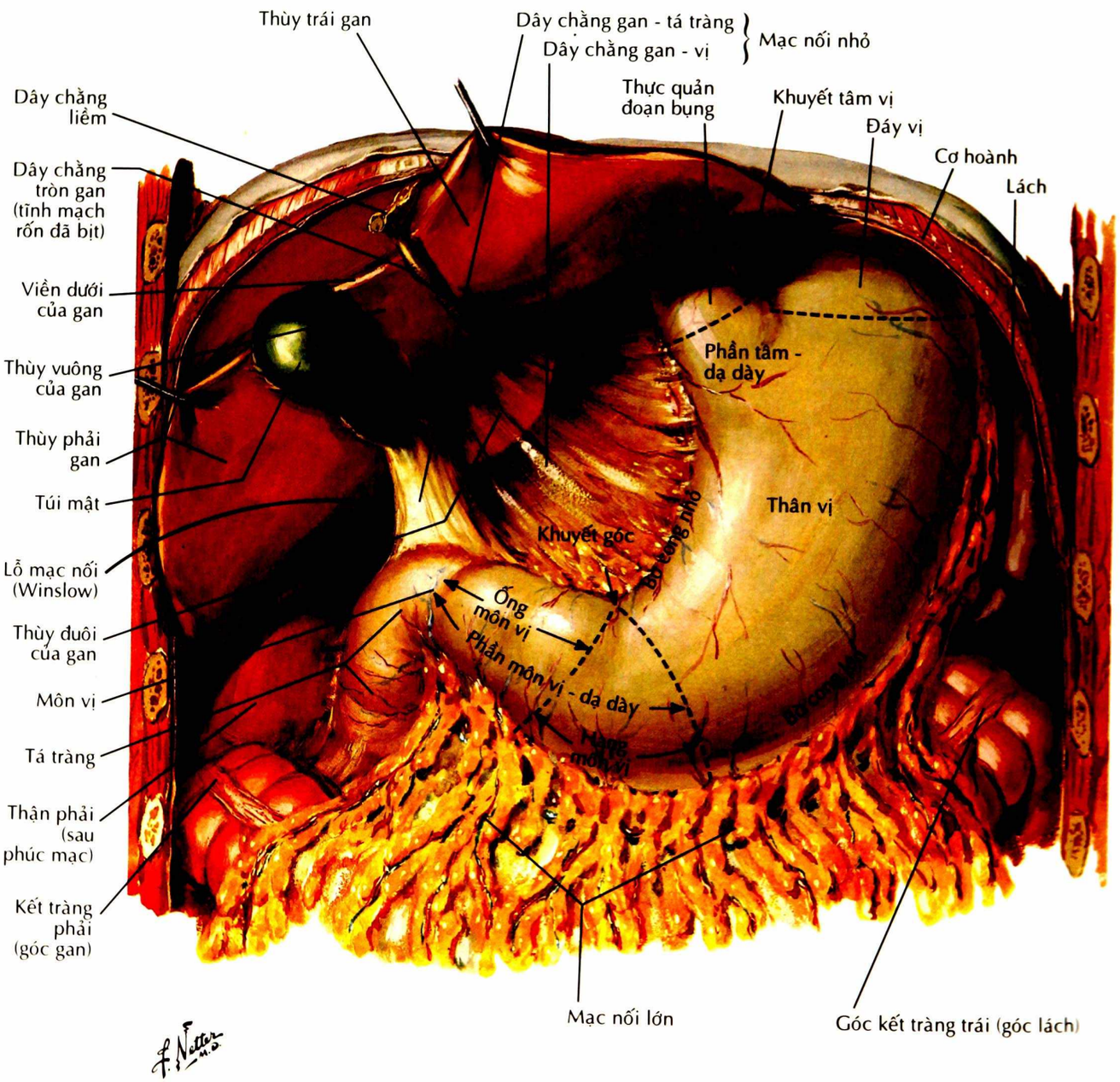

Hình 267

Niêm Mạc Dạ Dày

Xem thêm **hình 230**

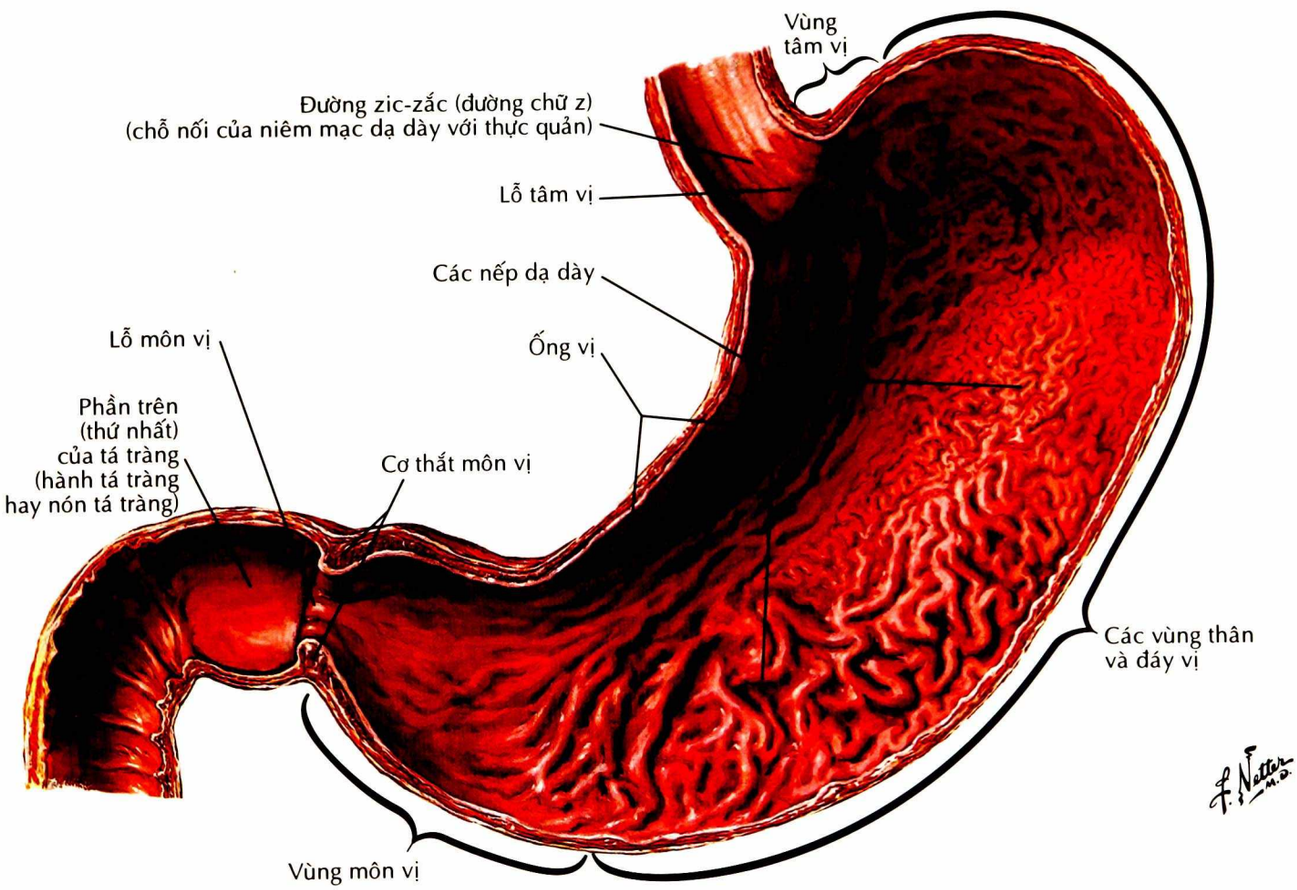

4 Cơ Dạ Dày

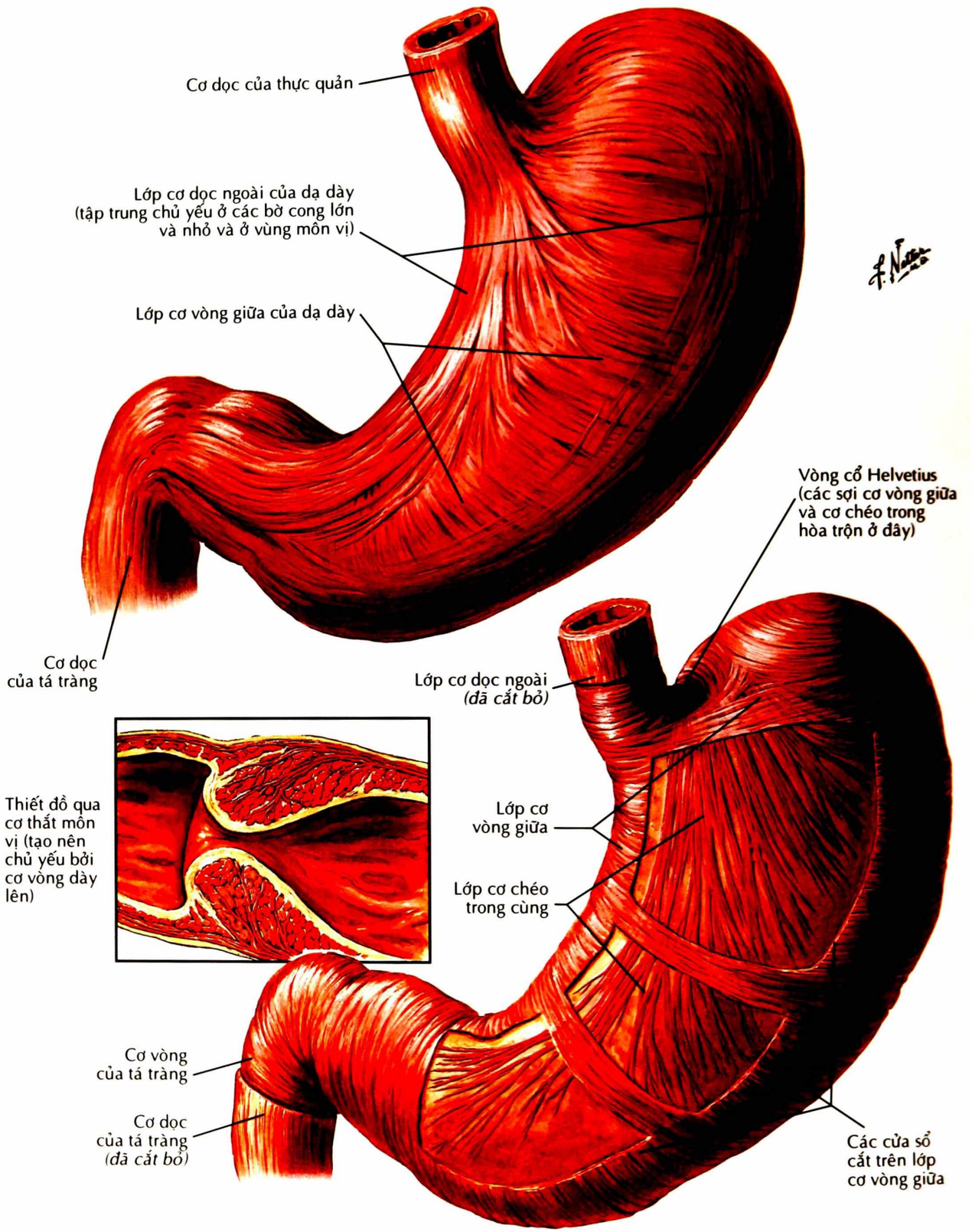
Cơ dọc của thực quản
Lớp cơ dọc ngoài của dạ dày (tập trung chủ yếu ở các bờ cong lớn và nhỏ và ở vùng môn vị)
Lớp cơ vòng giữa của dạ dày
Vòng cổ Helvetius (các sợi cơ vòng giữa và cơ chéo trong hòa trộn ở đây)
Cơ dọc của tá tràng
Lớp cơ dọc ngoài (đã cắt bỏ)
Thiết đồ qua cơ thắt môn vị (tạo nên chủ yếu bởi cơ vòng dày lên)
Lớp cơ vòng giữa
Lớp cơ chéo trong cùng
Cơ vòng của tá tràng
Cơ dọc của tá tràng (đã cắt bỏ)
Các cửa sổ cắt trên lớp cơ vòng giữa

Tá Tràng ở Tại Chỗ

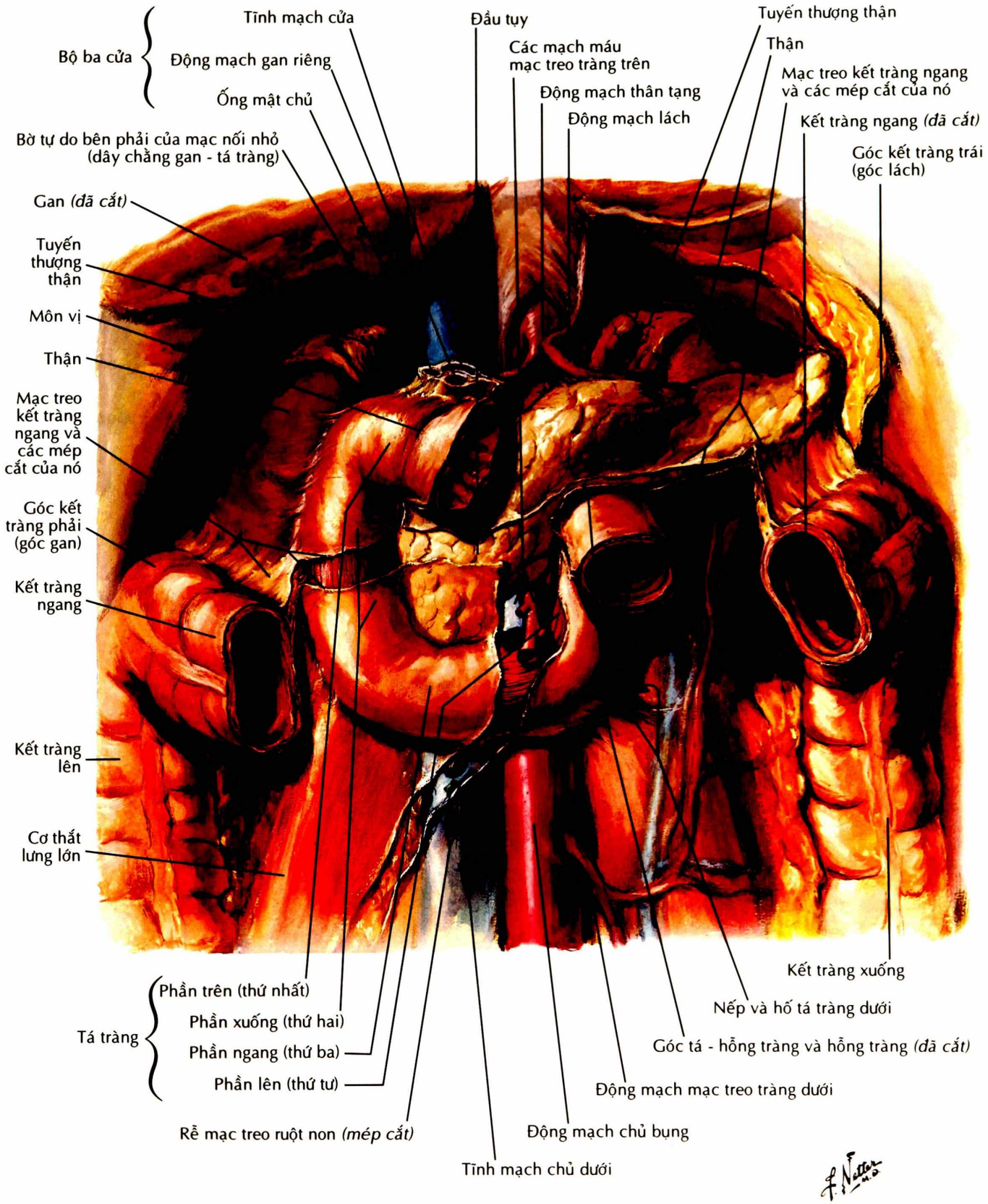

4 Niêm Mạc và Cơ Tá Tràng

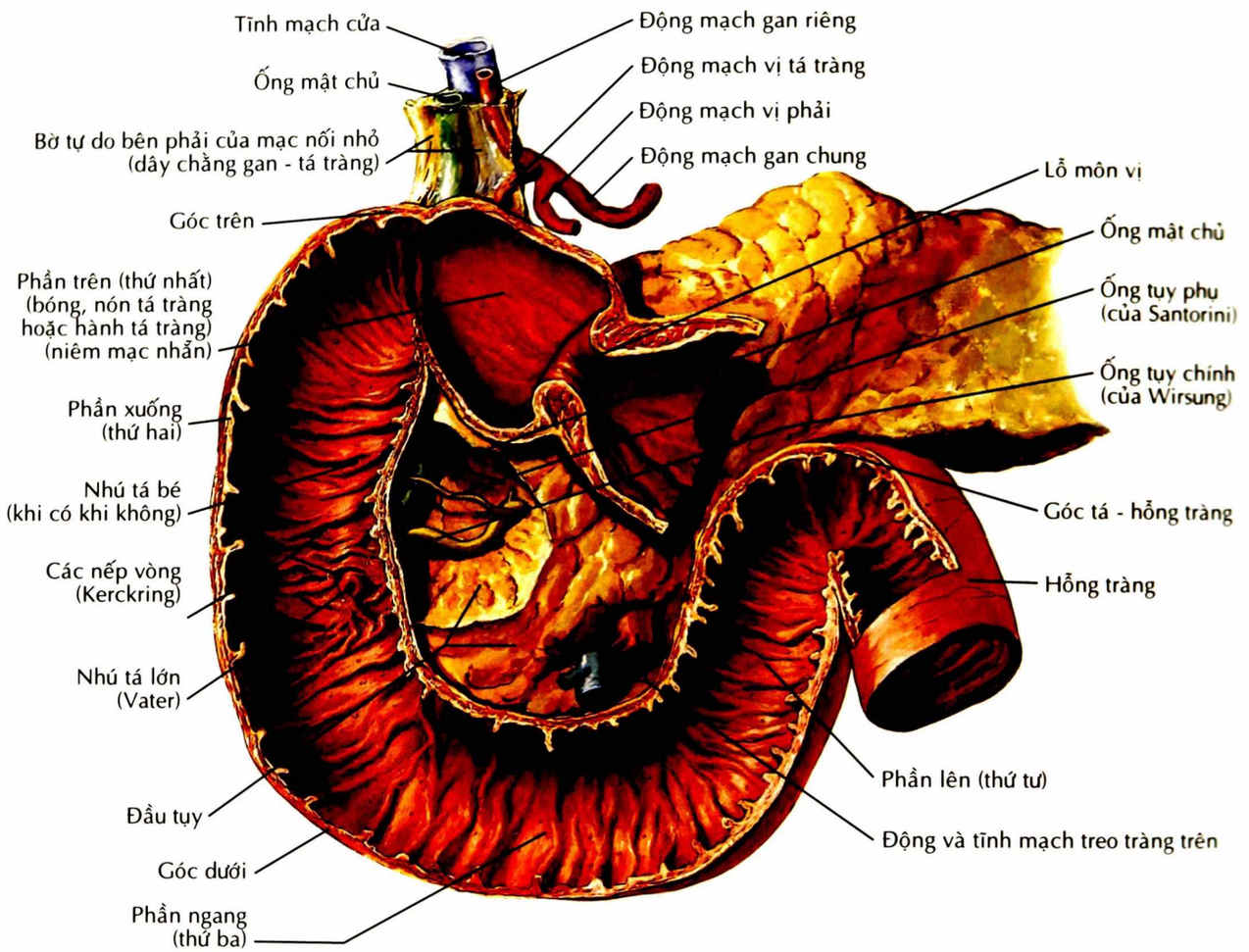

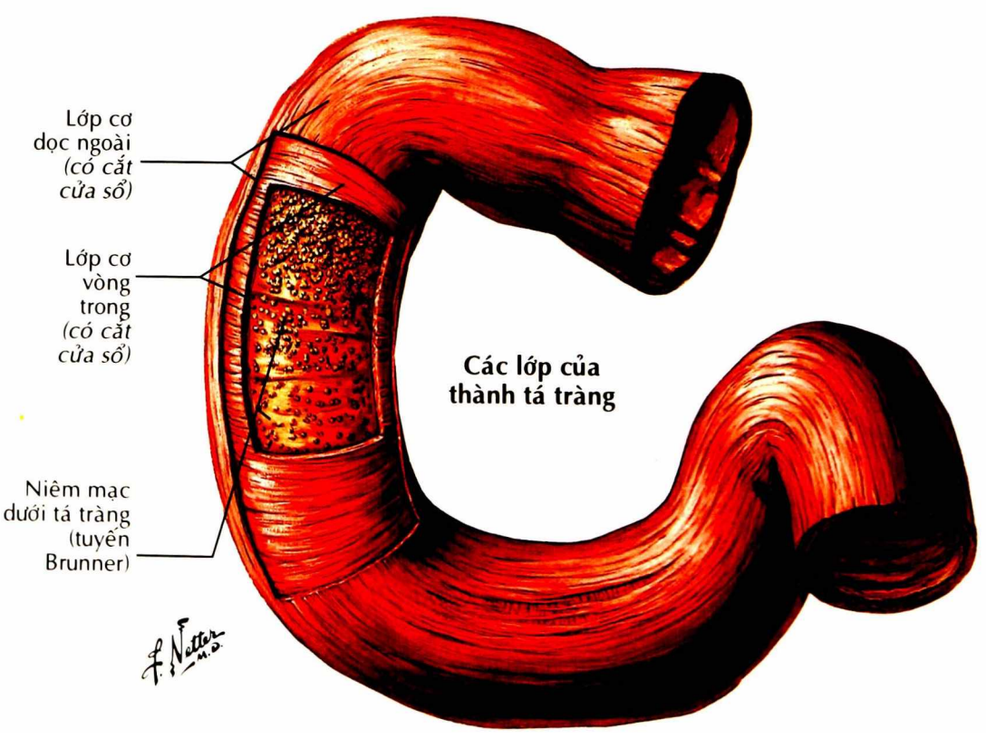

Niêm Mạc và Cơ Ruột Non

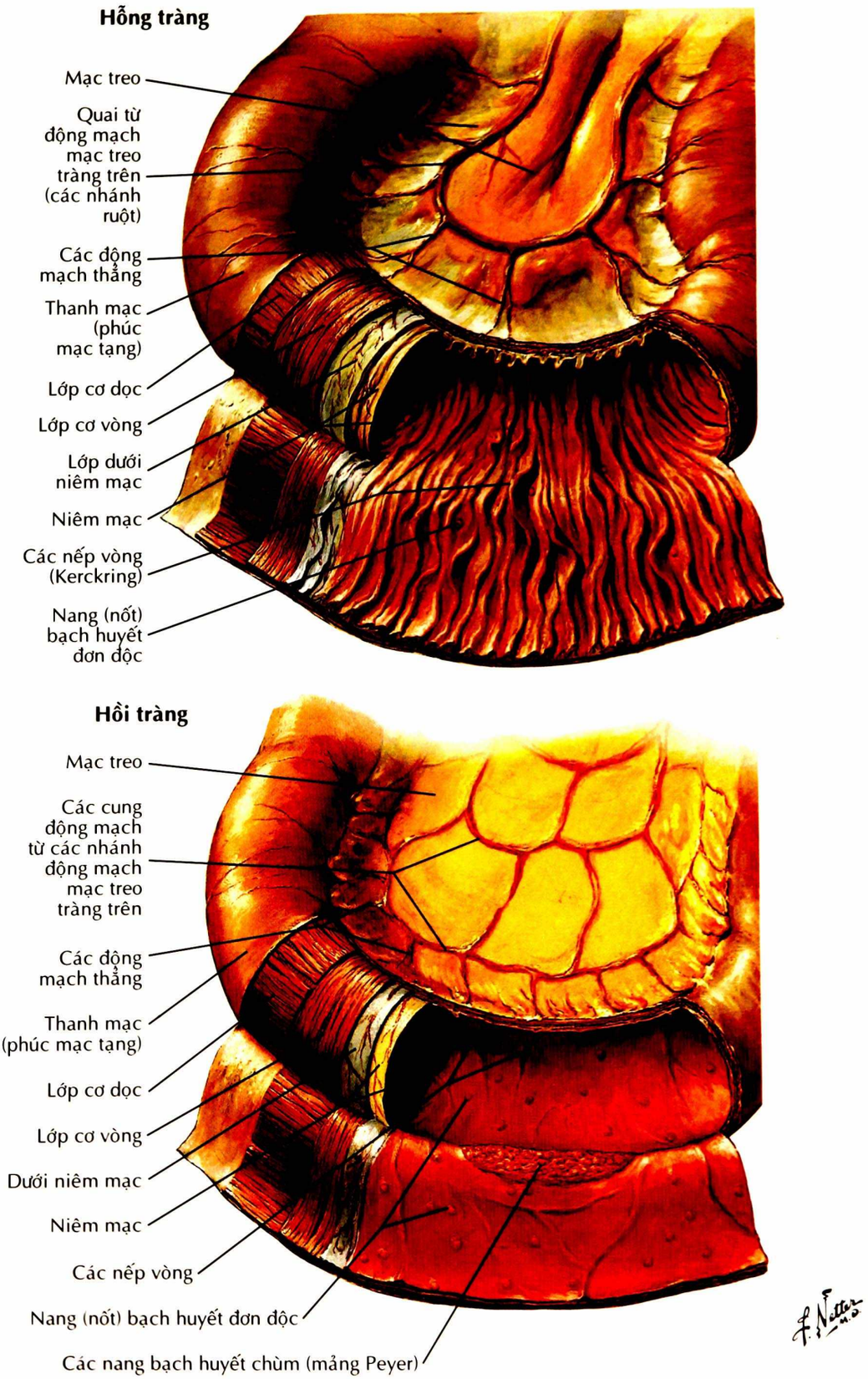

4 Vùng Hồi - Manh Tràng

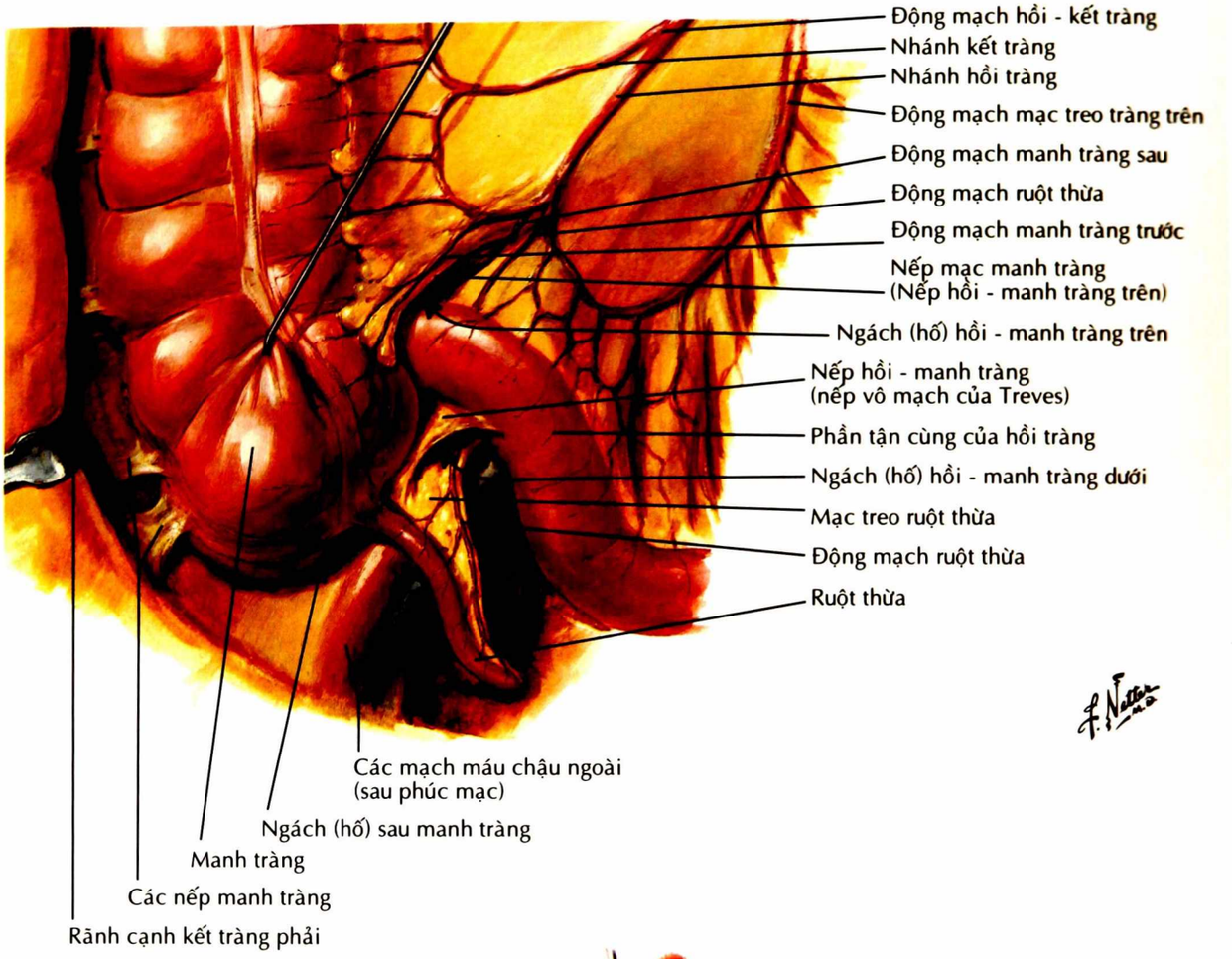

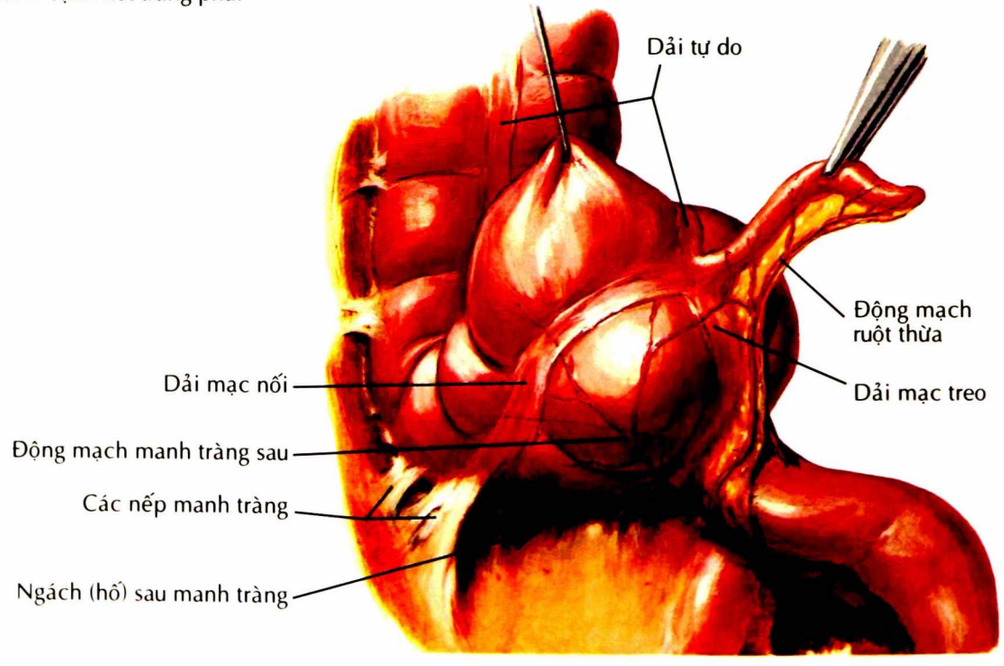

Vùng Hồi - Manh Tràng (tiếp theo)

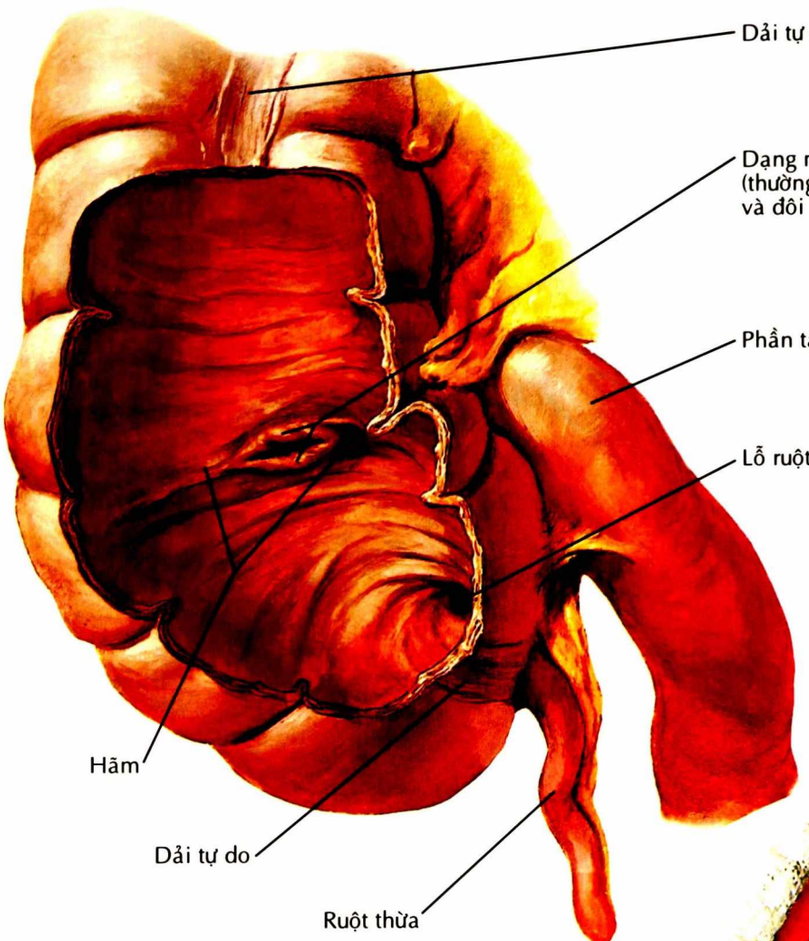

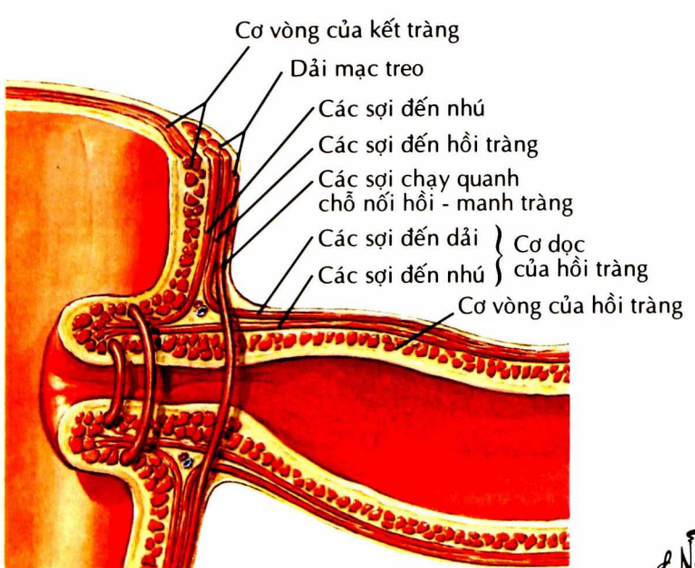



Sơ đồ các sợi cơ ở cơ thắt hồi - manh tràng

4 Ruột Thừa

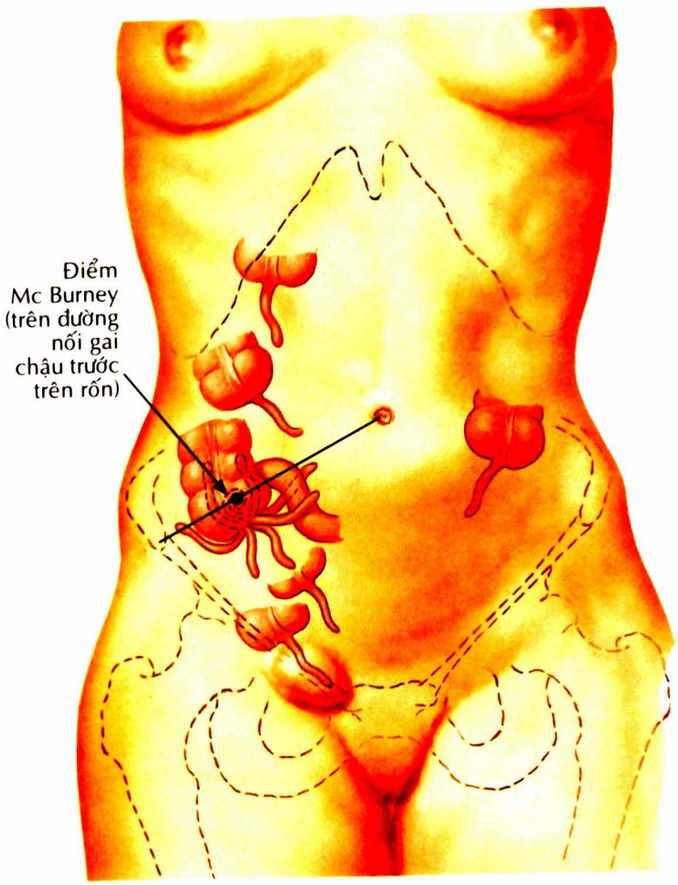

Các thay đổi về vị trí của ruột thừa

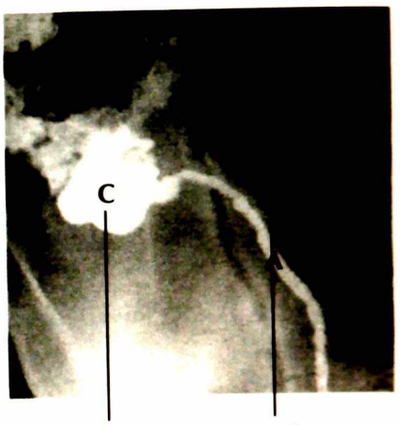

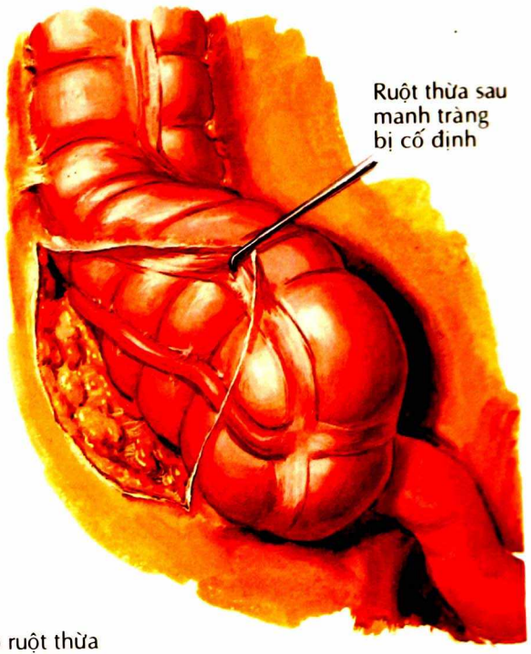

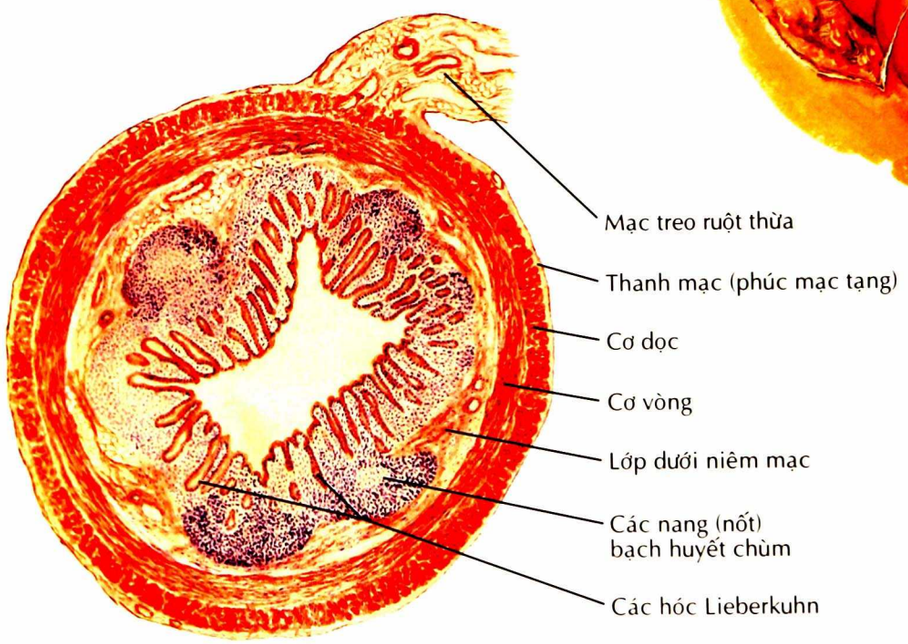

Niêm Mạc và Cơ Ruột Già

Xem thêm **hình 371 - 376**

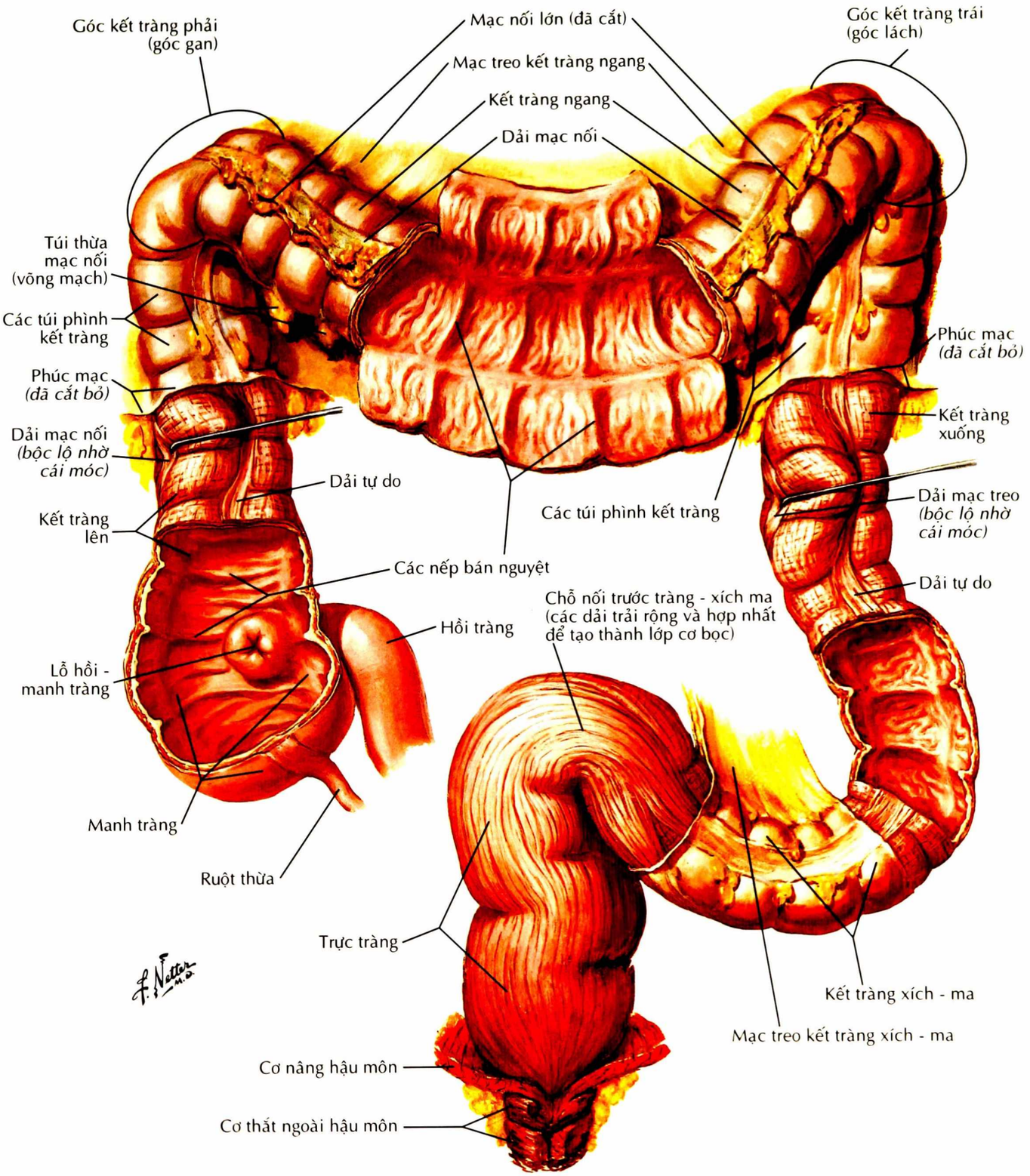

4 Các Mặt và Giường của Gan

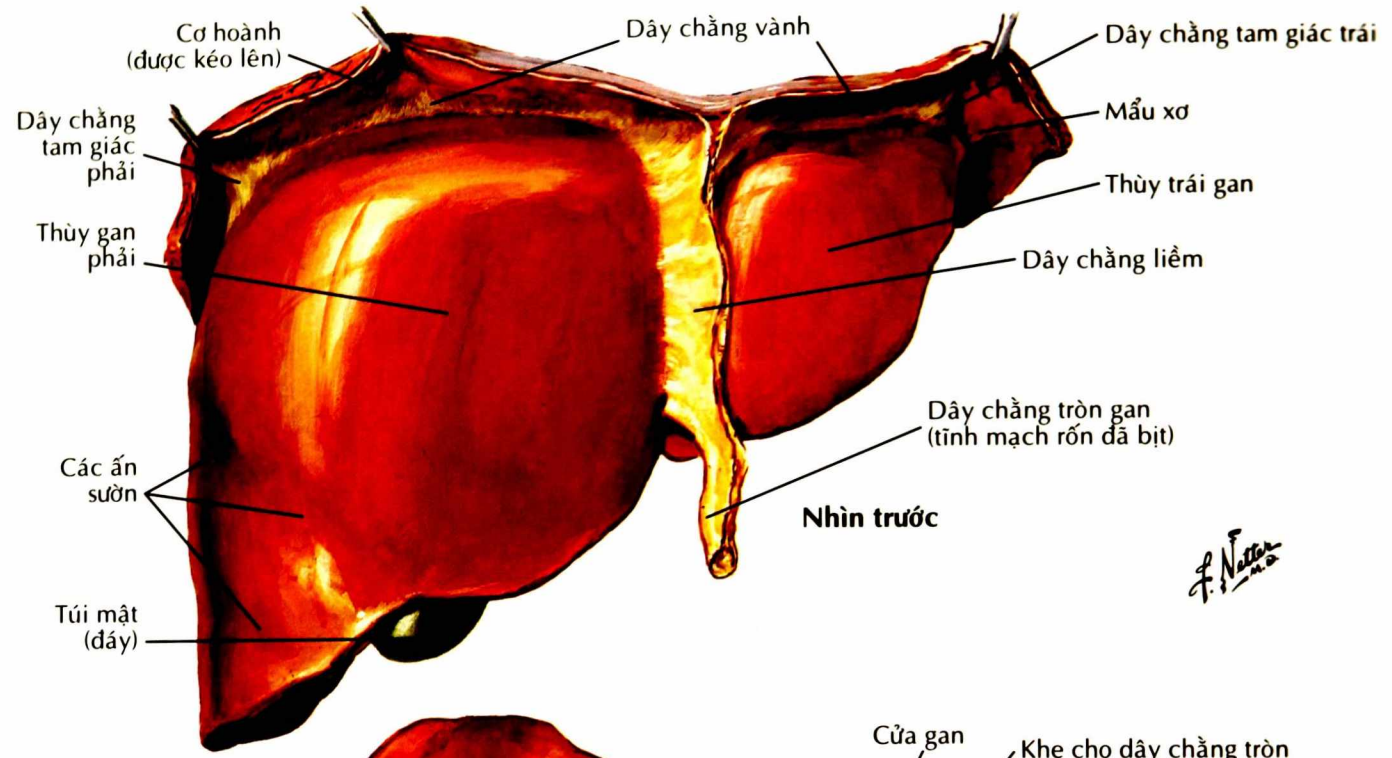

Hình 277

Gan ở Tại Chỗ: Mạch Máu và Các Hệ Thống Ống Mật

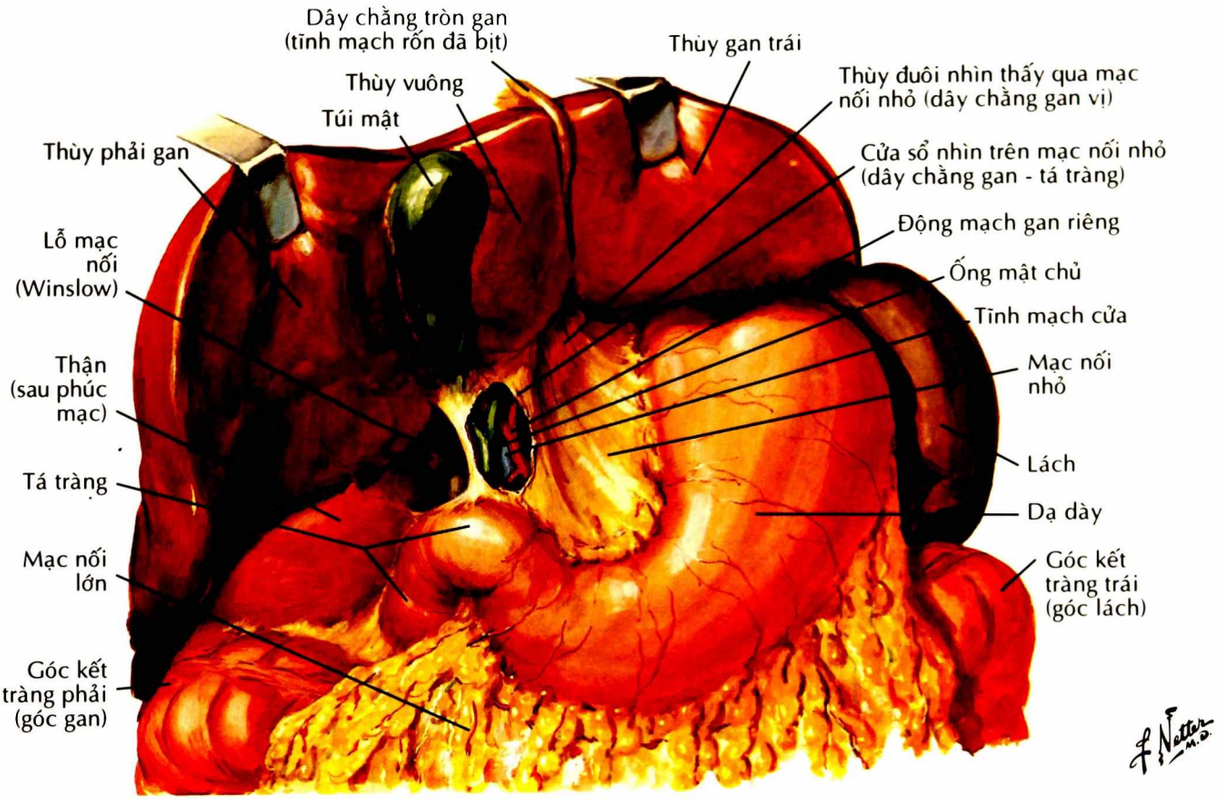

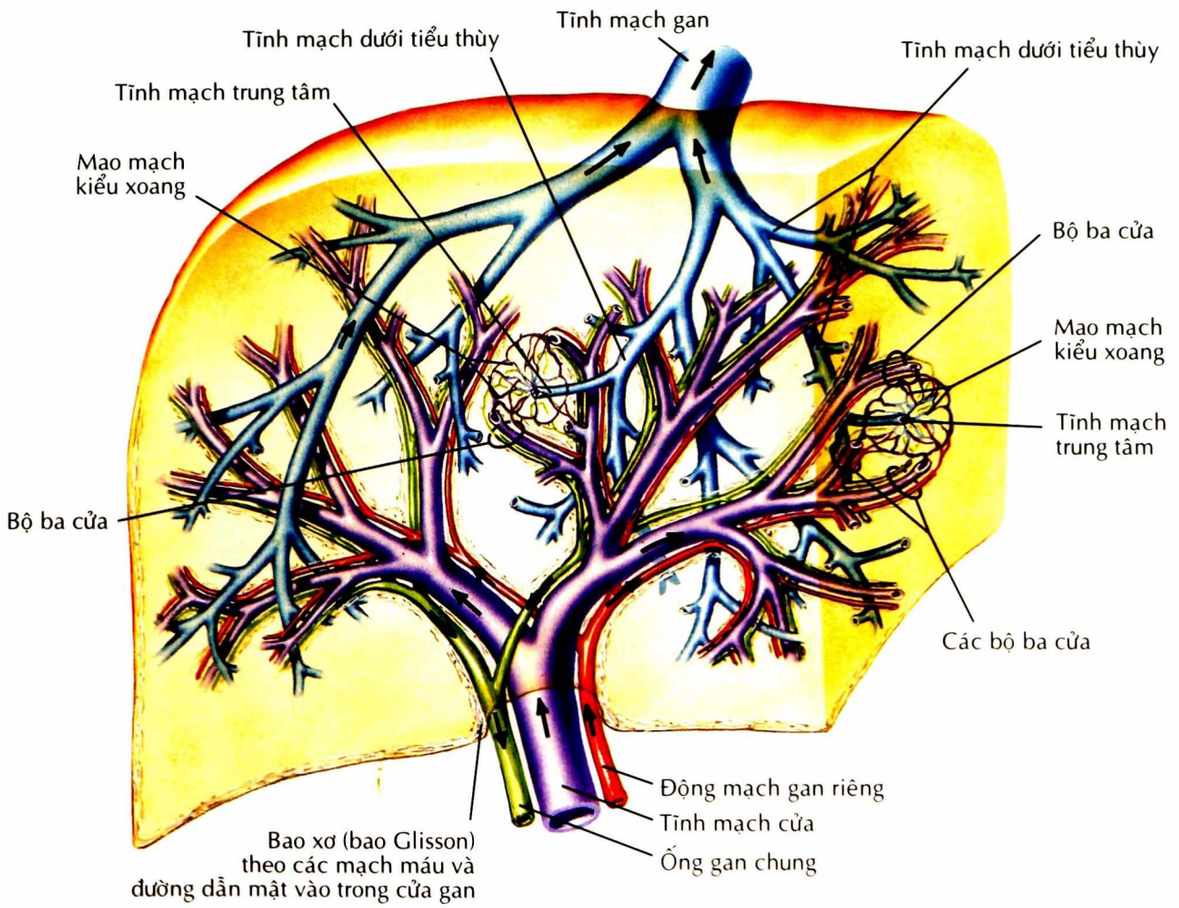

4 Cấu Trúc của Gan: Sơ Đồ

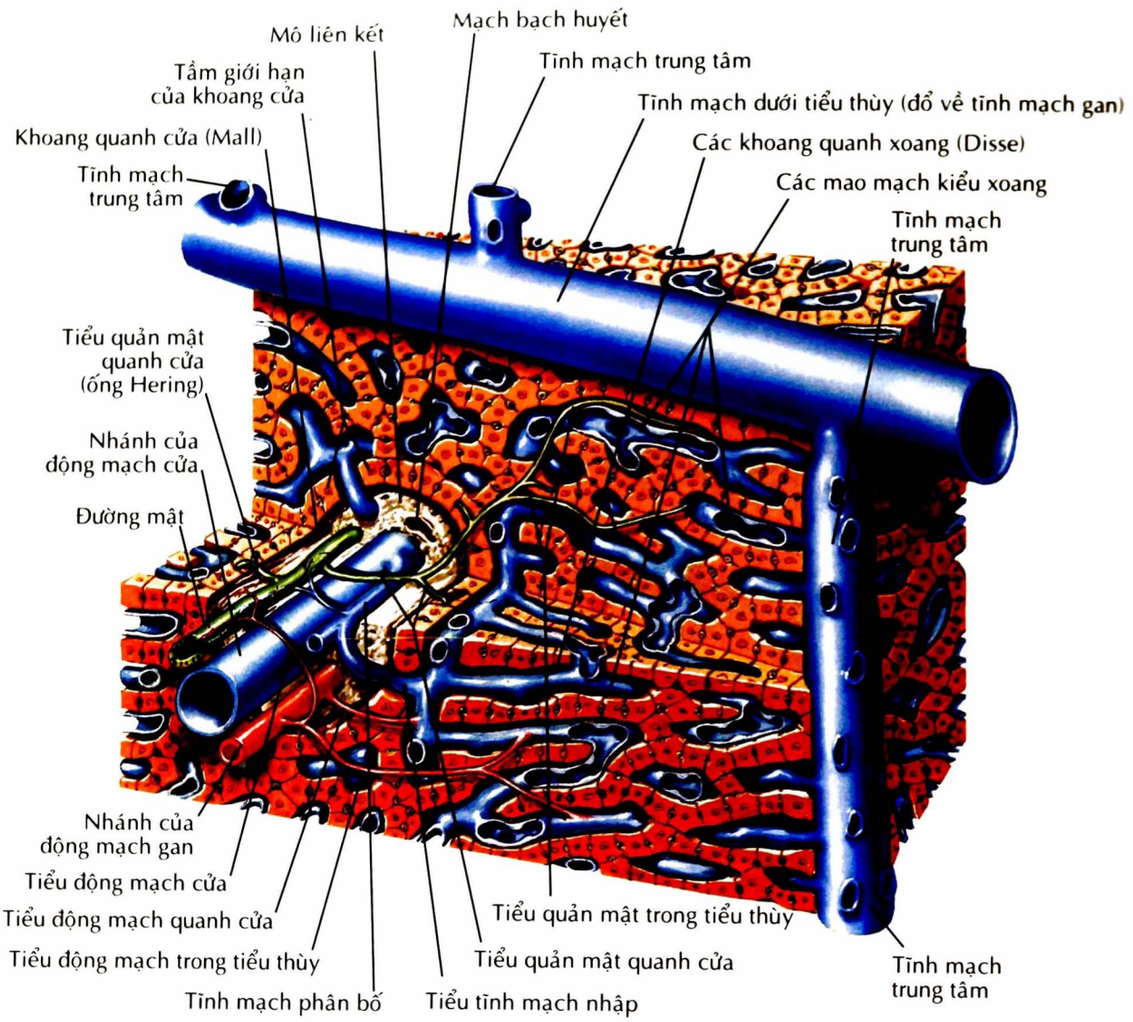

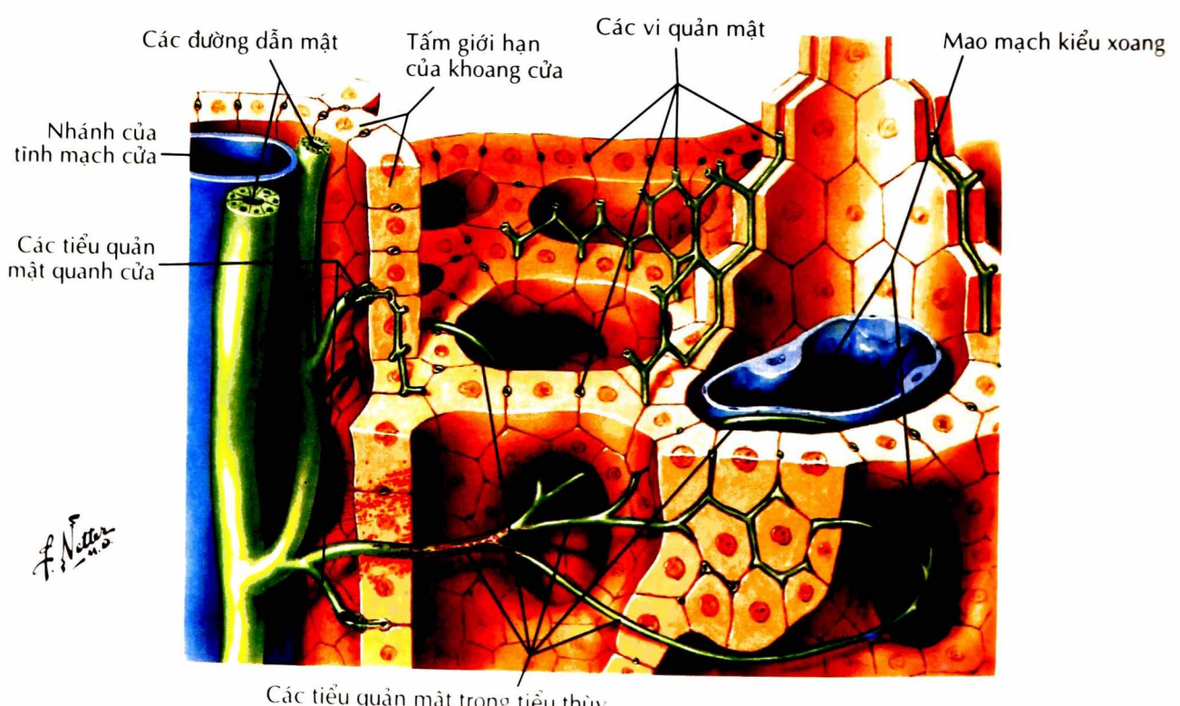

Hình 279

Túi Mật, Các Ống Mật Ngoài Gan và Ống Tụy

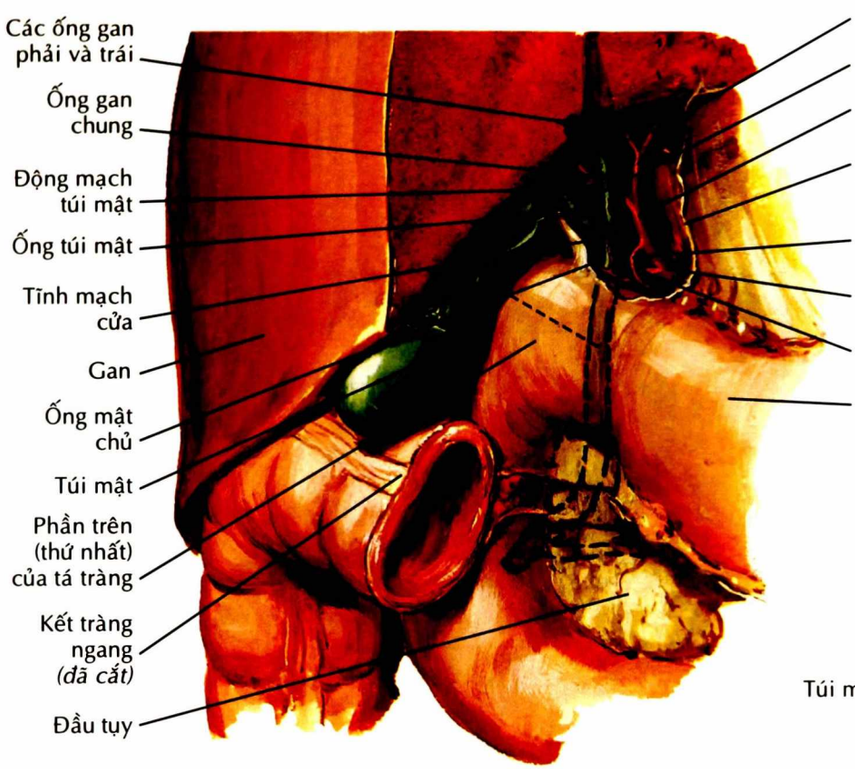

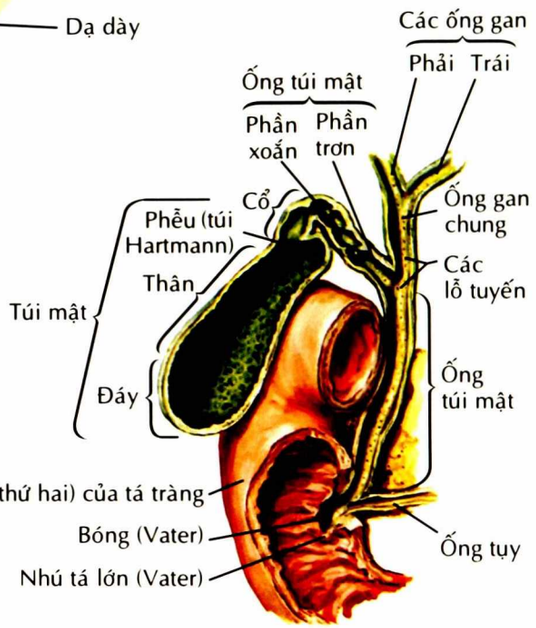

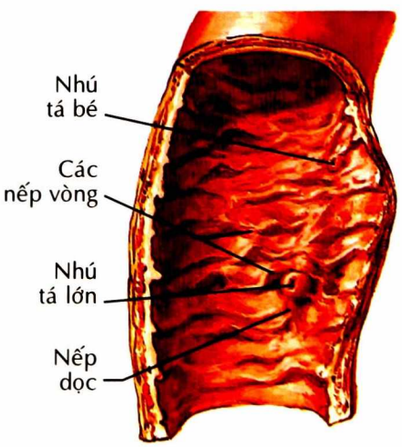

Hình thể trong của phần xuống (thứ 2 của tá tràng)

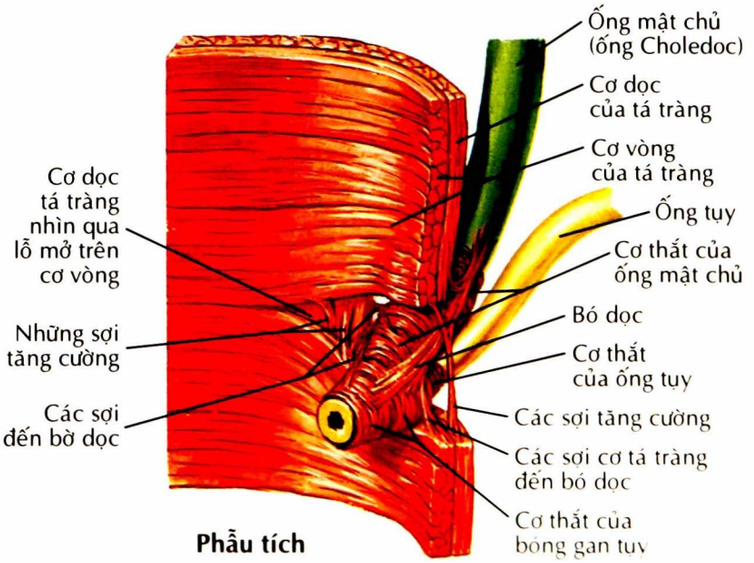

Phẫu tích

4 Tụy ở Tại Chỗ

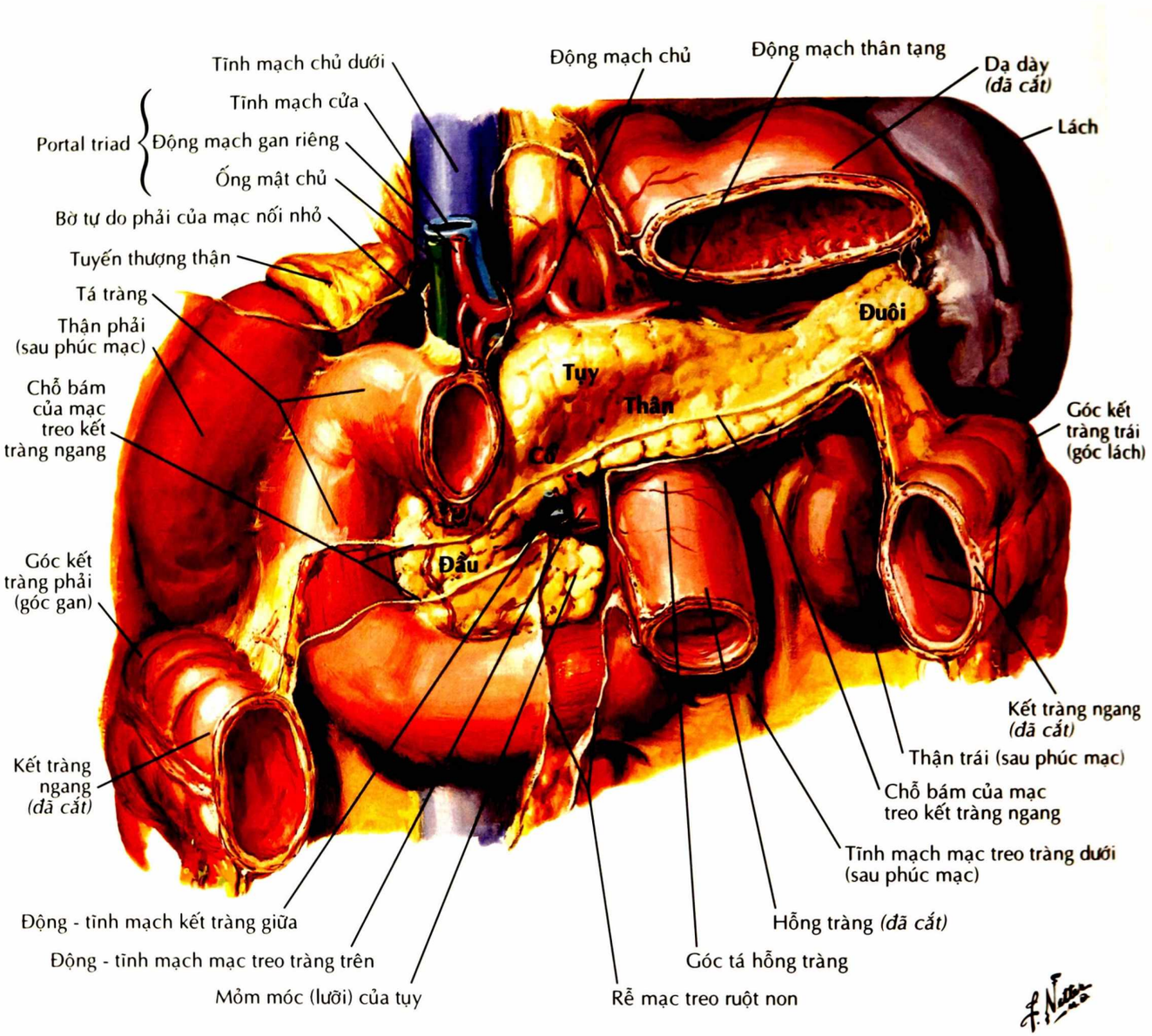

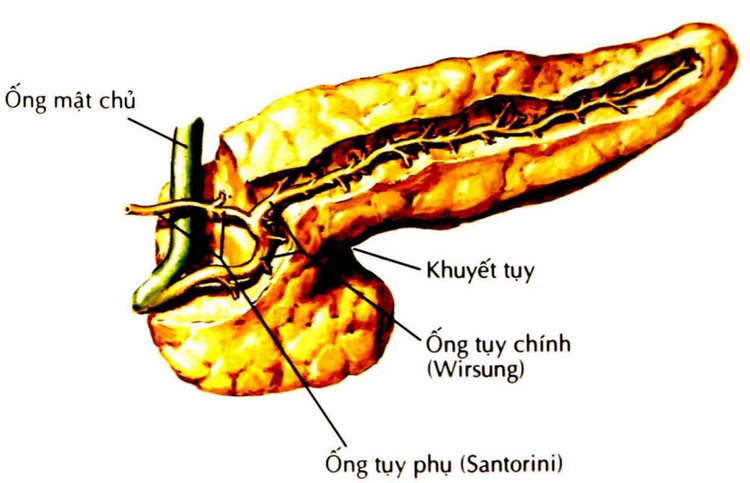

Lách

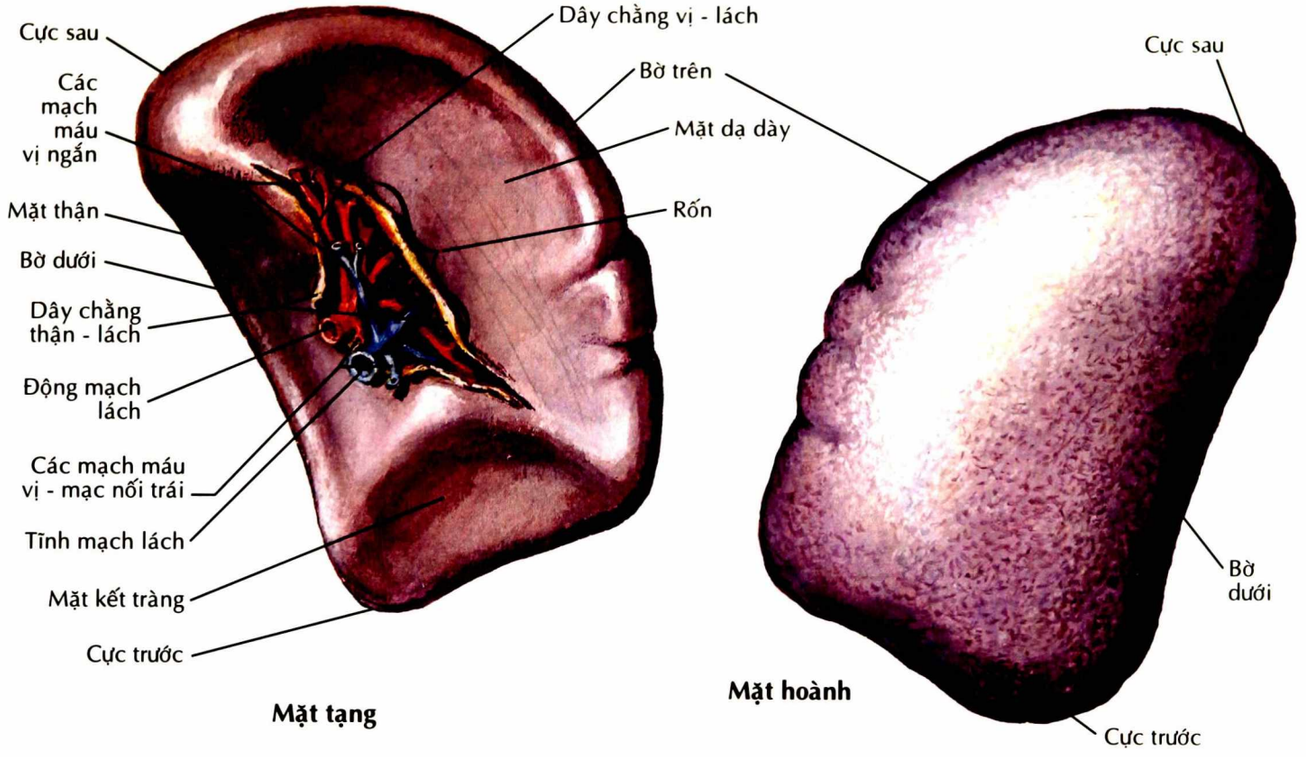
Cực sau
Các mạch máu vị ngắn
Mặt thận
Bờ dưới
Dây chằng thận - lách
Động mạch lách
Các mạch máu vị - mạc nối trái
Tĩnh mạch lách
Mặt kết tràng
Cực trước
Dây chằng vị - lách
Bờ trên
Mặt dạ dày
Rốn
Mặt tạng
Cực sau
Bờ dưới
Cực trước
Mặt hoành

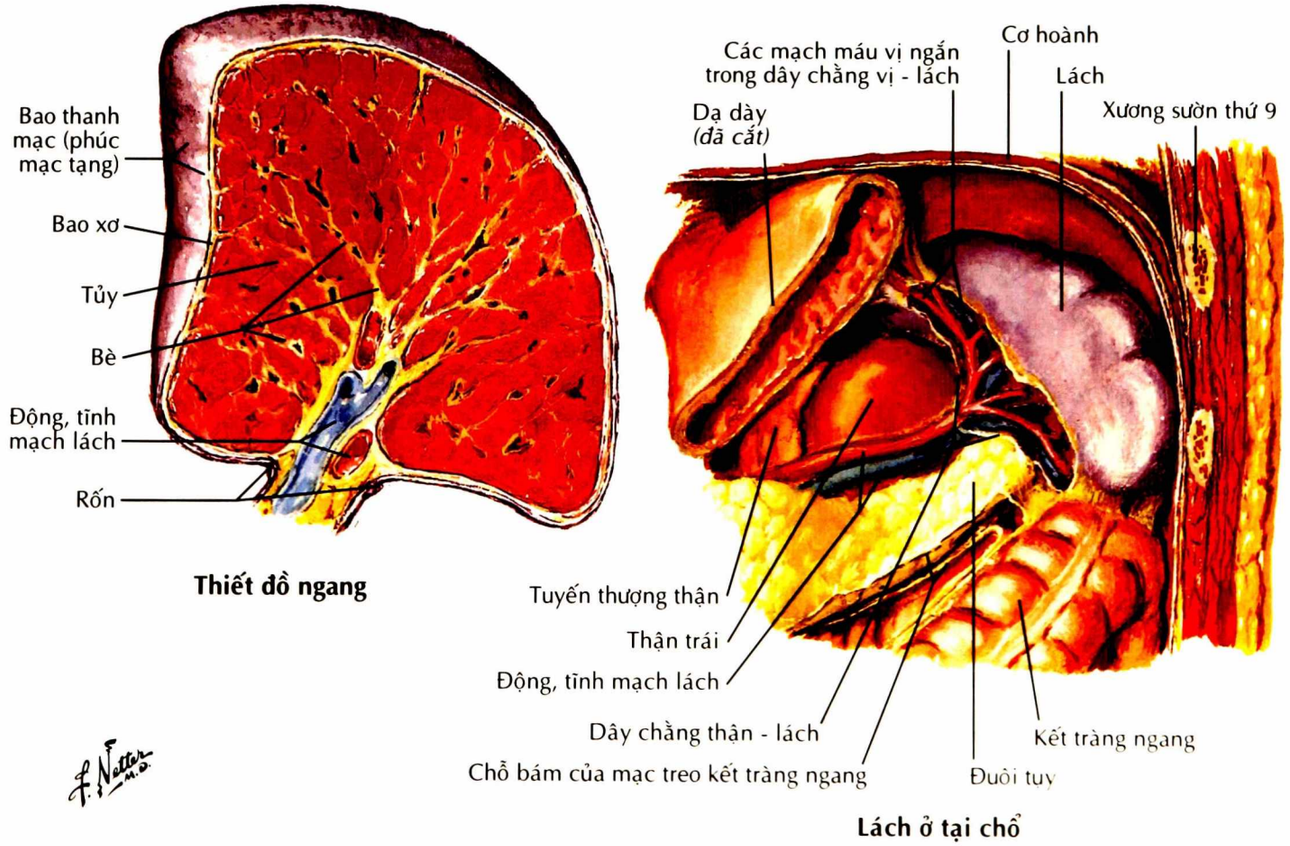
Bao thanh mạc (phúc mạc tạng)
Bao xơ
Tủy
Bè
Động, tĩnh mạch lách
Rốn
Thiết đồ ngang
Các mạch máu vị ngắn trong dây chằng vị - lách
Cơ hoành
Lách
Dạ dày (đã cắt)
Xương sườn thứ 9
Tuyến thượng thận
Thận trái
Động, tĩnh mạch lách
Dây chằng thận - lách
Chỗ bám của mạc treo kết tràng ngang
Đuôi tụy
Kết tràng ngang
Lách ở tại chỗ

4 Các Động Mạch của Dạ Dày, Gan và Lách

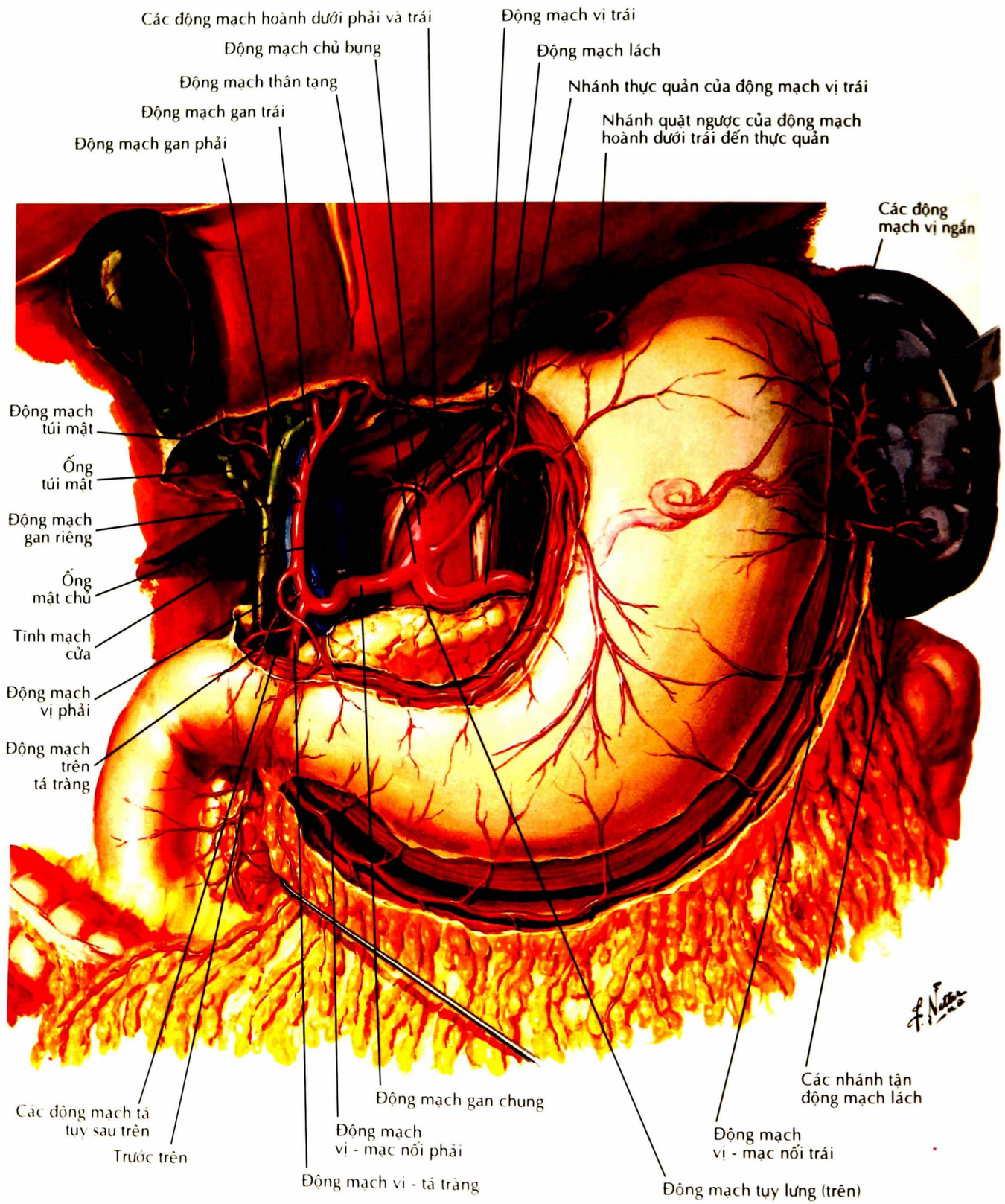

Hình 283

Các Động Mạch của Gan, Tụy, Tá Tràng và Lách

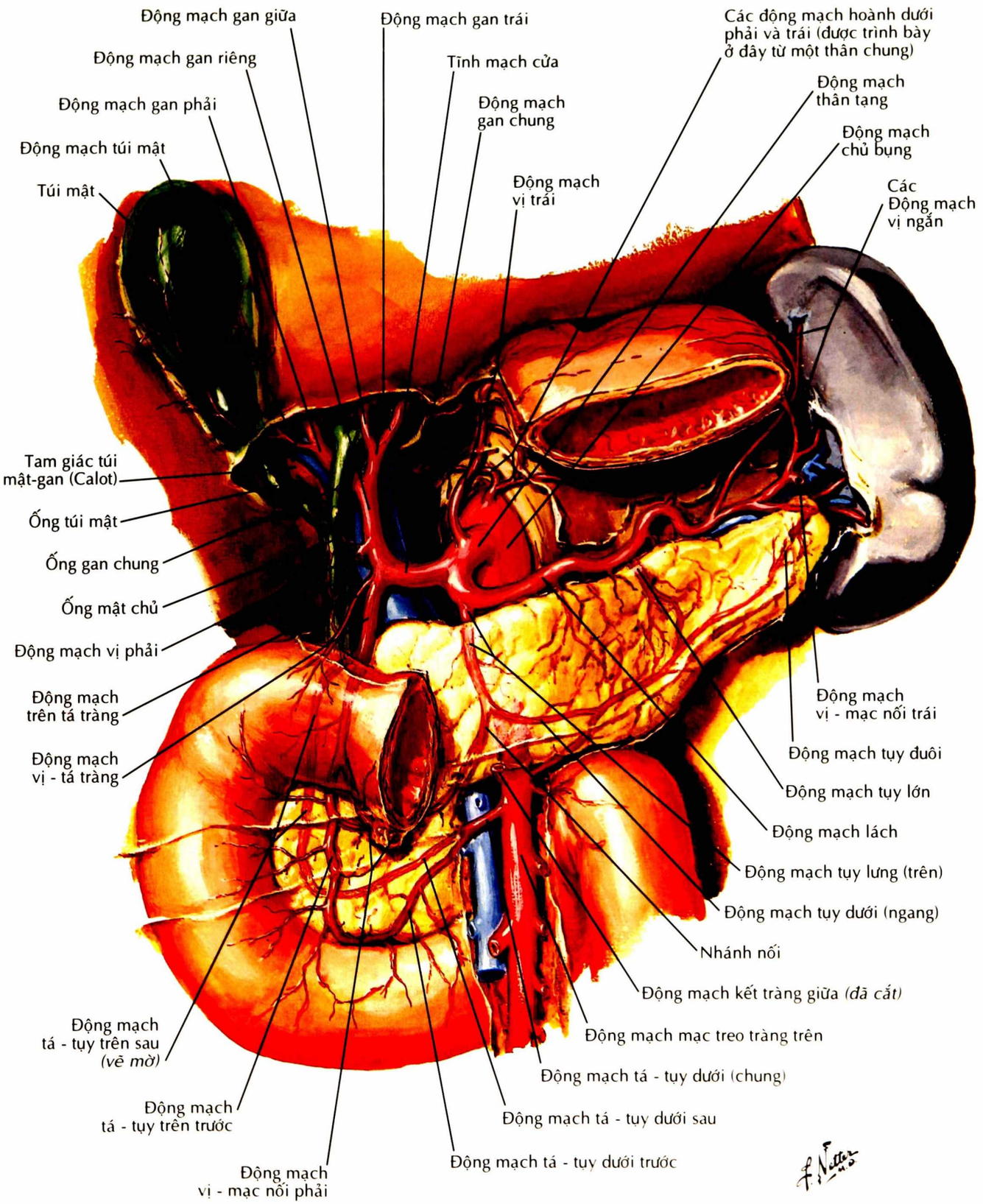

4 Phim Chụp Động Mạch Thân Tạng

Xem thêm **hình 283, 284**

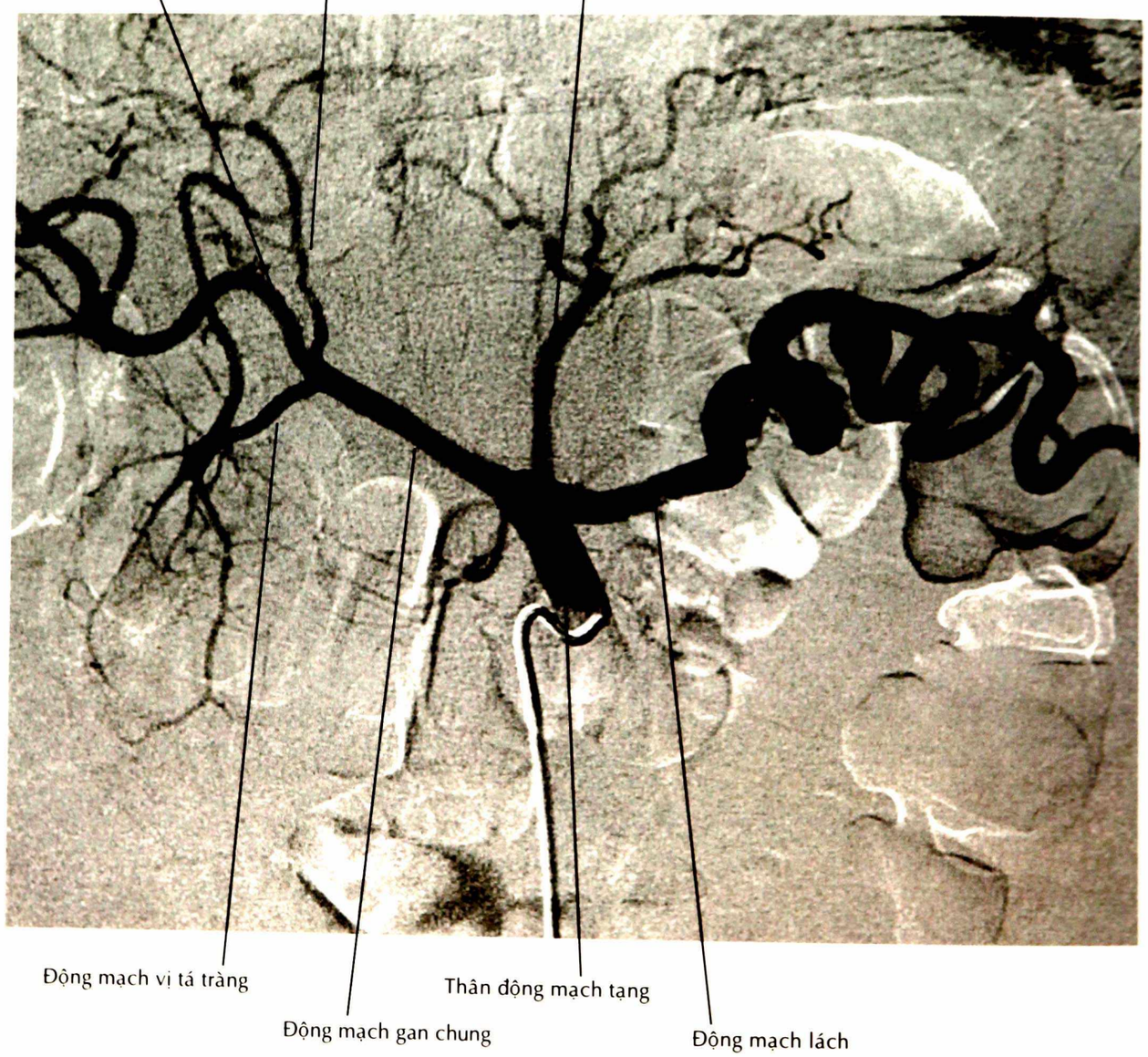

Hình 285

Các Động Mạch của Tá Tràng và Đầu Tụy

Tá tràng và đầu tụy được lật sang trái

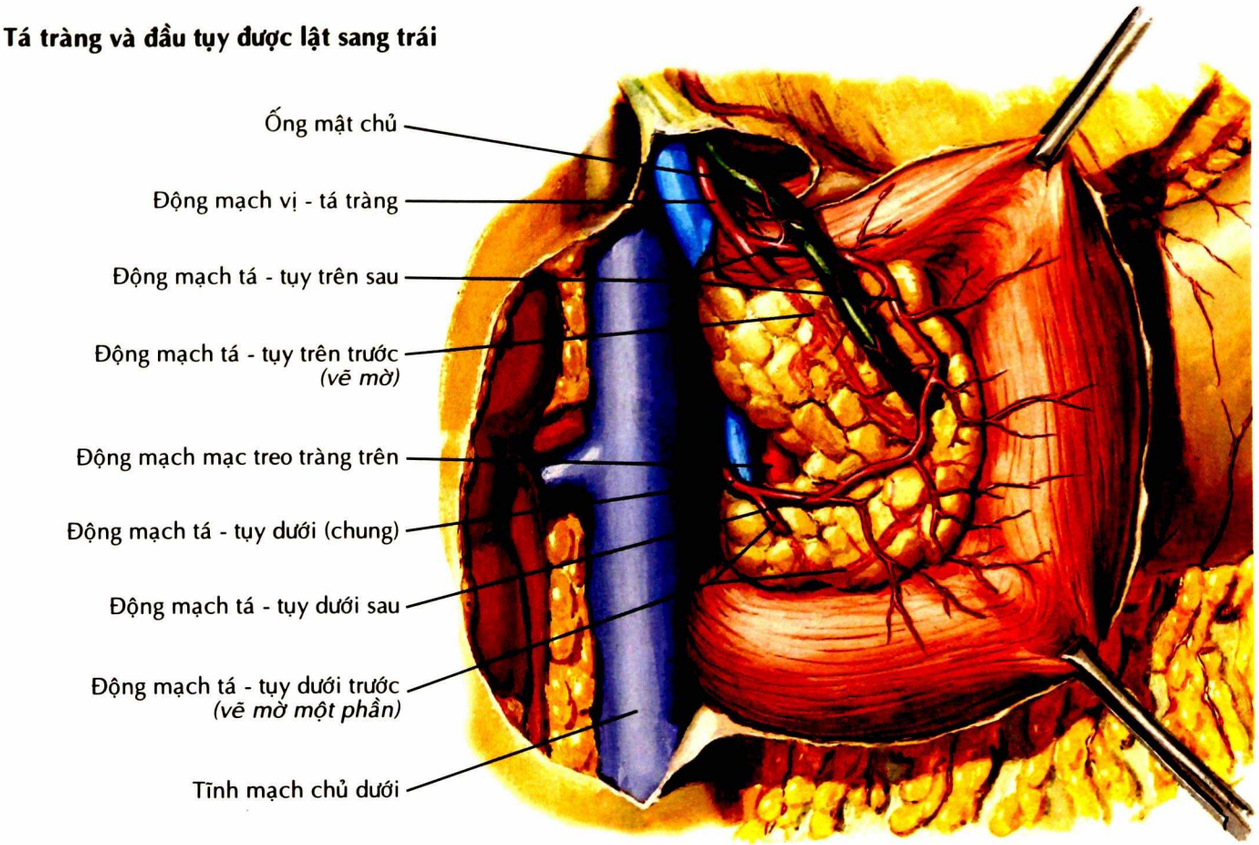

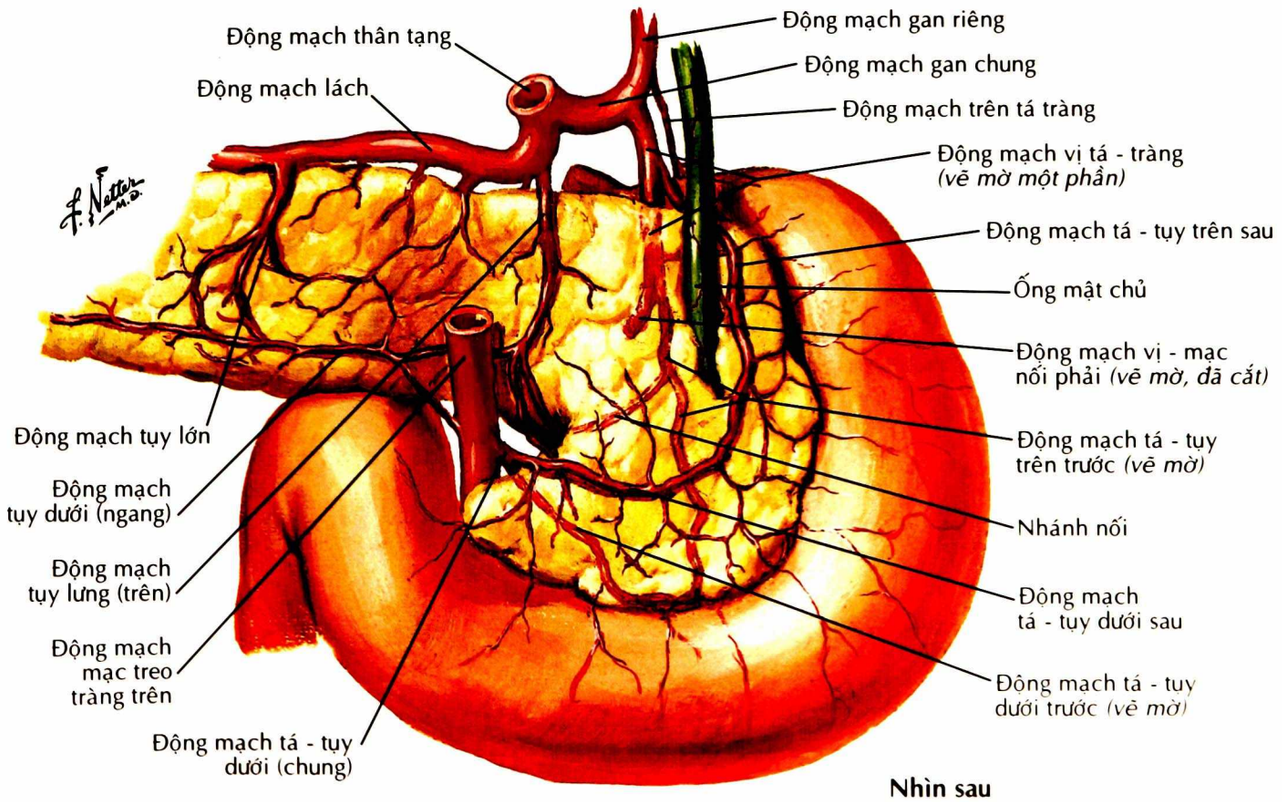

Nhìn sau

4 Các Động Mạch của Ruột Non

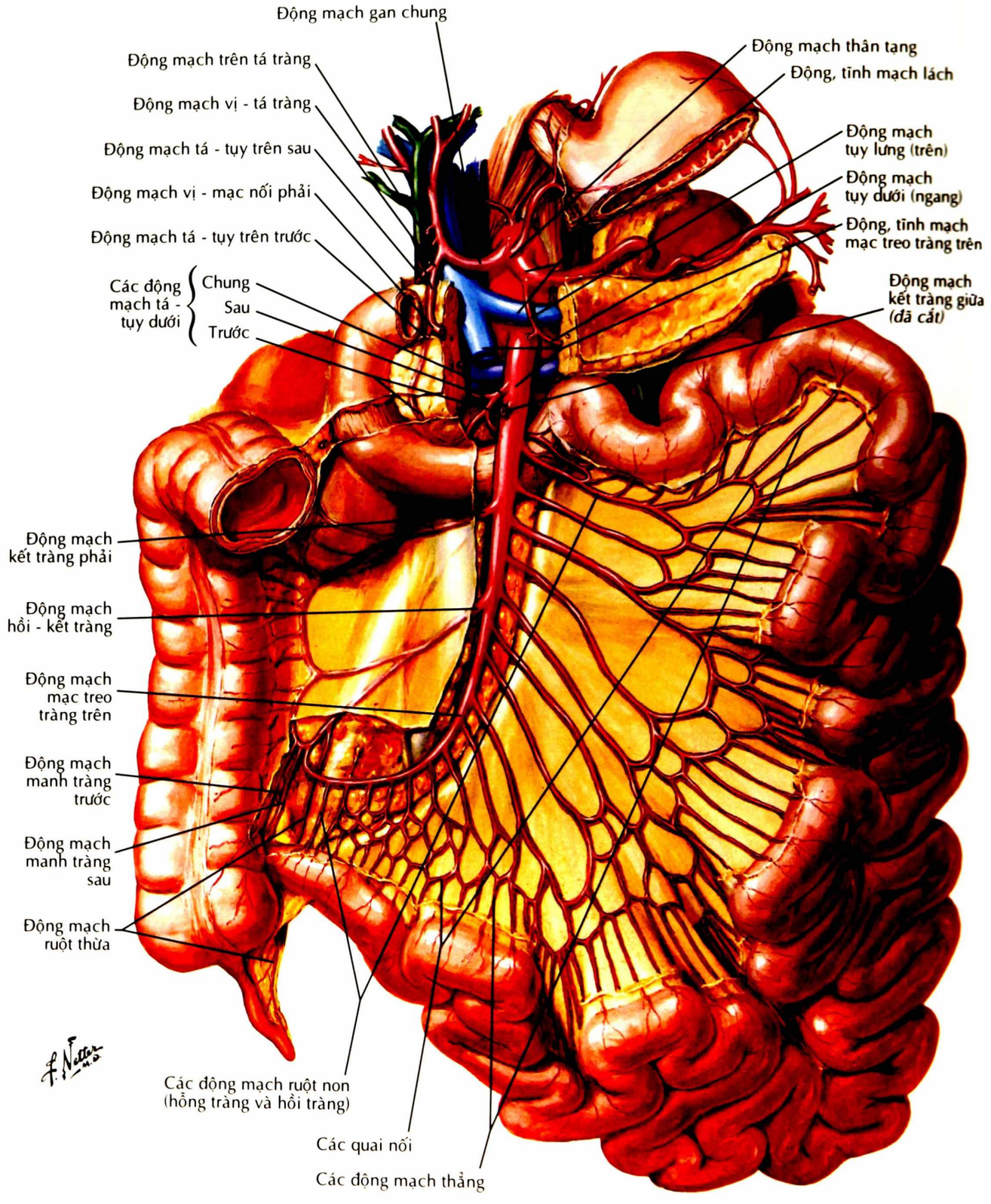

Các Động Mạch của Ruột Già

Xem thêm hình 378

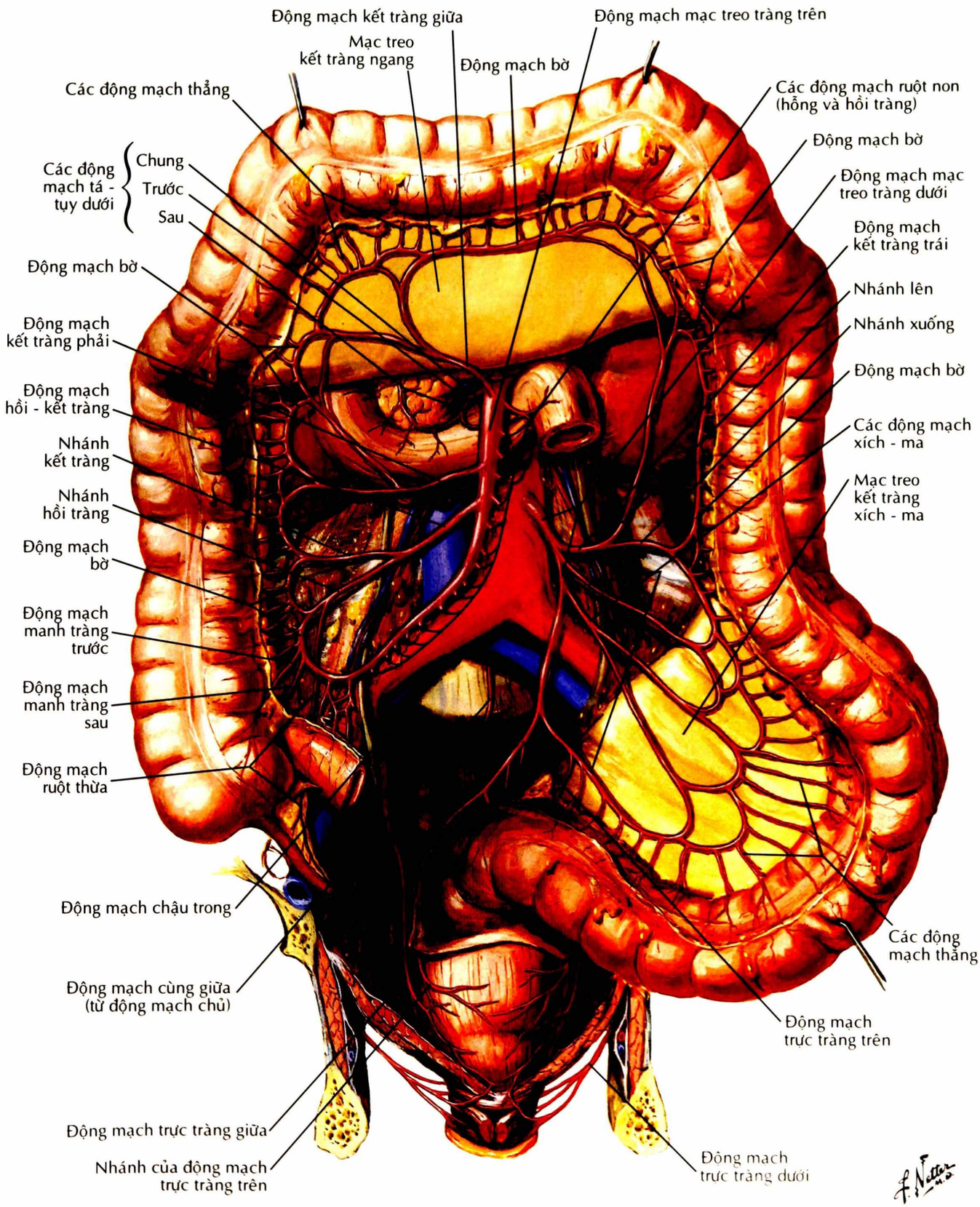

4 Các Tĩnh Mạch của Dạ Dày, Tụy, Tá Tràng và Lách

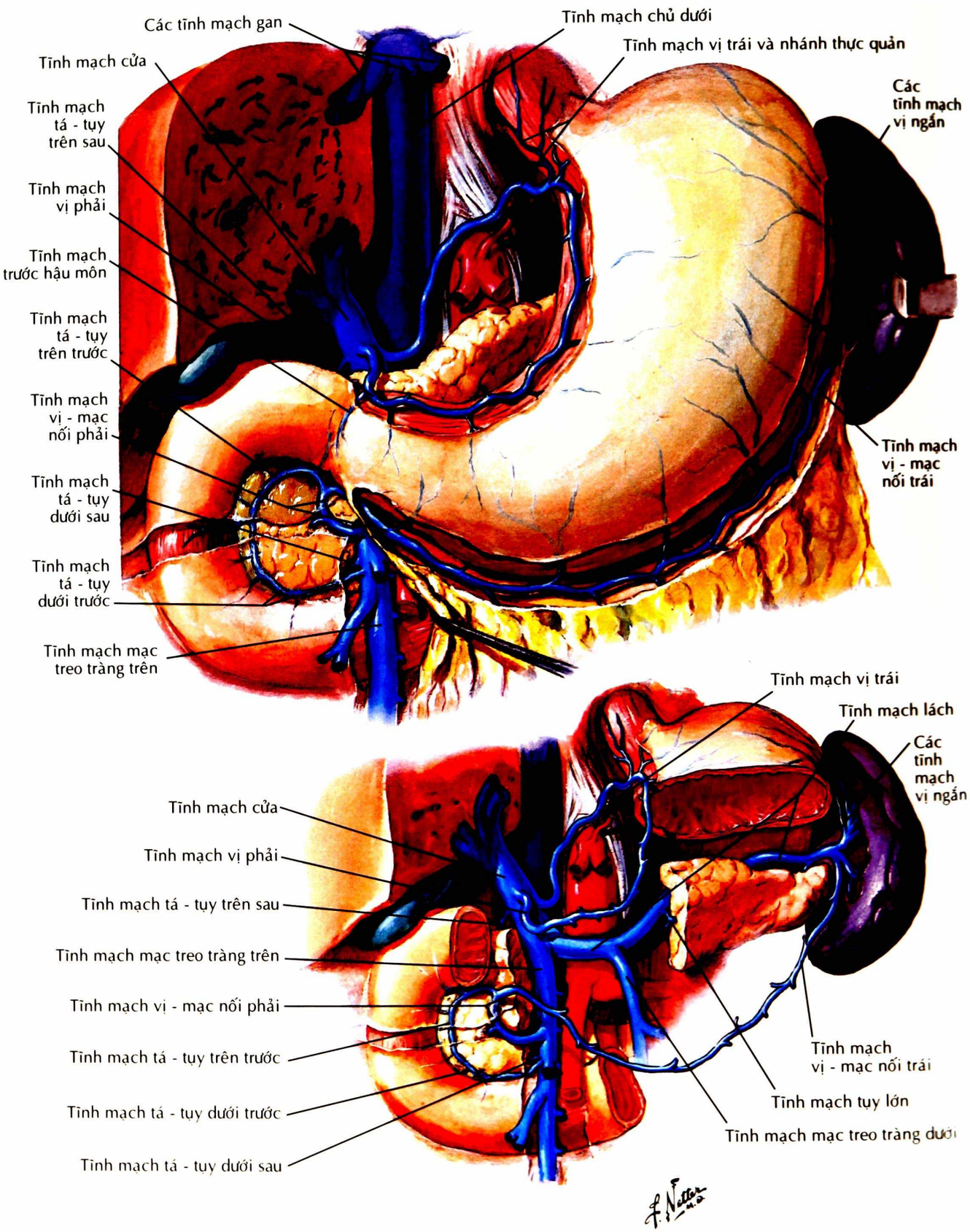

Các Tĩnh Mạch của Ruột Non

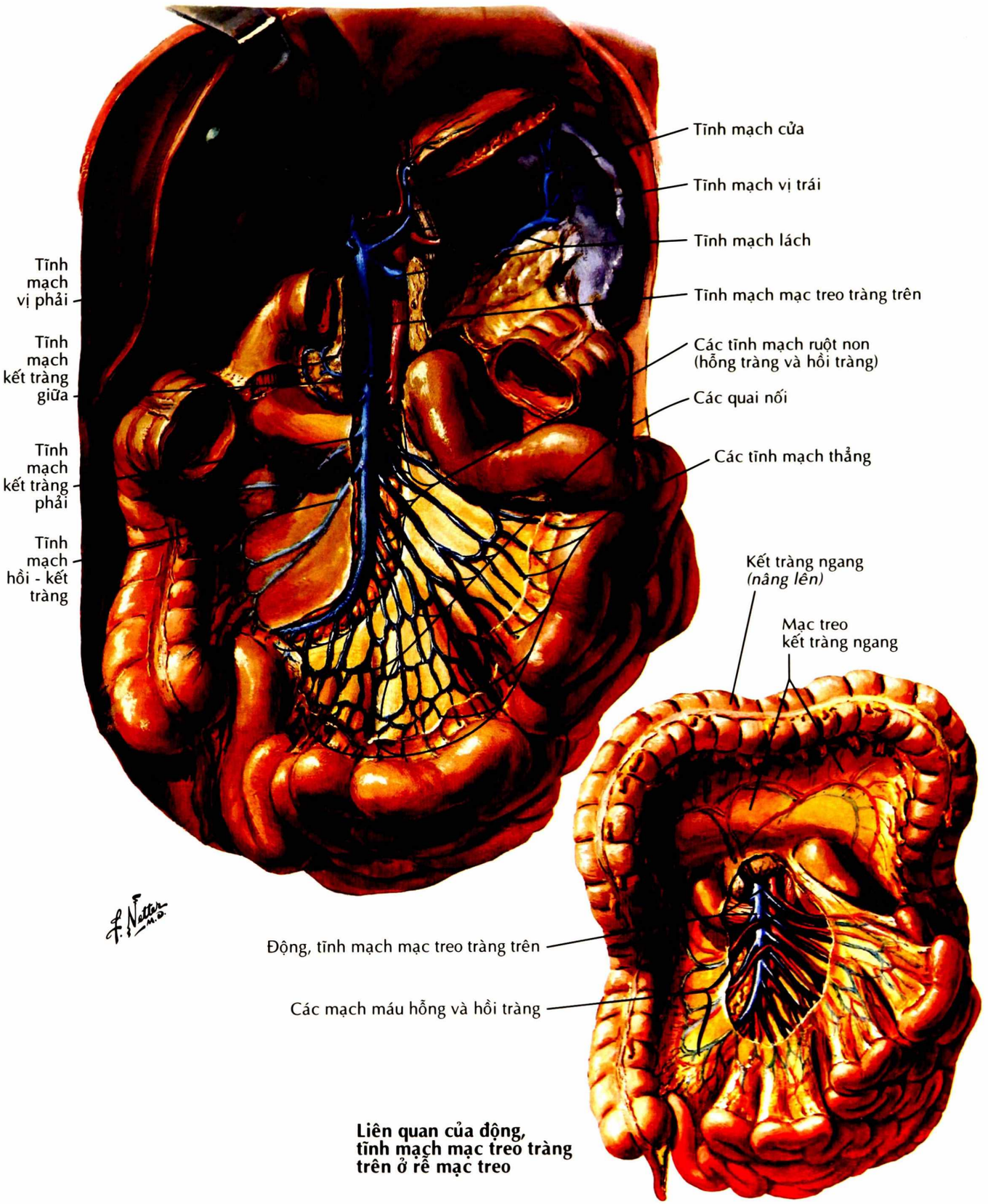

Liên quan của động, tĩnh mạch mạc treo tràng trên ở rễ mạc treo

4 Các Tĩnh Mạch của Ruột Già

Xem thêm hình 379

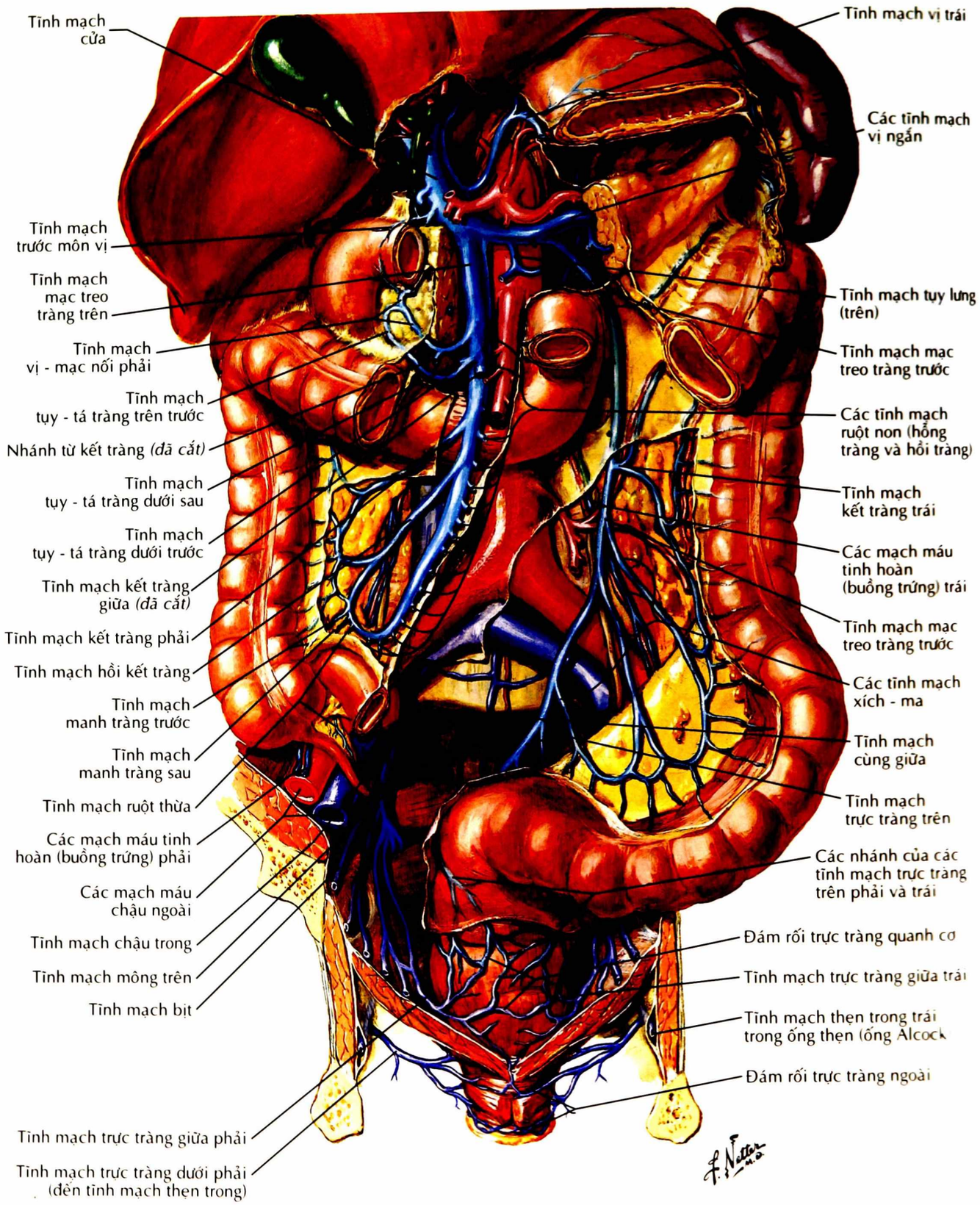

Các Nhánh Tĩnh Mạch Cửa Gan: Các Vòng Nối Cửa Chủ

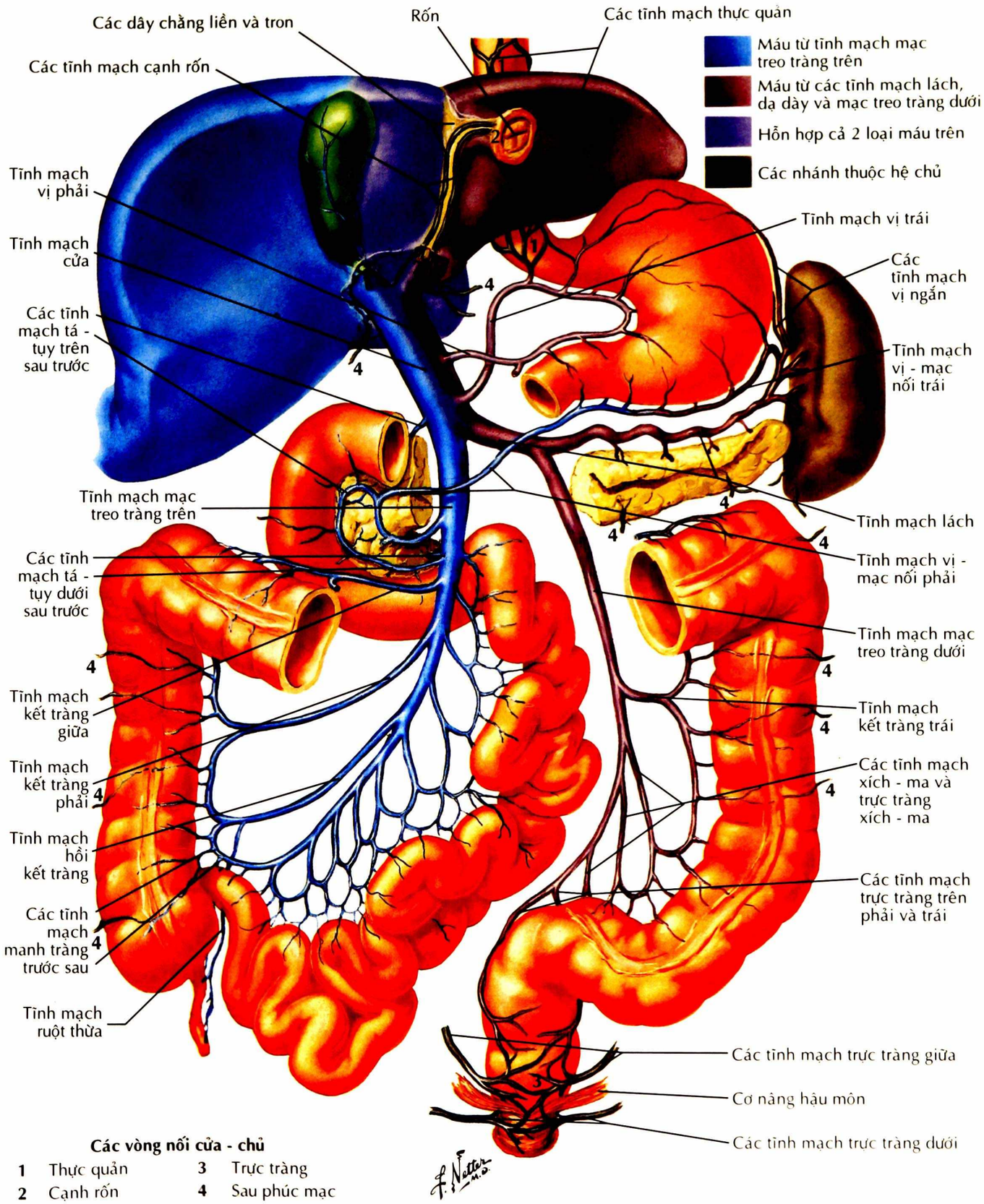

4 Các Mạch và Hạch Bạch Huyết của Dạ Dày

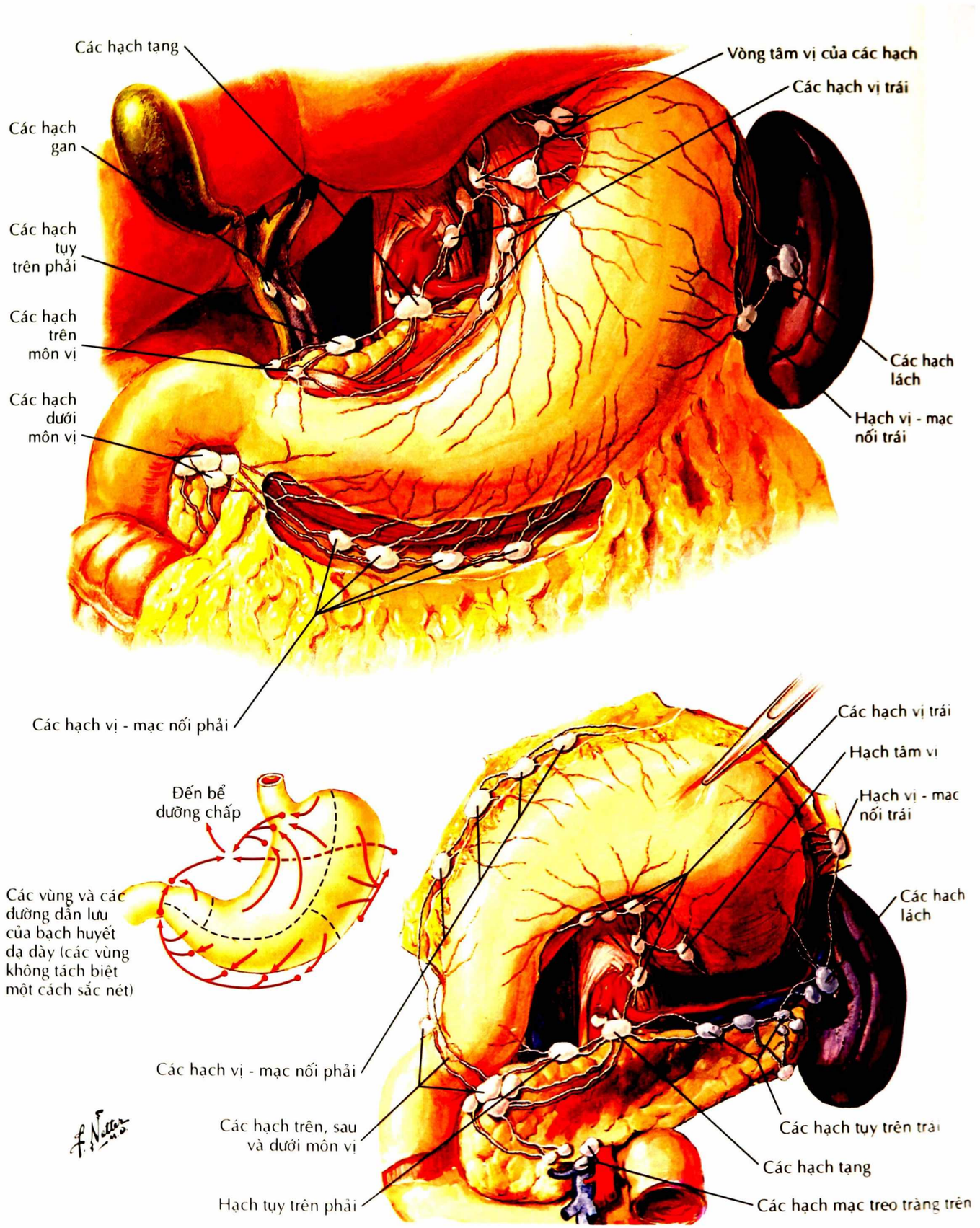

Các Mạch và Hạch Bạch Huyết của Tụy

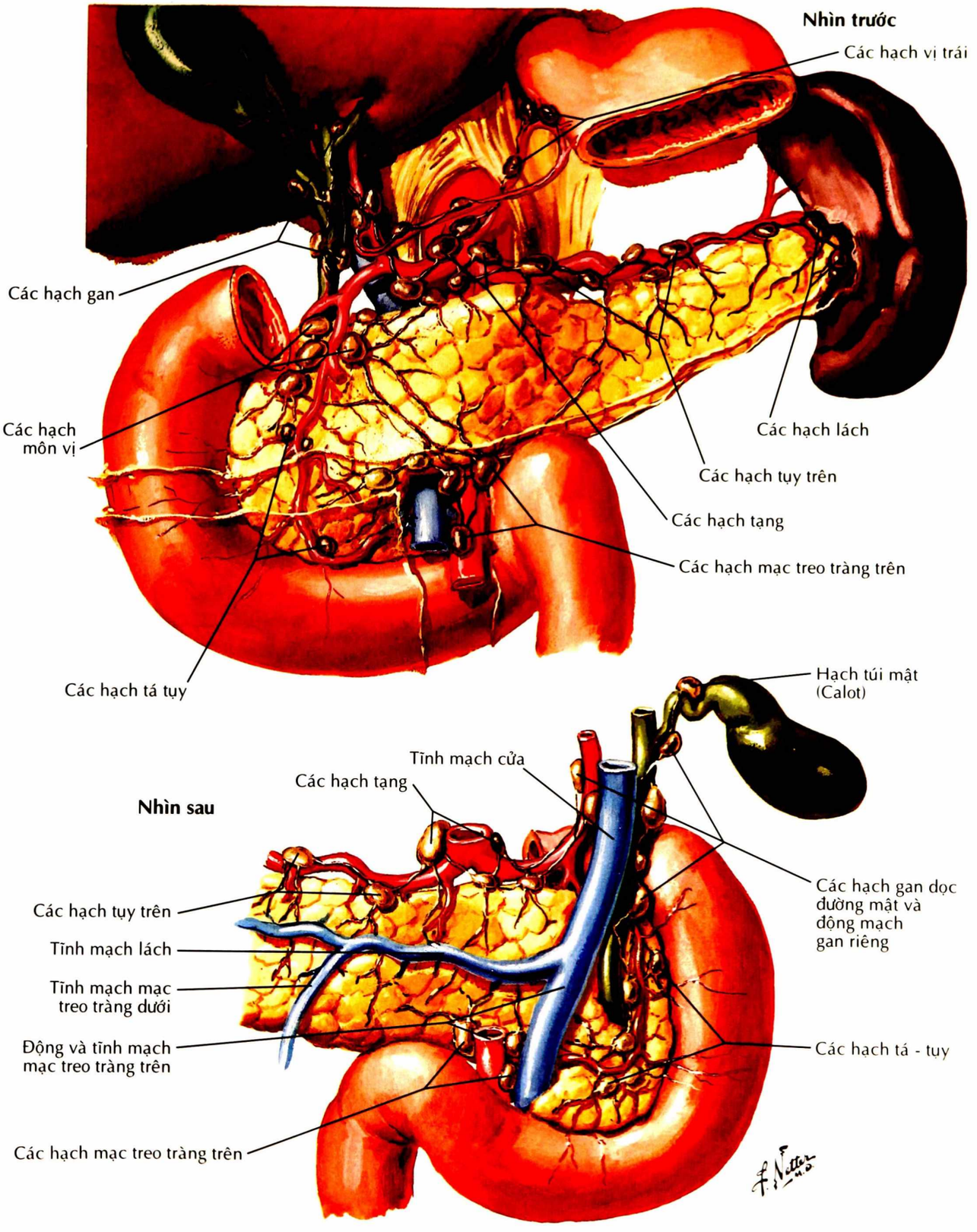

4 Các Mạch và Hạch Bạch Huyết của Ruột Non

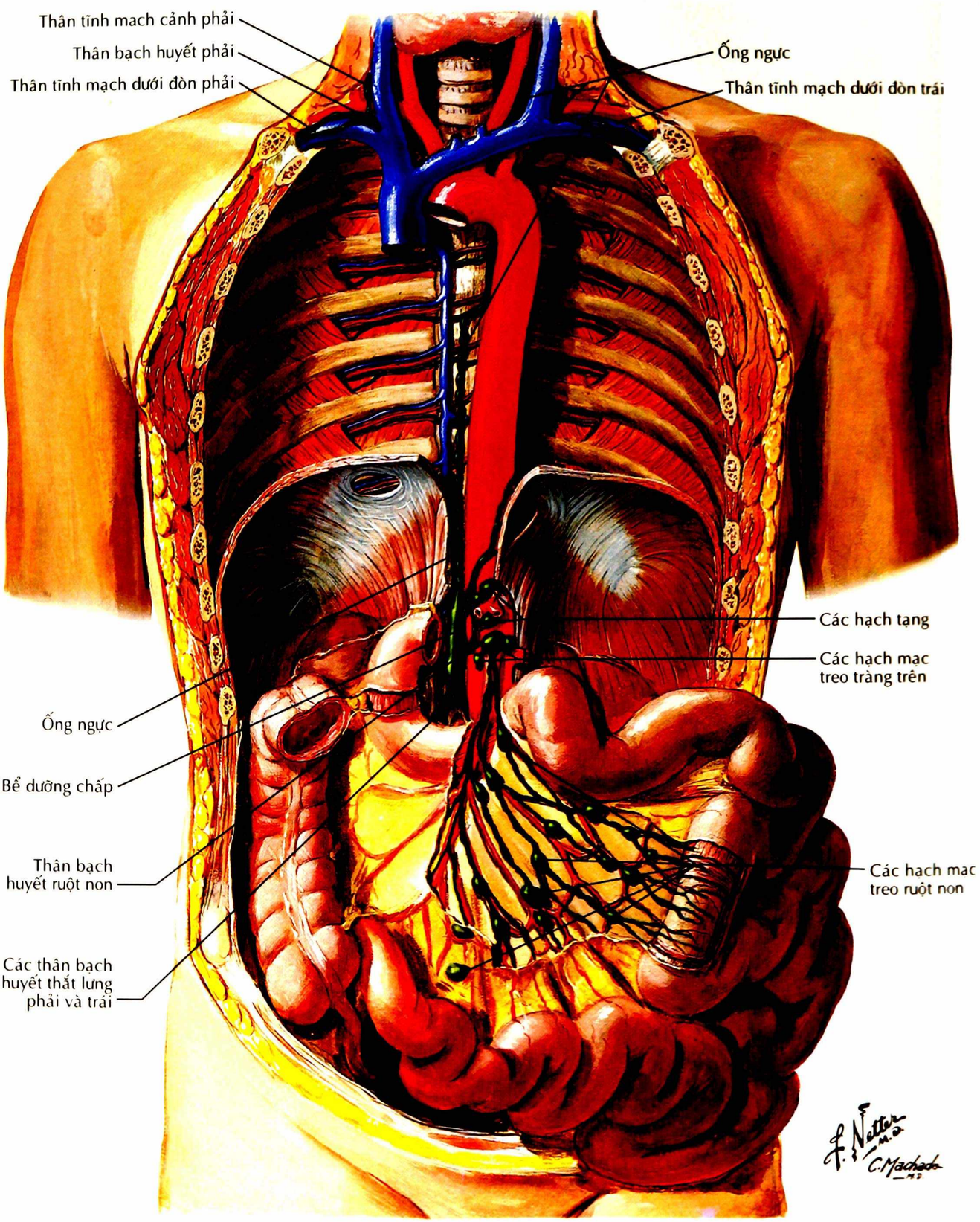

Các Mạch và Hạch Bạch Huyết của Ruột Già

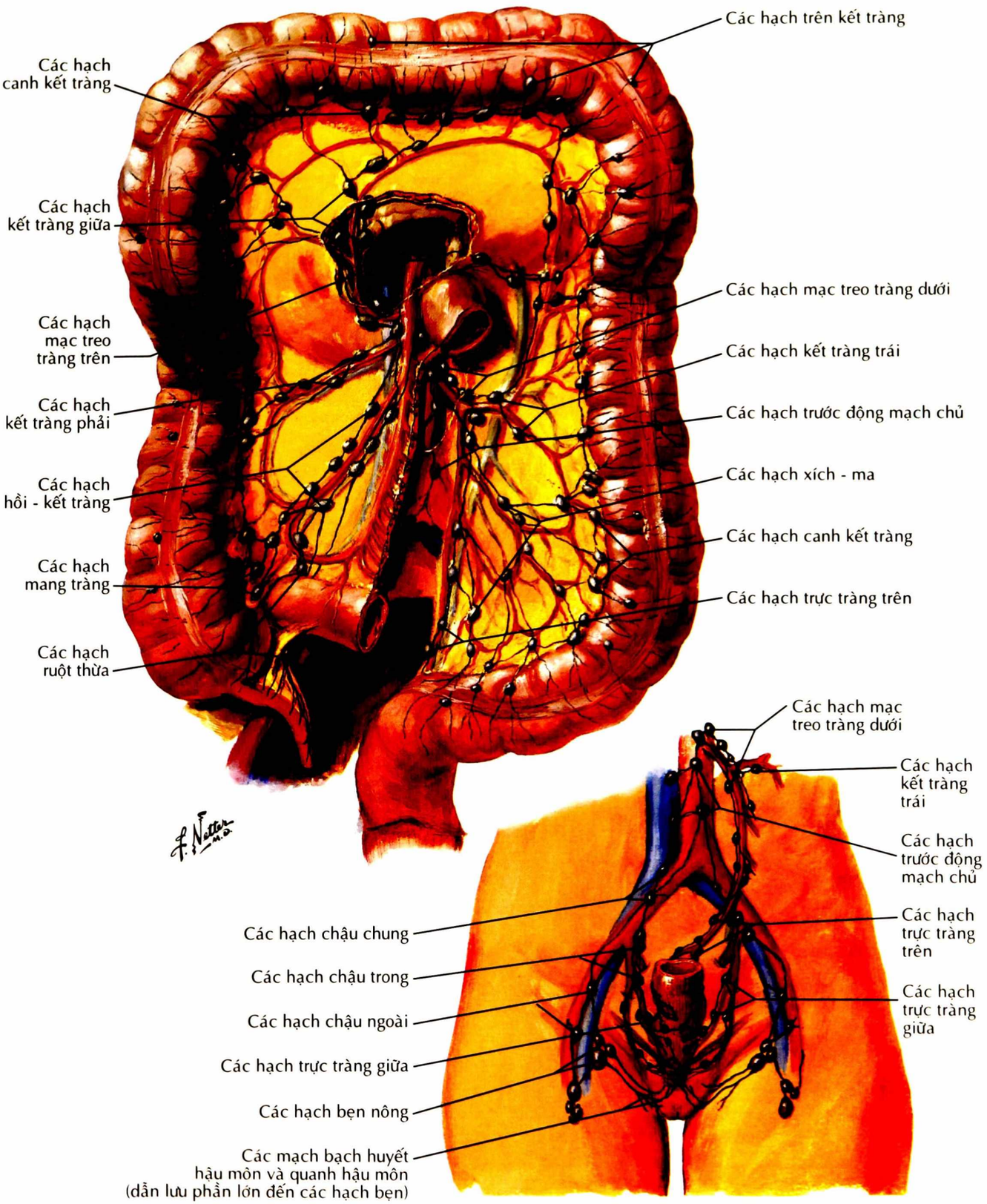

4 Các Thần Kinh và Hạch Tự Chủ của Bụng

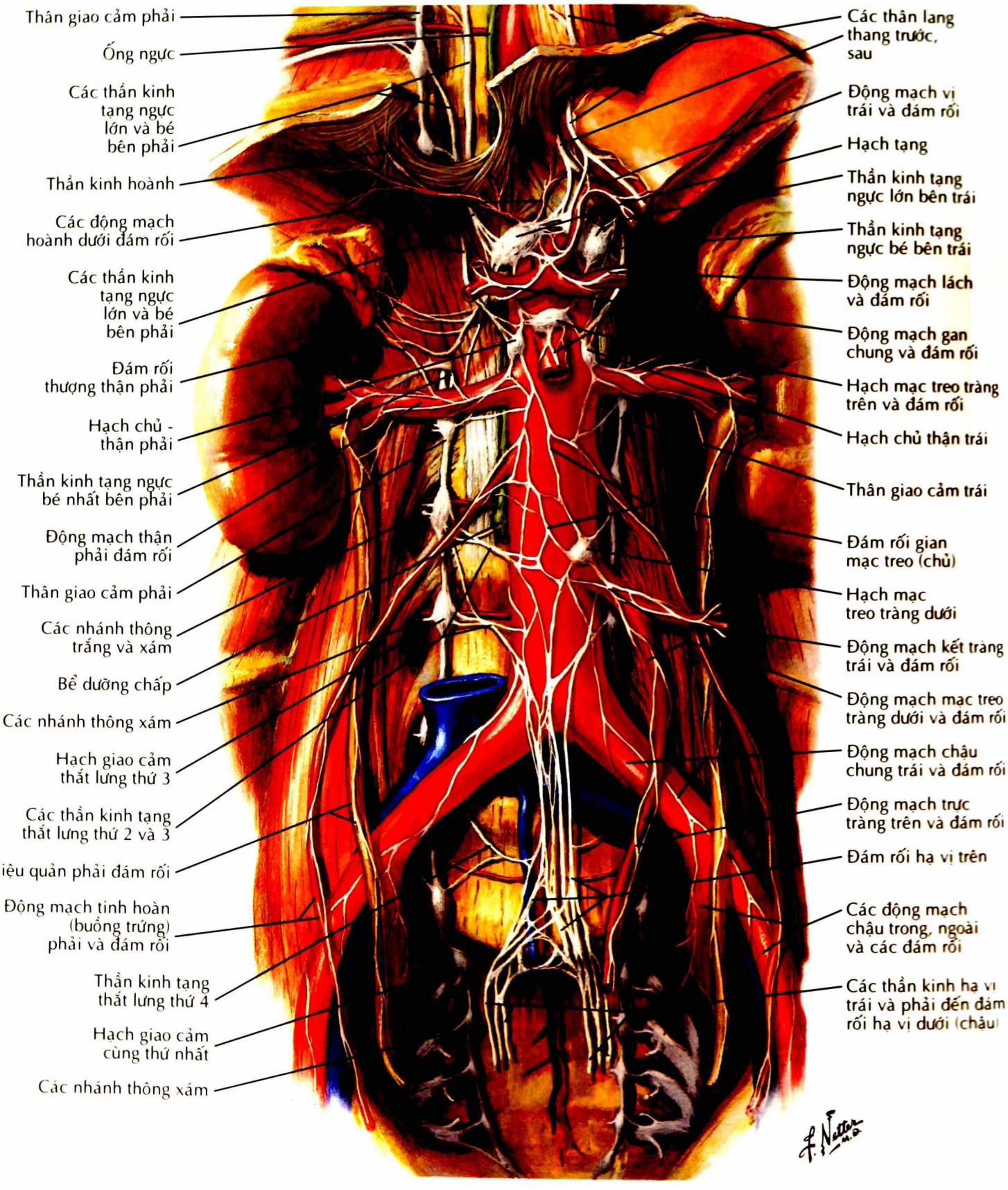

Hình 297

Chi Phối Thần Kinh

Chi Phối Thần Kinh Tự Chủ của Dạ Dày và Tá Tràng

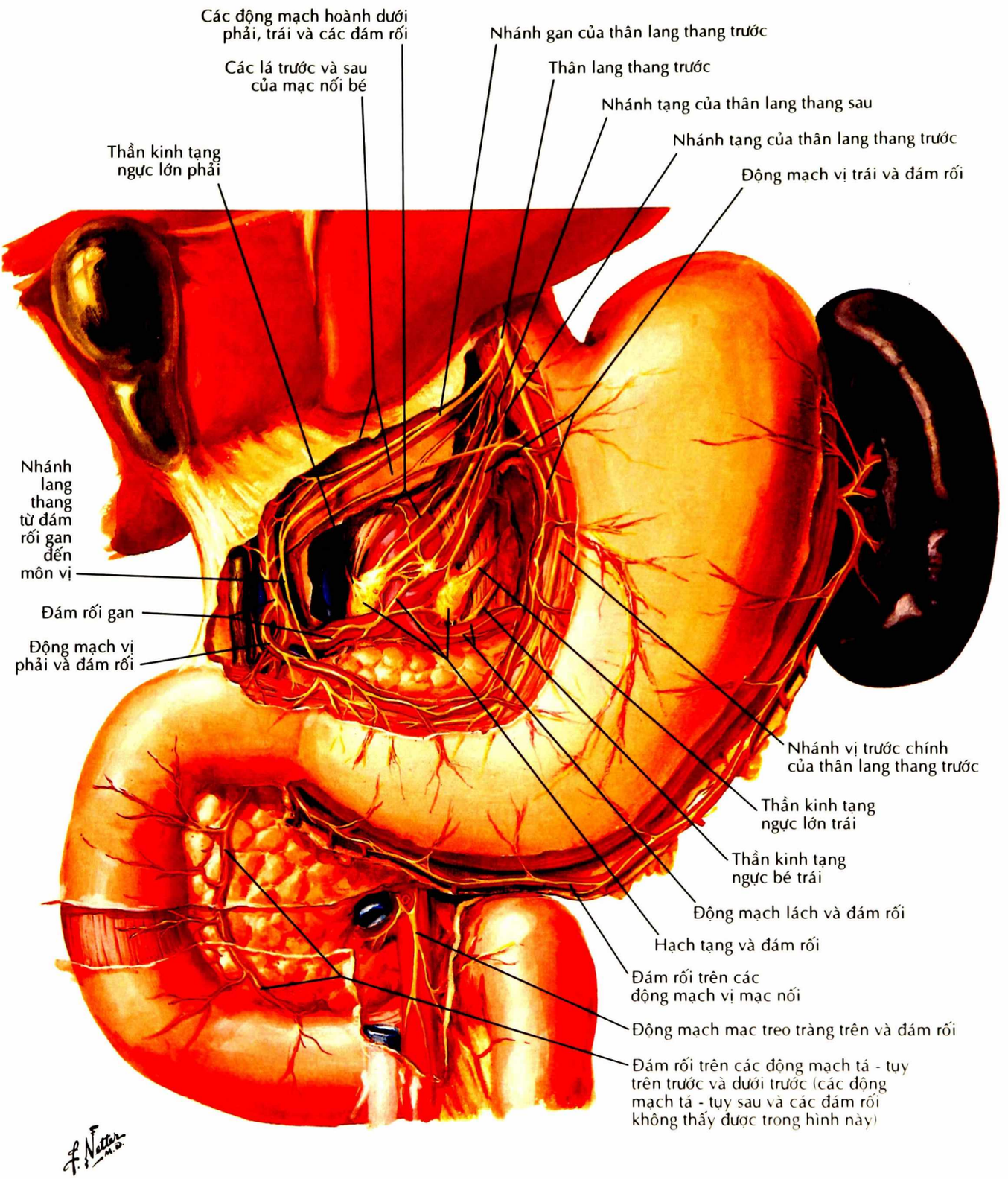

4 Chi Phối Thần Kinh Tự Chủ của Dạ Dày và Tá Tràng (tiếp theo)

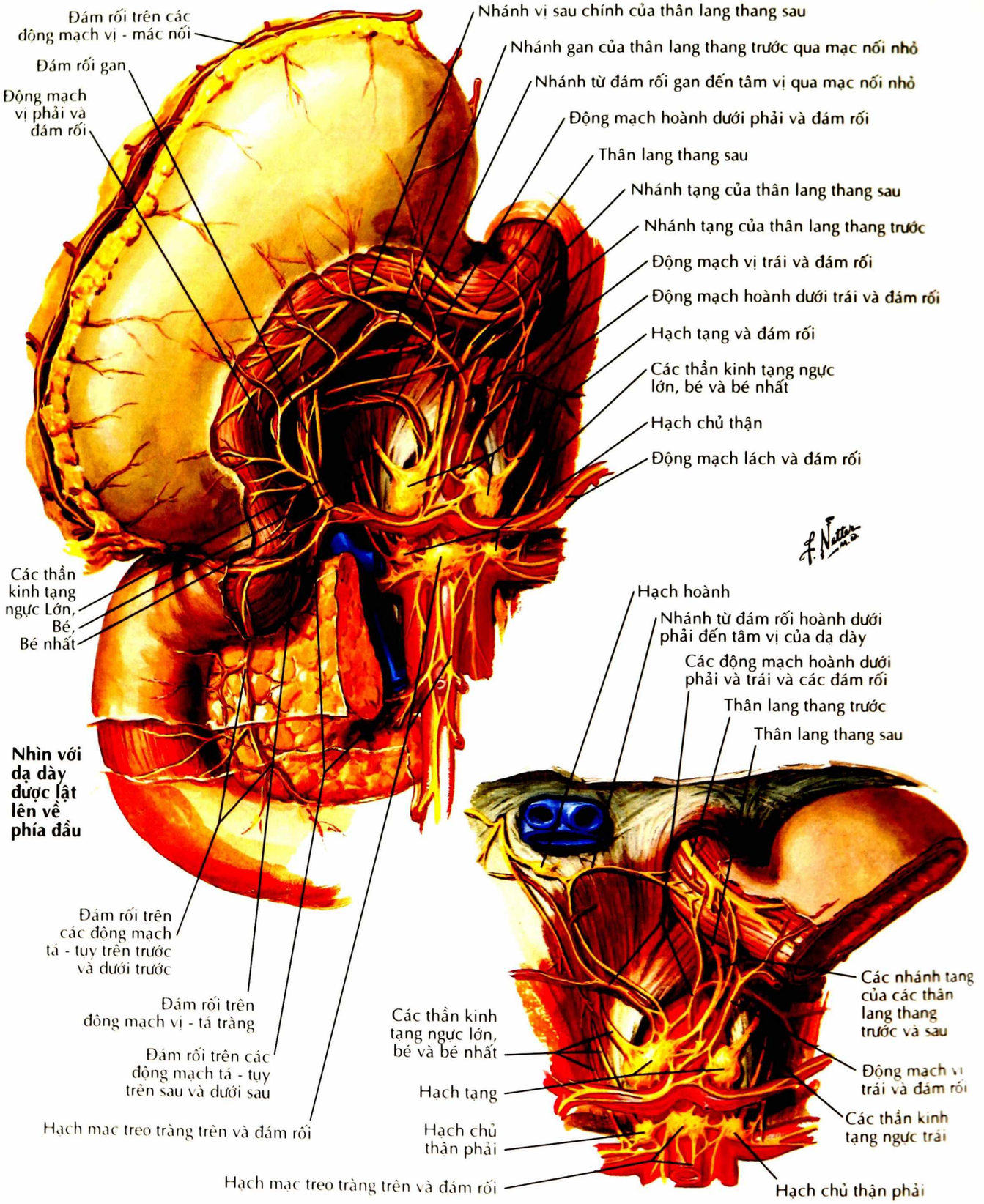

Chi Phối Thần Kinh Tự Chủ của Dạ Dày và Tá Tràng: Sơ Đồ

Xem thêm **hình 160, 161**

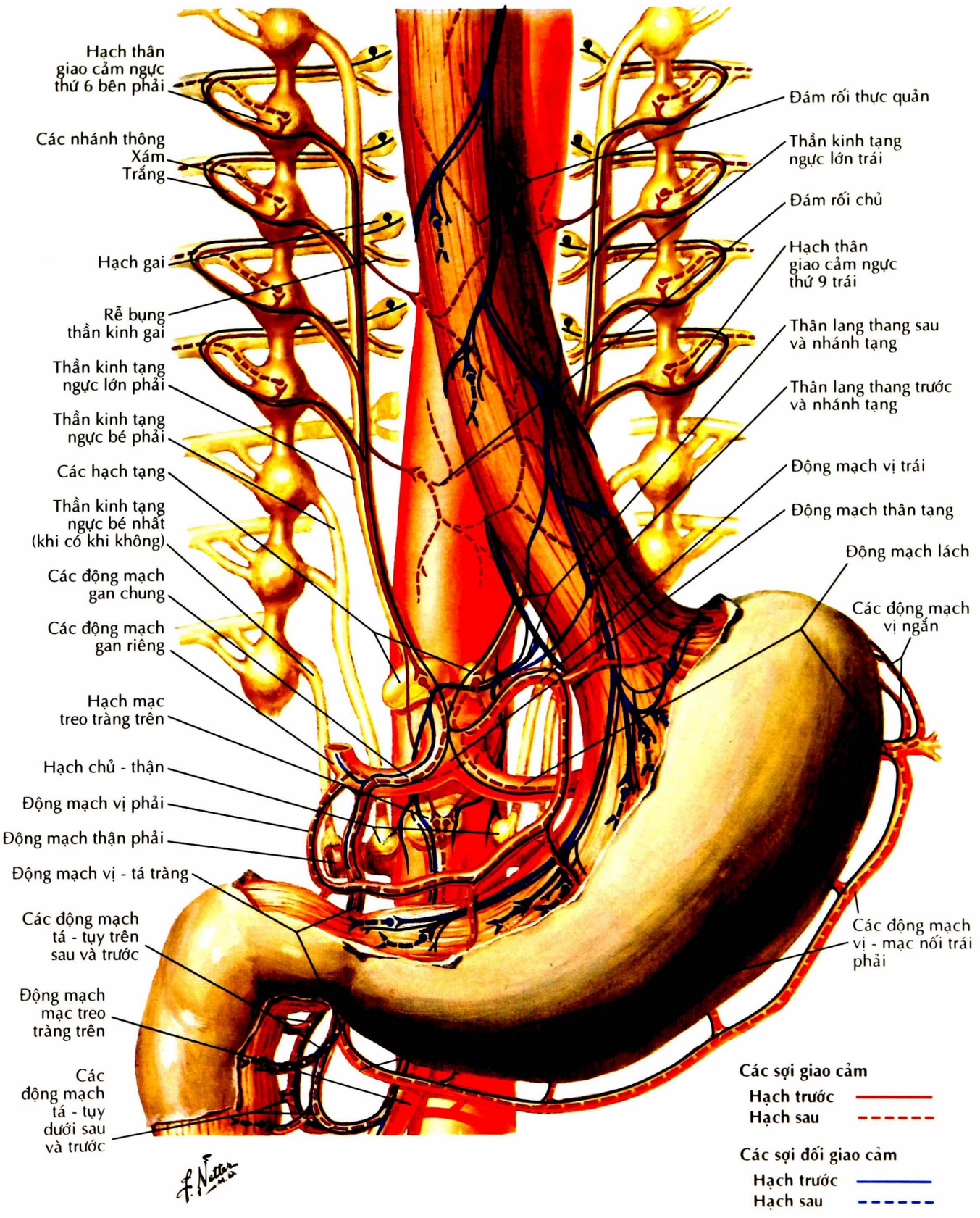

4 Chi Phối Thần Kinh Tự Chủ của Ruột Non

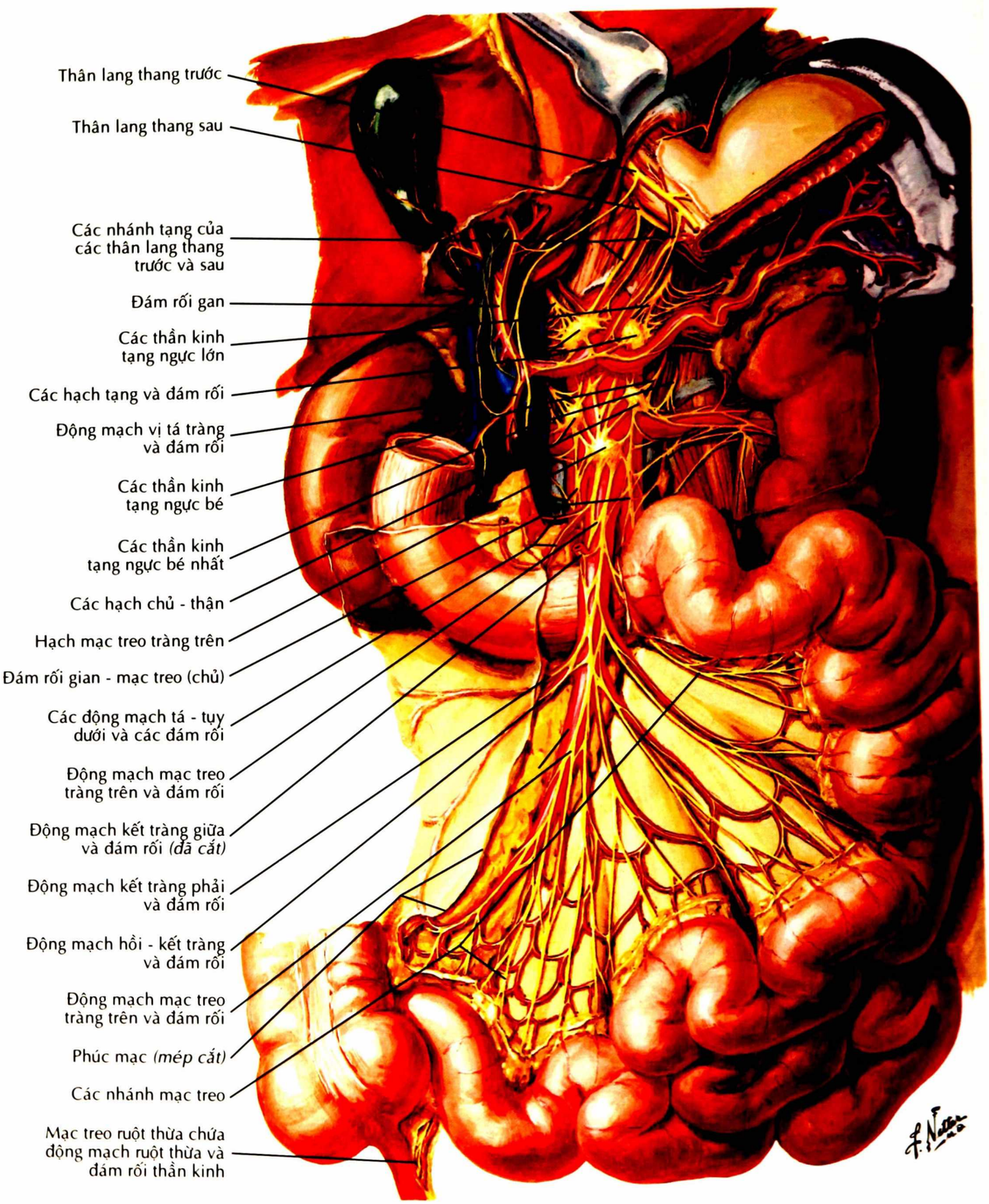

Chi Phối Thần Kinh Tự Chủ của Ruột Già

Xem thêm **hình 390 - 393**

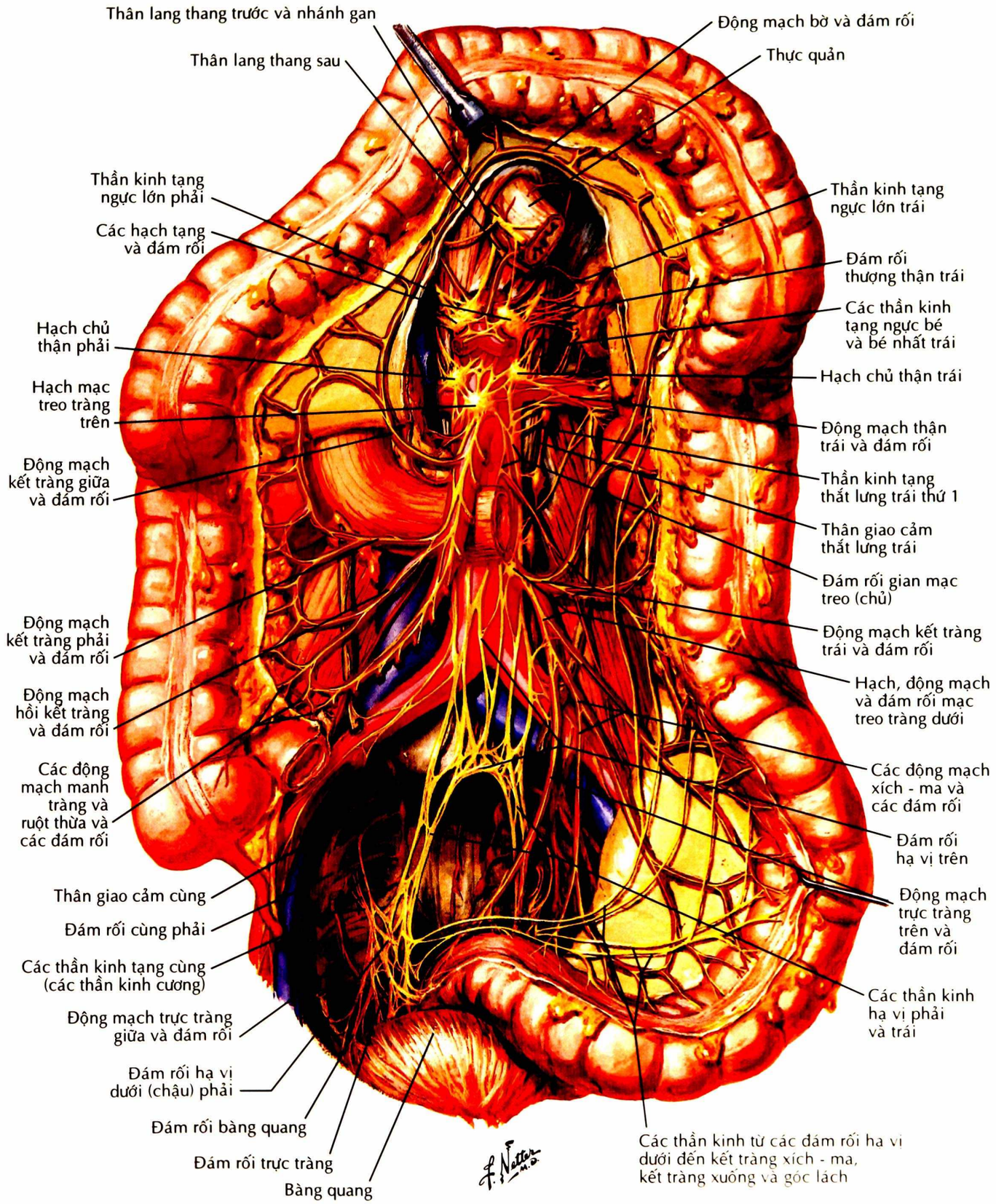

4 Chi Phối Thần Kinh Tự Chủ của Ruột Non và Ruột Già: Sơ Đồ

Xem thêm hình 160, 161

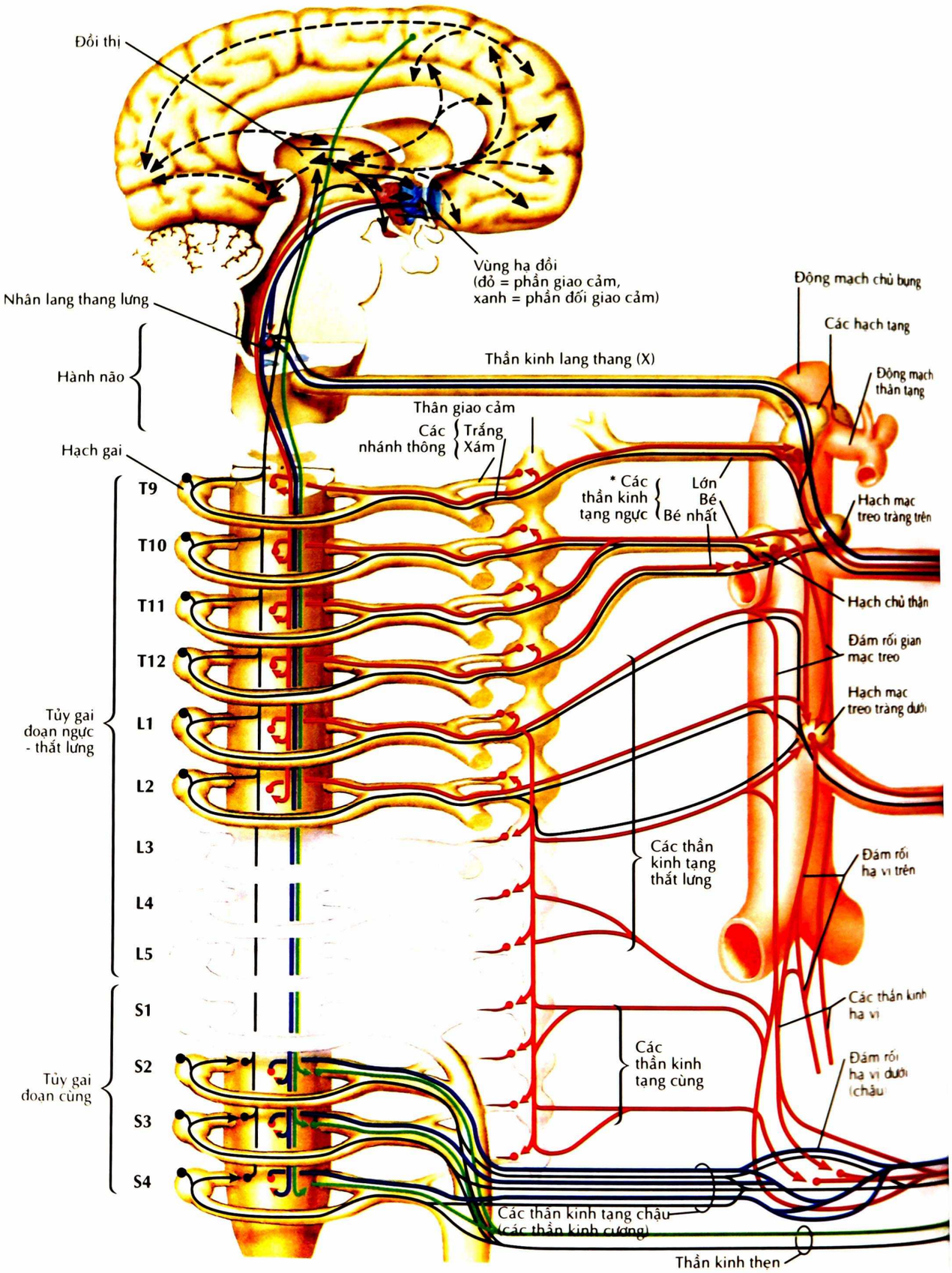

Chi Phối Thần Kinh Tự Chủ của Ruột Non và Ruột Già: Sơ Đồ

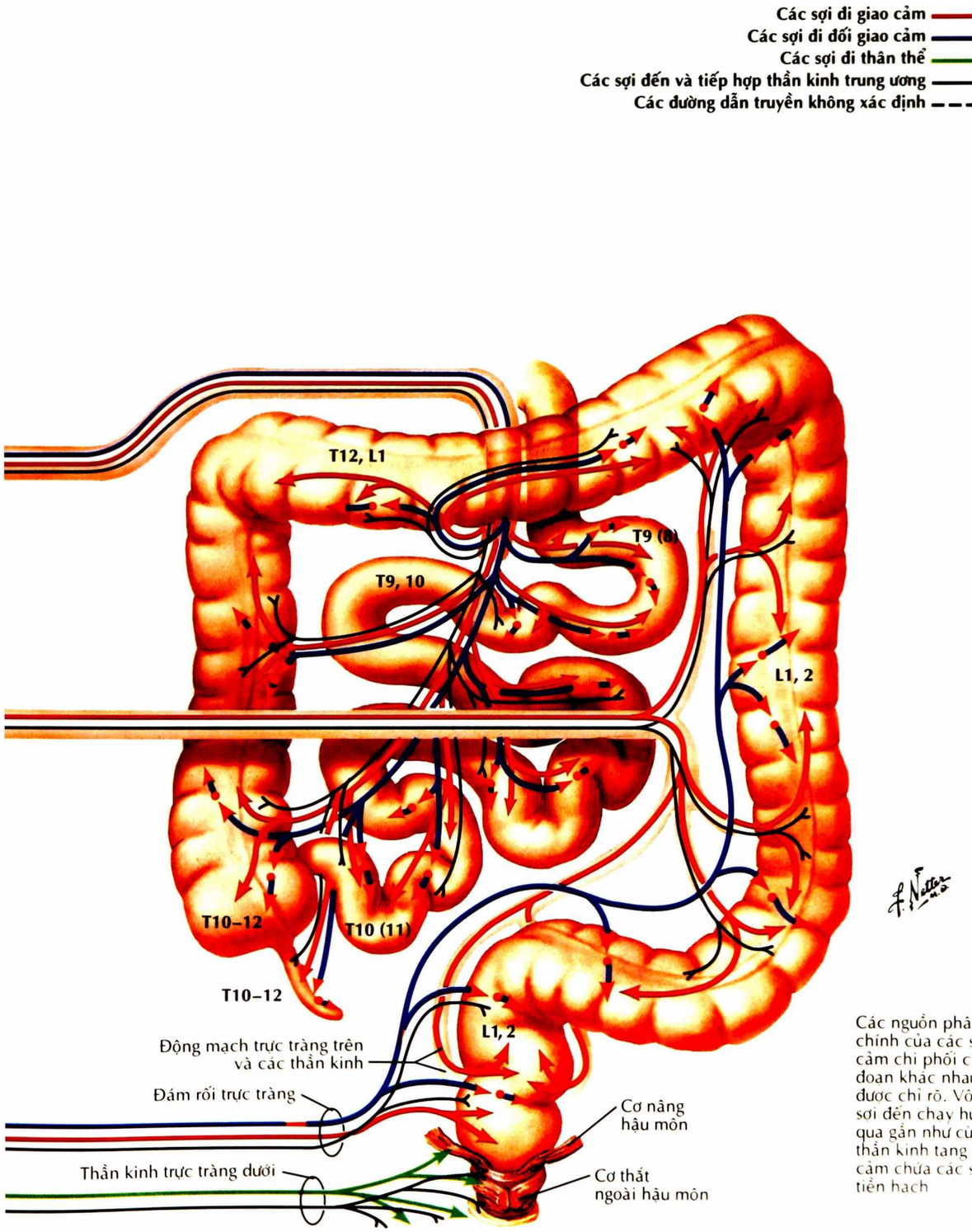

Các nguồn phân đoạn chính của các sợi giao cảm chi phối cho những đoạn khác nhau của ruột được chỉ rõ. Vô số các sợi đến chạy hướng tâm qua gần như cùng các thần kinh tạng giao cảm chứa các sợi tiền hạch

4 Các Đường Phản Xạ Tự Chủ: Sơ Đồ

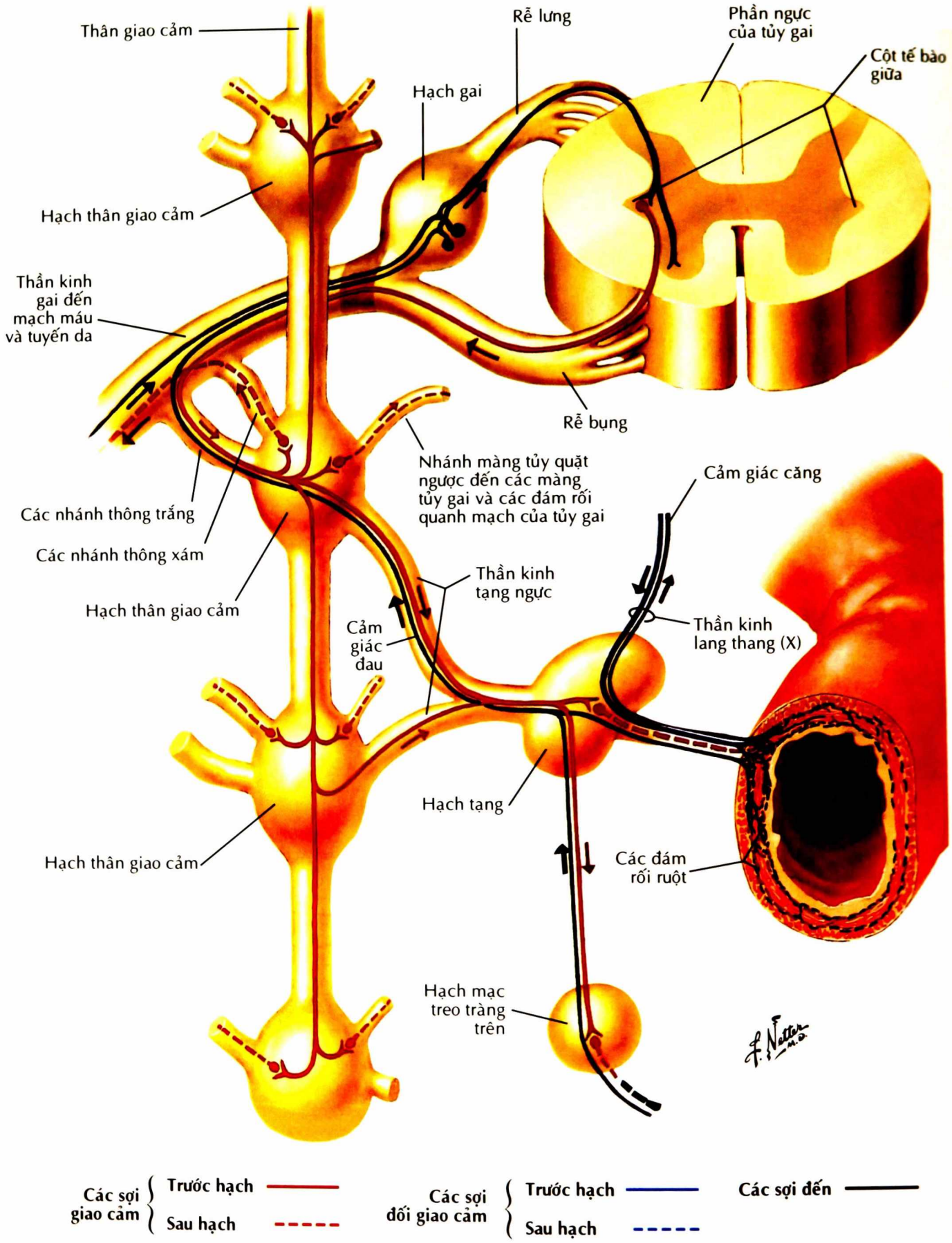

Các Đám Rối Tự Chủ Nội Tại của Ruột: Sơ Đồ

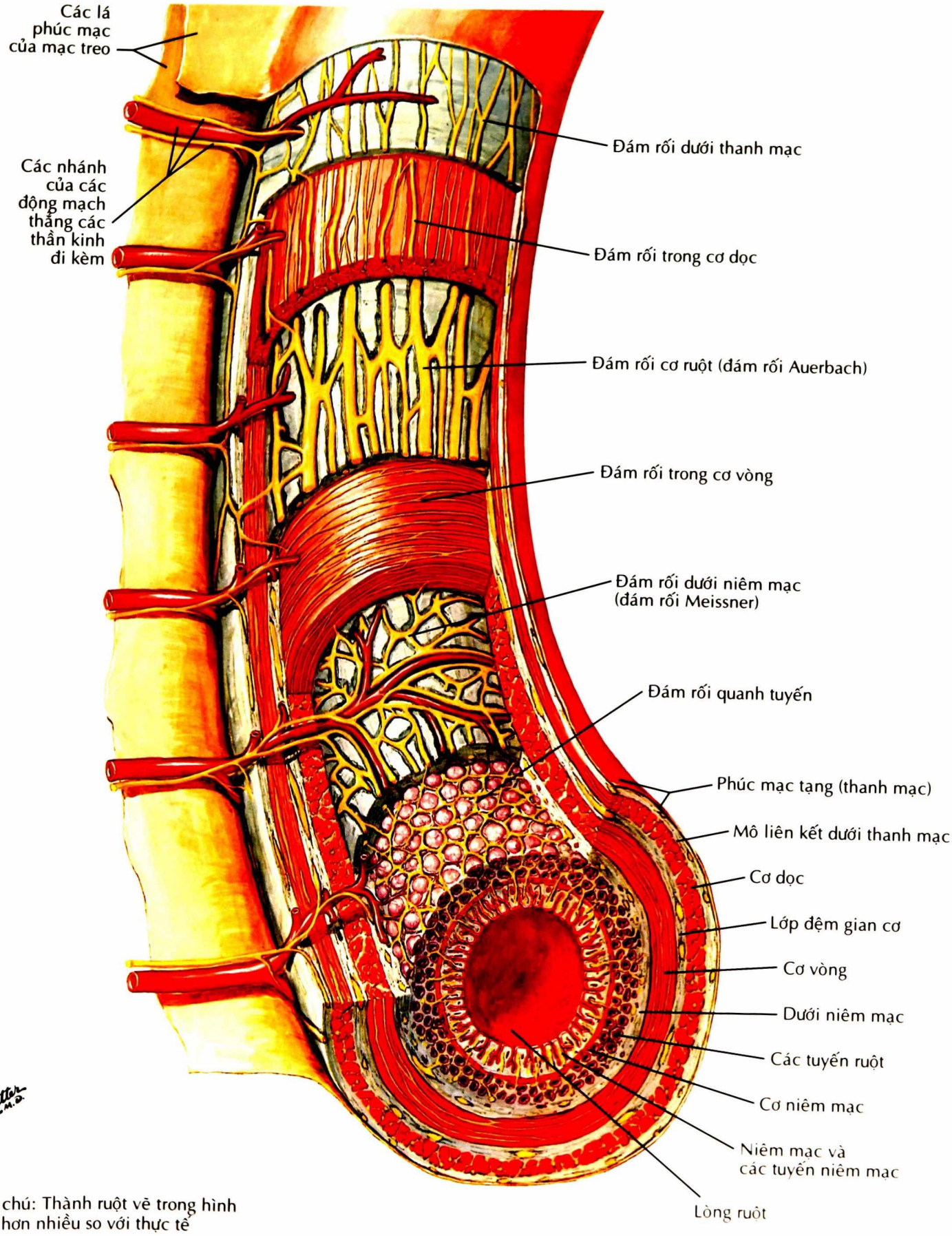

Ghi chú: Thành ruột vẽ trong hình dày hơn nhiều so với thực tế

4 Chi Phối Thần Kinh Tự Chủ của Gan và Đường Mật: Sơ Đồ

Xem thêm hình 160, 161

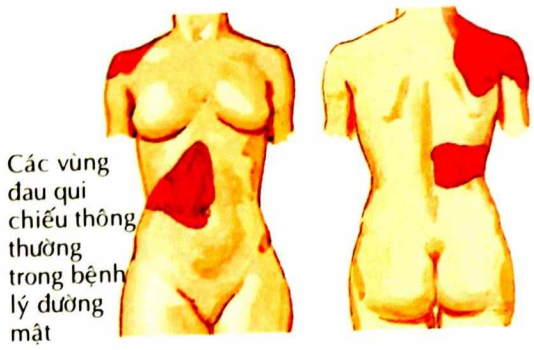

Các vùng đau qui chiếu thông thường trong bệnh lý đường mật

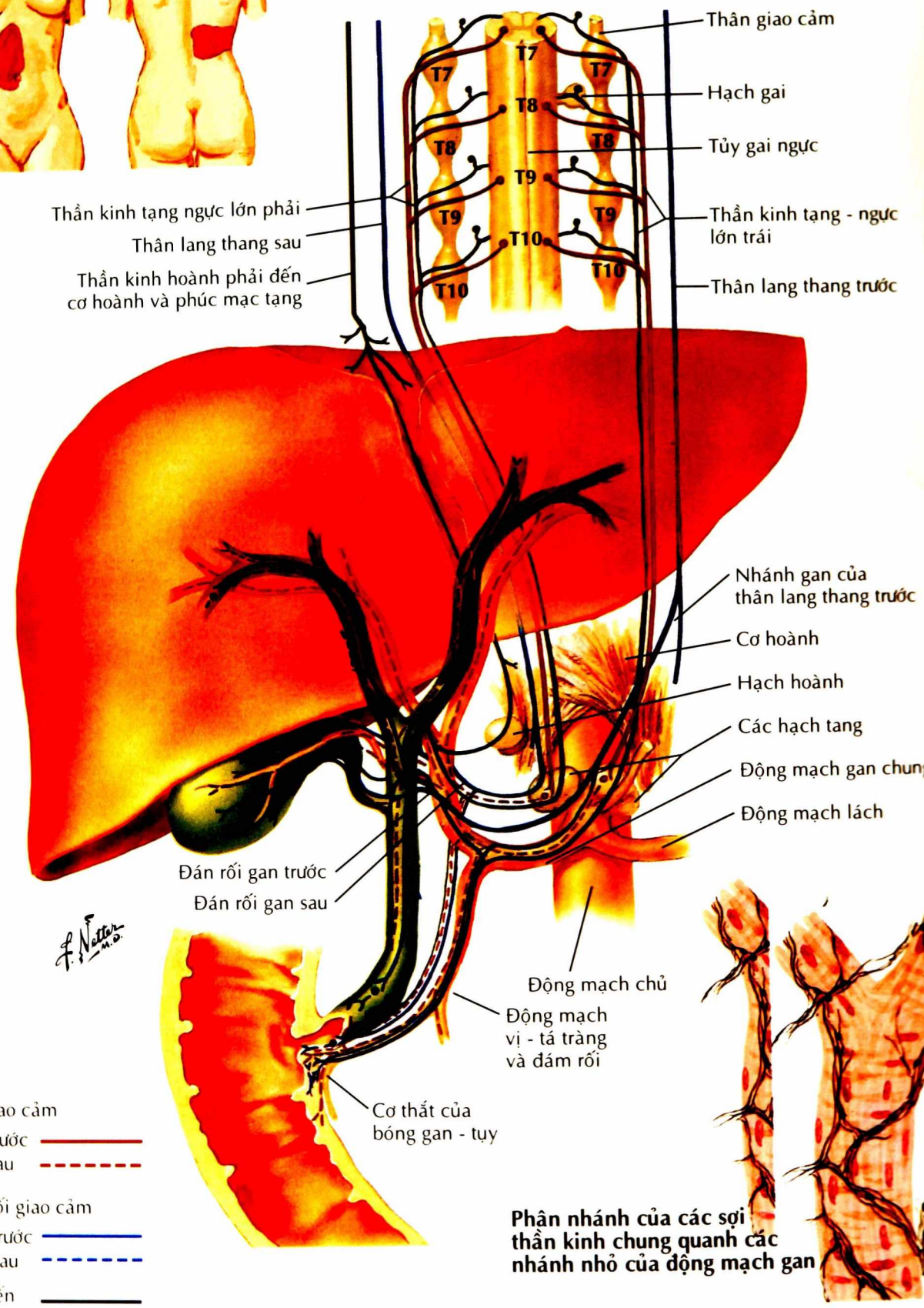

Phân nhánh của các sợi thần kinh chung quanh các nhánh nhỏ của động mạch gan

Chi Phối Thần Kinh Tự Chủ của Tụy: Sơ Đồ

Xem thêm hình 160, 161

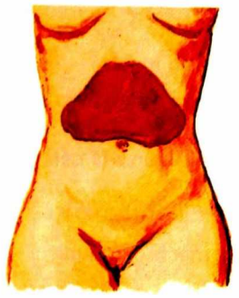

Các vùng thông thường của cảm giác đau tụy

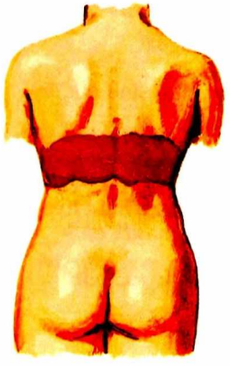

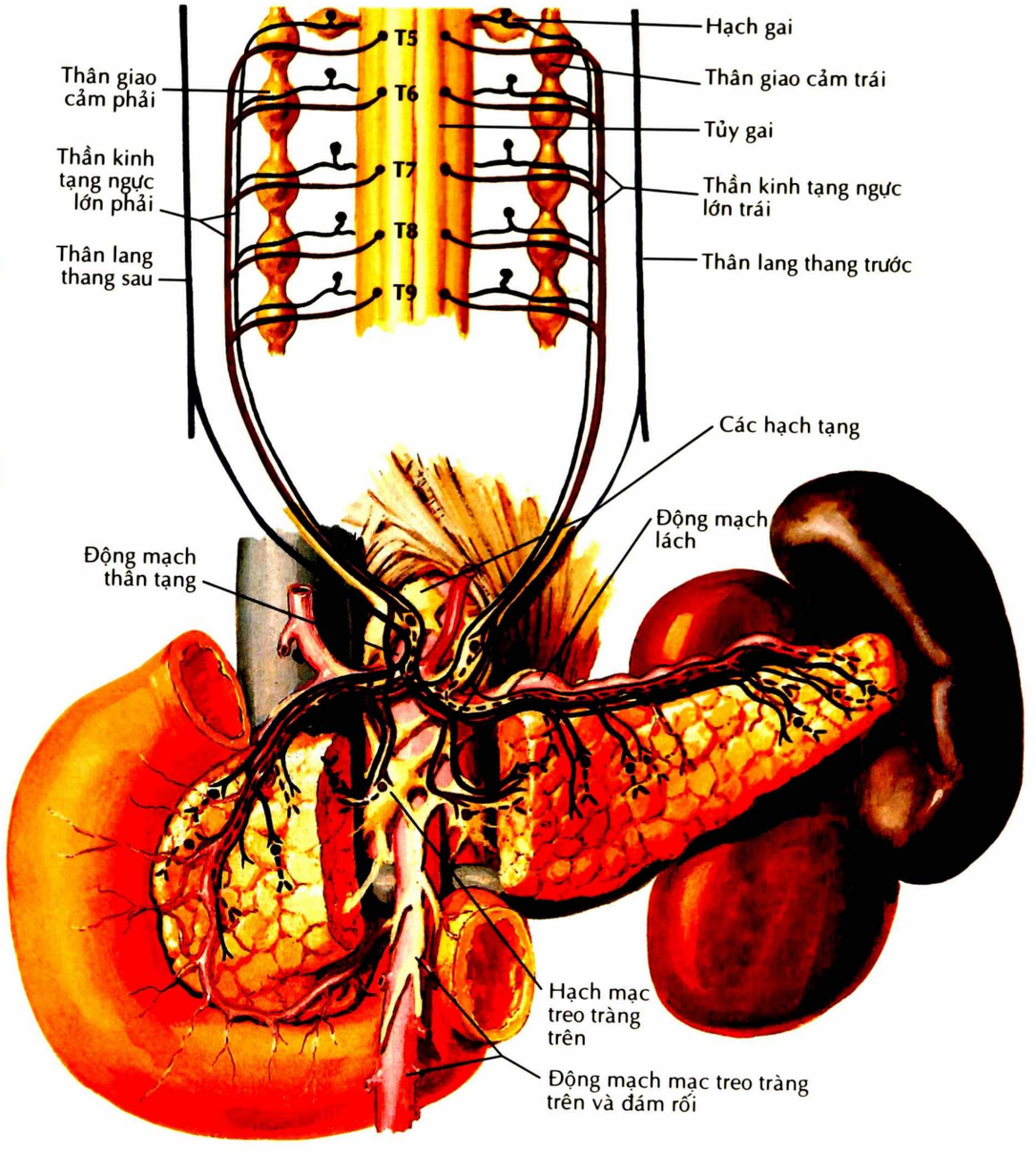

F. Netter M.D.

Các sợi giao cảm
Trước hạch
Sau hạch

Các sợi đối giao cảm
Trước hạch
Sau hạch

Các sợi đến

4 Các Thận ở Tại Chỗ: Nhìn Trước

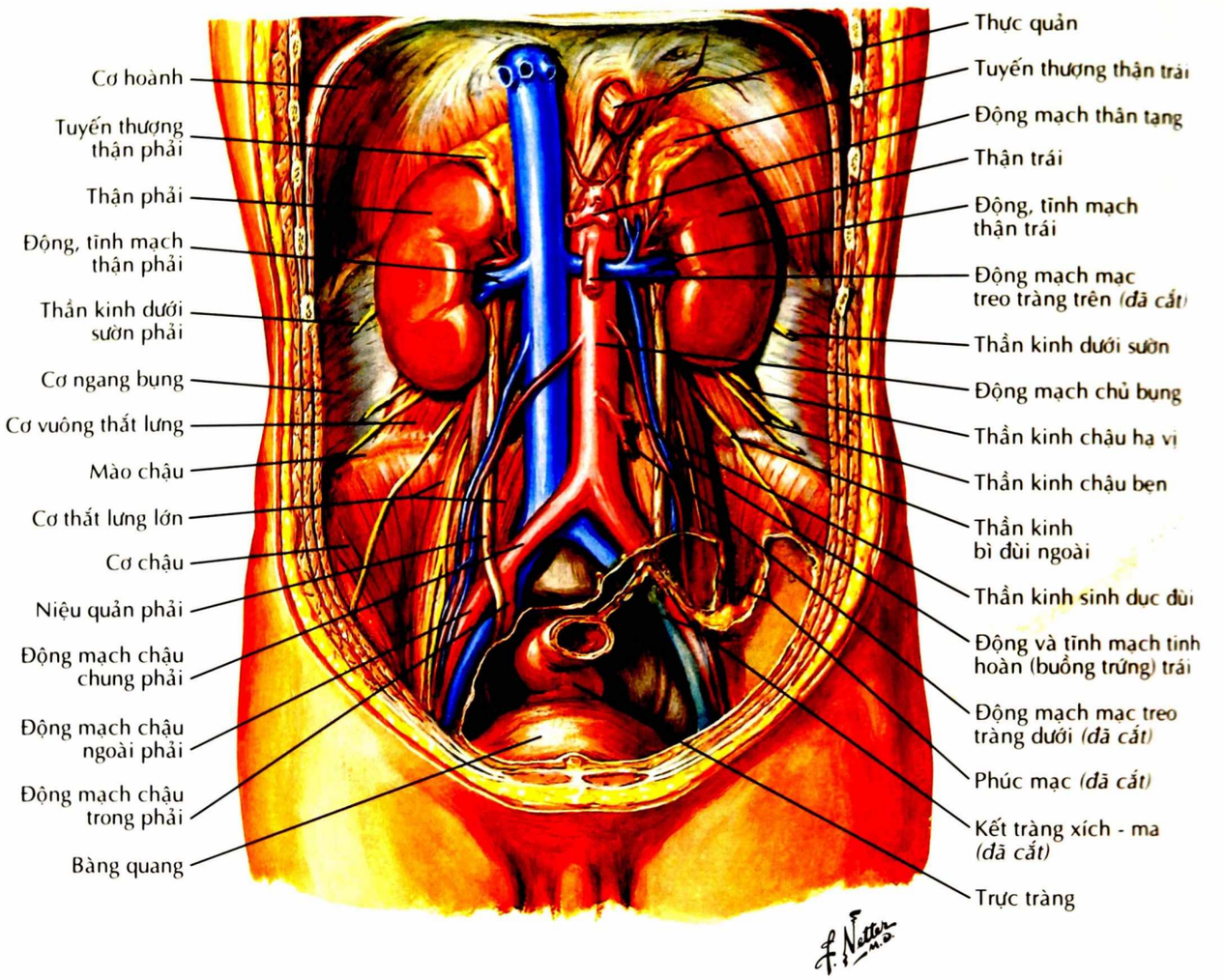

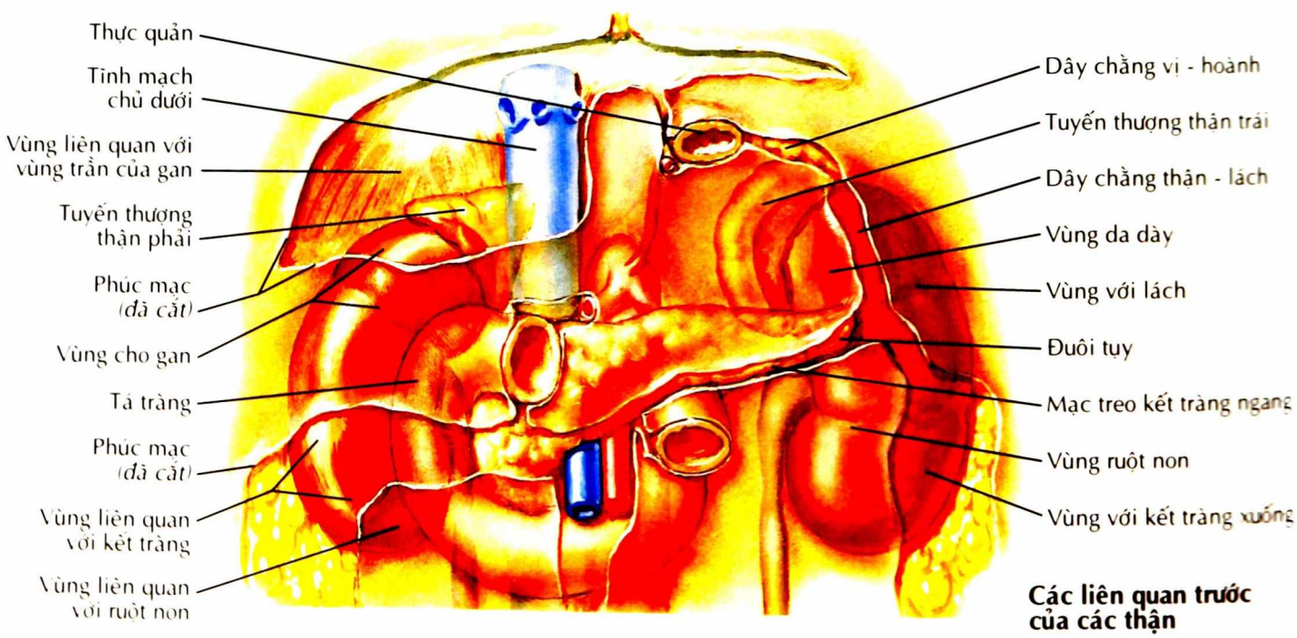

Các liên quan trước của các thận

Các Thận ở Tại Chỗ: Nhìn Sau

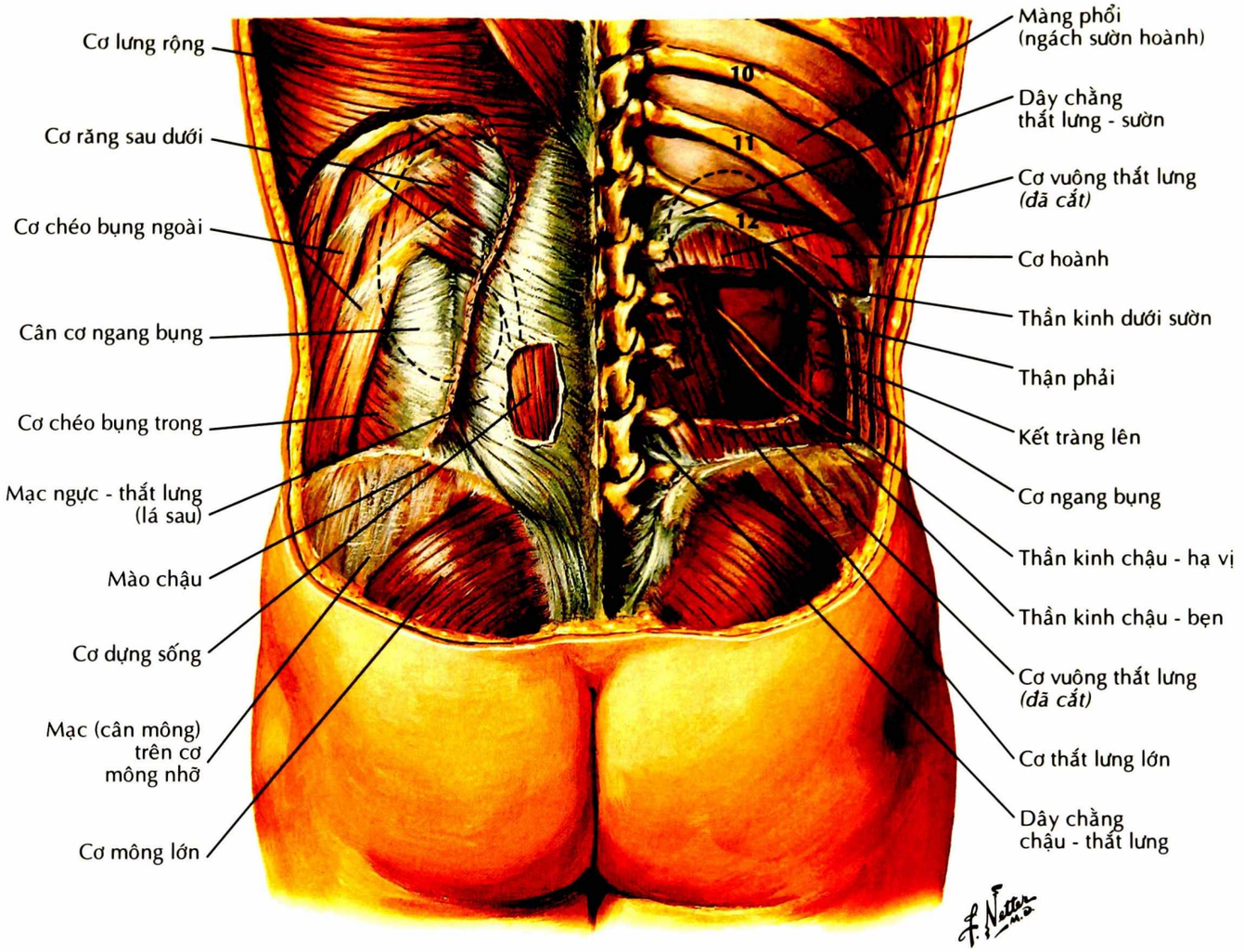

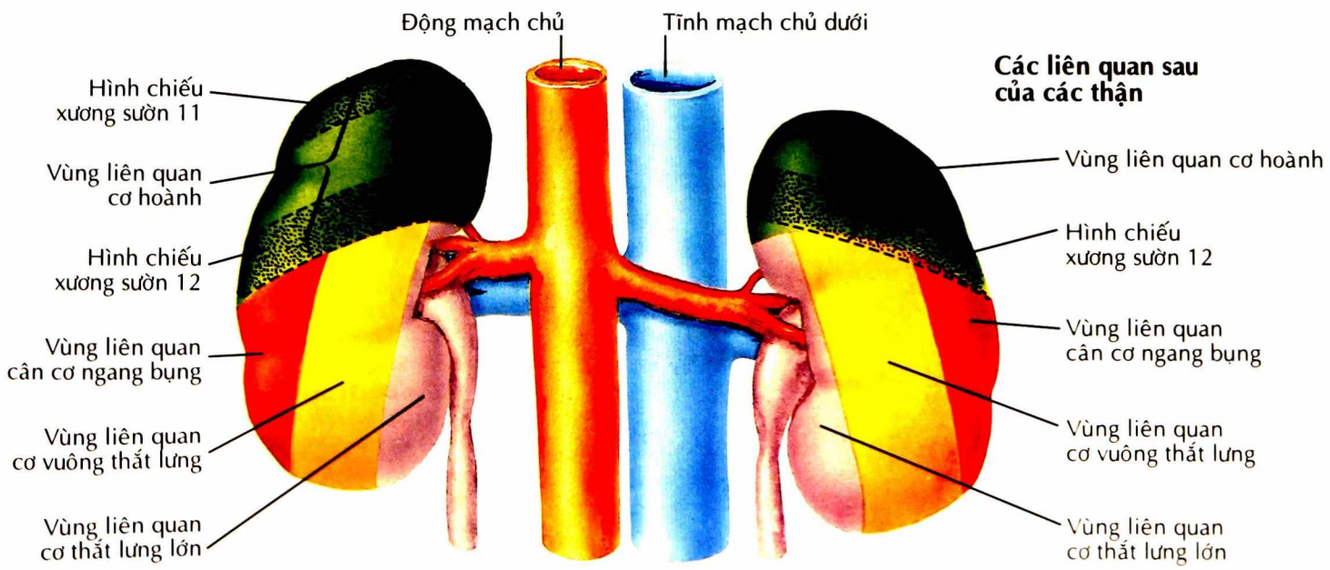

4 Động Mạch và Tĩnh Mạch ở Tại Chỗ

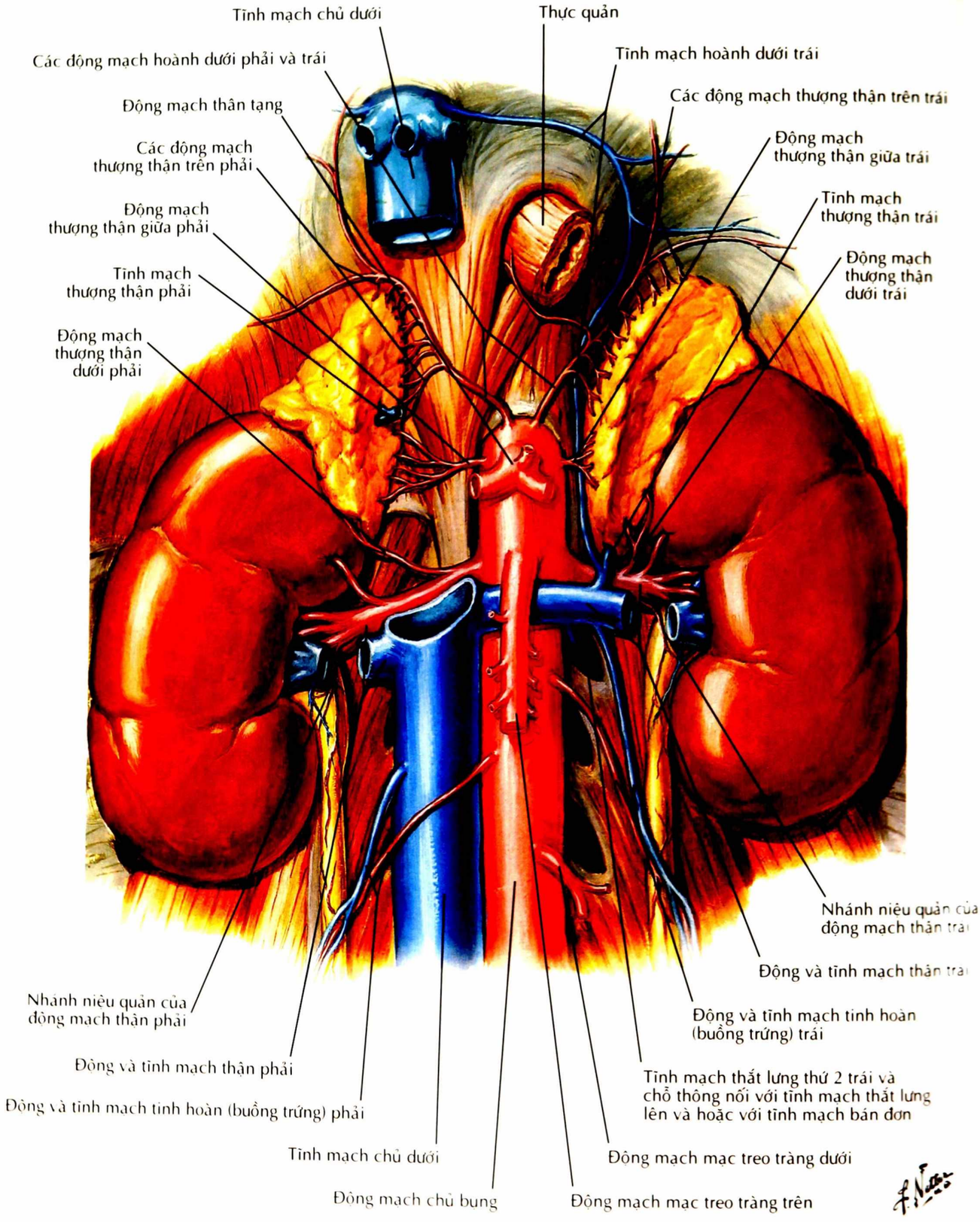

Hình 310

Các Cấu Trúc Đại Thể của Thận

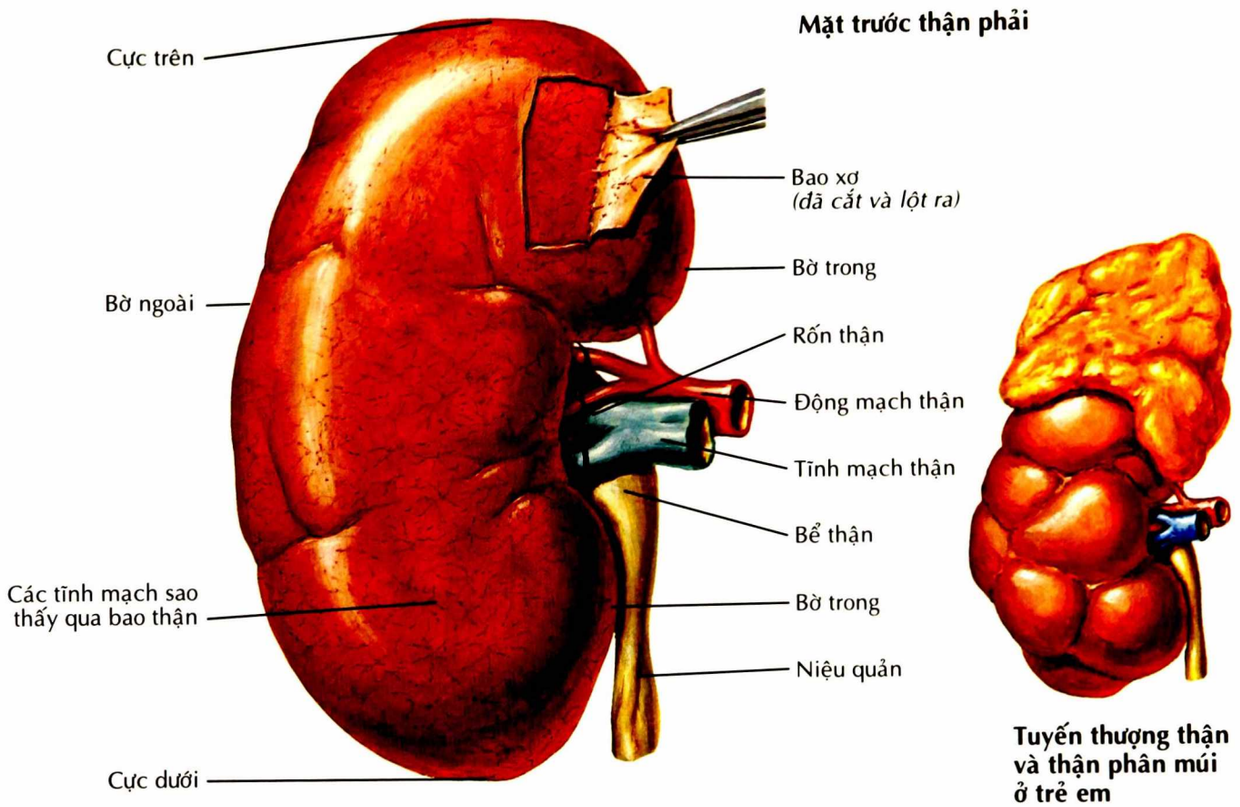

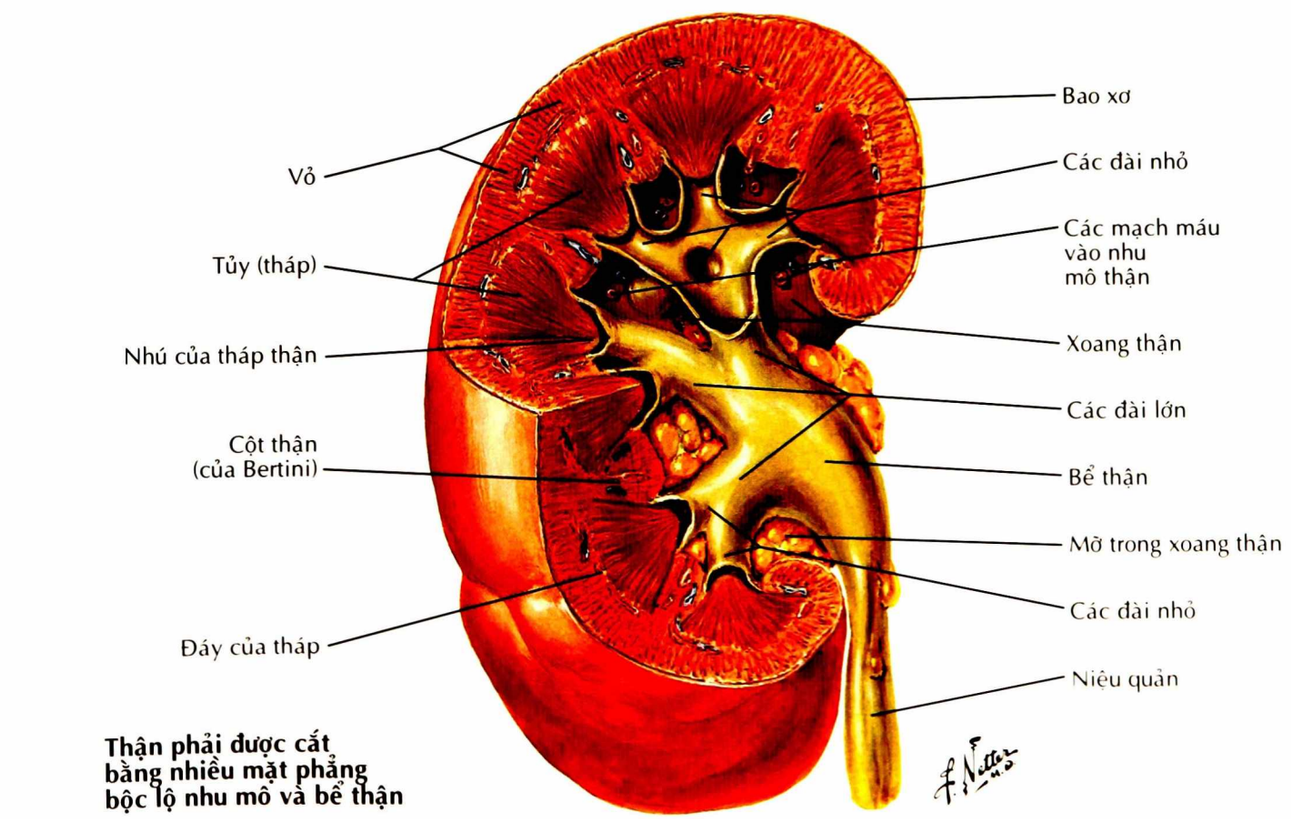

4 Các Động Mạch Thận và Các Phân Thùy Thận

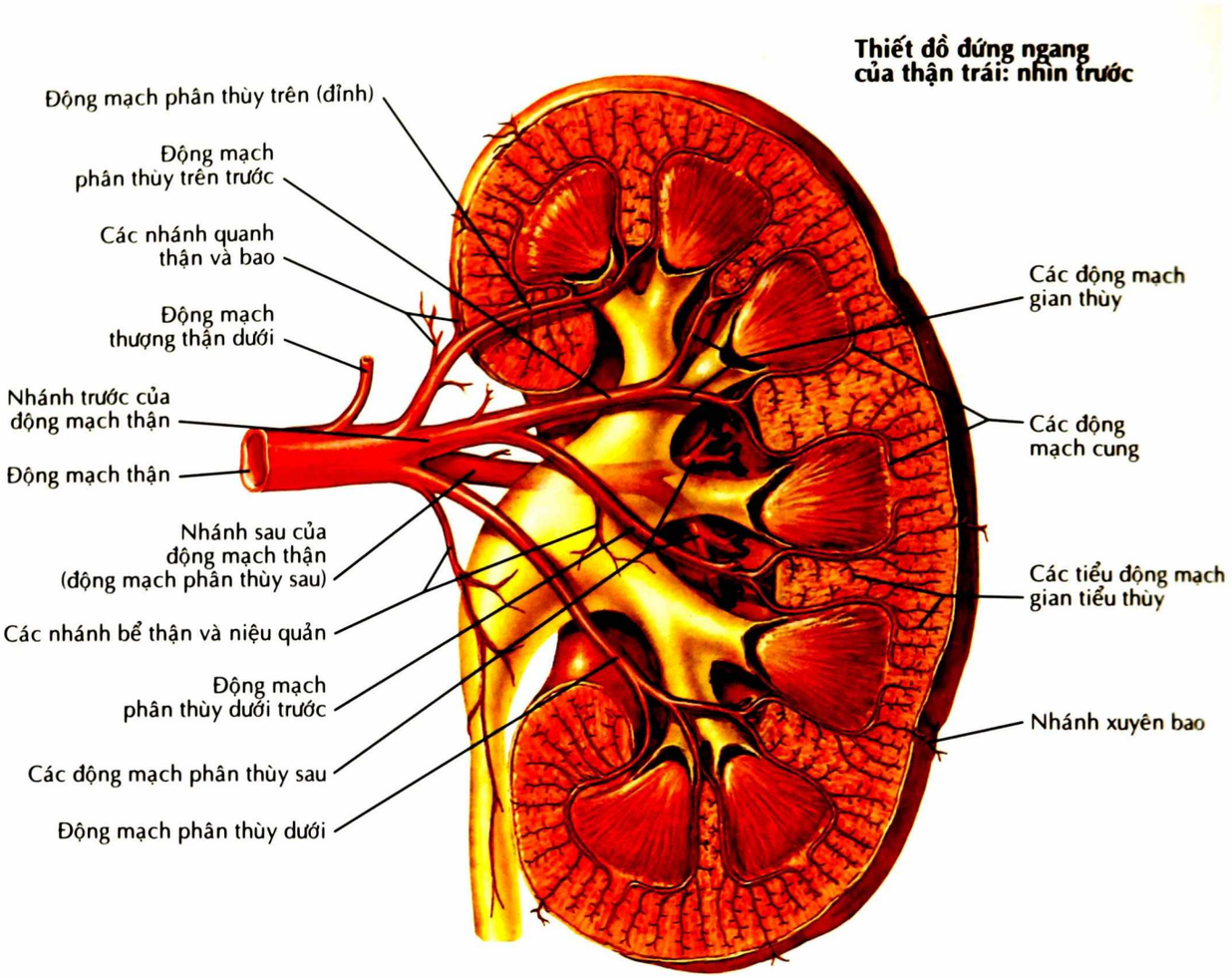

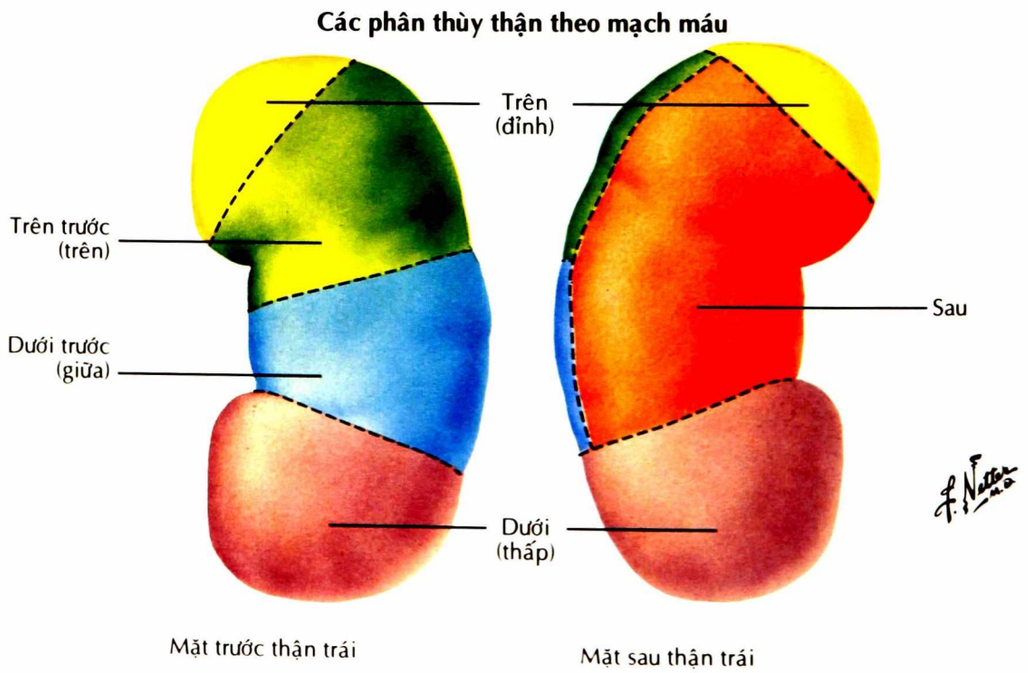

Nephron và Ống Thu Nhập: Sơ Đồ

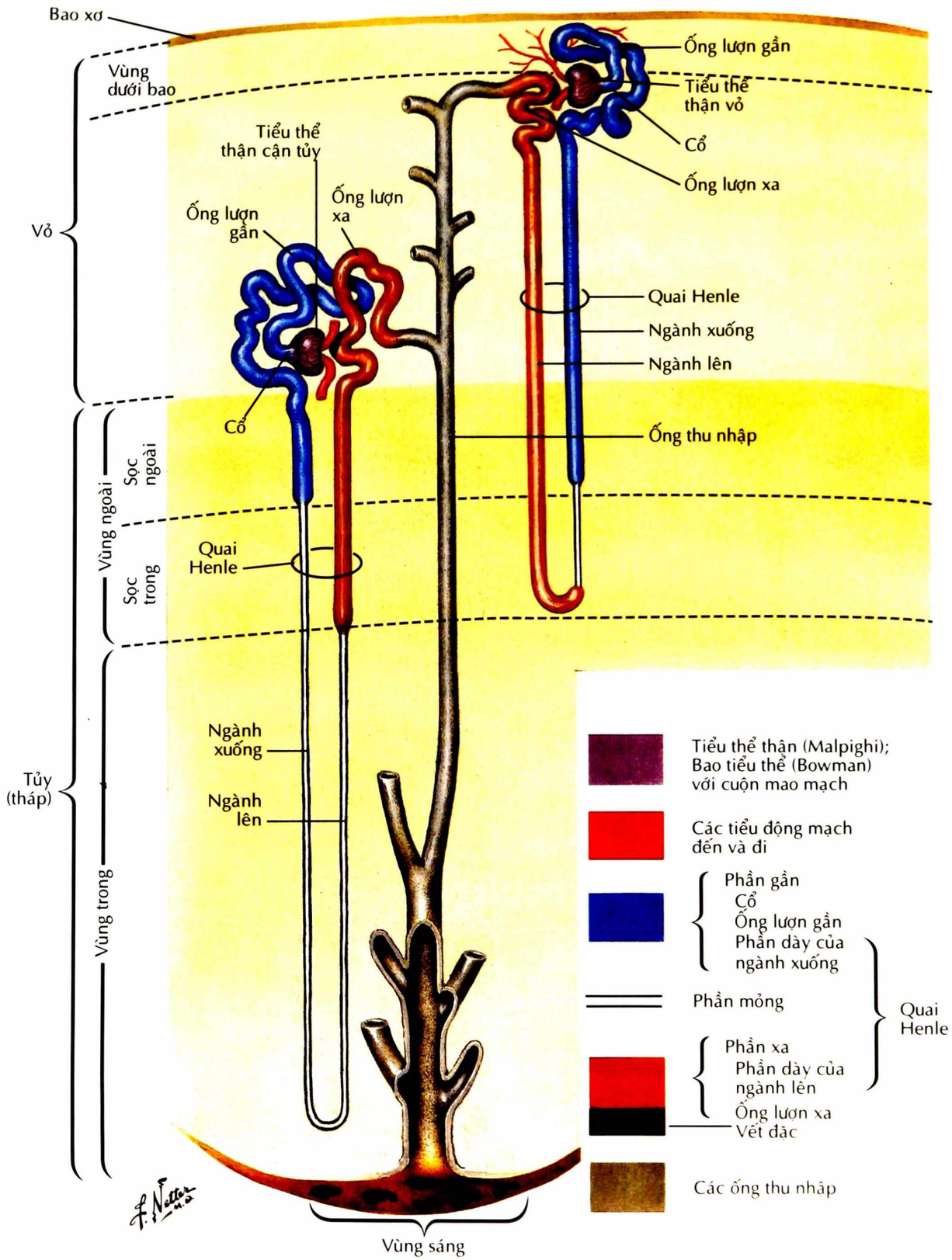

4 Các Mạch Máu Trong Nhu Mô Thận: Sơ Đồ

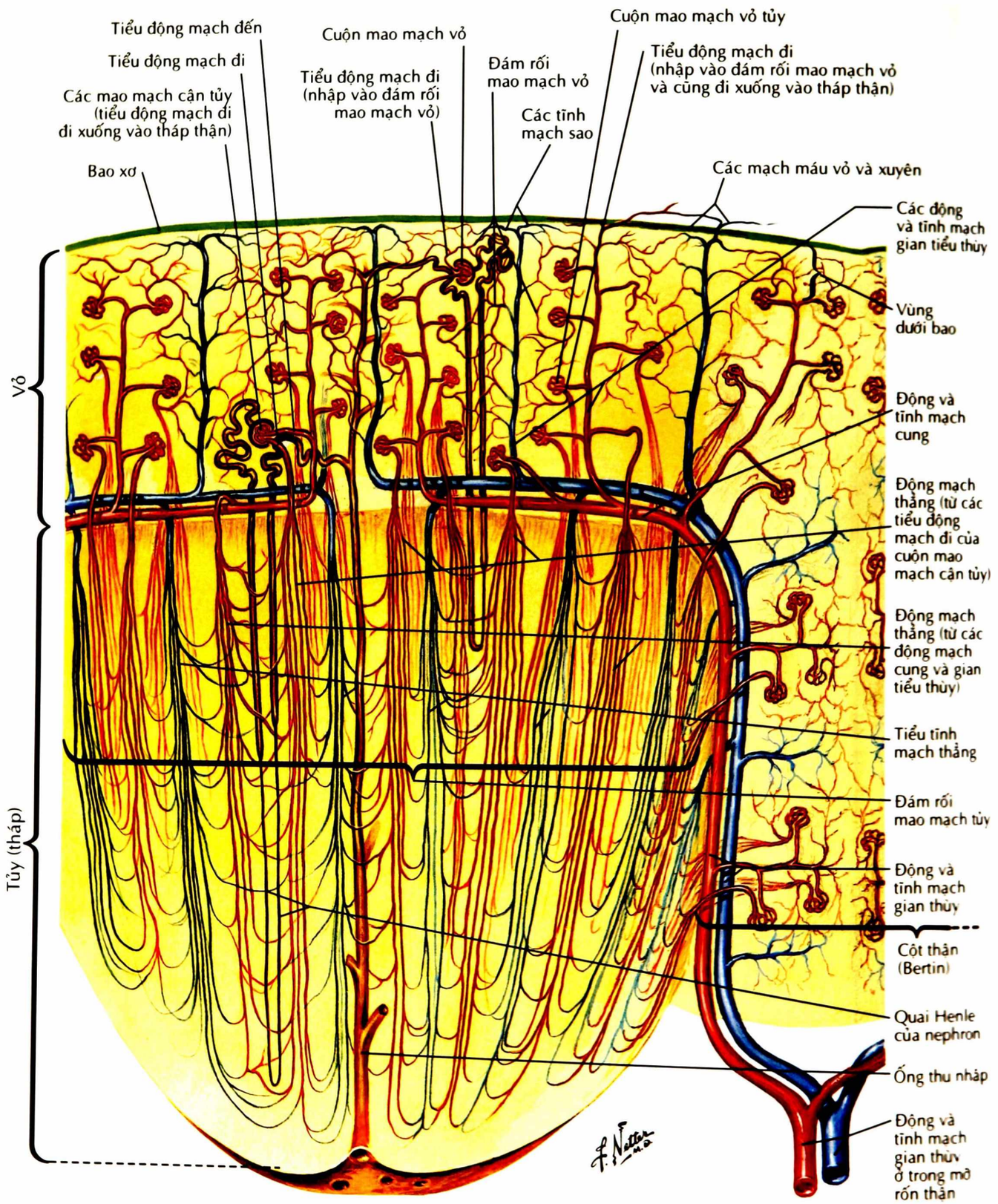

Hình 314

Các Niệu Quản Trong Bụng và Chậu

Xem thêm **hình 343, 344, 347**

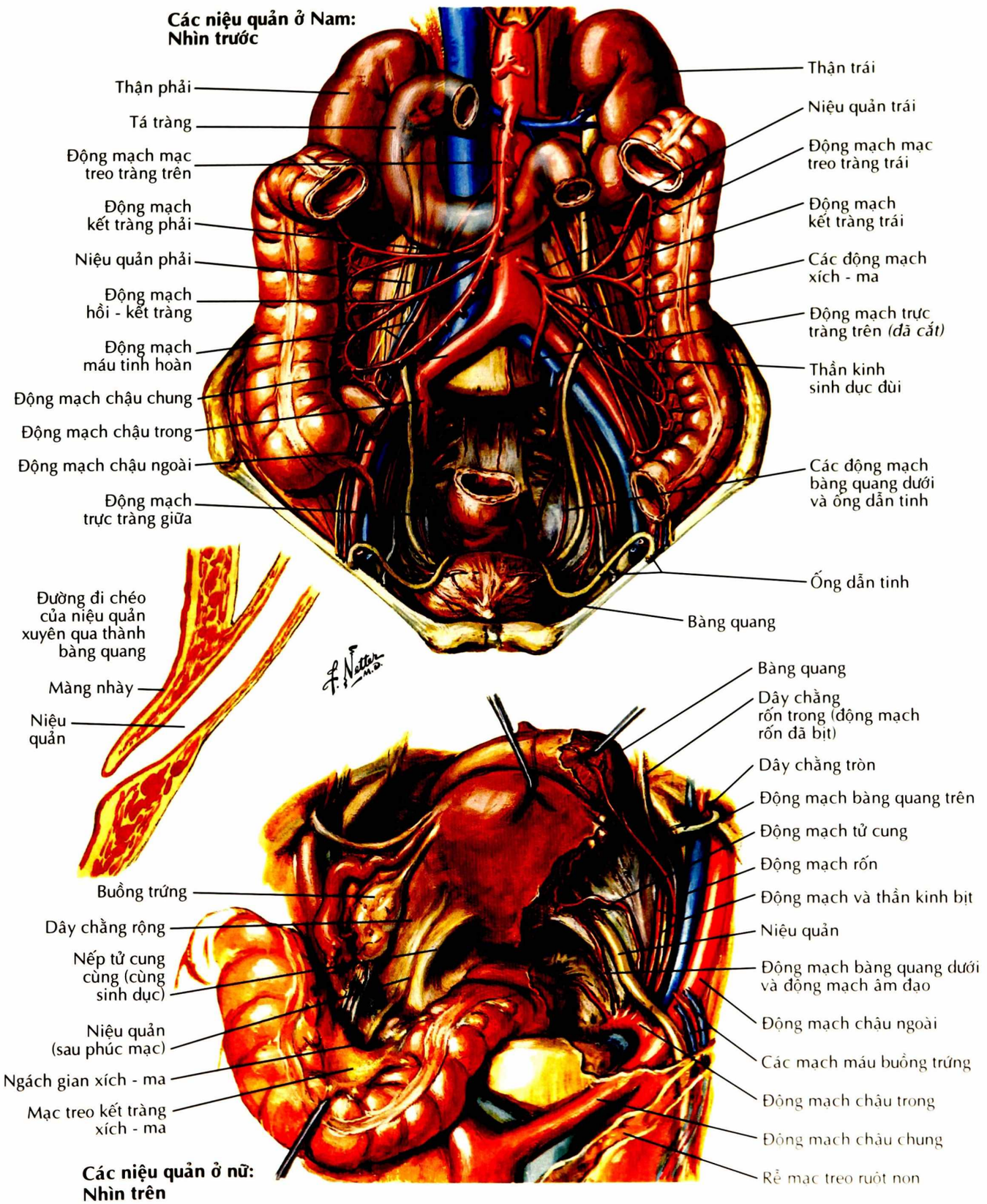

4 Các Động Mạch của Niệu Quản và Bàng Quang

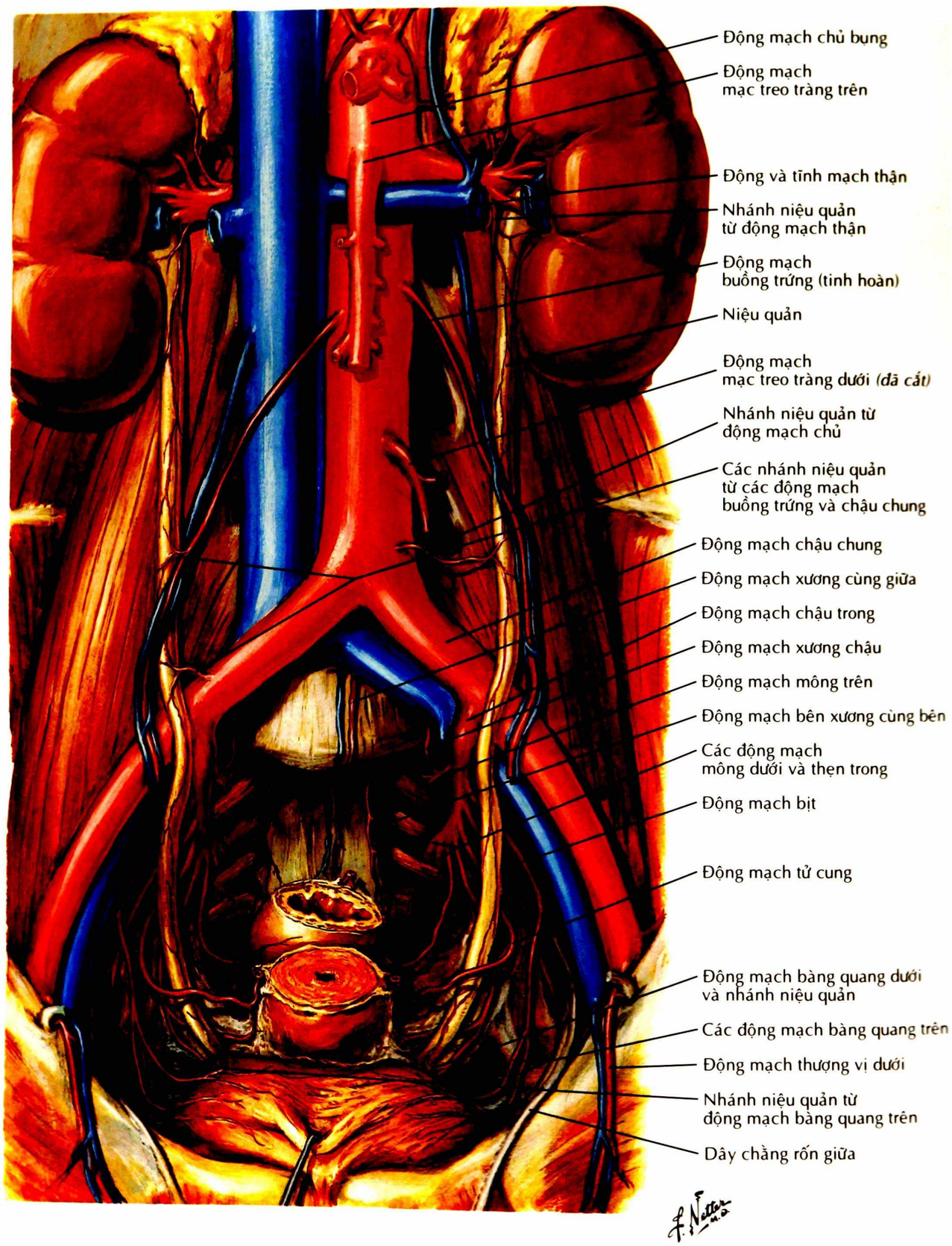

Mạc Thận

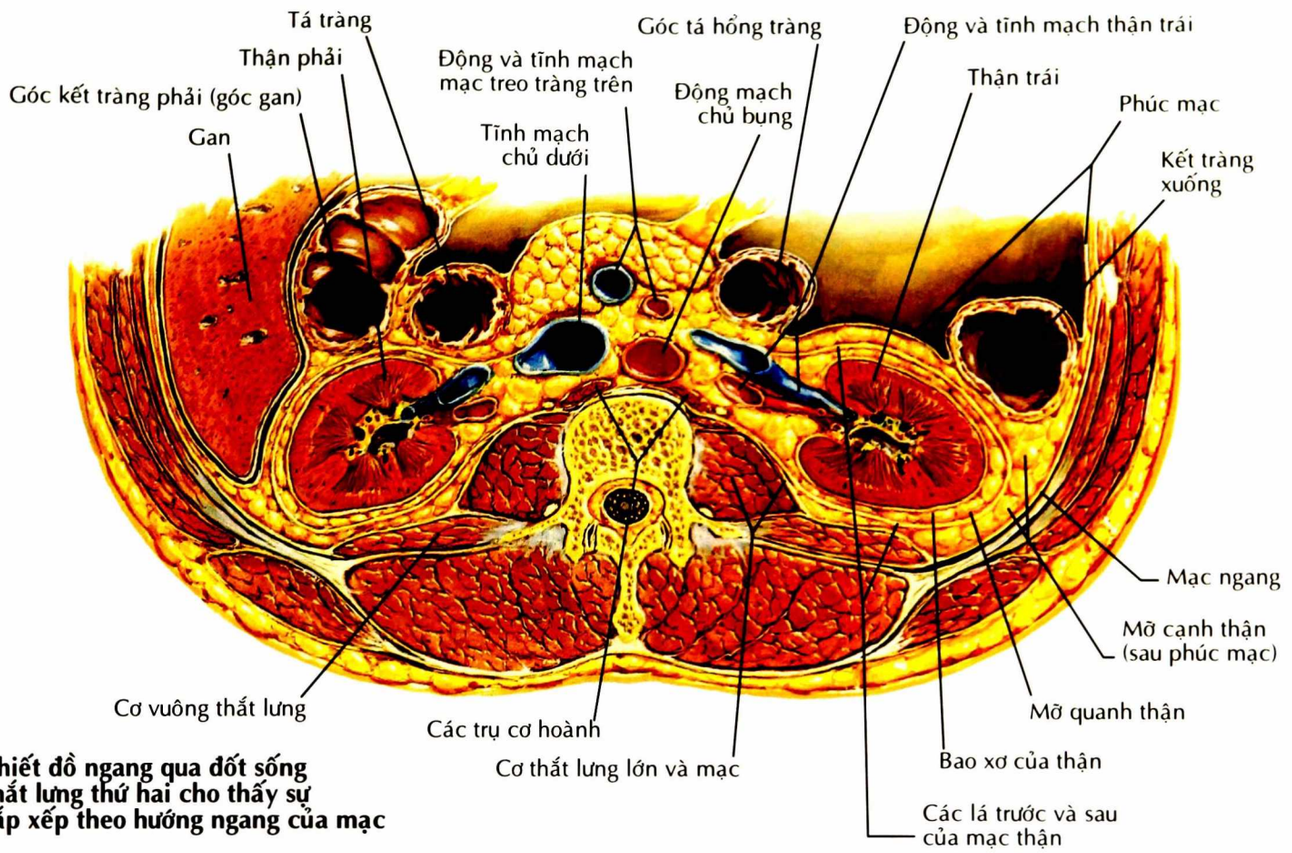

Thiết đồ ngang qua đốt sống thắt lưng thứ hai cho thấy sự sắp xếp theo hướng ngang của mạc

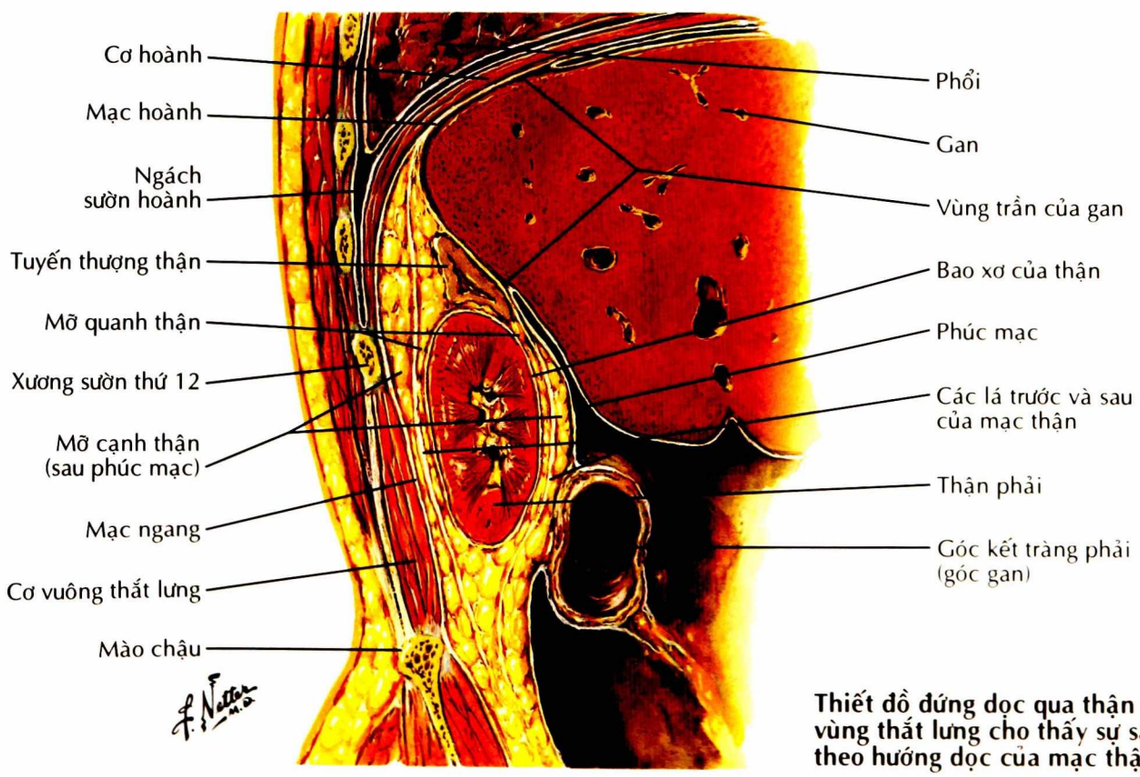

Thiết đồ đứng dọc qua thận phải và vùng thắt lưng cho thấy sự sắp xếp theo hướng dọc của mạc thận

4 Các Mạch và Hạch Bạch Huyết của Thận và Bàng Quang

Xem thêm **hình 386, 388**

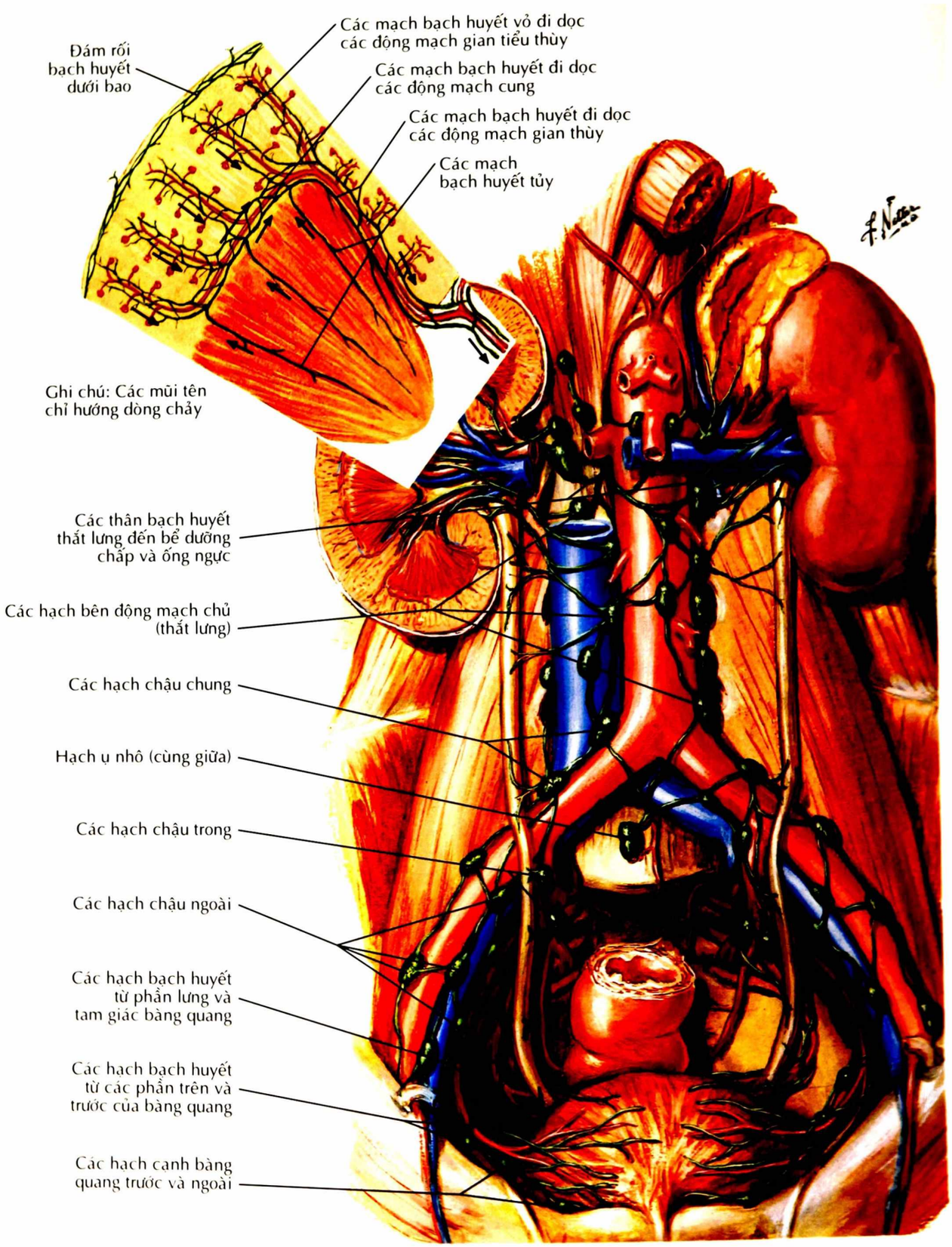

Các Thần Kinh của Thận, Niệu Quản và Bàng Quang

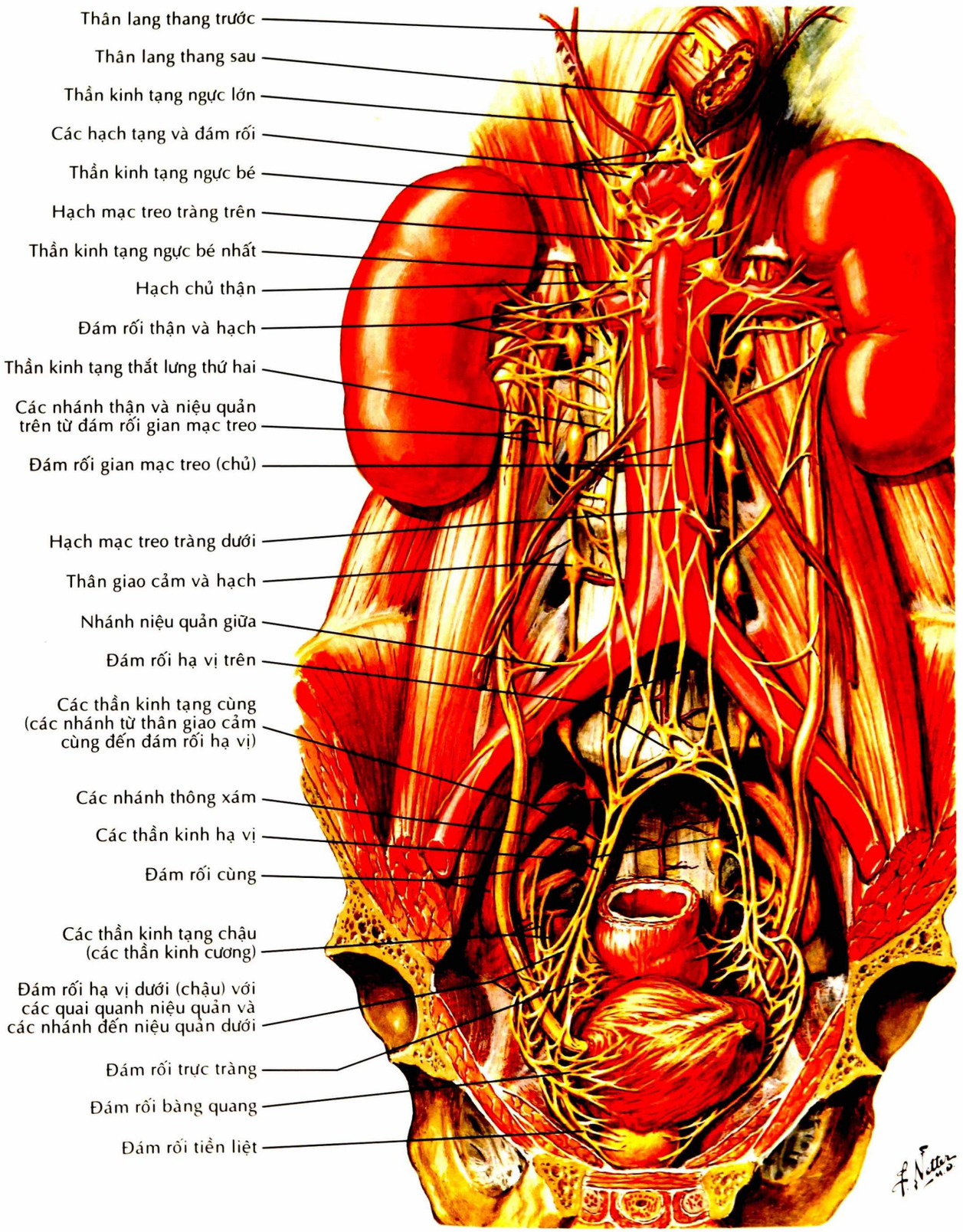

4 Chi Phối Thần Kinh Tự Chủ của Các Thận và Niệu Quản Trên: Sơ Đồ

Xem thêm **hình 160, 161, 397**

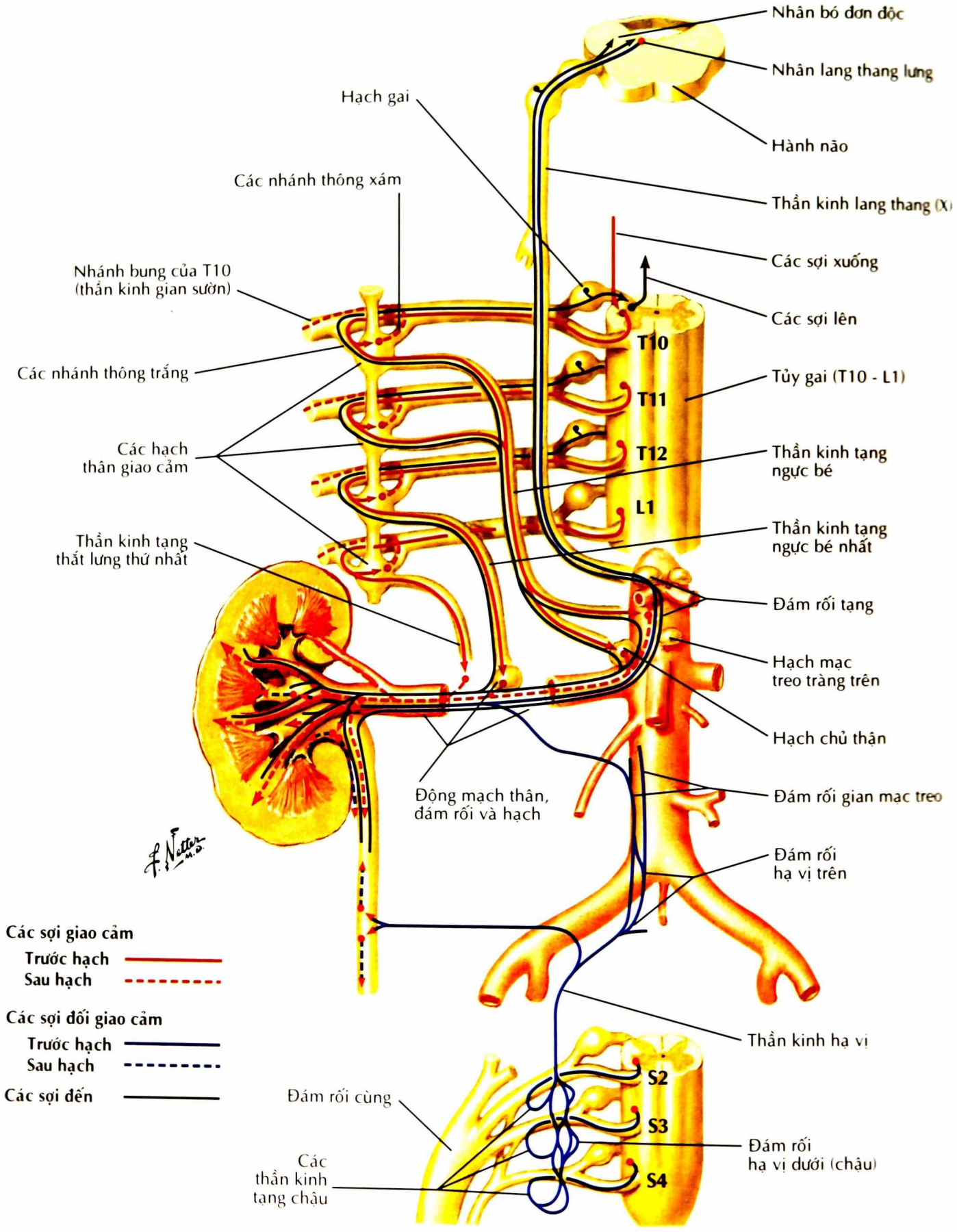

Hình 320

Các Thần Kinh Tự Chủ của Các Tuyến Thượng Thận: Phẫu Tích và Sơ Đồ

Xem thêm **hình 160, 161**

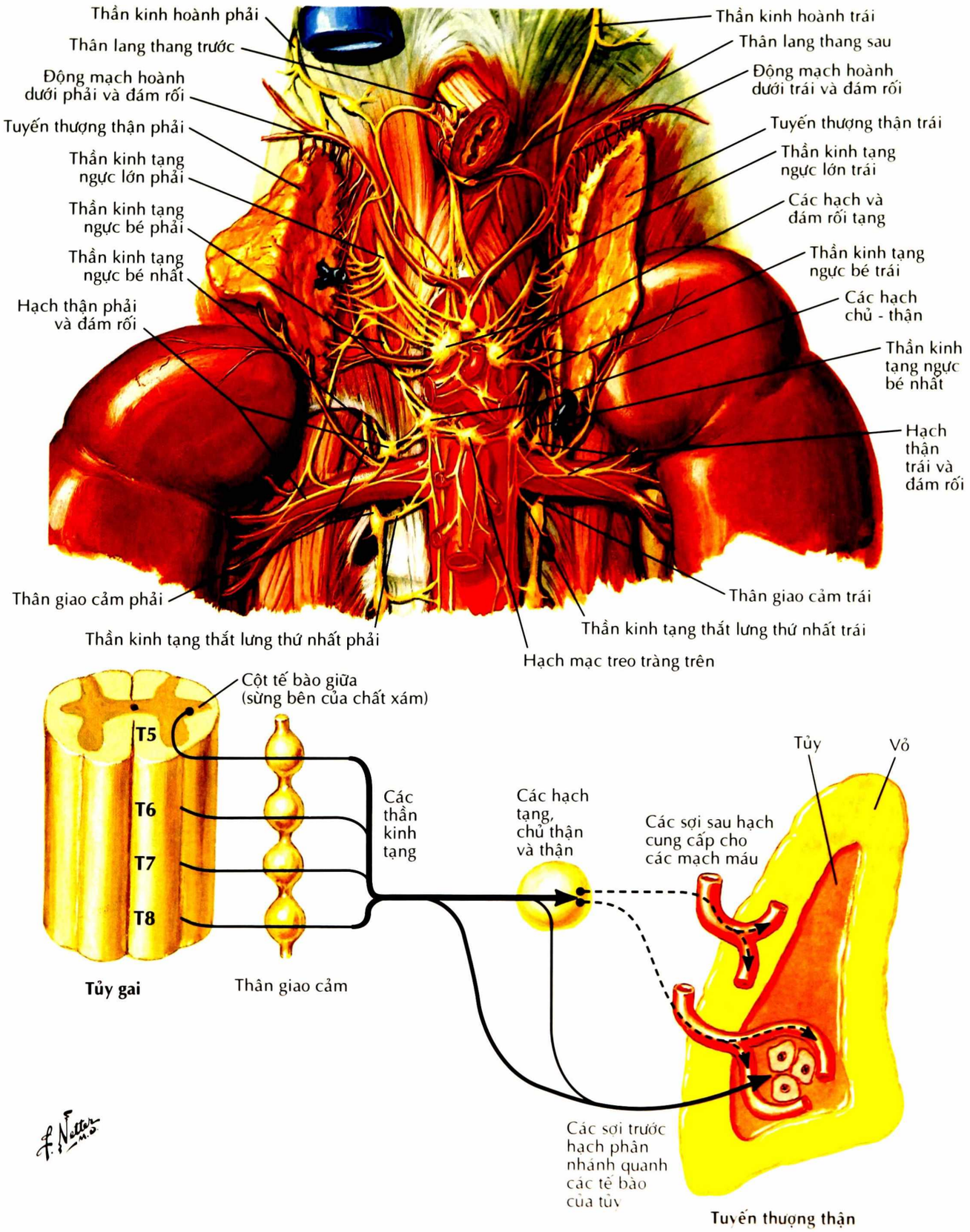

4 Các Động Mạch và Tĩnh Mạch của Tuyến Thượng Thận ở Tại Chỗ

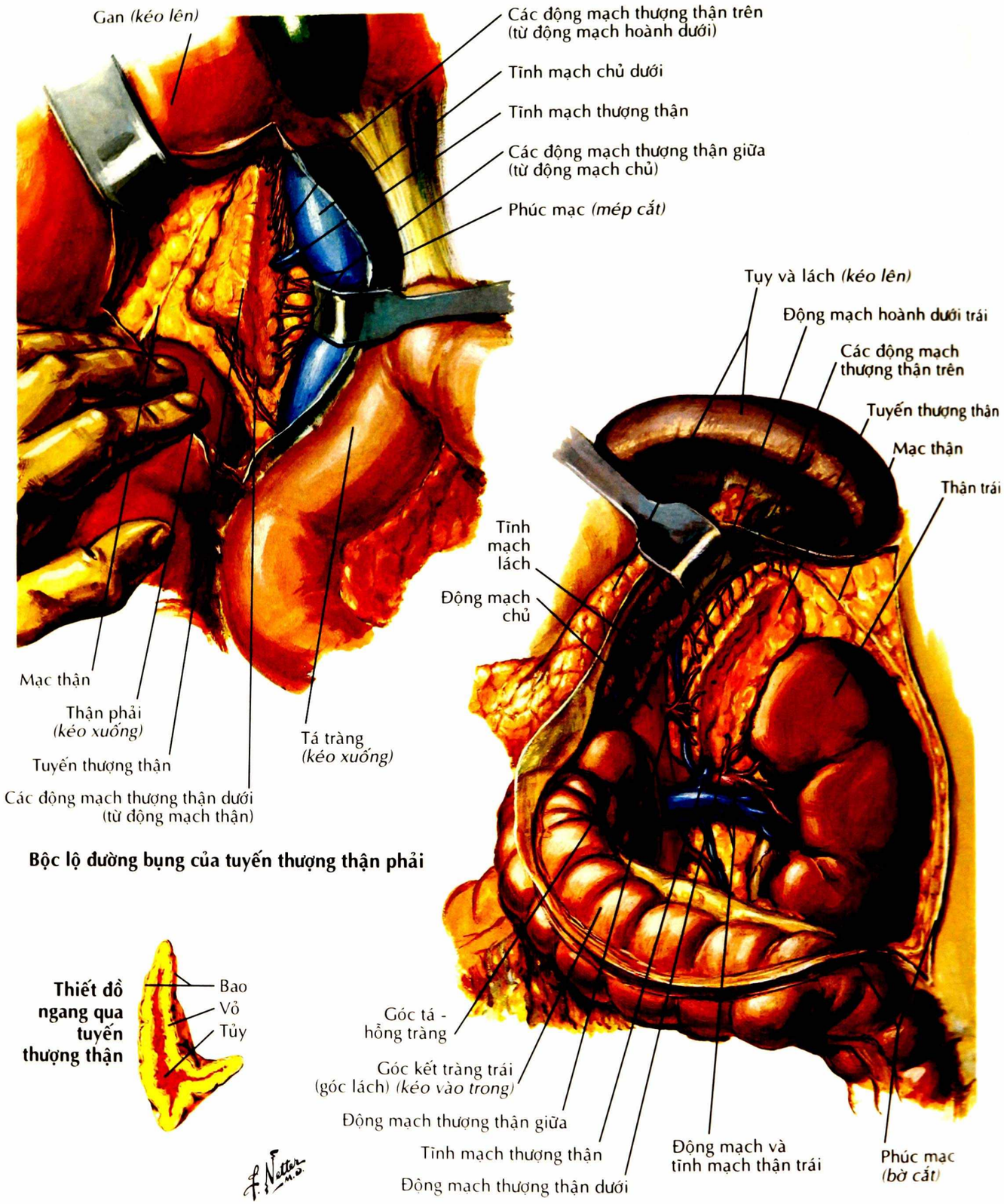

Bộc lộ đường bụng của tuyến thượng thận phải

Thiết đồ ngang qua tuyến thượng thận

Bộc lộ đường bụng của tuyến thượng thận trái

Thành Bụng và Tạng: Thiết Đồ Cận Giữa (Cận Dọc)

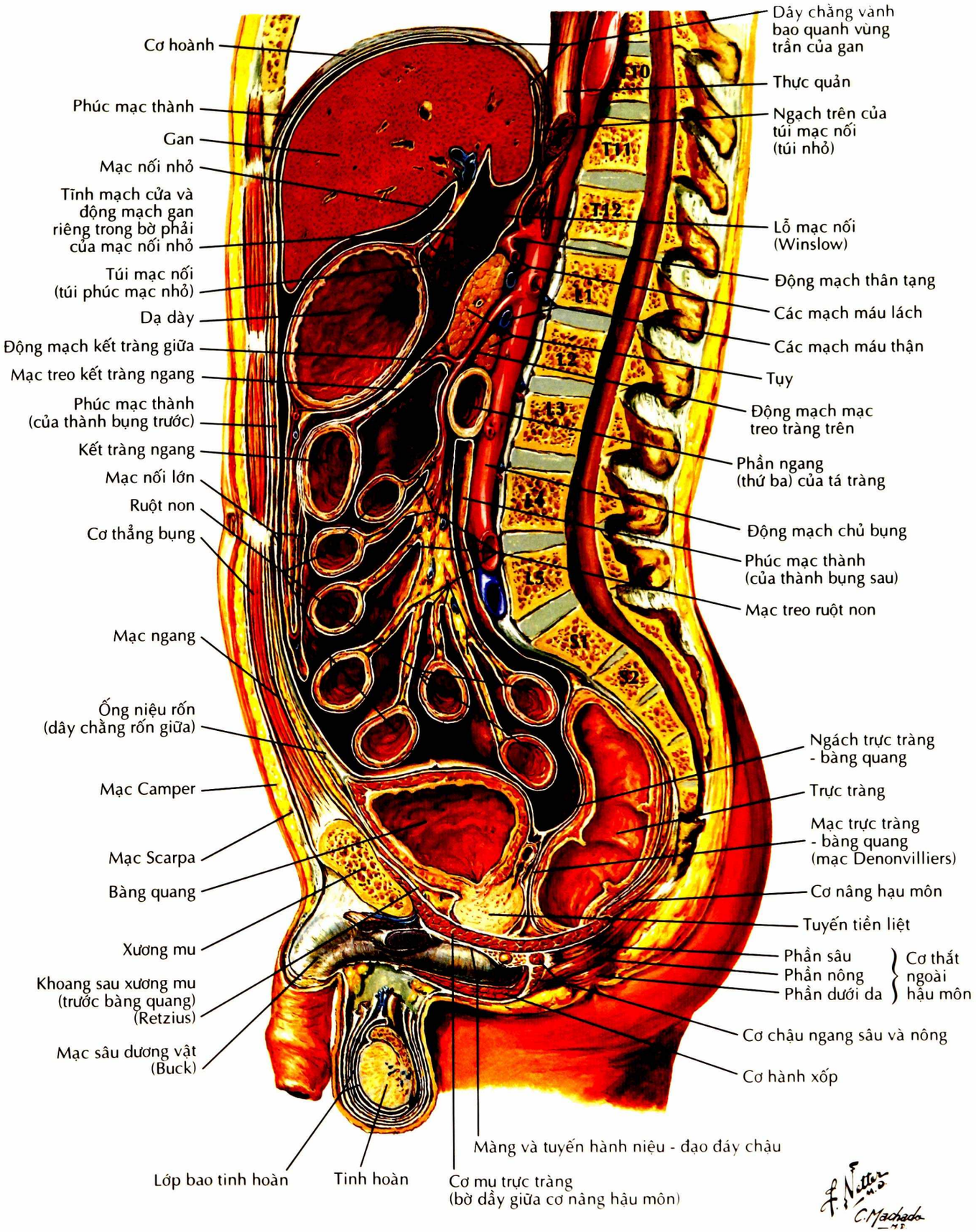

Cắt Lớp Bụng: Các Hình Ảnh Cắt Lớp Điện Toán Theo Mặt Phẳng Ngang

Loạt hình ảnh cắt lớp điện toán theo mặt phẳng ngang từ trên (A) xuống dưới (D)

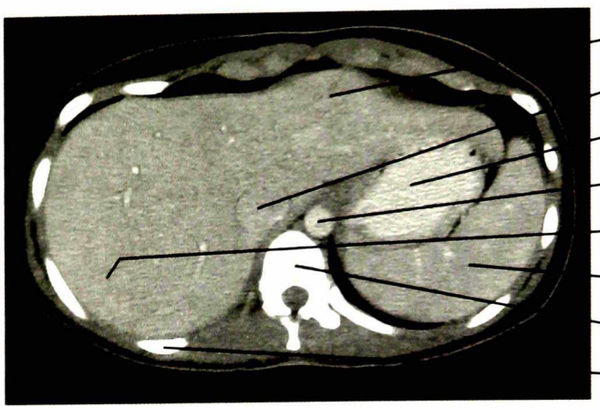

A

- Thùy trái của gan
- Tĩnh mạch chủ dưới
- Dạ dày
- Động mạch chủ
- Thùy phải của gan
- Lách
- Thân đốt sống
- Xương sườn



B

- Dạ dày
- Tĩnh mạch chủ dưới
- Động mạch chủ
- Lách
- Thùy phải của gan
- Thân đốt sống
- Thận trái
- Thận phải



C

- Cơ thẳng bụng
- Kết tràng ngang
- Kết tràng lên
- Kết tràng xuống
- Động mạch chủ
- Tĩnh mạch chủ dưới
- Thân đốt sống
- Thùy phải của gan
- Thận phải
- Các cơ lưng sâu

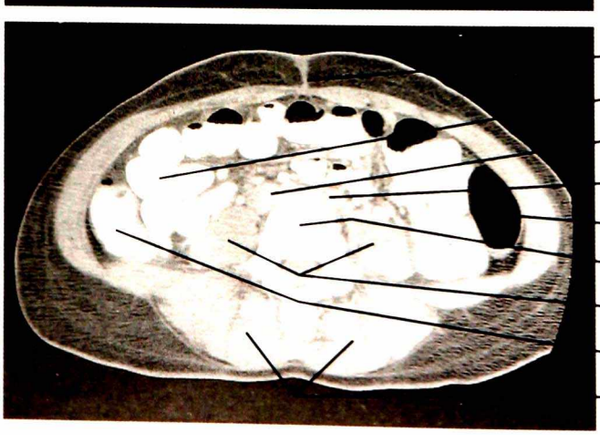

D

- Đường trắng
- Hồi tràng
- Động mạch chậu chung phải
- Động mạch chậu chung trái
- Kết tràng xuống
- Thân đốt sống
- Cơ thắt lưng
- Kết tràng lên
- Các cơ lưng sâu

Thiết Đồ Ngang Sơ Đồ Hóa của Bụng ở T10

Xem thêm **hình 326 - 329**

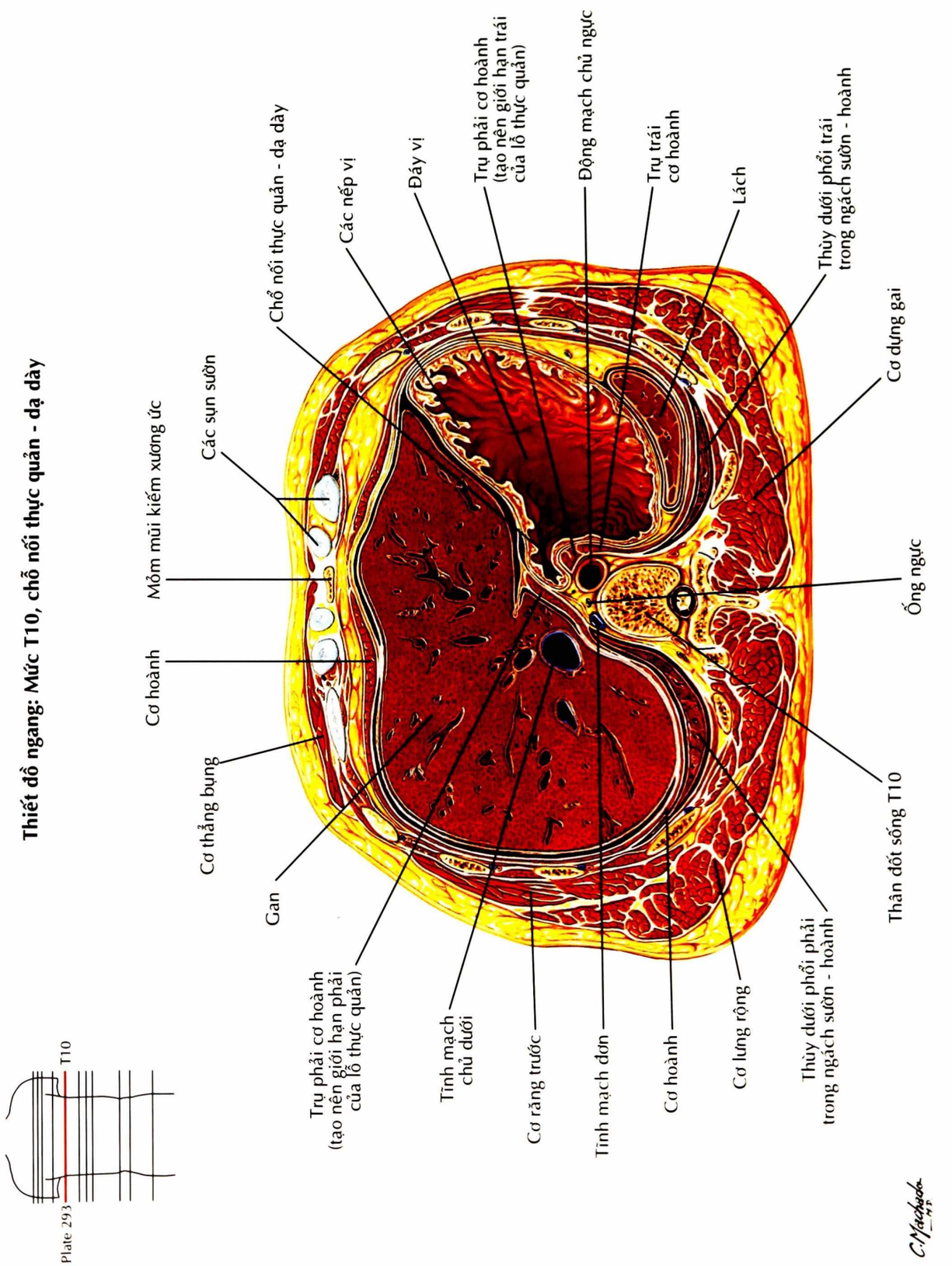

Thiết đồ ngang: Mức 12, dưới mỏm mũi kiếm

Ống môn vị
Dạ dày
Môn vị
Hổng tràng
Góc kết tràng phải (góc gan)
Kết tràng ngang (hướng lên đến góc kết tràng ngang)
Túi mật
Phần trên (thứ nhất) tá tràng
Chỗ chia của thân động mạch tạng
Hepatoduodenal ligament
Kết tràng xuống (đi xuống từ góc kết tràng trái)
Gan
Lách
Ống mật chủ
Động và tĩnh mạch lách
Bộ ba cửa
Động mạch gan riêng
Tuyến thượng thận trái
Tĩnh mạch cửa
Cực trên thận trái
Tĩnh mạch chủ dưới
Trụ trái cơ hoành
Tuyến thượng thận phải
Động mạch chủ ngực
Trụ phải cơ hoành
Tụy

C. Machado, MD

Thiết Đồ Ngang Sơ Đồ Hóa của Bụng ở Giữa T12

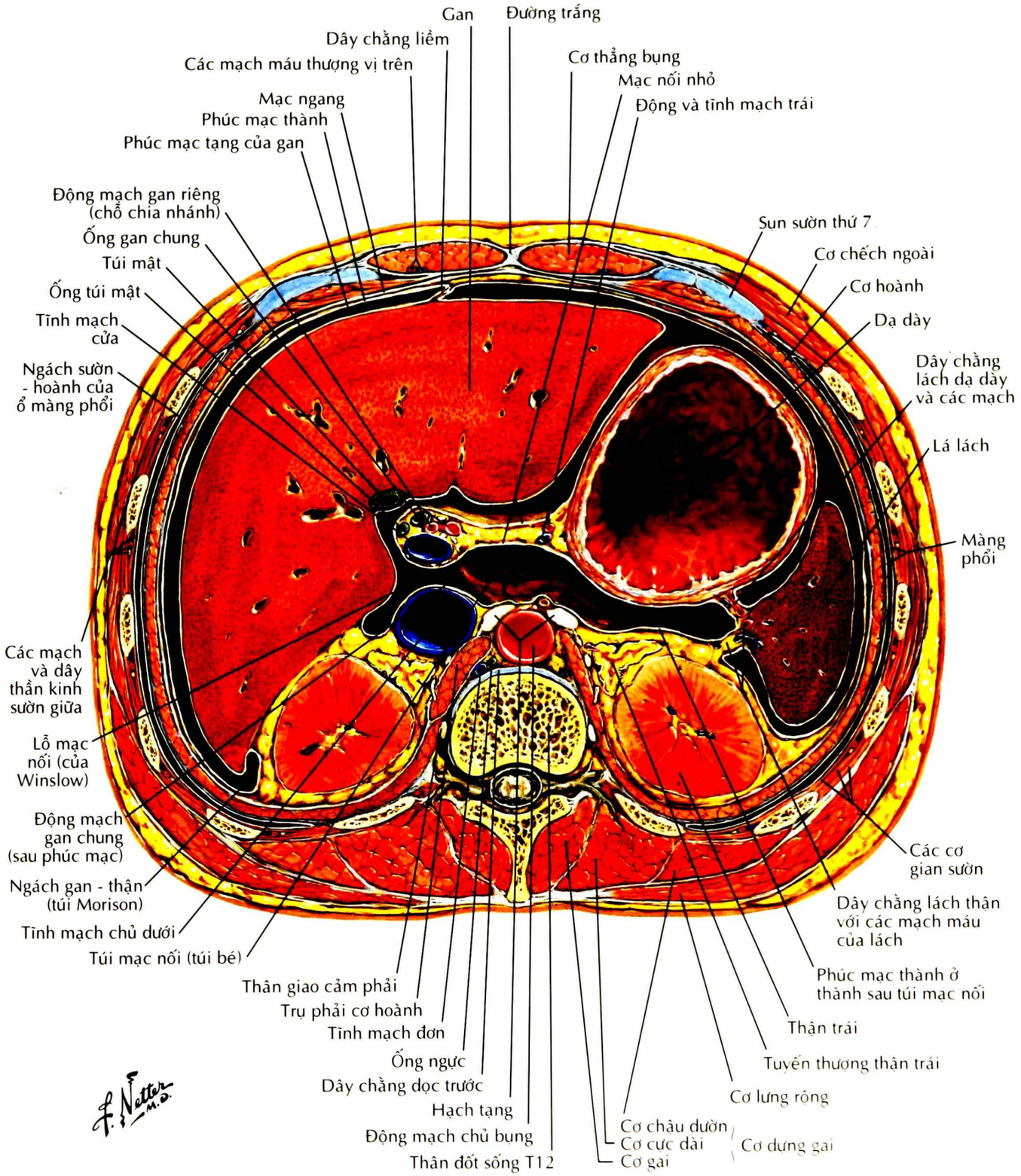

4 Thiết Đồ Ngang Sơ Đồ Hóa của Bụng ở T12 - L1

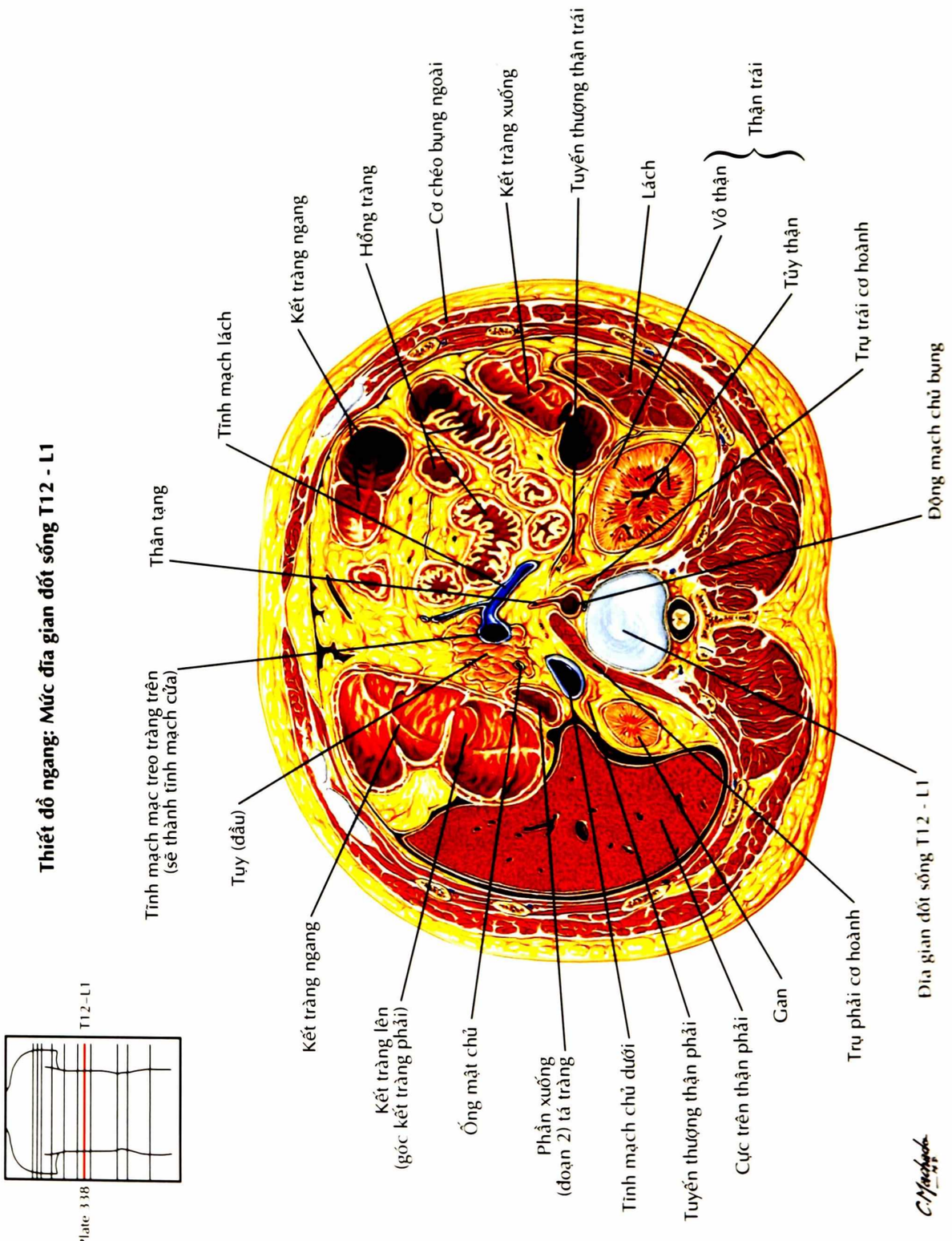

Thiết Đồ Ngang Sơ Đồ Hóa của Bụng ở L1 - L2

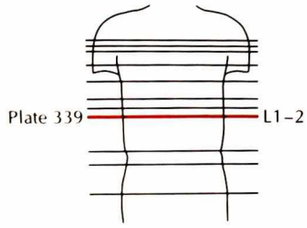

Thiết đồ ngang: Mức đĩa gian đốt sống L1 - L2

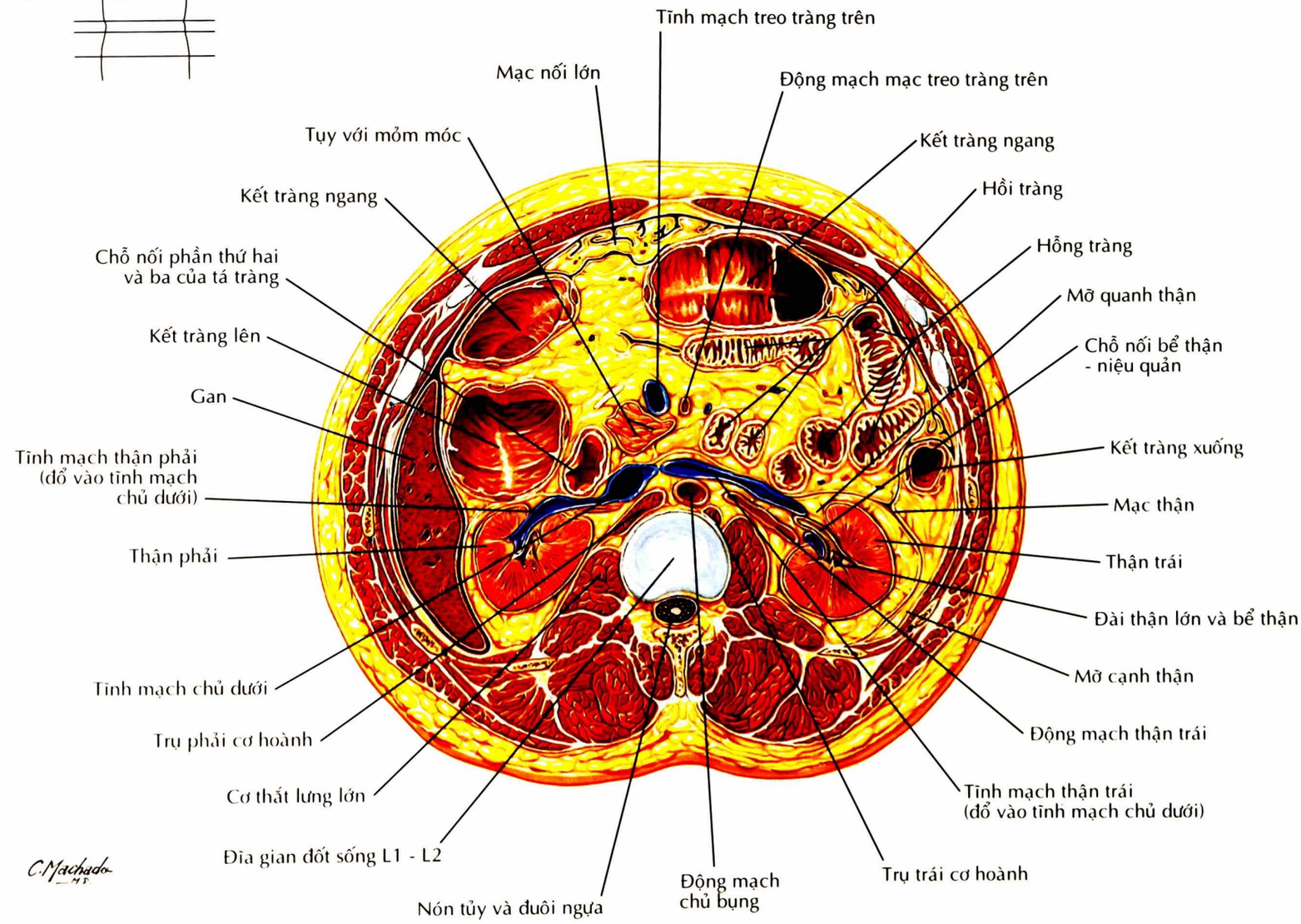

4 Thiết Đồ Ngang Sơ Đồ Hóa của Bụng ở L3, 4

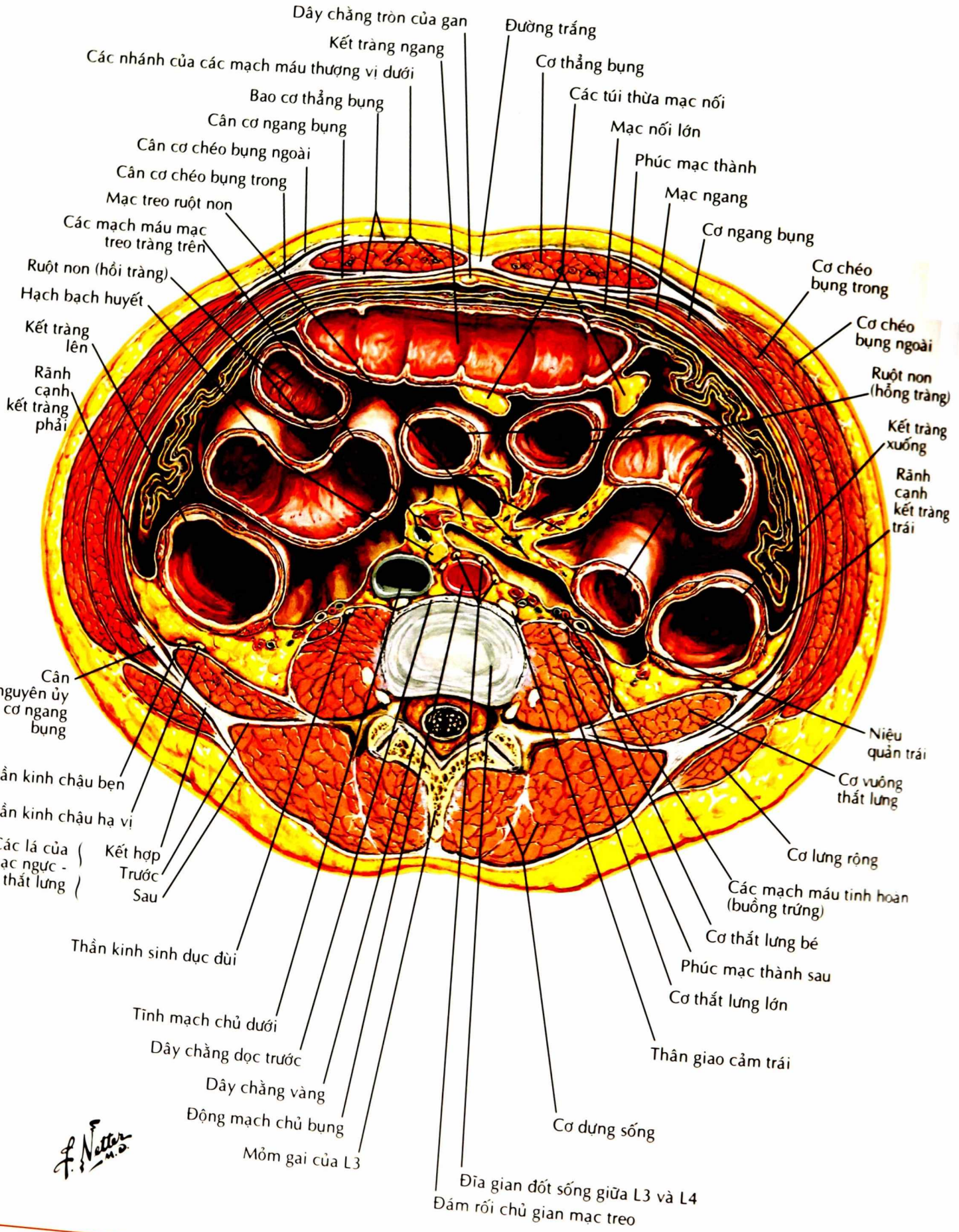

Hình 330



Phần 5 CHẬU HÔNG VÀ ĐÁY CHẬU

Giải Phẫu Định Khu

Hình 331

240 Chậu Hông và Đáy Chậu

Các Xương và Dây Chằng

Các hình 332 - 336

332 Khung Xương của Chậu Hông
333 Phim X Quang Chậu Hông Nữ và Nam
334 Sự Khác Biệt Giới Tính của Chậu Hông: Các Kích Thướ
335 Các Xương và Dây Chằng của Chậu Hông
336 Các Xương và Dây Chằng của Chậu Hông (tiếp theo)

Nền Chậu và Các Nội Dung

Các hình 337 - 347

337 Hoành Chậu: Nữ
338 Hoành Chậu: Nữ (tiếp theo)
339 Hoành Chậu: Nữ (tiếp theo)
340 Hoành Chậu: Nam
341 Hoành Chậu: Nam (tiếp theo)
342 Tạng Chậu Hông và Đáy Chậu: Nữ
343 Các Nội Dung Trong Chậu Hông: Nữ
344 Tạng Chậu Hông: Nữ
345 Mạc Trong Chậu và Các Khoang Ảo
346 Tạng Chậu Hông và Đáy Chậu: Nam
347 Các Nội Dung Trong Chậu Hông: Nam

5 CHẬU HÔNG VÀ ĐÁY CHẬU

Bàng Quang

Các hình 348 - 351

348 Bàng Quang: Định Hướng và Các Phương Tiện Nâng Đỡ

349 Các Cơ Thắt

350 Bàng Quang: Nữ và Nam

351 Phim Chụp Bàng Quang - Niệu Đạo Nam và Nữ

Tử Cung, Âm Đạo và Các Cấc Trúc Nâng Đỡ

Các hình 352 - 355

352 Tử Cung, Âm Đạo và các Cấc Trúc Nâng Đỡ

353 Tử Cung: Các Dây Chằng Có Tính Chất Mạc

354 Các Dây Chằng Chậu Hông

355 Tử Cung và Phần Phụ

Đáy Chậu và Bộ Phận Sinh Dục Ngoài: Nữ

Các hình 356 - 359

356 Đáy Chậu Nữ và Bộ Phận Sinh Dục Ngoài (Âm Hộ)

357 Đáy Chậu Nữ (Phẫu Tích Nông)

358 Đáy Chậu Nữ và Đáy Chậu Sâu

359 Các Khoang Đáy Chậu Nữ

Đáy Chậu và Bộ Phận Sinh Dục Ngoài: Nam

Các hình 360 - 367

360 Đáy Chậu Nam và Bộ Phận Sinh Dục Ngoài (Phẫu Tích Nông)

361 Đáy Chậu Nam và Bộ Phận Sinh Dục Ngoài (Phẫu Tích Sâu Hơn)

362 Dương Vật

363 Các Khoang Đáy Chậu Nam

364 Tuyến Tiền Liệt và Các Túi Tinh

365 Niệu Đạo

366 Sự Đi Xuống của Tinh Hoàn

367 Bìu và Các Nội Dung

Các Cấu Trúc Tương Ứng của Bộ Phận Sinh Dục

Các hình 368 - 369

368 Các Cấu Trúc Tương Ứng của Bộ Phận Sinh Dục Ngoài

369 Các Cấu Trúc Tương Ứng của Bộ Phận Sinh Dục Trong

Tinh Hoàn, Mào Tinh Và Ống Dẫn Tinh

Hình 370

370 Tinh Hoàn, Mào Tinh Và Ống Dẫn Tinh

Trực Tràng

Các hình 371 - 376

371 Trực Tràng ở Tại Chỗ: Nữ và Nam

372 Hố Ngồi Trực Tràng

373 Trực Tràng và Ống Hậu Môn

374 Cơ Hậu Môn - Trực Tràng

375 Cơ Thắt Ngoài Hậu Môn: Nhìn Từ Đáy Chậu

376 Các Khoang Đáy Chậu - Chậu Hông Thật và Ảo

Cắt Lớp Theo Vùng

Hình 377

377 Cắt Lớp Chậu Hông: Các Hình Ảnh Cộng Hưởng Từ Theo Mặt Phẳng Đứng Dọc

Mạch Máu

Các hình 378 - 388

378 Các Động Mạch của Trực Tràng và Ống Hậu Môn: Nam

379 Các Tĩnh Mạch của Trực Tràng và Ống Hậu Môn: Nữ

380 Các Động Mạch và Tĩnh Mạch của Các Cơ Quan Chậu Hông: Nữ

381 Các Động Mạch và Tĩnh Mạch của Tinh Hoàn

382 Các Động Mạch và Tĩnh Mạch của Chậu Hông: Nữ

383 Các Động Mạch và Tĩnh Mạch của Chậu Hông: Nam

384 Các Động Mạch và Tĩnh Mạch của Đáy Chậu Và Tử Cung

385 Các Động Mạch và Tĩnh Mạch của Đáy Chậu: Nam

386 Các Mạch và Hạch Bạch Huyết của Chậu Hông và Bộ Phận Sinh Dục: Nữ

387 Các Mạch và Hạch Bạch Huyết của Đáy Chậu: Nữ

388 Các Mạch và Hạch Bạch Huyết của Chậu Hông và Bộ Phận Sinh Dục: Nam

Chi Phối Thần Kinh

Các hình 389 - 397

389 Các Thần Kinh của Bộ Phận Sinh Dục Ngoài: Nam

390 Các Thần Kinh của Tạng Chậu Hông: Nam

391 Các Thần Kinh của Đáy Chậu: Nam

392 Các Thần Kinh của Tạng Chậu Hông: Nữ

393 Các Thần Kinh của Đáy Chậu và Bộ Phận Sinh Dục Ngoài: Nữ

394 Những Đường Dẫn Truyền Thần Kinh Trong Sinh Đẻ

395 Chi Phối Thần Kinh của Các Cơ Quan Sinh Dục Nữ: Sơ Đồ

396 Chi Phối Thần Kinh của Các Cơ Quan Sinh Dục Nam: Sơ Đồ

397 Chi Phối Thần Kinh của Bàng Quang và Niệu Quản Dưới: Sơ Đồ

Giải Phẫu Thiết Đồ

Các hình 398 - 399

398 Chậu Hông Nam: Chỗ Nối Bàng Quang - Tiền Liệt

399 Chậu Hông Nữ: Âm Đạo - Niệu Đạo

Chậu Hông và Đáy Chậu

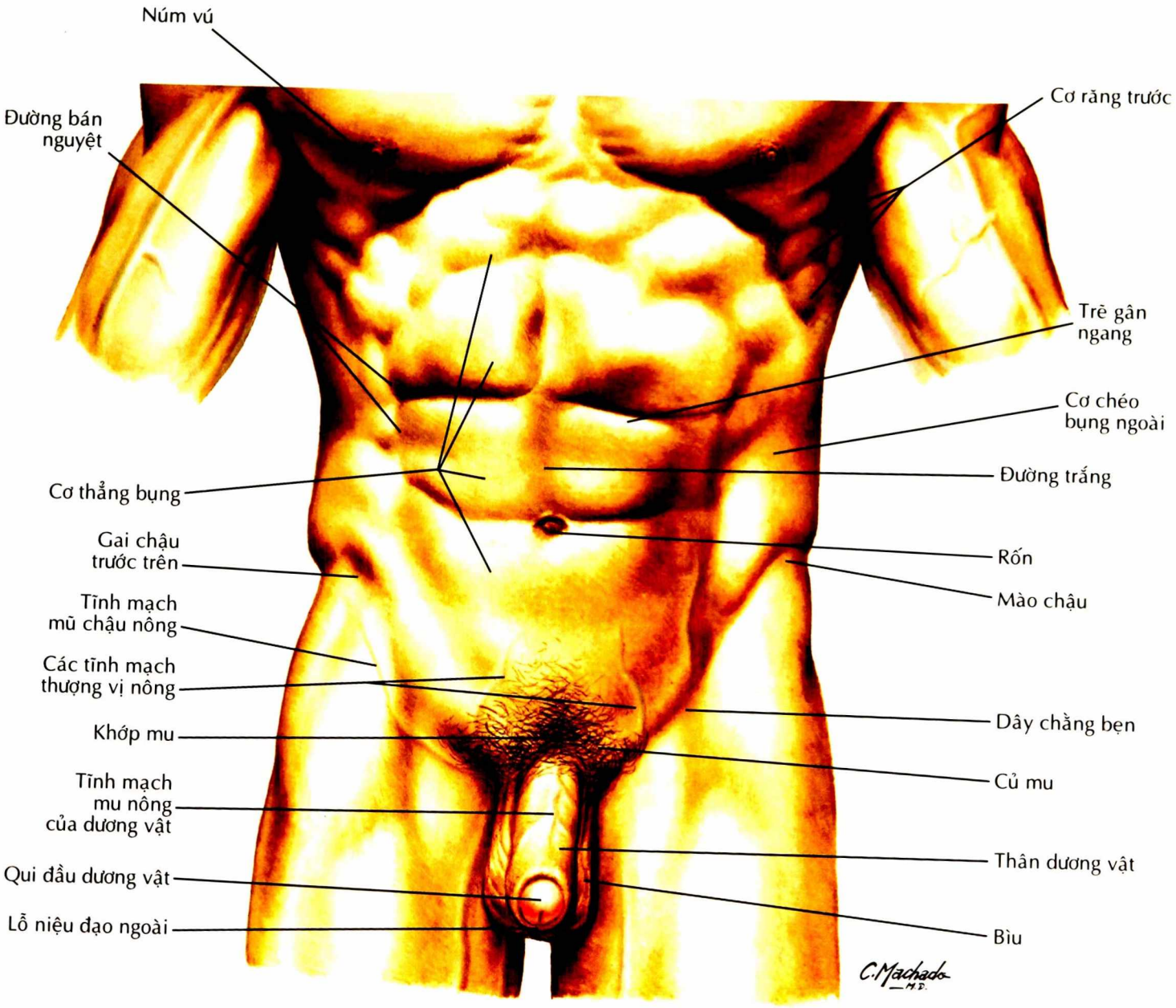

5 Khung Xương của Chậu Hông

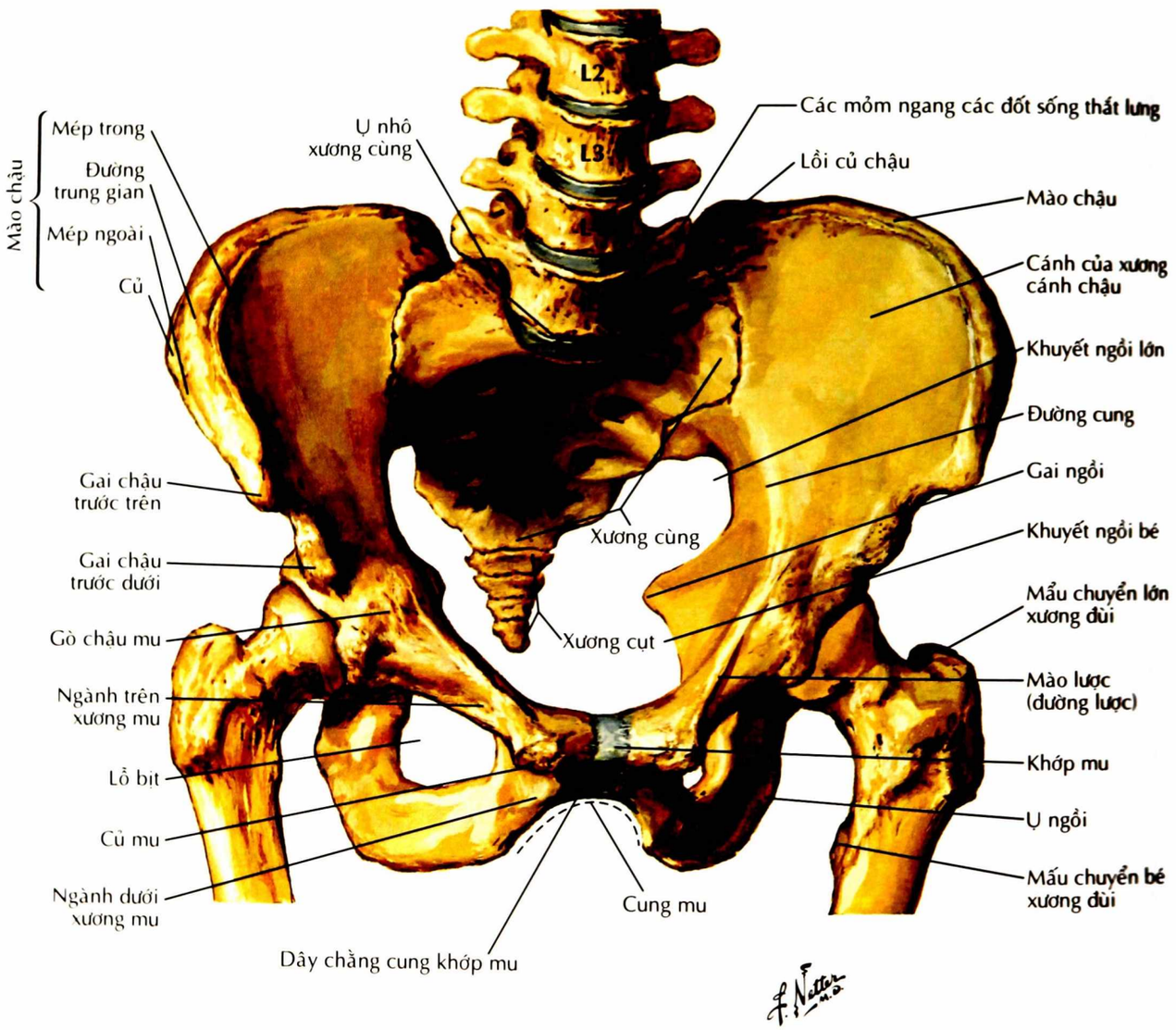

Phim X Quang Chậu Hông Nữ và Nam

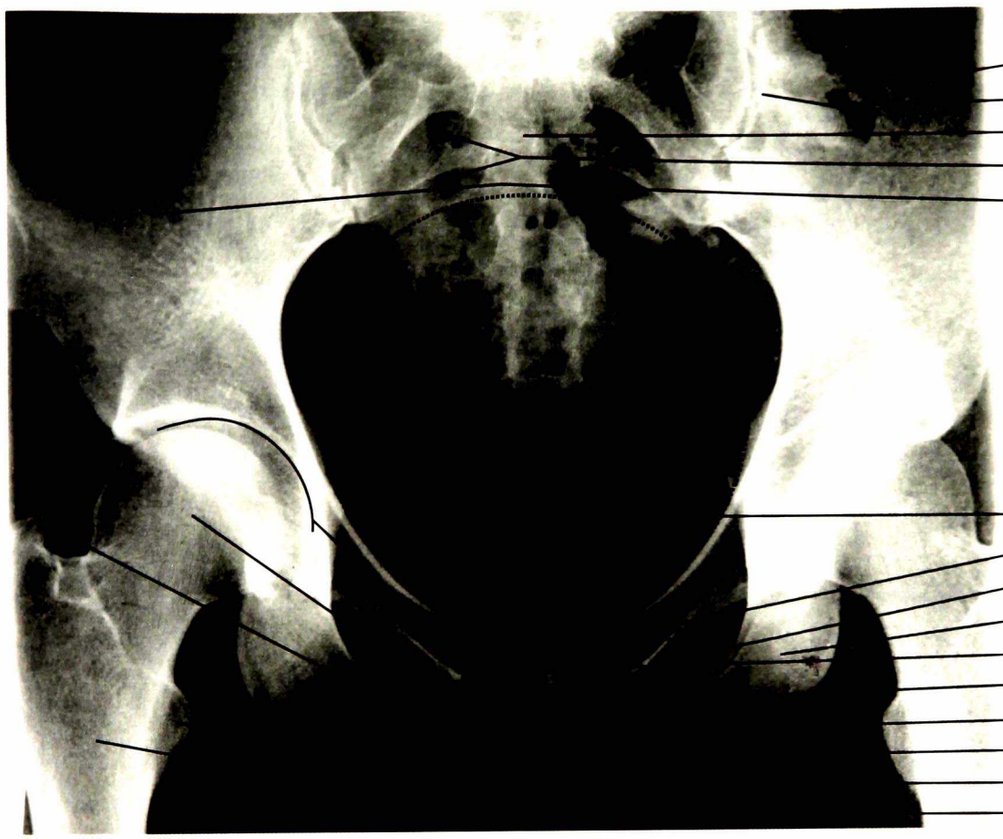

Chậu hông nữ

- Hơi trong kết tràng
- Khớp cùng chậu
- Xương cùng
- Lỗ cùng
- Xương cánh chậu
- Lỗ trong chậu hông
- Xương mu
- Lỗ bịch
- Xương ngồi
- Ổ cối
- Khớp mu
- Chỏm xương đùi
- Mấu chuyển lớn
- Mấu chuyển nhỏ
- Xương đùi

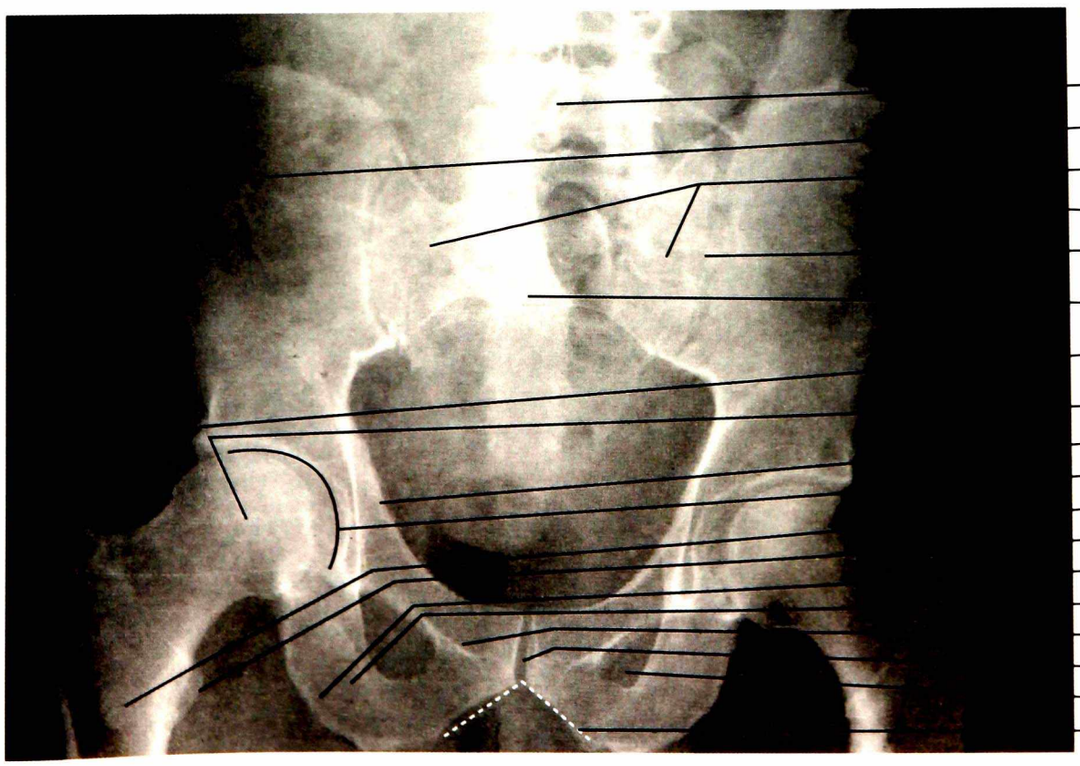

Chậu hông nam

- L5
- Xương cánh chậu
- Cánh xương cùng
- Hơi trong kết tràng
- Khớp cùng chậu
- Xương cùng
- Mấu chuyển lớn
- Chỏm xương đùi
- Gai ngồi
- Ổ cối
- Xương đùi
- Mấu chuyển nhỏ
- U ngồi
- Xương ngồi
- Xương mu
- Khớp mu
- Lỗ bịch
- Góc dưới mu

5 Sự Khác Biệt Giới Tính của Chậu Hông: Các Kích Thước

Xem thêm hình 241

Chậu hông nữ : Nhìn trước

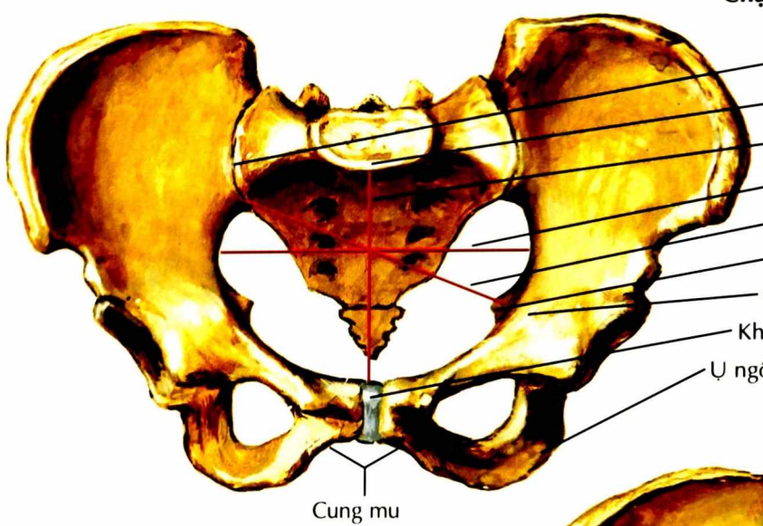

Chậu hông nam: nhìn trước



Tất cả số đo tương đối ngắn hơn ở nữ so với kích thước cơ thể.
Eo trên hướng theo chiều trước sau hơn trong khi ở nữ nó có xu hướng ngang hình bầu dục
Khớp mu sâu hơn (cao hơn)
Cung mu (góc dưới mu) hẹp hơn
Các ụ ngồi ít xa nhau hơn
Các cánh chậu ít loe hơn

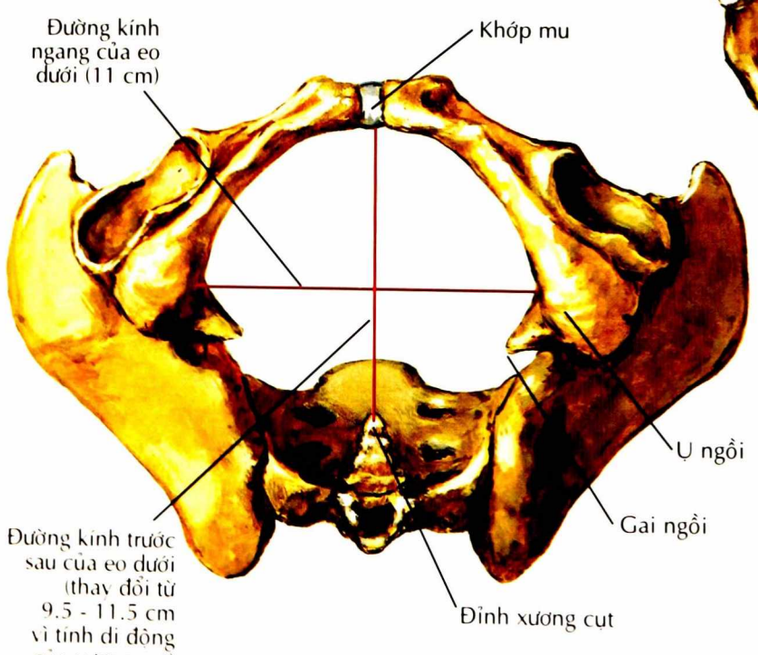

Chậu hông nữ : Nhìn dưới

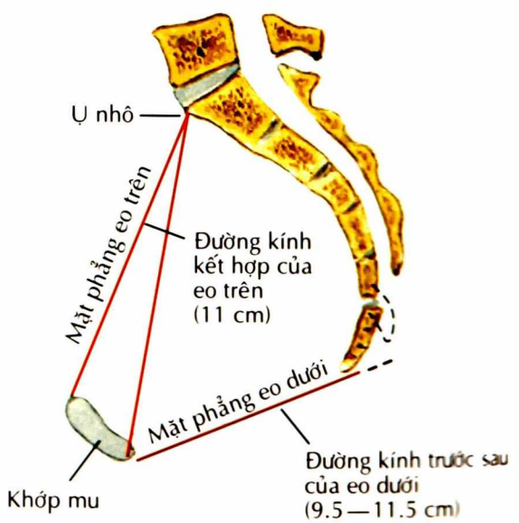

Nữ : Thiết đồ đứng dọc

Các Xương và Dây Chằng của Chậu Hông

Xem thêm hình 474

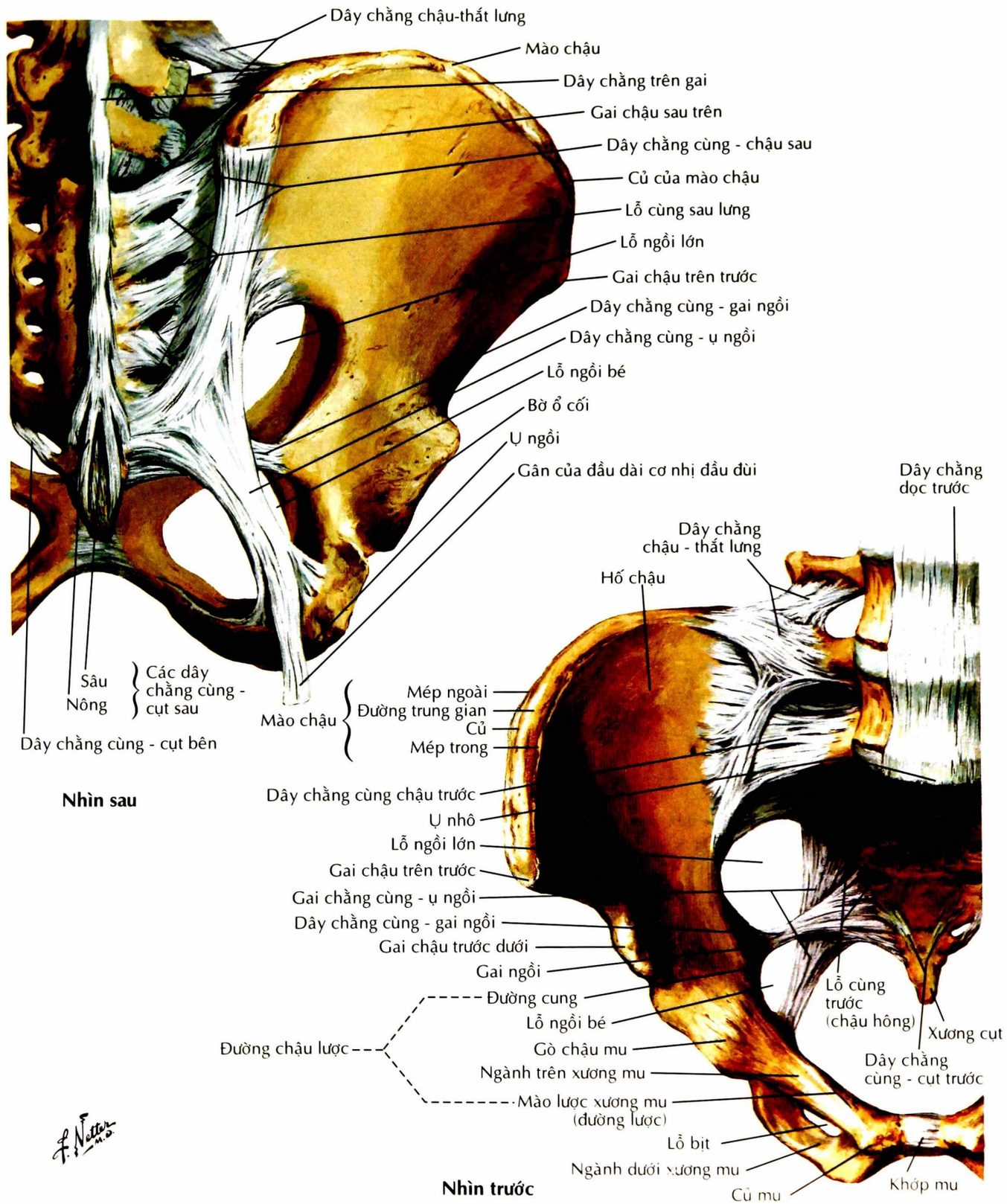

5 Các Xương và Dây Chằng của Chậu Hông (tiếp theo)

Xem thêm hình 154

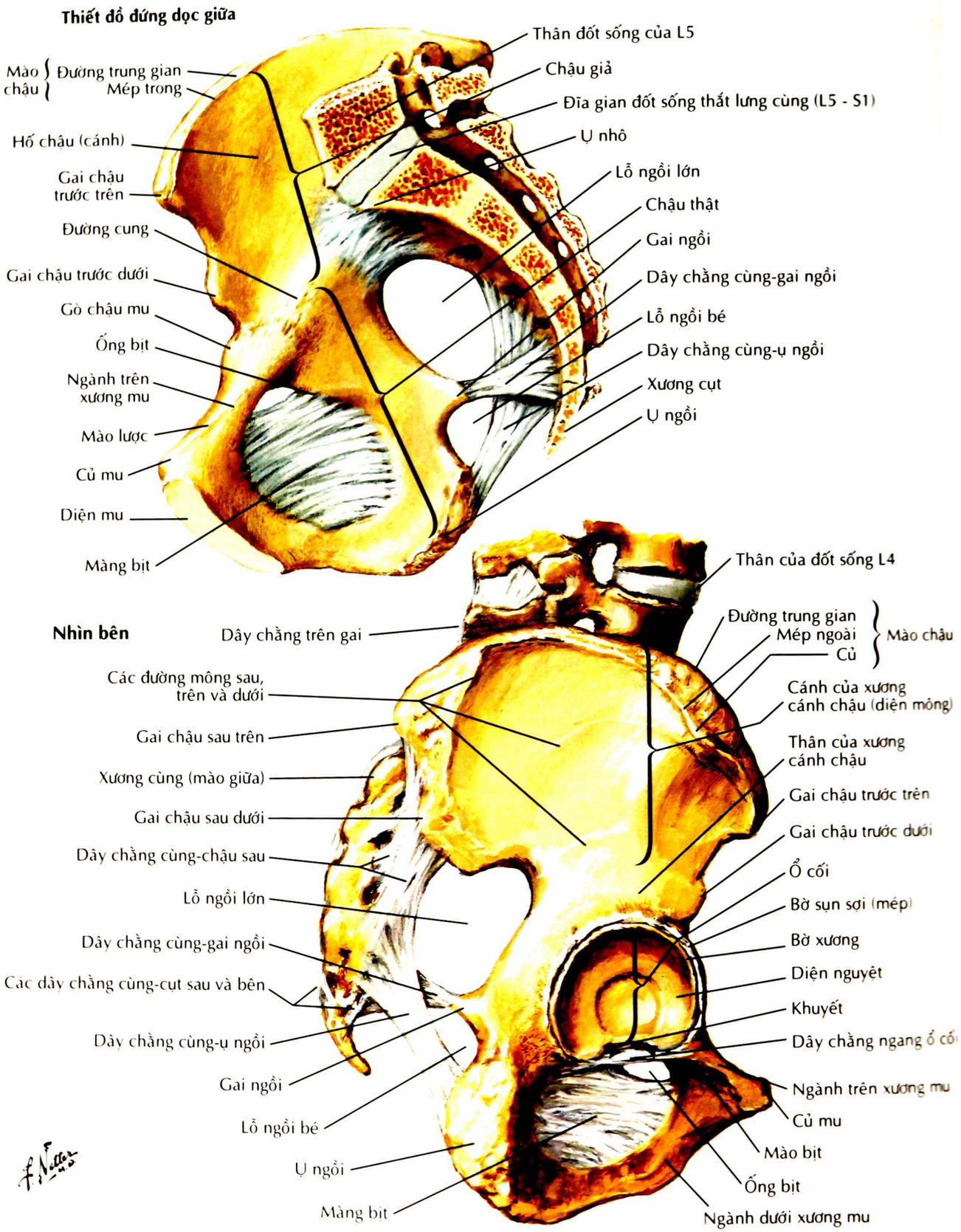

Hoành Chậu: Nữ

Xem thêm hình 256, 350, 352, 372

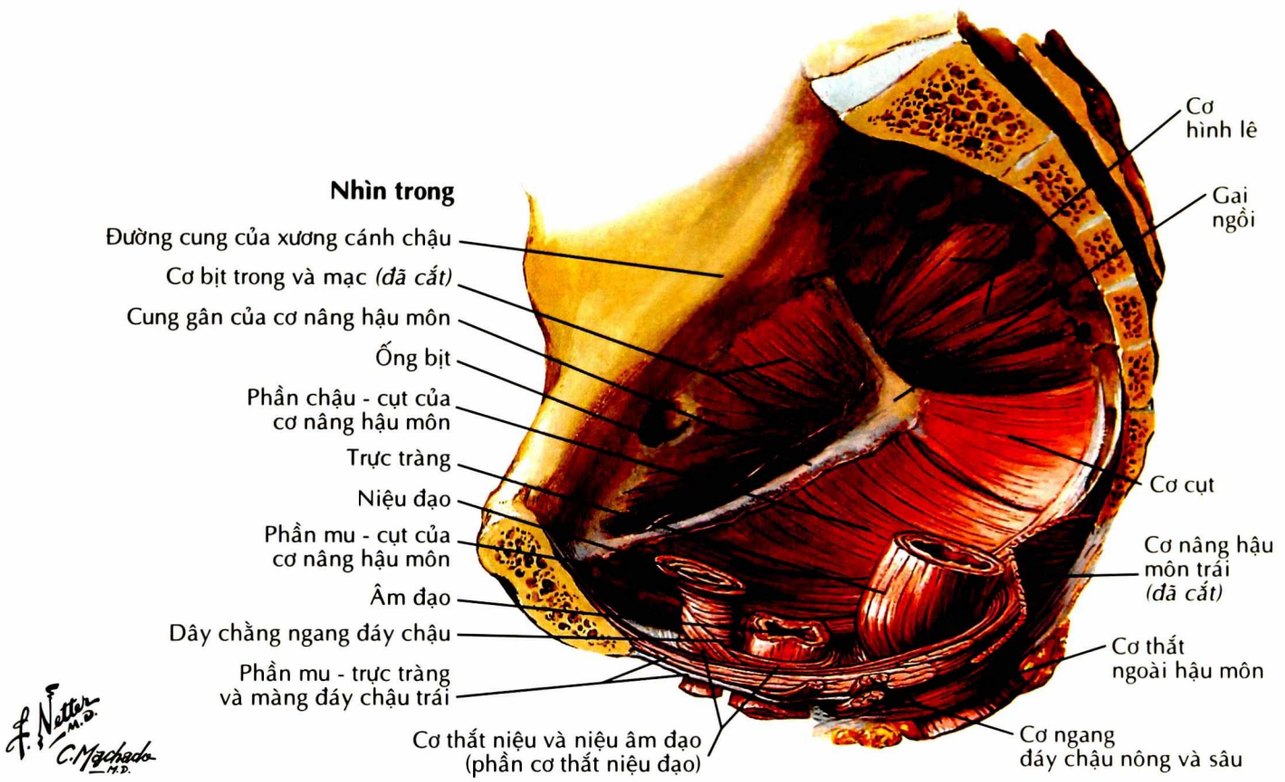

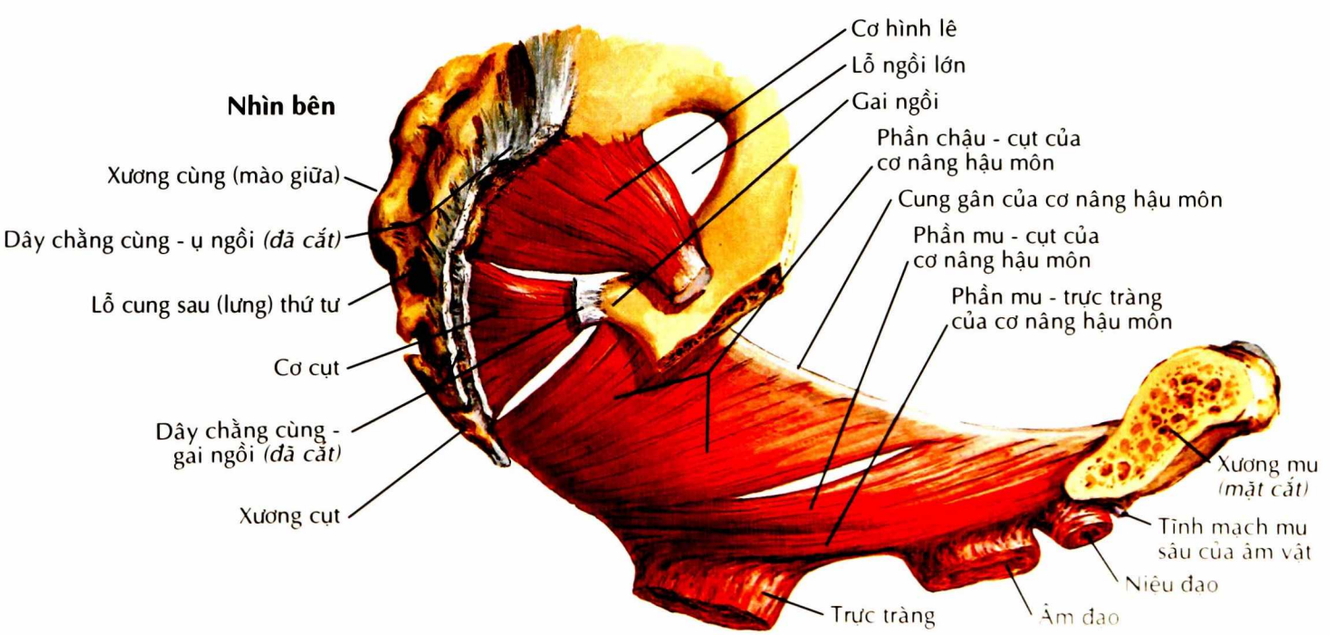

5 Hoành Chậu: Nữ (tiếp theo)

Xem thêm hình 338

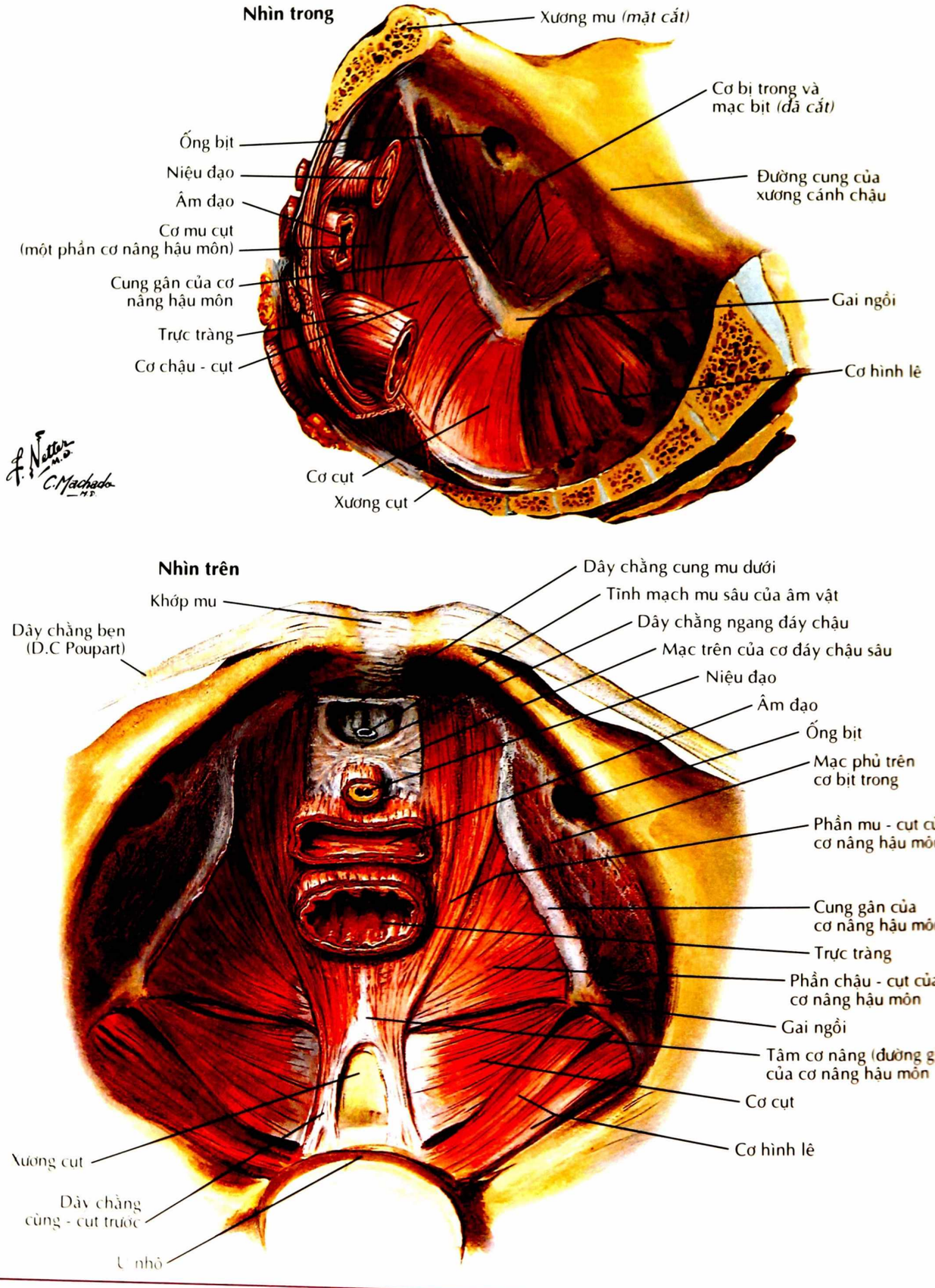

Hoành Chậu: Nữ (tiếp theo)

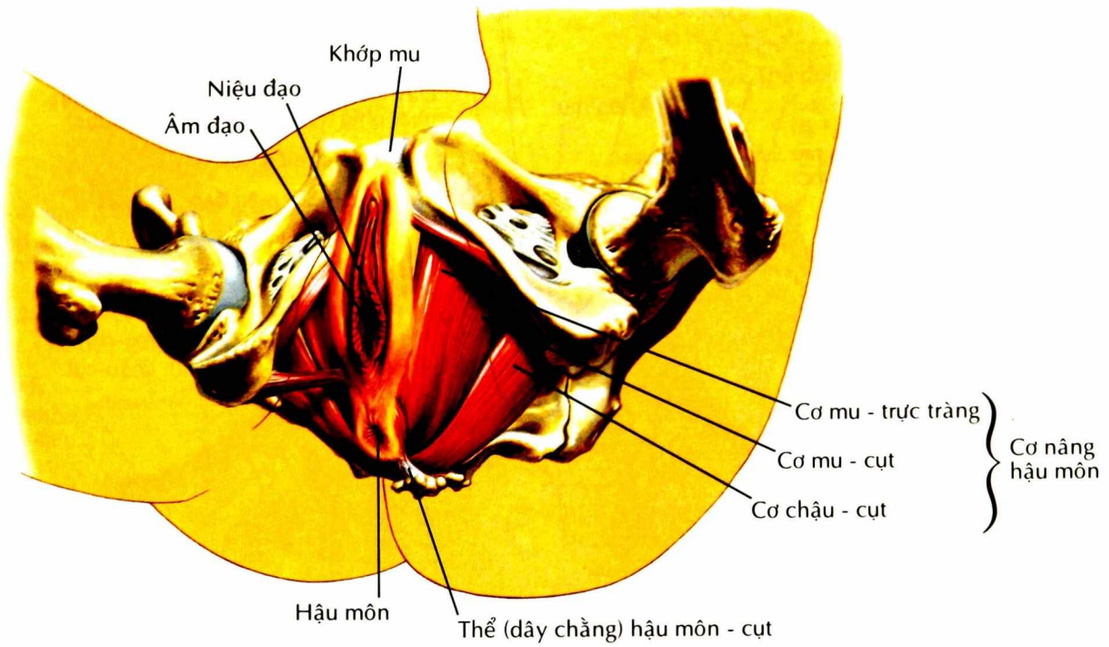

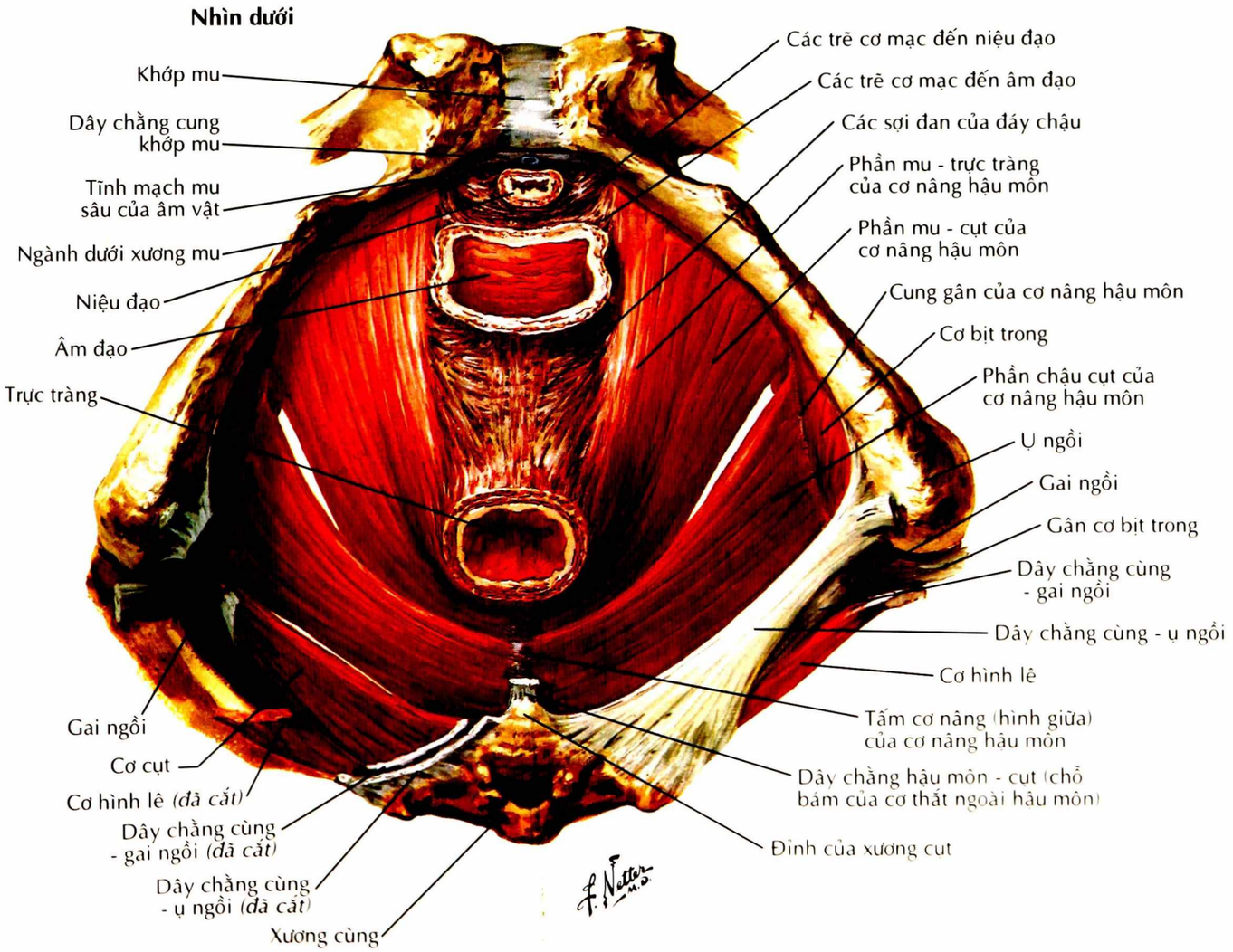

5 Hoành Chậu: Nam

Xem thêm hình 256, 259, 372

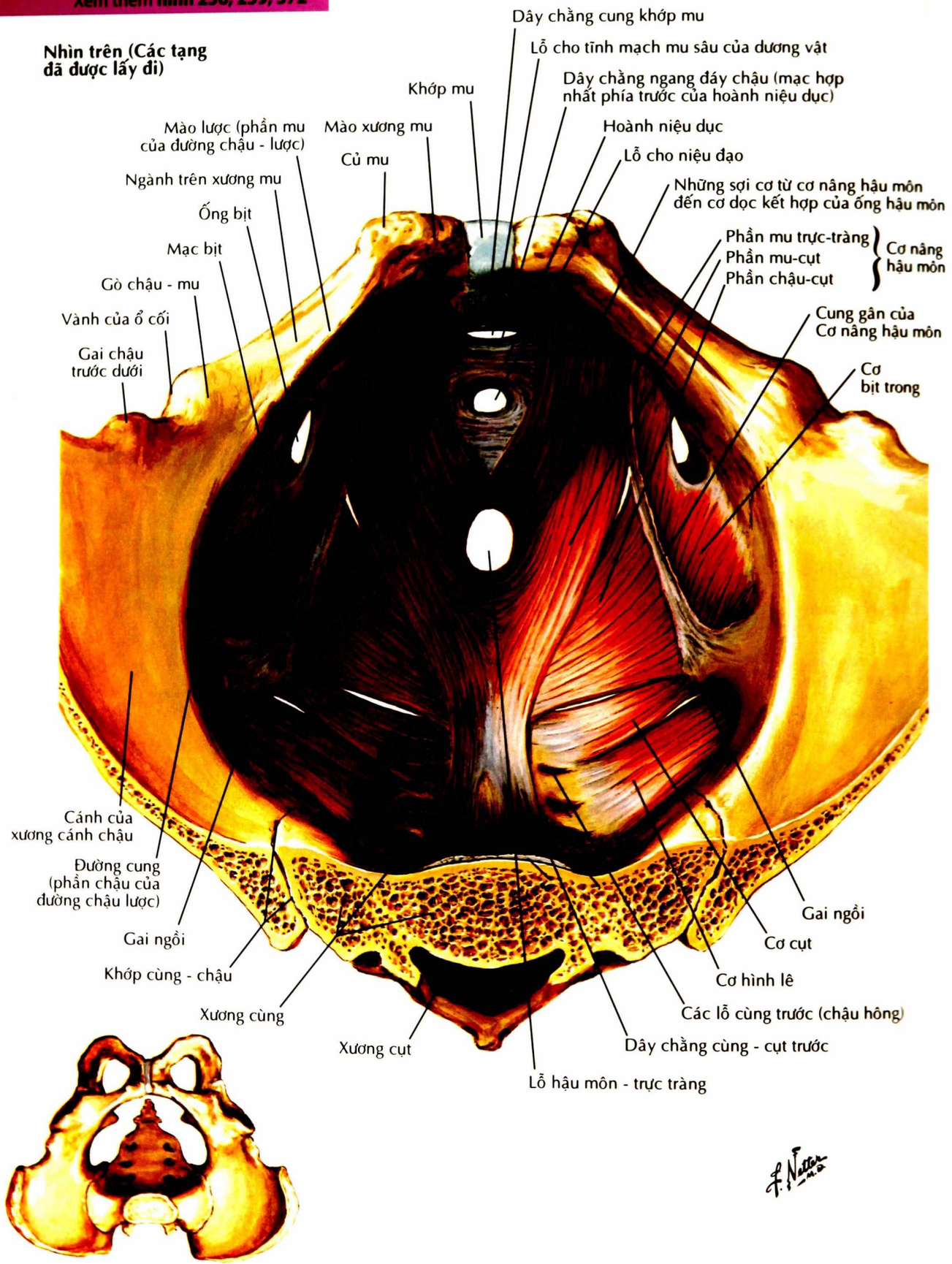

Hoành Chậu: Nam (tiếp theo)

Xem thêm hình 363

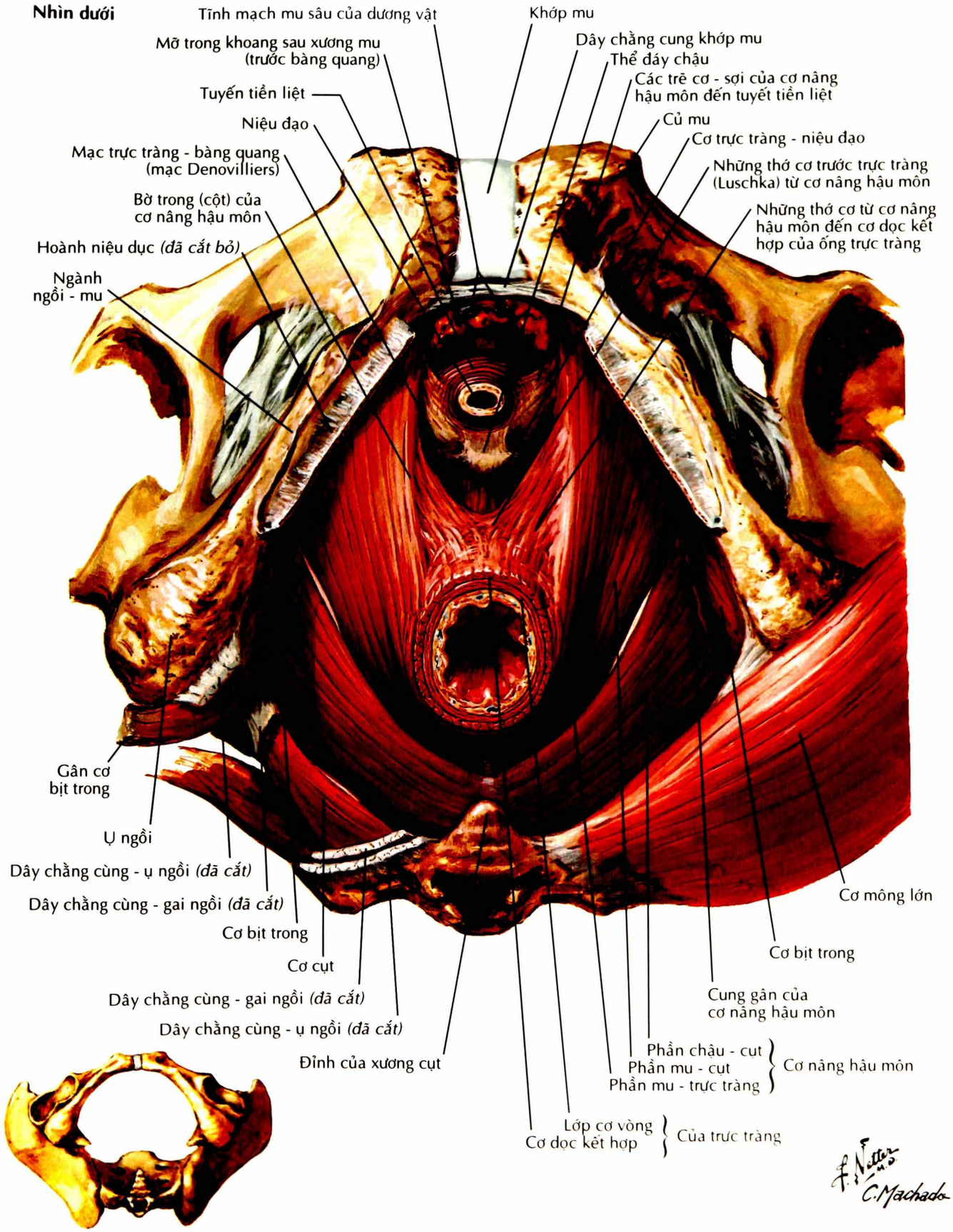

5 Hoành Chậu: Nam (tiếp theo)

Thiết đồ đứng dọc cạnh giữa

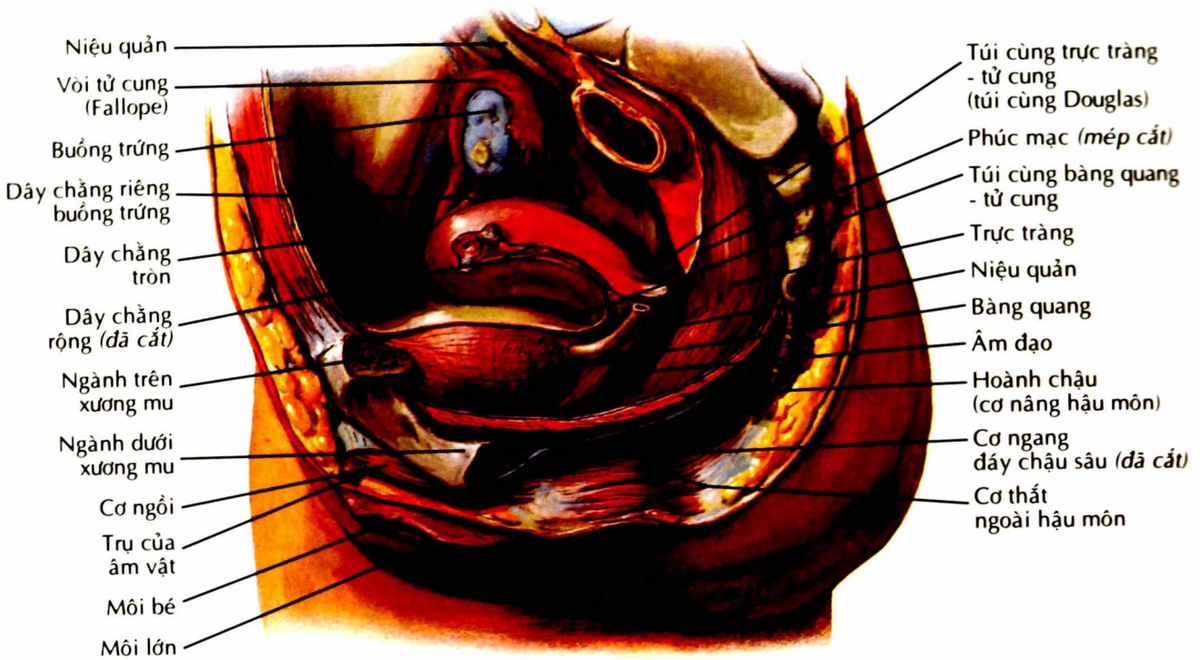

Thiết đồ đứng dọc giữa

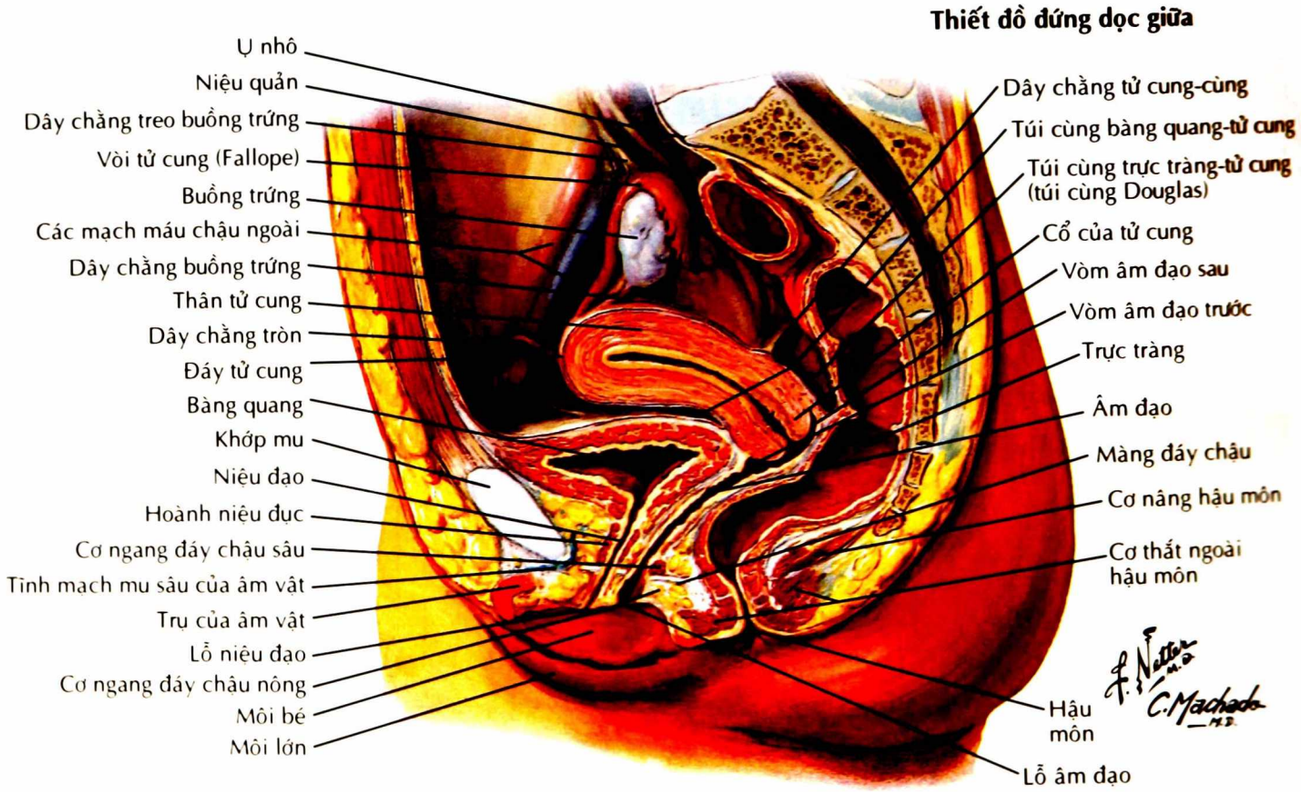

Các Nội Dung Trong Chậu Hông: Nữ

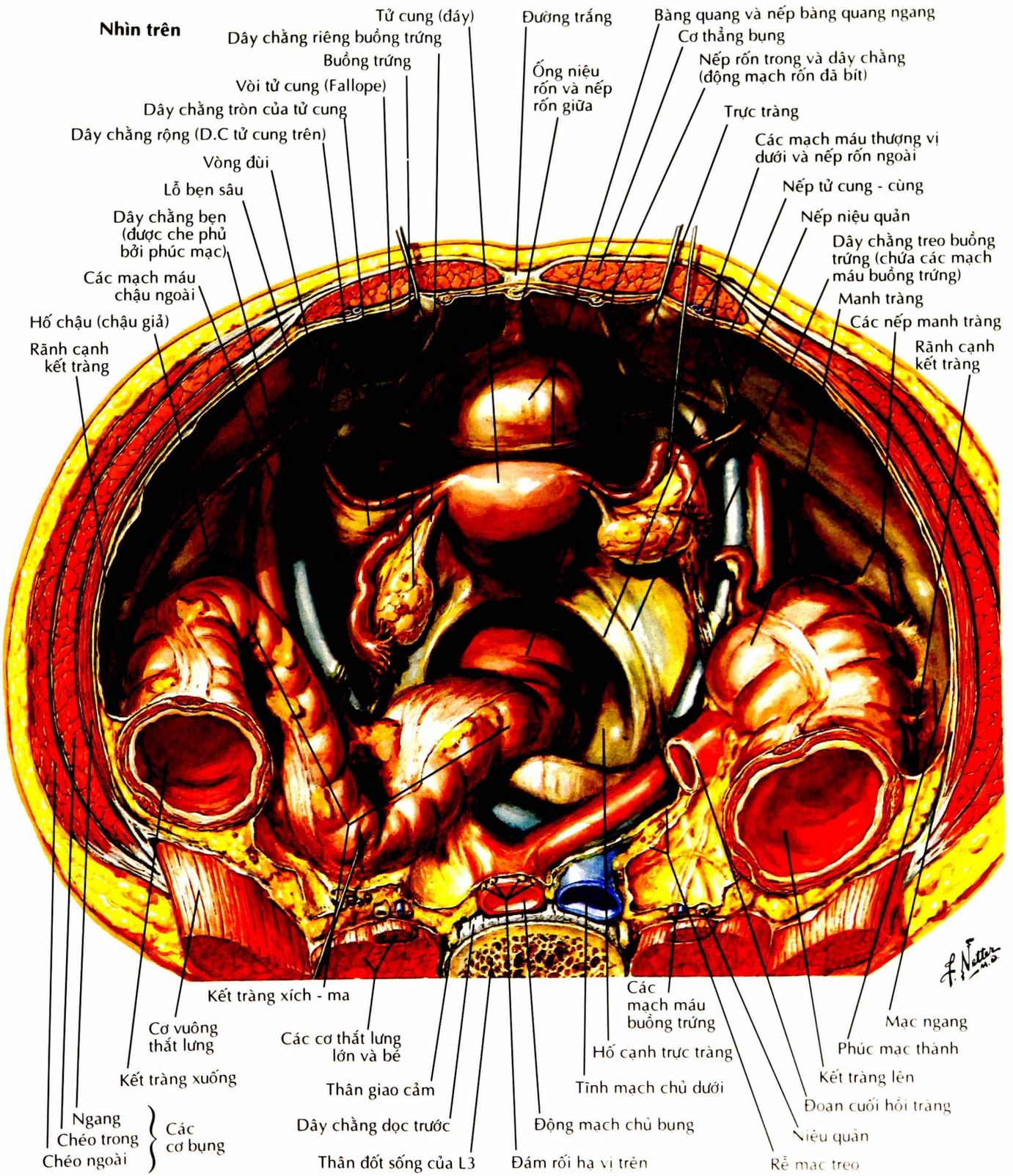

5 Tạng Chậu Hông: Nữ

Nhìn trên với phúc mạc để nguyên

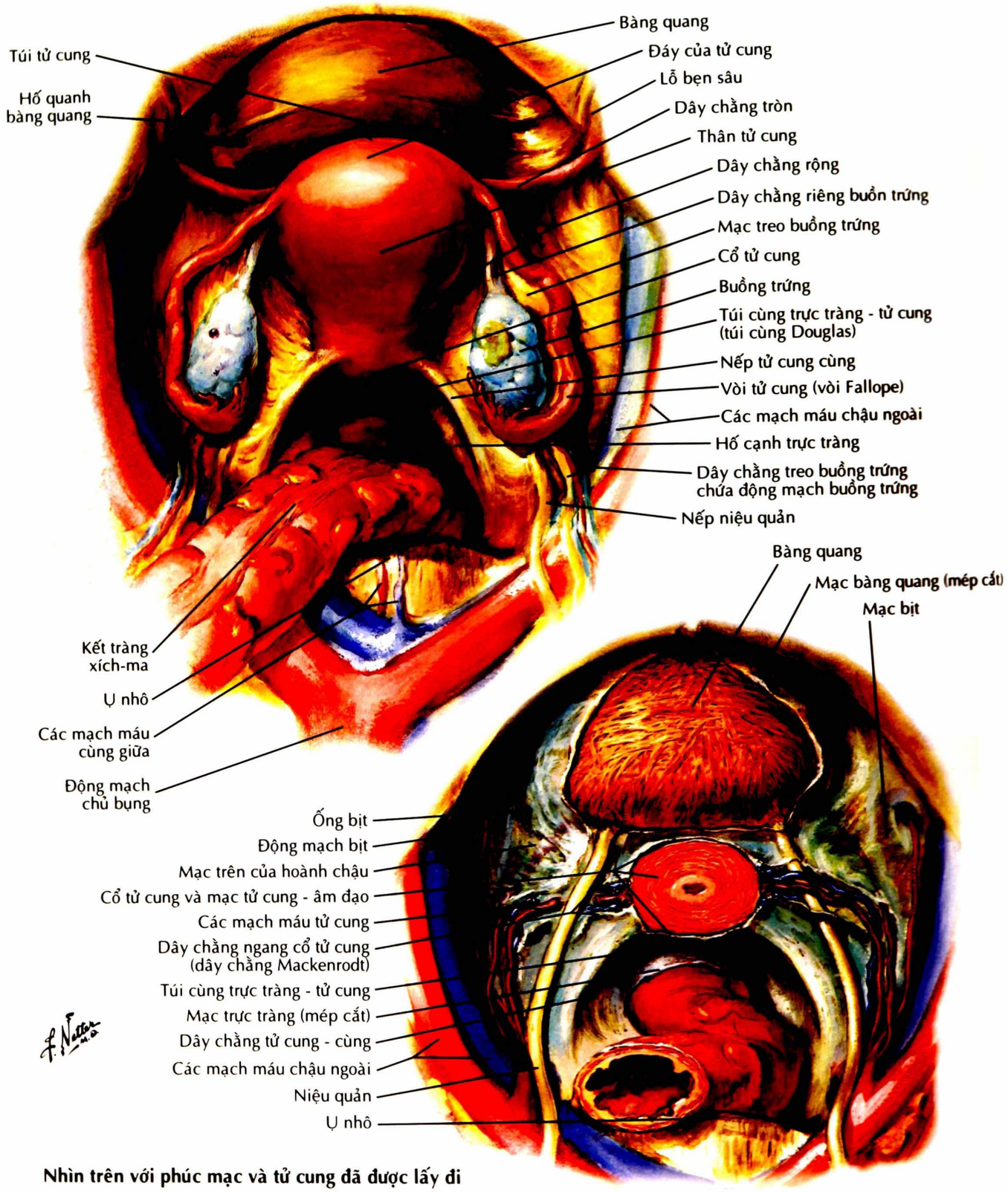

Nhìn trên với phúc mạc và tử cung đã được lấy đi

Tạng Trong Chậu và Các Khoang Ảo

Nữ: Nhìn trên

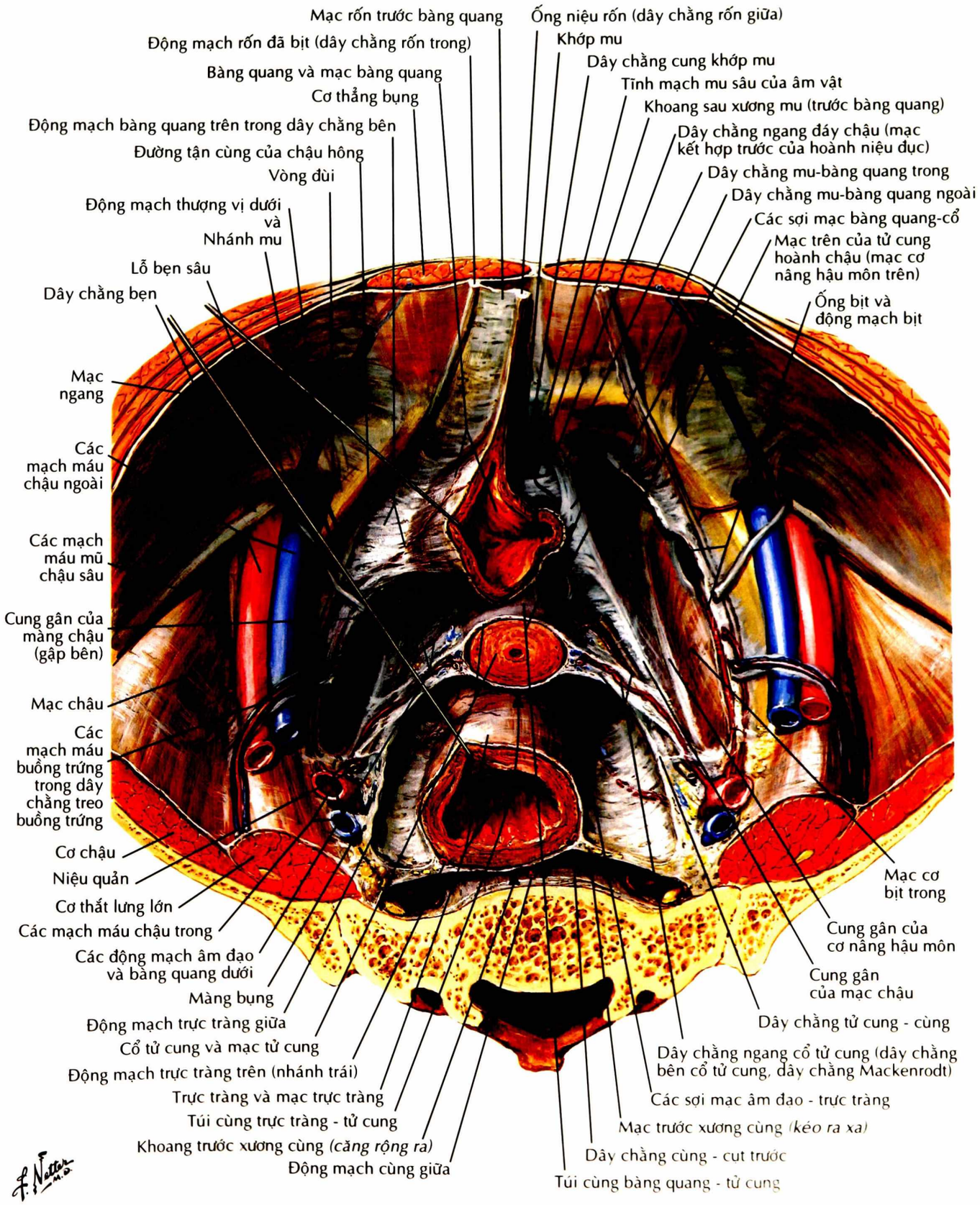

5 Tạng Chậu Hông và Đáy chậu: Nam

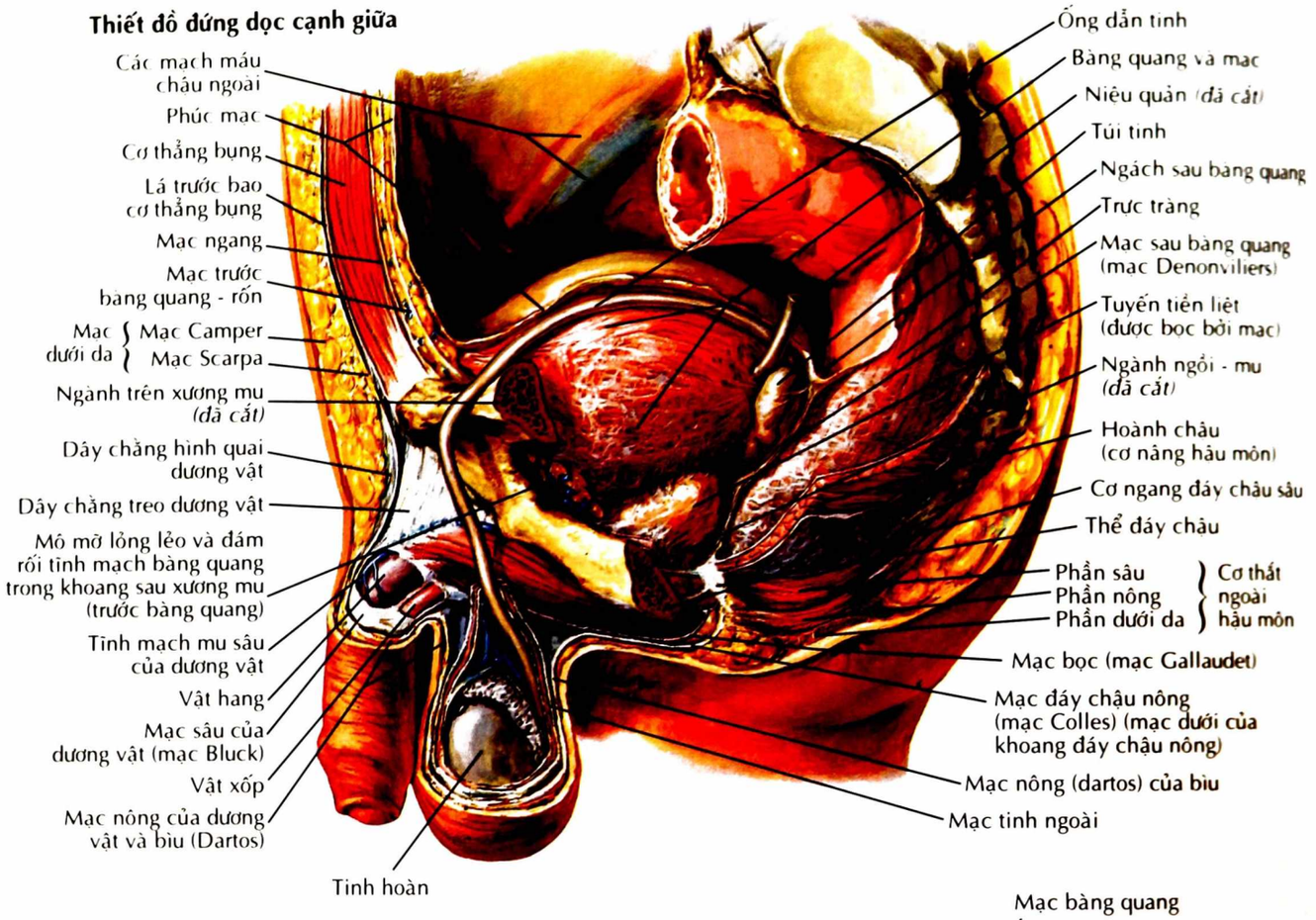

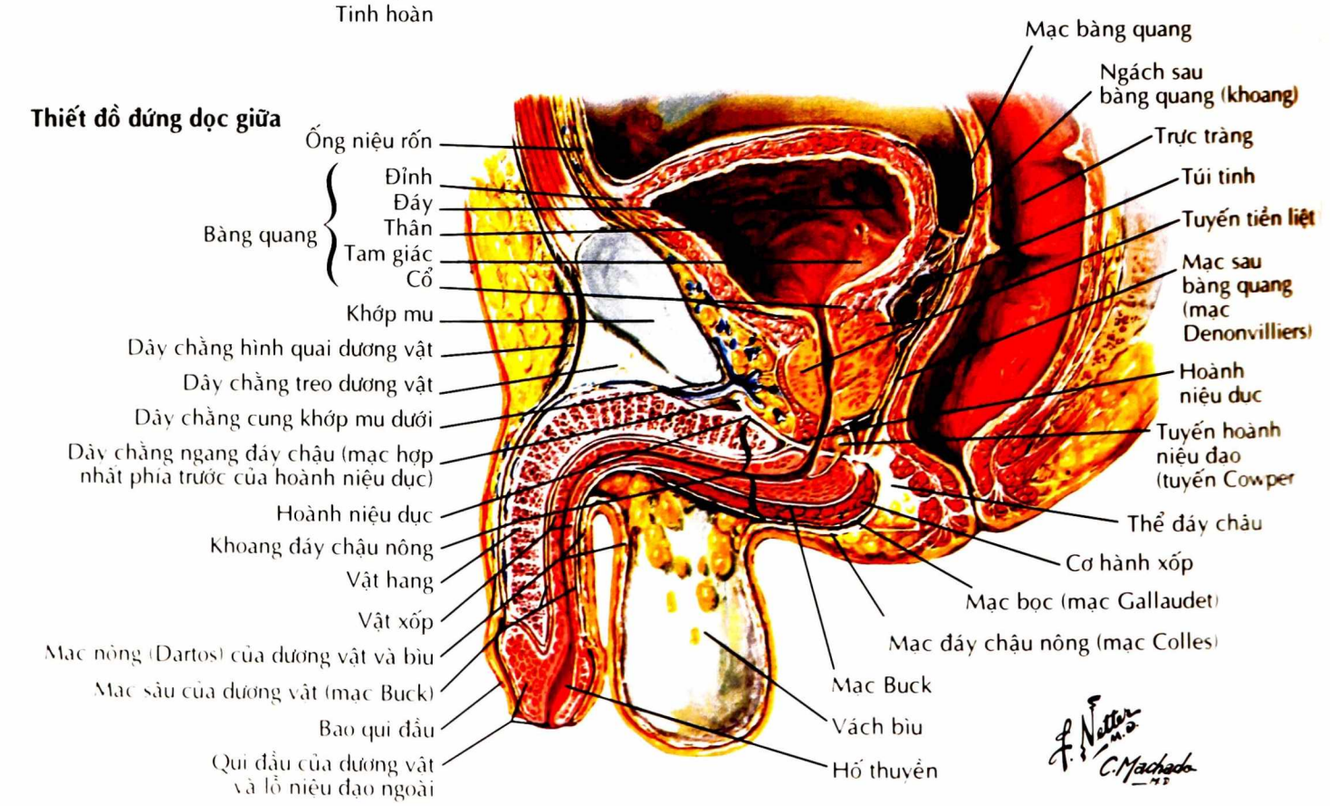

Các Nội Dung Trong Chậu Hông: Nam

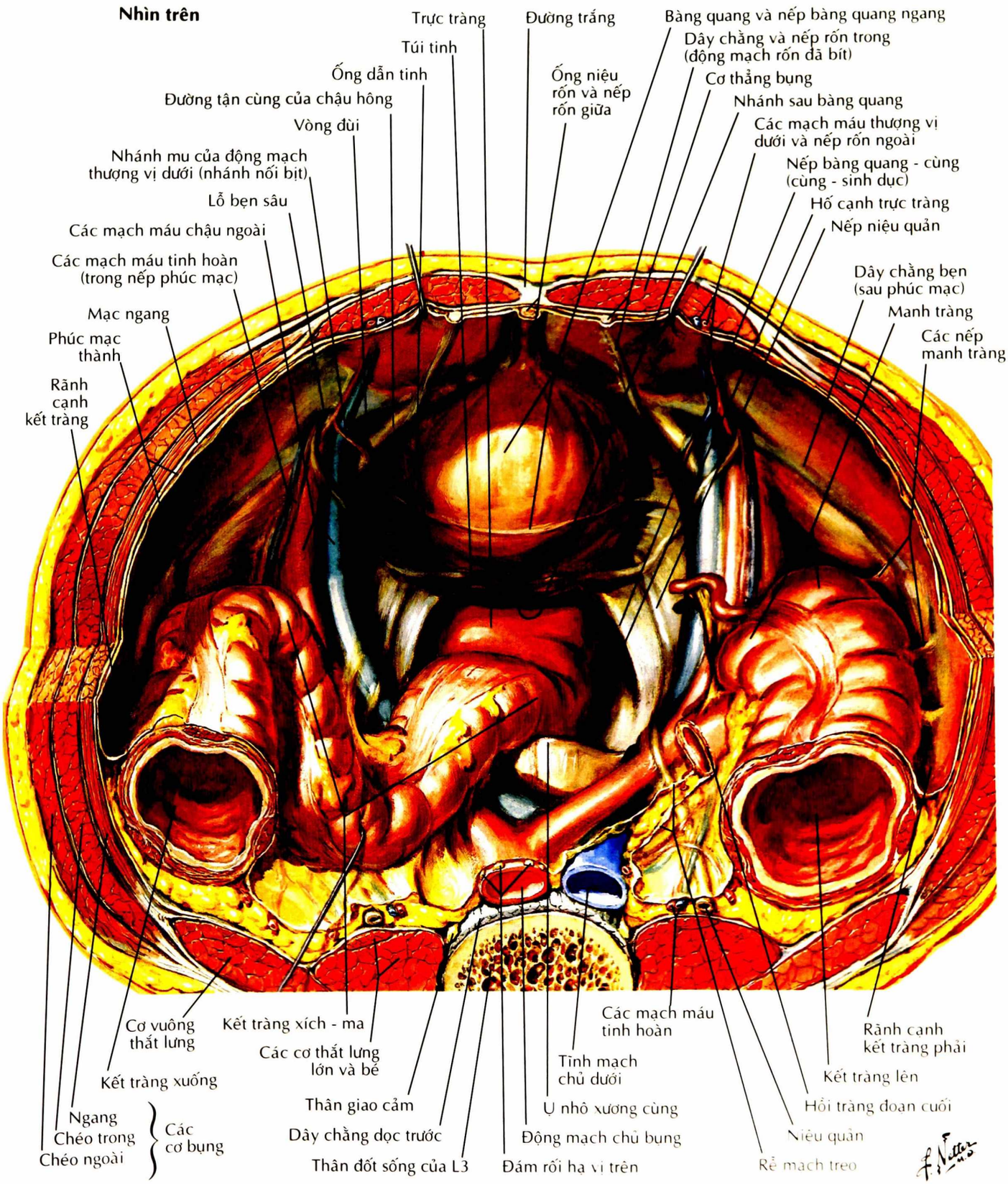

Nữ: thiết đồ đứng dọc giữa

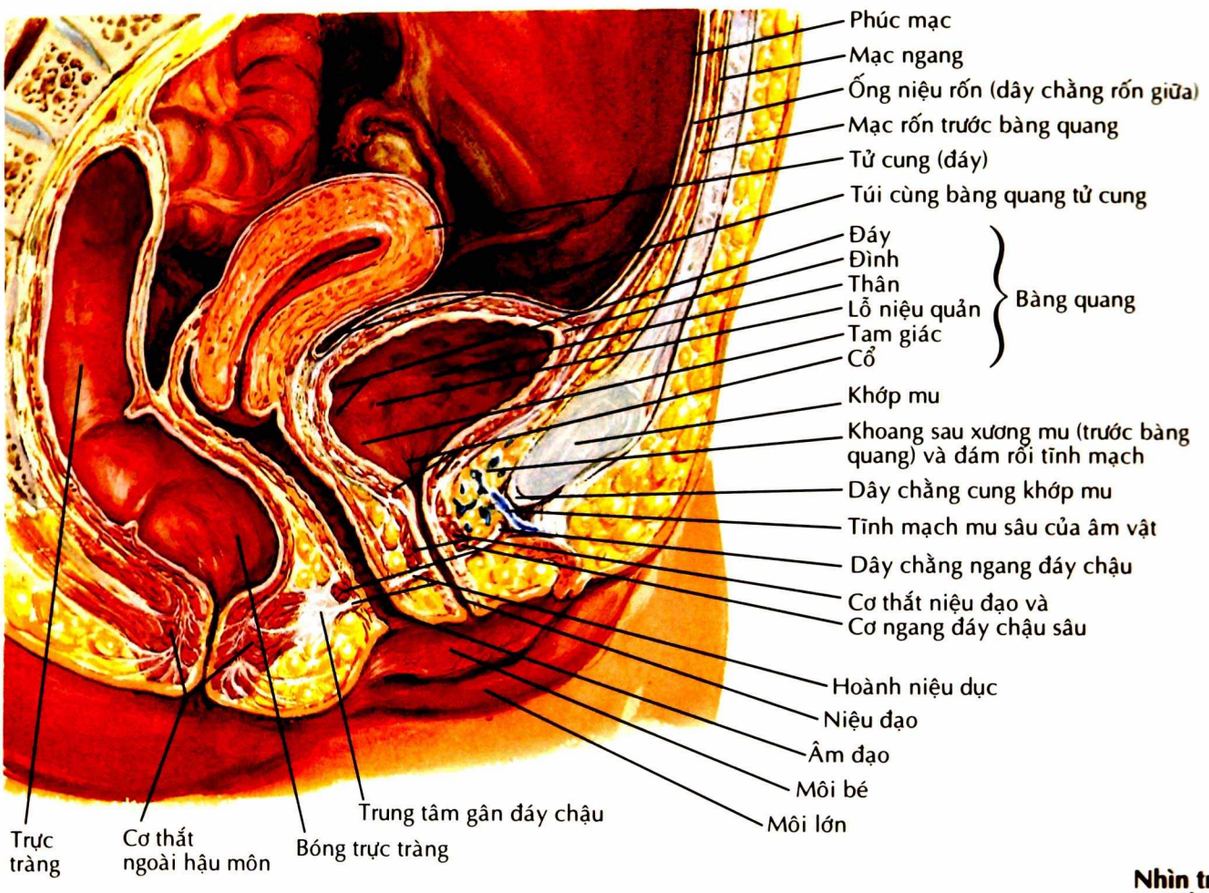

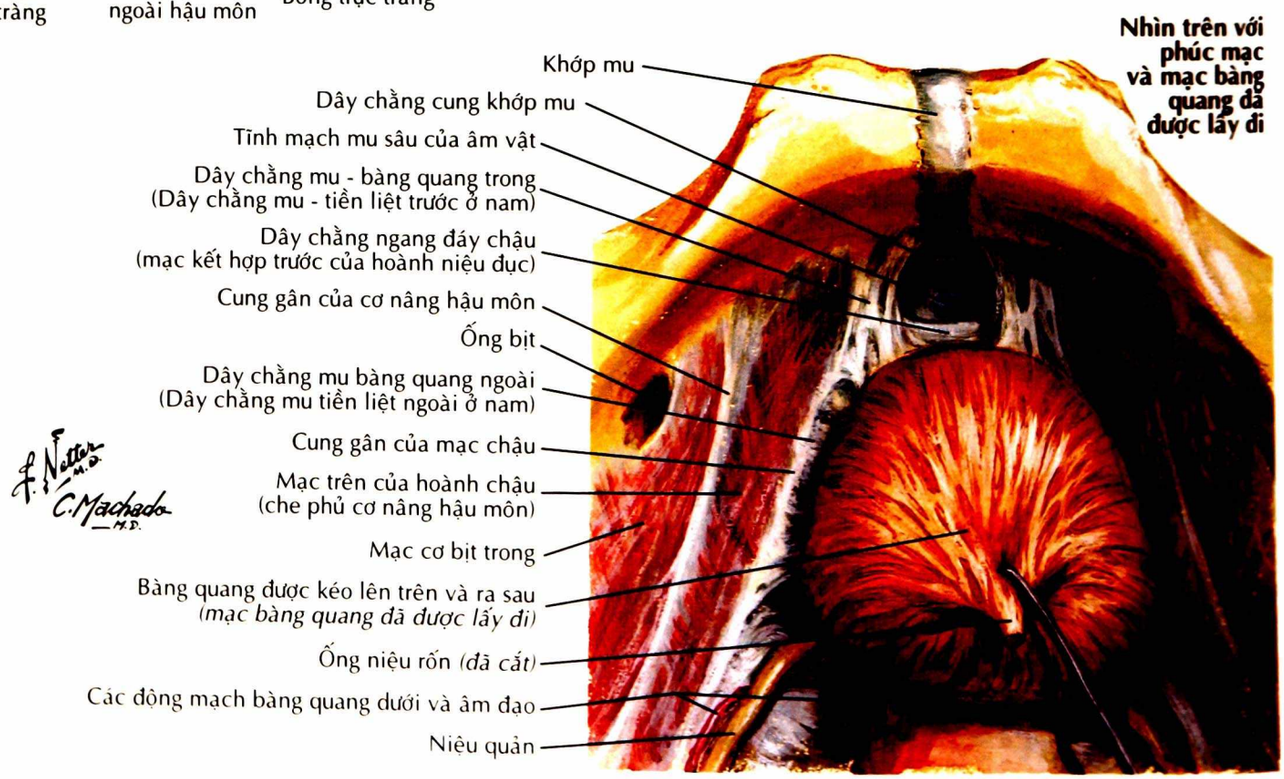

Các Cơ Thắt

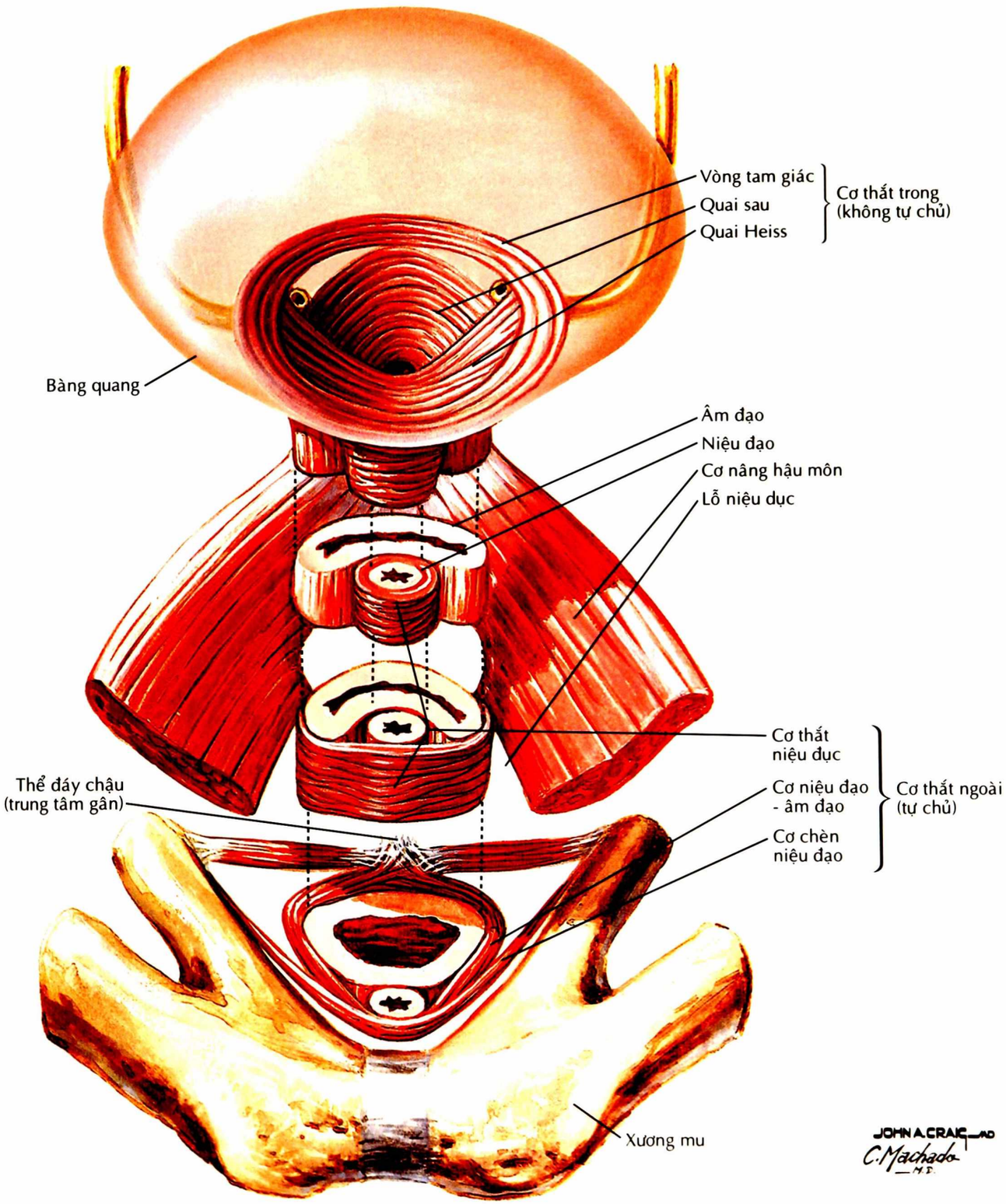
Vòng tam giác
Quai sau
Quai Heiss
Cơ thắt trong
(không tự chủ)
Bàng quang
Âm đạo
Niệu đạo
Cơ nâng hậu môn
Lỗ niệu dục
Cơ thắt
niệu đục
Thể đáy chậu
(trung tâm gân)
Cơ niệu đạo
- âm đạo
Cơ chèn
niệu đạo
Cơ thắt ngoài
(tự chủ)
Xương mu
JOHN A. CRAIG, M.D.
C. Machado, M.F.

5 Bàng Quang: Nam và Nữ

Xem thêm hình 318, 342, 346, 348, 380, 382, 383, 397

Nữ: thiết đồ đứng ngang

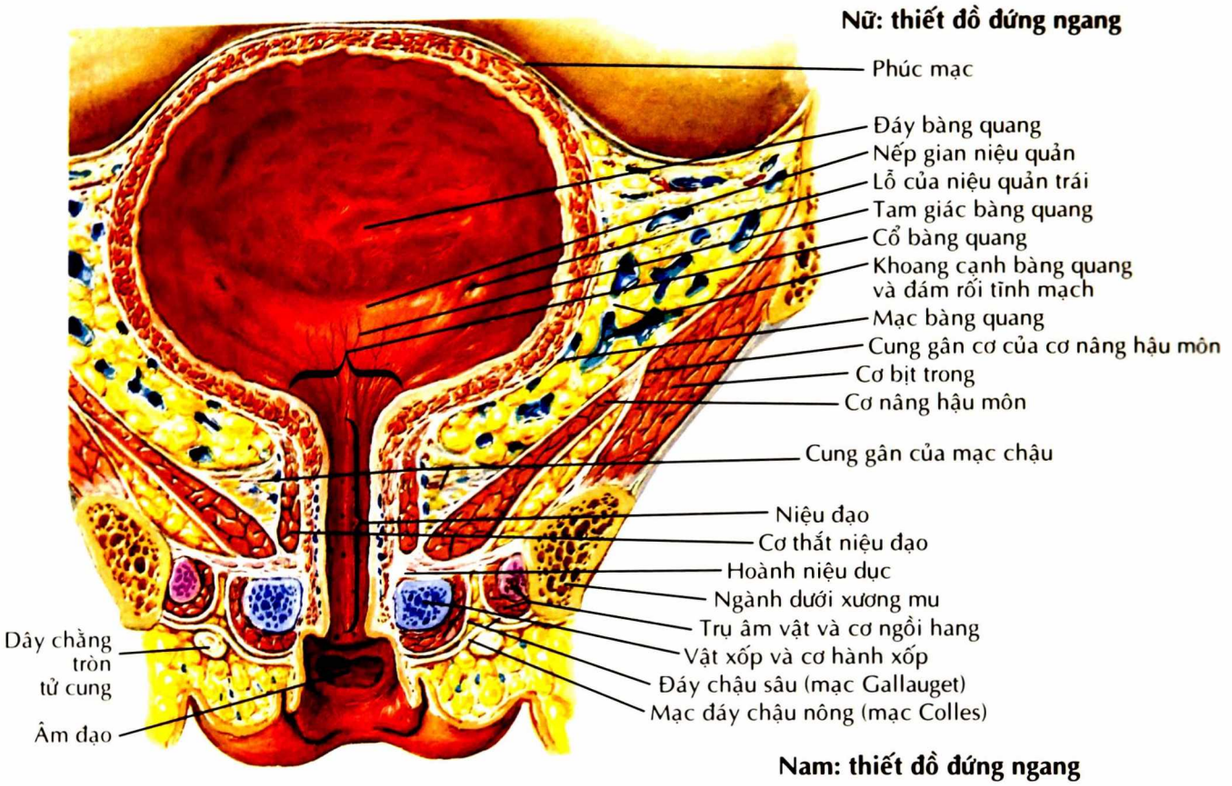

Nam: thiết đồ đứng ngang

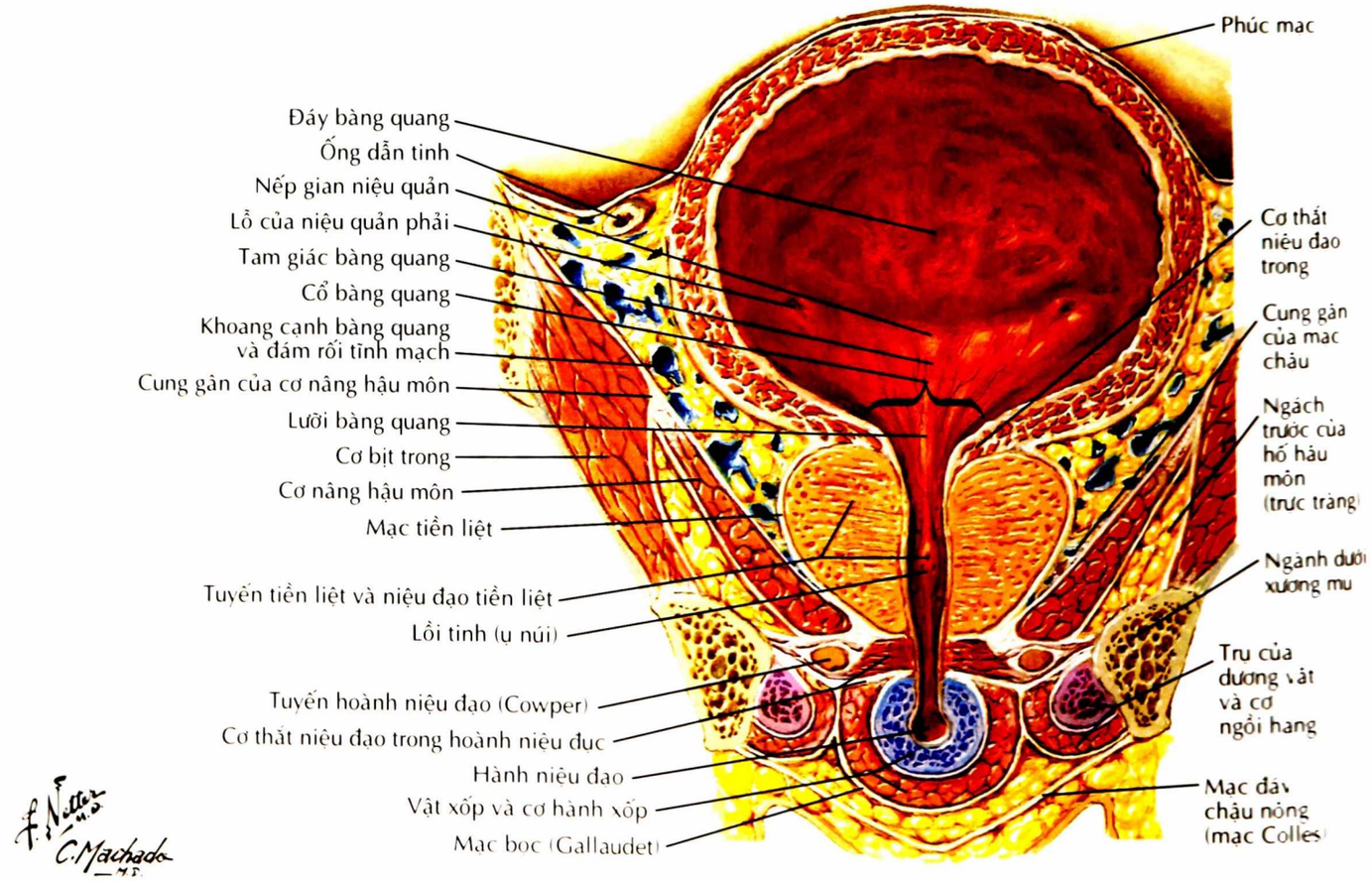

F. Netter
C. Machado, MD

Phim Chụp Bàng Quang - Niệu Đạo Nam và Nữ

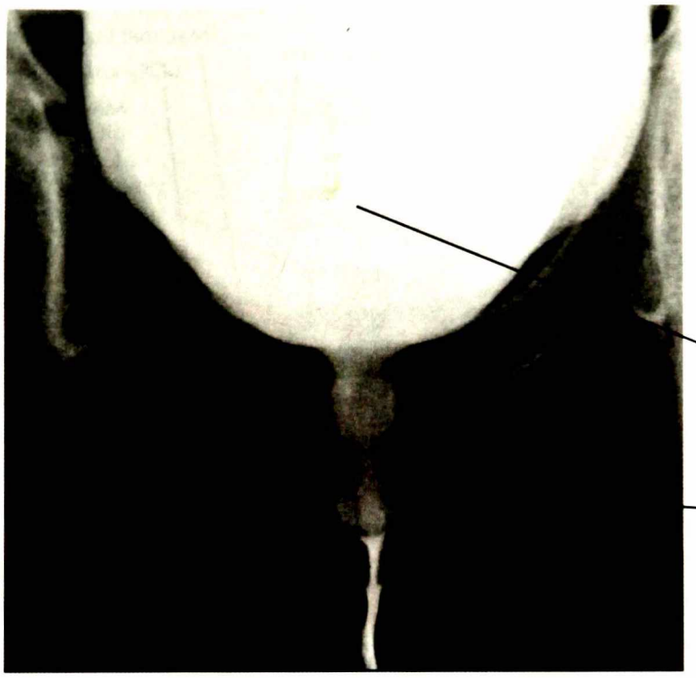

Niệu đạo nữ, trẻ 8 tuổi



Phim chụp bàng quang - niệu đạo đang tiểu tiện trẻ nam 2 tuổi

5 Tử Cung, Âm Đạo và Các Cấc Trúc Nâng Đỡ

Xem thêm hình 380, 382, 384, 386, 392, 394, 395

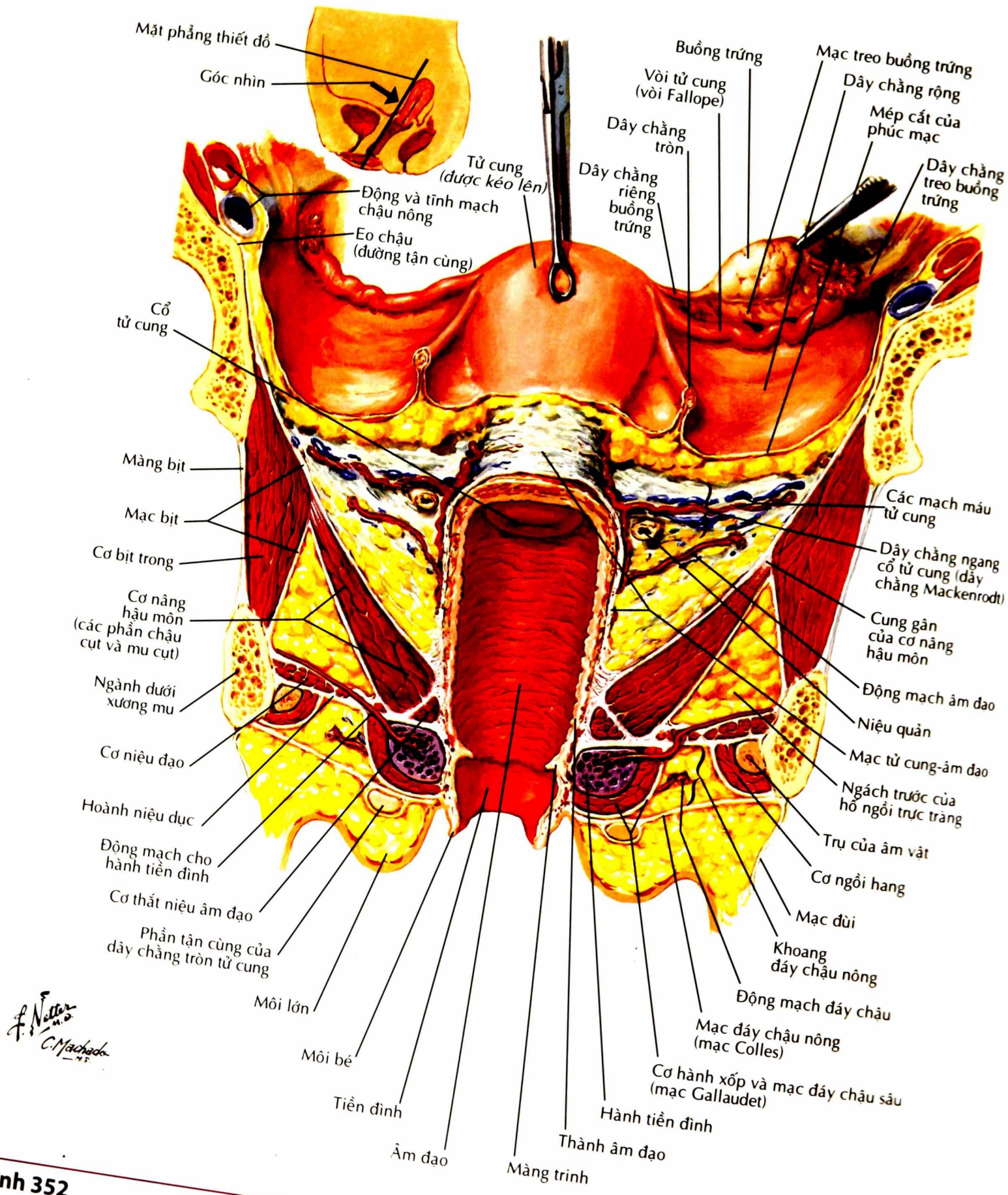

Hình 352

Tử Cung: Các Dây Chằng có Tính Chất Mạc

Cơ tử cung (sơ đồ)

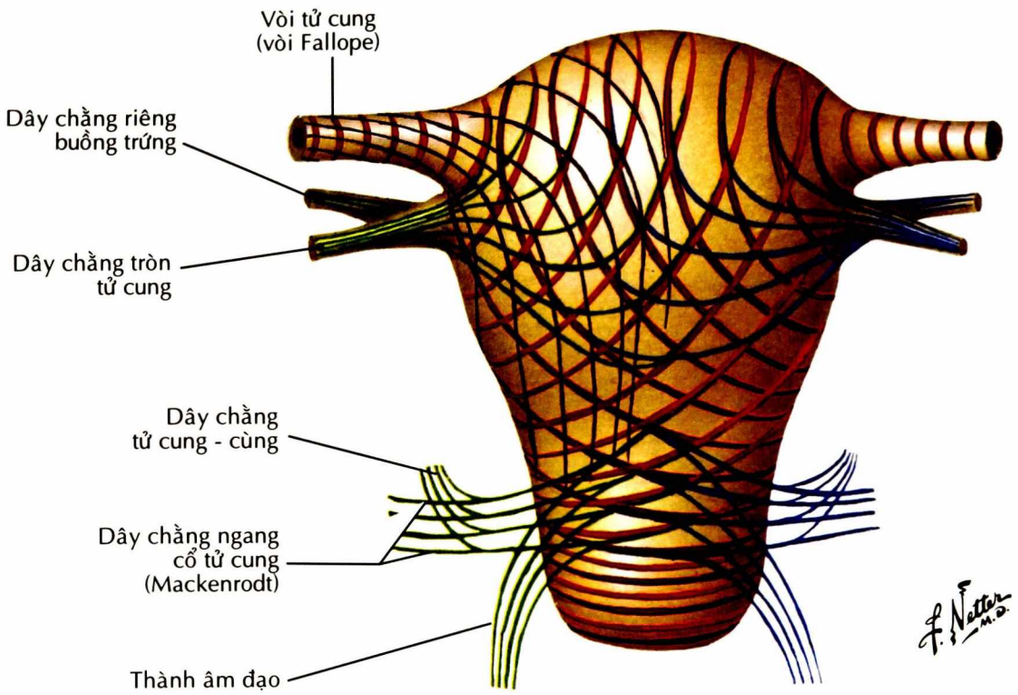

Mạc chậu và các dây chằng

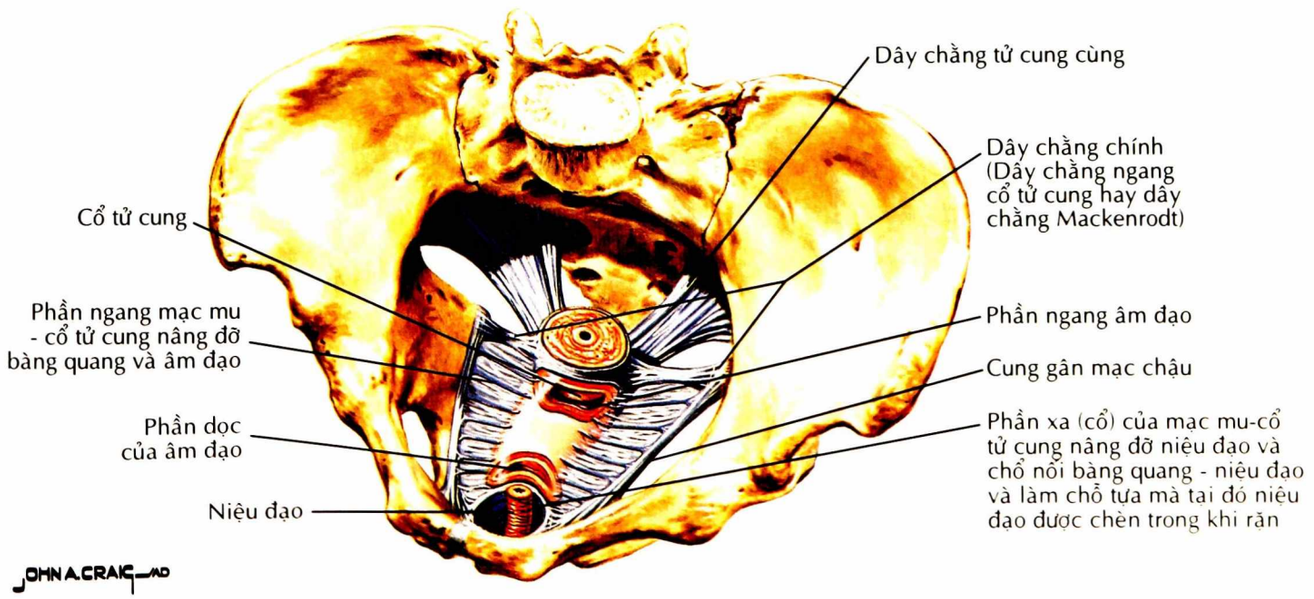

5 Các Dây Chằng Chậu Hông

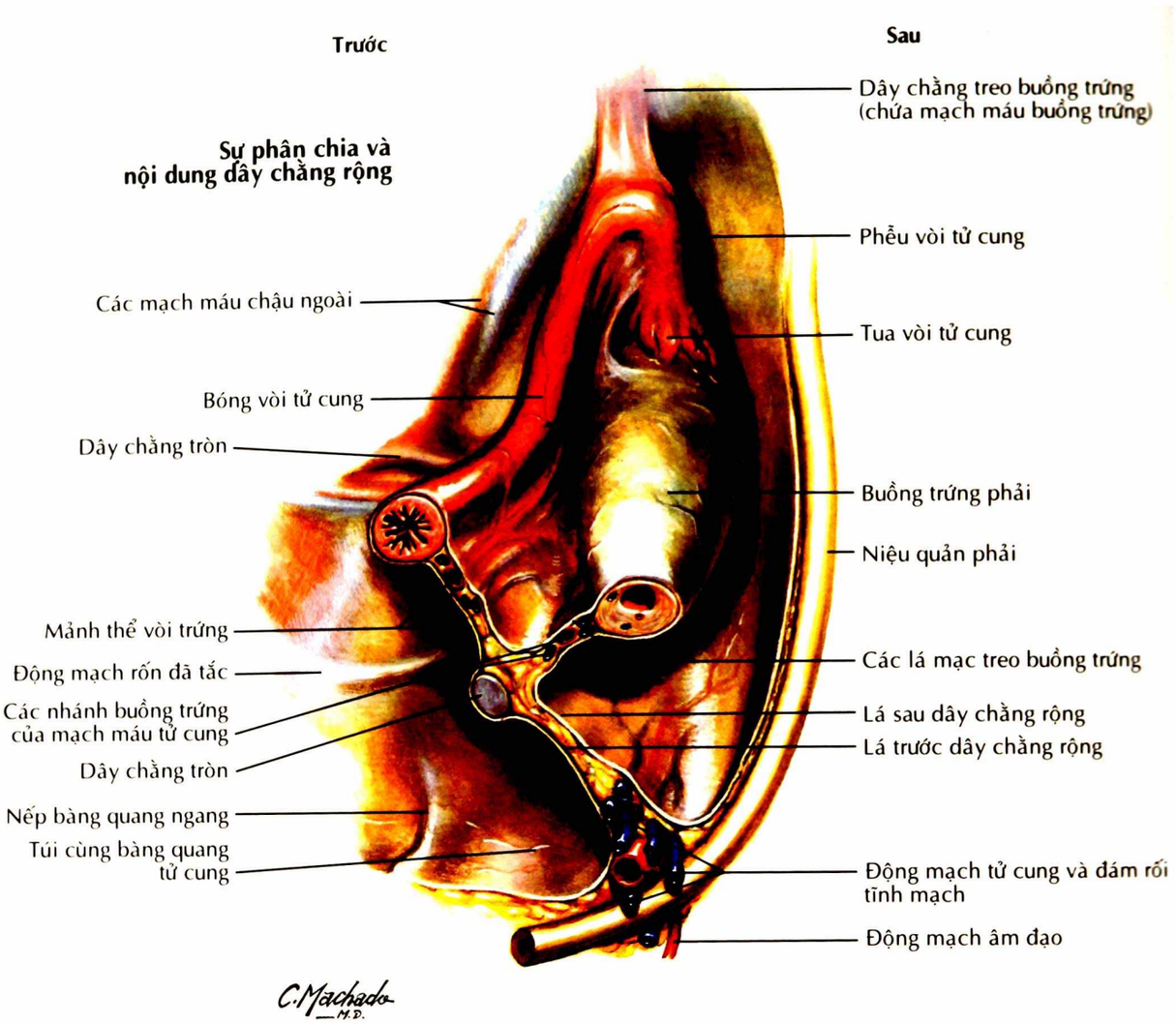



Tử Cung và Phần Phụ

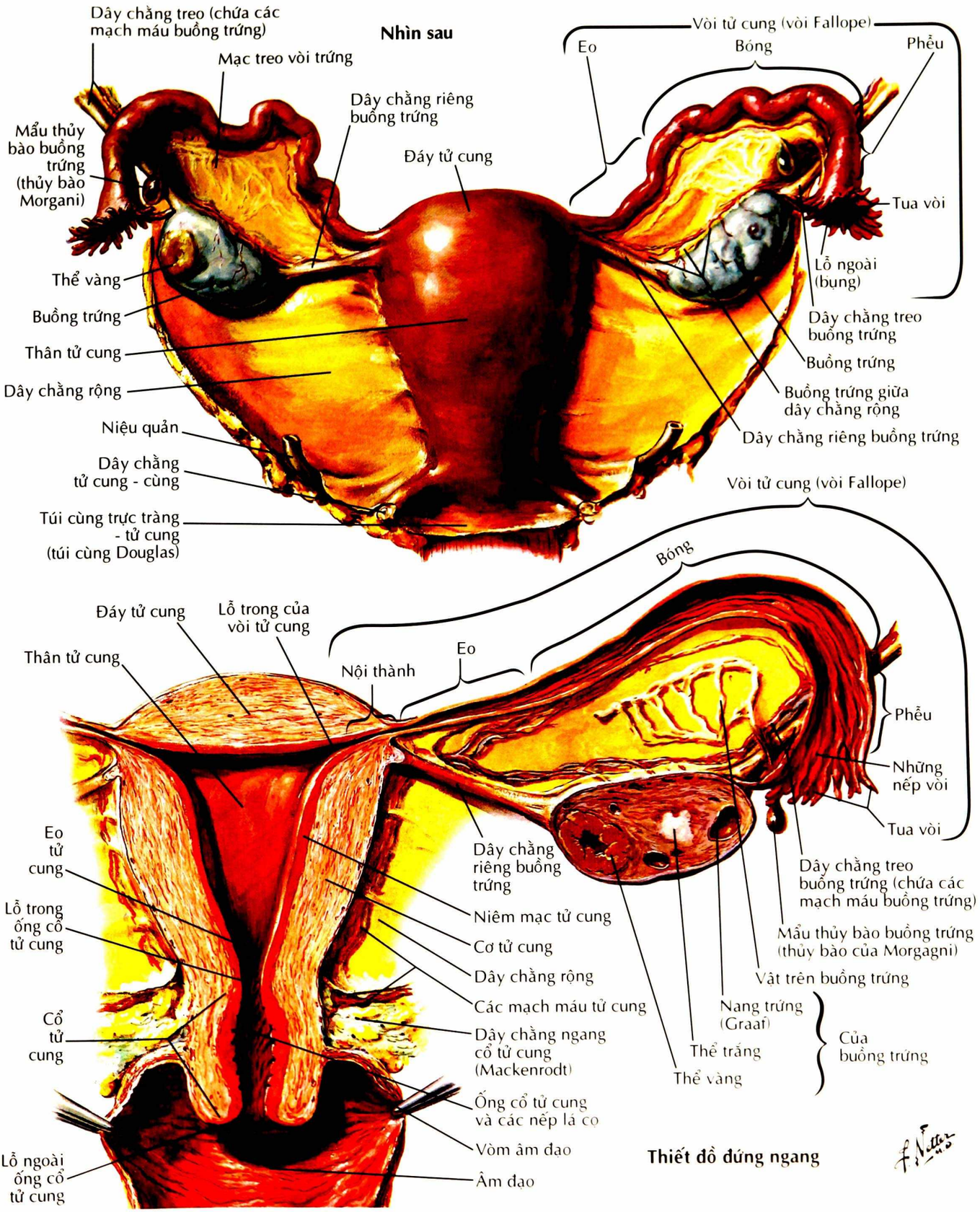

5 Đáy Chậu Nữ và Bộ Phận Sinh Dục Ngoài (Âm Hộ)

Xem thêm hình 384, 386, 387, 393

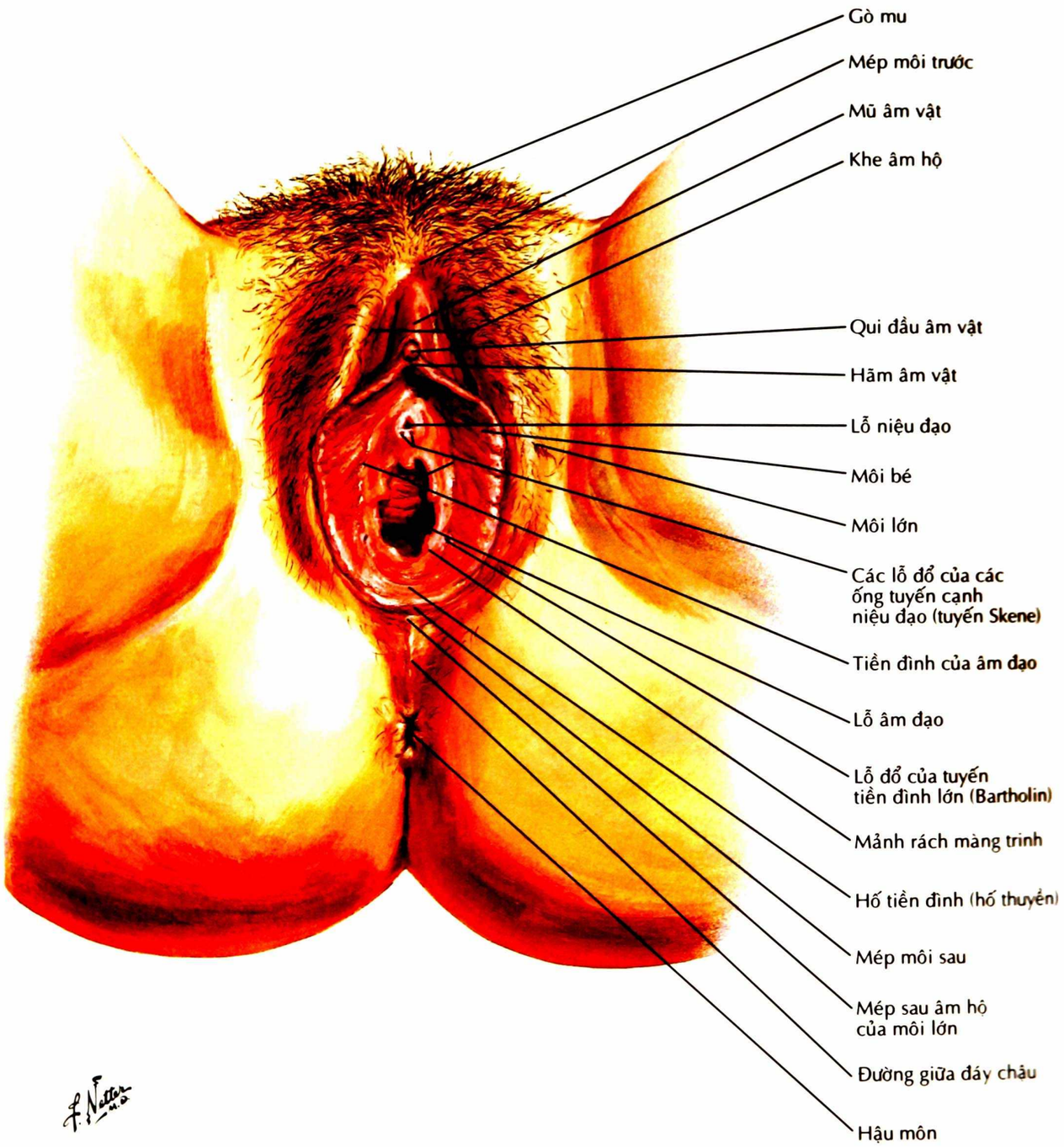

Đáy Chậu Nữ (Phẫu Tích Nông)

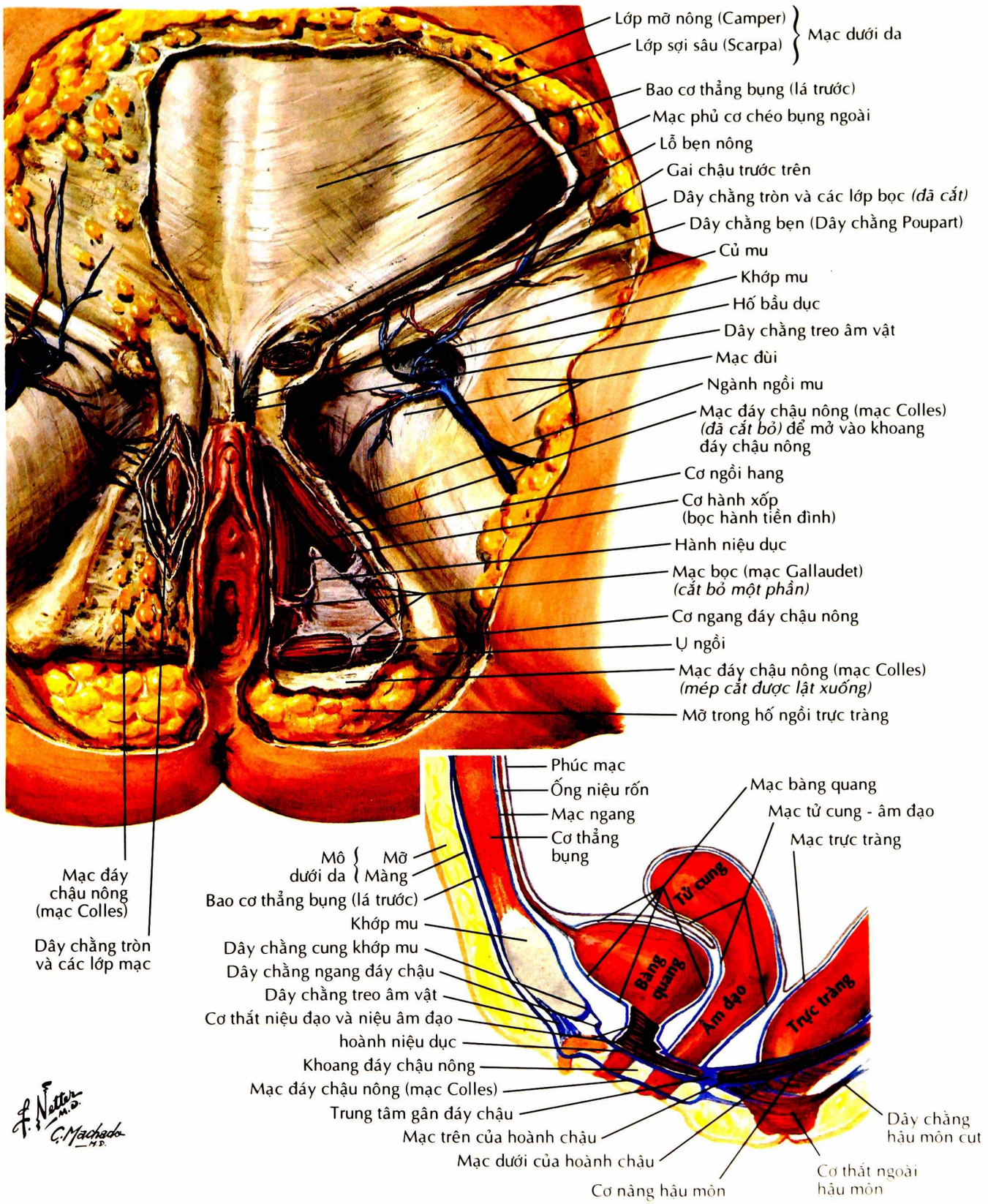

5 Đáy Chậu Nữ và Đáy Chậu Sâu

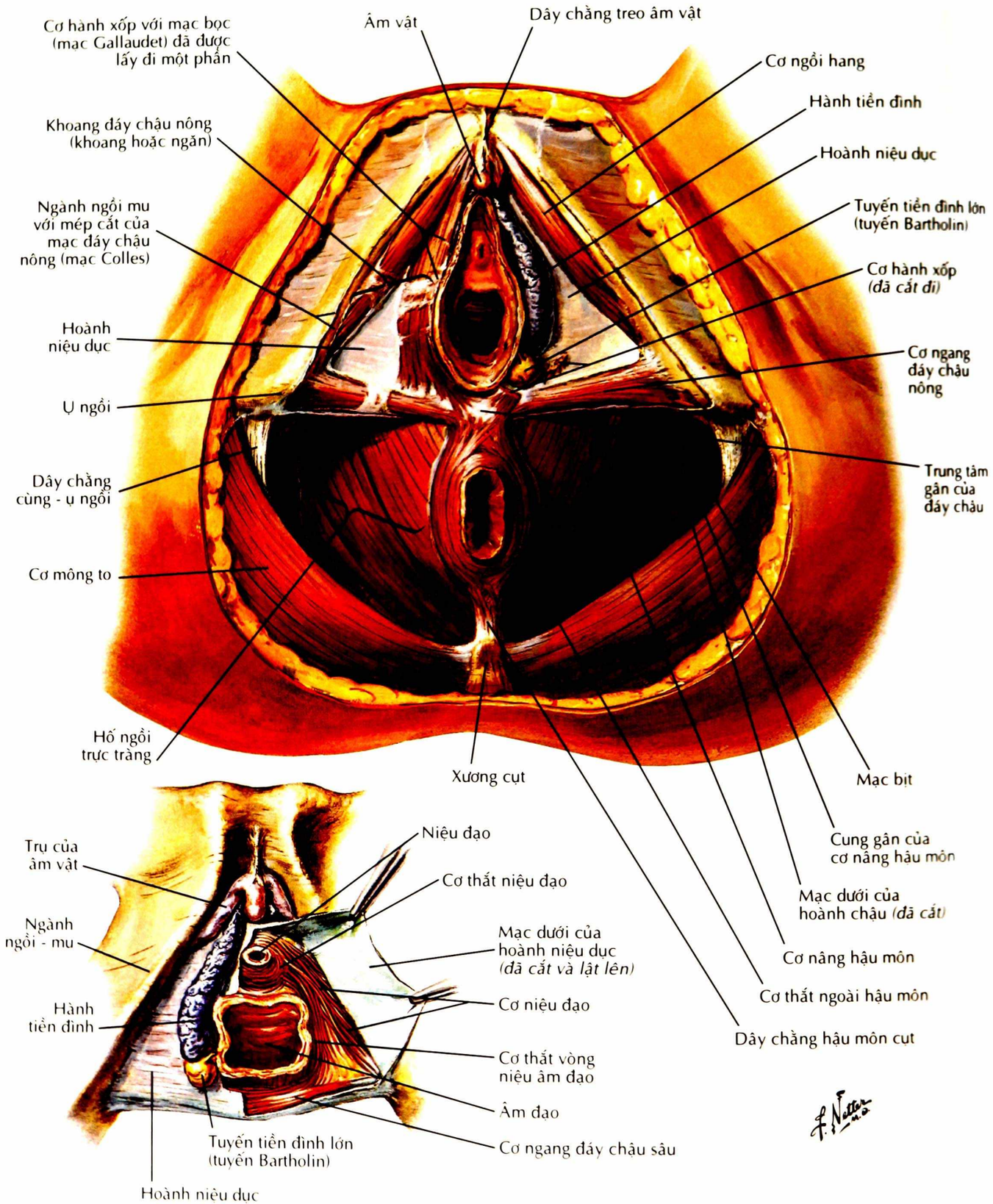

Hình 358



Phần 8 GIẢI PHẪU THIẾT ĐỒ

Giải Phẫu Thiết Đồ

Hình 532

532 Các Hình Then Chốt cho các Thiết Đồ

Các Hình Then Chốt cho các Thiết Đồ

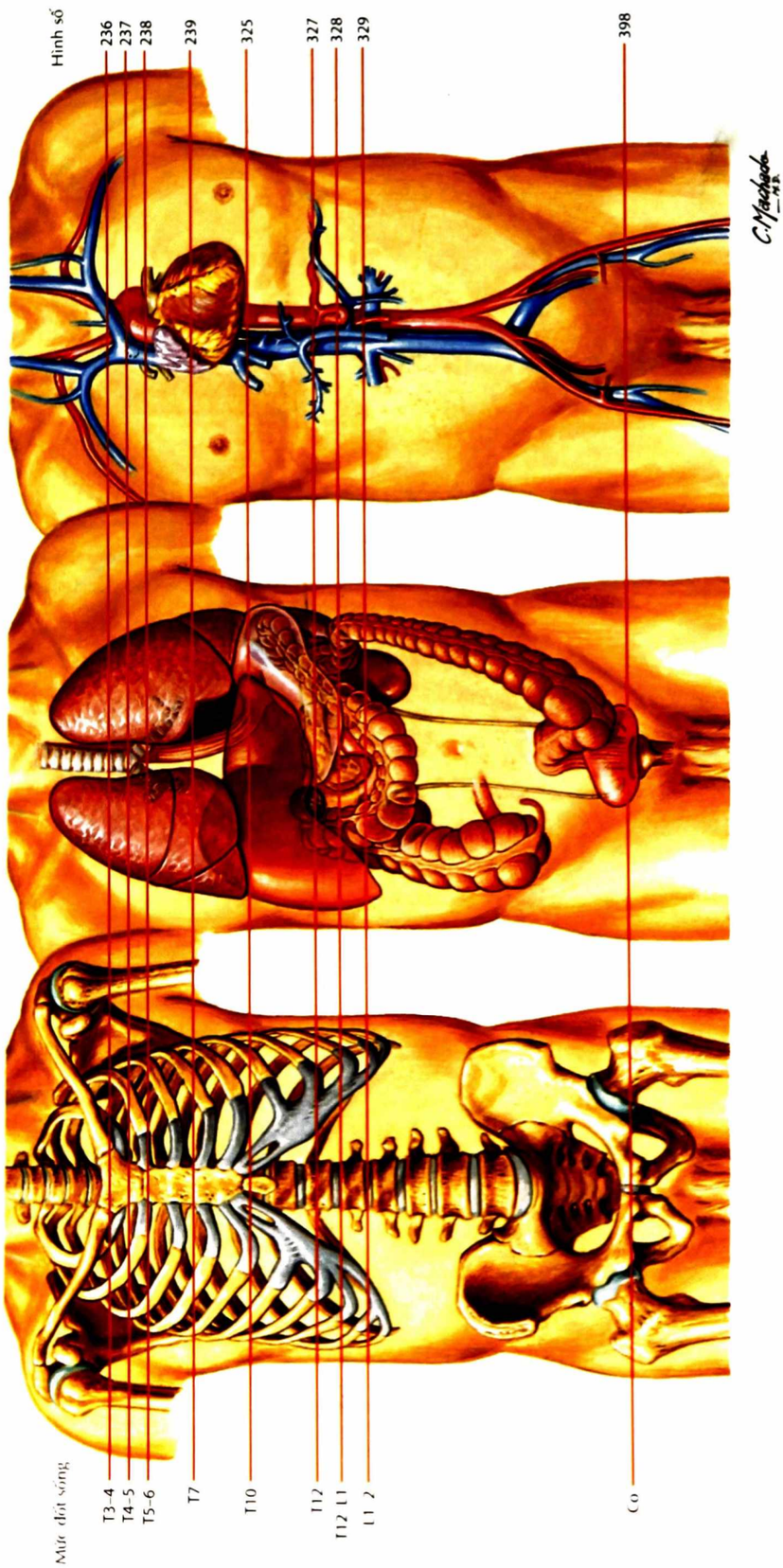

Plates 8, 36-38, 48-50
Lang J. Clinical Anatomy of the Nose, Nasal Cavity and Paranasal Sinises. New York, Thieme Medical Publishers, Inc., 1989.

Plate 23
Tubbs RS, Kelly DR, Humphrey ER, Chua GD, et al. The tectorial membrane: anatomical, biomechanical, and histological analysis. Clin Anat 2007; 20(4):382-386.

Plates 25-28, 53-55, 67-68
Noden DM, Francis-West P. The differentiation and morphogenesis of craniofacial muscles. Dev Dyn 2006; 235(5):1194-1218.

Plates 31, 33, 124-130
Tubbs RS, Salter EG, Oakes WJ. Anatomic landmarks for nerves of the neck: a vade mecum for neurosurgeons. Neurosurgery 2005; 56 (2 suppl):256-260; discussion 256-260.

Plates 65, 93, 94
Kierner AC, Mayer R, v Kirschhofer K. Do the tensor tympani and tensor veli palatini muscles of man form a functional unit? A histochemical investigation of their putative connections. Hear Res 2002;165(1-2):48-52.

Plates 78-80
Ludlow CL. Central nervous system control of the laryngeal muscles in humans. Respir Physiol Neurobiol 2005; 147(2-3):205-222.

Plates 100-114
Rhoton AL. Cranial Anatomy and Surgical Approaches. Schaumburg, III, The Congress of Neurological Surgeons, 2003.

Plates 103, 138
Tubbs RS, Hansasuta A, Loukas M, Et al. Branches of the petrous and cavernous segments of the internal carotid artery. Clin Anat 2007; 20(6):596-601.

Plates 115-117, 123
Schrott-Fischer A, Kammen-Jolly K, Scholtz AW, et al. Patterns of GABA-like immunoreactivity in efferent fibers if the human cochlea. Hear Res 2002; 174(1-2):75-85.

Plates 157, 172
Tubbs RS, Loukas M, Slappy JB, et al. Clinical anatomy of the doral root, ganglion, and ramus: a review and anatomical study. Clin Anat 2007: 20:624-627.

Plate 159
Lee MWL, McPhee RW, Stringer MD. An evidence-based approach to human dermatomes. Clin Anat 2008; 21:363-373.

Plates 159, 401. 513, 470
Forester O. The dermatomes in man. Brain 1933; 56:1.

Garrett FD. The Segmental distribution of the cutaneous nerves in the limbs of man. Anat Rec 1948; 102:409.

Keegan JJ. Dermatome hypalgesia with posterolateral herniation of lower cervical intervertebral disc. J Neurosurg 1947; 4:115.

Plates 165
Turnball IM. Bloody supply of the spinal cord. In Vinken PJ, Bruyn GW (eds). Handbook of Clinical Neurology, XII. Amsterdam, North-Holland, 1972, pp 478-491.

Plates 194, 195
Jackson CL, Huber JF. Correlaterd applied anatomy of the bronchial tree and lungs with a system of nomenclature. Dis Chest 1943; 9:319.

Plate 197
Ikeda S, Ono Y, Miyazawa S, et al. Flexible broncho-fiberscope. Otolaryngology (Tokyo) 1970; 42:855.

Plate 211
Angelini P, Velasco JA, Flamm S. Coronary anomalies: incidence, pathophysiology and clinical relevance. Circulation 2002; 105:2449-2454

Plate 219
Jame TN. The internadal pathways of the human heart. Prog Cardiovas Dis 2001; 43:495.

Plate 234
Ang H-J, Gill Y-C, Lee W-J, et al. Anatomy of thoracic splanchnic nerves for surgical resection. Clin Anat 2008; 21:171-177.

Plate 279
Elias H. Morphology of the Liver. New York, Academic Press, 1969.

Robinson PJ. MRI of the Liver. A Practical Guide. New York, Taylor & Francis, 2006.

MacSween RNM, Anthony PP, Scheuer PJ, et al (eds). Pathology of the Liver. London, Churchill Livingstone, 2002.

Plates 283, 284
Odze RD. Surgical Pathology of the GI Tract, Liver, Biliary Tract, and Pancreas. Philadelphia, Saunders 2004.

Plate 305
Thomas MD. In The Ciba Collection of Medical Illustrations, Vol 3, Part II. Summit NJ, CIBA, p 78.

Plates 323, 346, 364, 376, 394
Stormont TJ, Cahill DR, King BF, Myers RP. Fascias of the male external genitalia and perineum. Clin Anat 1994; 7:115.

Plates 337, 342, 348, 352, 357, 358
Oelrich TM. The striated urogenital sphincter muscle in the female. Anat Rec 1983; 205:223.

Plates 341, 346
Myers RP, Goellner JR, Cahill DR. Prostate shape, external striated urethral sphincter and radical prostatectomy: the apical dissection. J Urol 1987; 138:543.

Các tài liệu tham khảo

Plates 341, 346, 363, 364

Oelrich TM. The urethral sphincter muscle in the male. Am J Anat 1980; 158:229.

Plate 383

Flocks RH, Kerr HD, Elkins HB, et al. Treatment of carcinoma of the prostate by interstitial radiation with radio-active gold (Au 198): a preliminary report. J Urol 1952; 68(2):510.

Plate 401

Keegan JJ, Garrett FD. The segmental distribution of the cutaneous nerves in the limbs of man. Anat Rec 1948; 102-409.

Plate 470

Keegan JJ. Nuerological interpretation of dermatome hypalgesia with herniation of the lumbar intervertebral disc. J Bone Joint Surg 1944; 26:238.

Last RJ. Innervation of the limbs. J Bone Joint Surg (Br) 1949; 31:452.

Phần đối chiếu
Thuật ngữ Anh - Việt

Các số tham khảo là theo số hình.

Trong nhiều trường hợp, các từ được ghi ở số ít.

(Một số thuật ngữ viết tắt như : TK - thần kinh, ĐM - động mạch, TM - tĩnh mạch...)

A

Abdomen, 268
  autonomic nerves and ganglia of, 318
  axial CT images of, 350

  bony framework of, 248
  cross sections of
    at L3, 349
    at L3, 4, 349
    at L1-L2, 339
    at T10, 293
    at T12, 297, 331, 338
  innervation of, 318
  left lower quadrant of, 268
  left upper quadrant of, 268
  regions and planes of, 268
  right lower quadrant of, 268
  right upper quadrant of, 268
  subcutaneous tissue of, 249
  surface anatomy of, 247
  viscera of, 269
Abdominal aortic plexus. See **Intermesenteric plexus**
Abdominalis muscle, transversus abdominis, 362, 363
  aponeurosis of, 252
Abdominal wall
  anterior, 249, 265
    arteries of, 255
    deep dissection of, 251
    intermediate dissection of, 250
    internal view of, 253
    nerves of, 257
    superficial dissection of, 249
    veins of, 255
  arteries of, 263
    internal view of, 263
    lymph vessels and nodes of, 266

    nerves of, 267
    peritoneum of, 274
    veins of, 265
  median (sagittal) section of, 348
  posterior
    arteries of, 264
    internal view of, 263
    lymph vessels and nodes of, 266

    nerves of, 267
    peritoneum of, 274
    veins of, 265
  posterolateral, 254
Abdominis aponeurosis, transversus, 252, 330, 349
Abdominis muscle
  aponeurosis of, 255, 330
  rectus, 181, 188, 189, 192, 247, 250, 251, 258, 259, 293, 349, 351, 378
    axial CT image of, 350

    capsular branch of, 335
    cross section of, 252
    pelvic branch of, 335
  sheath of, 189
  transversus, 25, 94, 96, 179, 189, 255, 257, 258, 263, 267, 329, 498
    aponeurosis of, 252, 330, 349
    tendon of origin of, 175, 176, 179
Abducent nerve (VI), 83, 84, 86, 114, 117, 118, 121
  distribution of, 118
  schema of, 118
Abducent nucleus, 116, 117, 121
Abductor digiti minimi muscle, 465, 470, 476, 533, 534, 536, 541
  nerve to, 534
  tendon of, 533
Abductor hallucis muscle, 533, 534, 535, 541
  insertion of, 534, 536
Abductor hallucis nerve, 541
Abductor pollicis brevis muscle, 461, 465
Abductor pollicis longus muscle, 441, 444, 449, 451
  area for, 439
Abductor pollicis longus tendon, 444, 469, 470
Aberrant ductule, 390
Accessory muscle bundle, 67
Accessory nerve (XI), 34, 114, 116, 117, 129, 177
  cranial root of, 126, 127
  schema of, 118, 127
  spinal nucleus of, 116, 117
  spinal roots of, 10, 118, 127
Accessory oculomotor nucleus, 116, 117, 121, 132
Acetabular fossa, 376, 487
  fat in, 487
  transverse section of, 376
Acetabular labrum, 352, 487
Acetabular ligament, transverse, 352, 487
Acetabular notch, 352, 486
Acetabulum, 352, 486
  anteroposterior radiograph of, 488
  articular surface of, 376
  lunate surface of, 486
  margin of, 352, 353, 486
  radiograph of, 355
Achilles tendon. See **Calcaneal (Achilles) tendon**
Acinus, 204
Acoustic artery, internal. See **Labyrinthine artery**
Acoustic meatus
  external, 8, 13, 92, 93
    auricular branch of vagus nerve to, 24
    axial CT images of, 150

    axial MR image of, 150
    cartilaginous and osseous, 93
    coronal oblique section of, 93
  internal, 92, 97, 123
Acoustic opening, internal, 97
Acromial anastomosis, 427
Acromial angle, 420, 421
Acromial plexus, 427
Acromioclavicular joint, 423, 425
  capsule of, 423
Acromioclavicular ligament, 423
Acromion, 27, 185, 188, 418, 420, 423, 424, 425, 427, 429, 432
  anteroposterior radiograph of, 422
Adamkiewicz, artery of, 171
Adductor brevis muscle, 489, 493, 539
  attachments of, 489, 491
Adductor canal, 500
Adductor hallucis muscle, 541
  deep tibial nerve branch to, 541
  insertion of, 536
  oblique head of, 535
  transverse head of, 535

Bụng
  các TK tự chủ và các hạch của

  các hình ảnh cắt lớp điện toán theo mặt phẳng ngang
  khung xương của
  thiết đồ ngang
    ở L3
    ở L3, 4
    ở L1-L2
    ở T10
    ở T12
  chi phối TK
  phần tư dưới trái
  phần tư trên trái
  các vùng và các mặt phẳng
  phần tư dưới phải
  phần tư trên phải
  mô dưới da của
  giải phẫu bề mặt
  các tạng
Đám rối ĐM chủ bụng. Xem **Đám rối gian mạc treo ruột**
Cơ bụng ngang

  cân
Thành bụng
  trước
    các ĐM của
    phẫu tích sâu
    phẫu tích vừa
    nhìn bên trong
    các TK của
    phẫu tích nông
    các TM của
  các ĐM của
    nhìn bên trong
    các hạch và mạch bạch huyết của
    các TK của
    phúc mạc
    các TM của
  thiết đồ đứng dọc giữa
  sau
    các ĐM của
    nhìn bên trong
    các hạch và mạch bạch huyết của
    các TK của
    phúc mạc
    các TM của
  sau bên
Cân cơ ngang bụng

Cơ (ngang - thẳng) **bụng**
  cân của
  thẳng

    hình ảnh cắt lớp điện toán theo mặt phẳng ngang
    nhánh bao của
    thiết đồ ngang của
    nhánh bẹ thận của
    bao của
    ngang

    cân của
    gân nguyên ủy của
TK vận nhãn ngoài (VI)

  phân bố của
  sơ đồ của
Nhân vận nhãn ngoài

Cơ giạng ngón (tay, chân) út

  TK đến
  gân của
Cơ giạng ngón chân cái

  chỗ bám của
TK cơ giạng ngón (chân) cái
Cơ giạng ngón (tay) cái ngắn

Cơ giạng ngón (tay) cái dài

  vùng cho
Gân cơ giạng ngón (tay) cái dài

Ống lạc
Bó cơ phụ
TK phụ (XI)

  rễ sọ của
  sơ đồ của
  nhân tủy gai của
  rễ tủy gai của
Nhân vận nhãn phụ

Hố ổ cối
  mỡ trong
  thiết đồ ngang của
Mép ổ cối
Dây chằng ngang ổ cối

Khuyết ổ cối
Ổ cối
  phim (chụp) X quang trước - sau
  mặt khớp
  diện nguyệt
  bờ
  phim X quang của
Gân Achilles. Xem **Gân gót**

Chùm phế nang
ĐM thính giác, trong. Xem **ĐM mê nhĩ**
Lỗ ống tai
  ngoài
    nhánh tai của TK lang thang

    hình ảnh cắt lớp điện toán theo mặt phẳng ngang
    hình ảnh cộng hưởng từ
    sụn và xương
    thiết đồ đứng ngang chéo
  trong
Lỗ ống tai trong
Nhánh nối mỏm cùng vai
Góc của mỏm cùng vai
Đám rối mỏm cùng vai
Khớp cùng vai - đòn
  bao của
Dây chằng mỏm cùng vai - đòn
Mỏm cùng vai

  phim chụp X quang trước - sau

ĐM Adamkiewicz
Cơ khép ngắn

  các chỗ bám của
Ống cơ khép
Cơ khép ngón chân cái
  nhánh TK chày sâu cho
  bám tận
  đầu chéo
  đầu ngang

Adductor hiatus, 539
femoral artery passing through, 512
Adductor longus muscle, 376, 489, 492, 493, 500, 505, 539
attachments of, 489, 491
innervation of, 540
transverse section of, 521
Adductor magnus muscle, 485, 489, 495, 500, 502, 505, 540
adductor minimus part of, 493
attachments of, 489, 491
hiatus of, 493
innervation of, 540
tendon of, 493
Adductor magnus tendon, 501, 506, 510, 511
Adductor muscles, thigh, 496
Adductor pollicis muscle, 462, 465, 476, 535
fascia over, 460, 462
Adductor tubercle, 489
Adenohypophysis, 140, 147, 148
cleft of, 147
Adnexa, 371
Afferent fibers, olfactory bulb, 119
Afferent glomerular arteriole, 337
Afferent nerves
of mouth and pharynx, 62
of nose and sinuses, 210
of stomach and duodenum, 321
Agger nasi, 37, 38
Air, in colon, radiograph of, 355

Air cells, mastoid, axial MR image of, 150
Airway
intrapulmonary, 204
to nasopharynx, 37
Airway reflexes, nerves initiating, 210
Ala, 8
lateral part of, 157
wing of, 157
Alar fibrofatty tissue, 36, 38
Alar fold, 507
Alar ligament, 22
Albini's nodules. See **Fibrous (Albini's) nodule**
Alcock's canal. See **Pudendal canal (Alcock's)**
Alveolar artery
anterior superior, 40
inferior, 40, 53, 60
lingual branch of, 69
mental branch of, 40, 69
middle superior, 40
posterior superior, 40, 69
Alveolar duct, 204
opening of, 204
Alveolar nerve, 53, 55, 122, 131, 134
anterior superior, 45
nasal branch of, 42
inferior, 16, 40, 53, 55, 60, 131, 134
branch of, 40
entering mandibular foramen, 46
middle superior, 45
posterior superior, 44, 45
superior, 62, 71
Alveolar sac, 204
Alveolar vein
inferior, 60, 70
posterior superior, 60, 70

Vòng gân cơ khép
ĐM đùi đi qua

Cơ khép dài

các chỗ bám
chi phối TK
thiết đồ ngang
Cơ khép lớn

phần khép nhỏ của
các chỗ bám
lỗ, vòng
chi phối TK
gân
Gân cơ khép lớn

Các cơ khép đùi
Cơ khép ngón tay cái

mạc phủ trên
Củ cơ khép
Tuyến yên tuyến
khe
Vật trên buồng trứng
Các sợi vào từ hành khứu
Tiểu ĐM đến
TK hướng tâm
của miệng và hầu
của mũi và xoang
của dạ dày và tá tràng
Đê mũi
Hơi trong kết tràng, phim chụp X quang
Tế bào khí, hình chụp MR theo mặt phẳng ngang
Đường dẫn khí
trong phổi
tới hầu mũi
Các phản xạ của đường dẫn khí, các TK phát động
Cánh
phần bên
cánh của
Mô xơ mỡ cánh mũi
Nếp cánh
Dây chằng cánh
Hạch Albini

Ống Alcock

ĐM huyệt răng
trên trước
dưới
nhánh lưỡi
nhánh cằm
trên giữa
trên sau
Ống phế nang
lỗ (của)
TK huyệt răng
trên trước
nhánh mũi
dưới

nhánh của
vào lỗ hàm dưới

trên giữa
trên sau
trên
Túi phế nang
TM huyệt răng
dưới
trên sau

Alveolus, 204
capillary bed in, 205
Amacrine cells, 120
Ampulla
ear, 95, 96
semicircular, 92
of uterine tube, 372
Amygdaloid body, 110, 112, 119
thalamus and, 110
Anal canal, 393
anatomical, 393
arteries of, 398
beginning of, 376
beginning of, transverse section of, 357, 521
longitudinal muscle of, 356, 357
muscularis mucosae of, 393, 394
sagittal MR images of, 397

surgical, 393
veins of, 399
Anal columns, 393
Anal glands, 393
Anal nerve, inferior, 410, 411, 414, 496, 503
Anal pit, 388
Anal sinus, 393
Anal sphincter muscle
external, 356, 358, 360, 365
deep part of, 394, 395, 396
peripheral view of, 395
subcutaneous of, 391, 393, 395, 396
superficial part of, 391, 393, 394, 395
internal, 393, 394
Anal triangle, 380
Anal tubercle, 388
Anal valve, 393
Anal verge, 393
Anastomosis
around elbow, 434
around scapula, 427
carotid-vertebral, 138
gastro-omental arterial, 272
in incisive canal, 40
obturator-pubic arterial, 259
paravertebral, 172
patellar, 500, 512
portacaval, 312
right-left, 138
between septal sphenopalatine artery and greater palatine artery, 41, 138
subclavian-carotid, 138
subclavian-vertebral, 138
Anastomotic branch, 301
Anastomotic loop
of ileal arteries, 280
of jejunal arteries, 280
of posterior spinal arteries, 171
of small intestinal veins, 310
of small intestine, 306
Anastomotic vein
inferior, 102, 145
superior, 102
Anatomical snuffbox, 444
radial artery to, 469, 470
Anconeus muscle, 432, 444, 445, 477
nerve to, 432
origin of, 421
Angular artery, 23, 36, 68, 85, 138
Angular gyrus, 105
cerebral artery to, 141
cerebral branches to, 141, 142

Phế nang
giường mao mạch
Tế bào ngắn
Bóng
tai
ống bán khuyên
vòi tử cung
Thể hạnh nhân
đồi thị và
Ống hậu môn
giải phẫu
các ĐM của
phần đầu
phần đầu của, thiết đồ ngang của
cơ dọc của
cơ niệm của
hình chụp cộng hưởng từ theo mặt phẳng đứng dọc
phẫu thuật
các TM của
Cột hậu môn
Các tuyến hậu môn
TK hậu môn, dưới

Hốc hậu môn
Xoang hậu môn
Cơ thắt hậu môn
ngoài
phần sâu của
nhìn từ đáy chậu
phần dưới da

phần nông

trong
Tam giác hậu môn
Củ hậu môn
Van hậu môn
Bờ hậu môn
Vòng nối
quanh khuỷu
quanh xương vai
cảnh và đốt sống
ĐM vị - mạc nối
ống răng cửa
ĐM mu - bịt
cạnh sống
bánh chè
cửa chủ
trái - phải
giữa nhánh vách mũi của ĐM bướm - khẩu cái và ĐM khẩu cái lớn
dưới đòn - cảnh
dưới đòn - đốt sống
Nhánh nối
Quai (nối)
của các ĐM hồi tràng
của các ĐM hỗng tràng
của các ĐM gan sau
của các TM ruột non
của ruột non
Tĩnh mạch nối
dưới
trên
Hõm lào giải phẫu
ĐM quay đến
Cơ khuỷu

TK đến
nguyên ủy của
ĐM góc
Hồi góc
ĐM nào đến
các nhánh nào đến

Angular vein, 23, 70, 85
Ankle
dorsiflexion and plantar flexion of, 543
lateral ligament of, 514
ligaments and tendons of, 514
ligaments of, 527
medial ligament of, 514
radiograph of, 526
tendons of, 527
Annular ligament
of radius, 438
of trachea, 202
Anococcygeal body, 380, 381, 395, 396
Anococcygeal nerve, 411, 412, 499
Anocutaneous line, 392, 393, 394
Anoderm, 393
Anorectal hiatus, 358
Anorectal junction, circular muscle layer of, 359
Anorectal line, 393
Anorectal musculature, 394
Ansa cervicalis, 31, 32, 128, 129
inferior root of, 32, 34, 71, 74, 128, 129
superior root of, 32, 34, 71, 74, 128, 129
ventral rami of, 128
Ansa of Galen, 80
Ansa subclavia, 130, 209, 226, 240
Anserine bursa, 506, 507
Antebrachial vein
intermediate, 418, 479
median, 449
Anterior chamber, 81, 87, 88, 89, 90
endothelium of, 88
Anterolateral central arteries, 140, 141
Anteromedial central arteries, 140
Antidromic conduction, 167
Antihelix, 1, 93
crura of, 1, 93
Antitragus, 1, 93
Anulus fibrosus, 19, 155
Anum, fibrous septum of, 394
Anus, 360, 377, 380, 382, 388, 395
fetal, 388
transverse fibrous septum of, 393
Aorta, 207, 263, 324, 330, 342
abdominal, 27, 179, 195, 207, 225, 232, 270, 273, 274, 278, 298, 300, 301, 324, 327, 329, 330, 331, 332, 339, 341, 342, 363, 369, 398, 400, 401, 403, 412
cross section of, 338
abdominal, 412
arch of, 237, 244
ascending, 138, 215, 220, 223, 224, 225, 242, 245
axial CT images of, 242, 350
descending, 237, 242, 245, 246
thoracic, 194, 242
prenatal, 229
thoracic, 172, 297
cross section of, 297
descending, 172, 231, 241
esophageal branches of, 237
ureteric branch from, 341
Aortic arch. See **Arch of aorta**
Aortic hiatus, 195
Aortic lymph node, lateral, 266, 343, 406
Aortic lymph nodes, 266
Aortic nerve, 228
Aorticorenal ganglion, 165, 167, 267, 318, 320, 321, 322, 324, 344, 345, 346, 409
celiac, 267
left, 318, 320, 323, 410, 415
right, 318, 320, 323
superior mesenteric, 267
Aortic plexus, 321, 322, 412
Aortic sinus, 223, 224
Aortic valve
anatomy of, 223
semilunar cusps of, 221, 222, 223, 224, 225
left, 224
Apical foramen, 53
Apical ligament, of dens, 63, 65
Appendicular artery, 281, 306, 307, 322, 323
Appendicular nodes, 317
Appendicular plexus, 322, 323
Appendicular vein, 311, 312
Appendix, 126
fibrous, 287
vermiform, 271, 281, 283, 284, 362, 363
aggregate lymphoid nodules of, 283
barium radiograph of, 283
circular muscle of, 283
fixed retrocecal, 283
orifice of, 282
serosa of, 283
submucosa of, 283
variations in position of, 283
Arachnoid, 102, 109
cerebral veins penetrating, 102
Arachnoid–dura interface, 102
Arachnoid granulation, 100, 102, 109
granular foveola for, 99
skull indentation for, 99
Arachnoid mater, 169
lumbar, 170
thoracic, 170
Arantius, body of, 223
Arch of aorta, 74, 75, 80, 138, 206, 210, 211, 212, 213, 214, 215, 221, 232, 233
groove for, 199
radiograph of, 213
Arcuate artery, 335, 337, 530, 531, 536
afferent glomerular arteriole from, 337
lymph vessels along, 343
Arcuate eminence, 9
Arcuate ligament
dorsal radial metaphyseal, 455
lateral, 195, 263
medial, 195, 263
median, 195, 263
Arcuate line, 248, 251, 255, 259, 279, 348, 352, 353, 356, 486
section above, 252
section below, 252
Arcuate nucleus, 147
Arcuate popliteal ligament, 508, 511
Arcuate vein, 337
Arcus tendineous fasciae pelvis, 372
Areola, 182

TM góc
Mắt cá chân
gập mu bàn chân và gấp gan bàn chân
dây chằng bên
các dây chằng và gân
các dây chằng
dây chằng giữa
phim chụp X quang
các gân của
Dây chằng vòng
của xương quay
của khí quản
(thể) Dây chằng hậu môn - cụt

TK hậu môn - cụt
Đường trắng Hilton
Bì hậu môn
Lỗ hậu môn - trực tràng
Chỗ nối hậu môn - trực tràng, Lớp cơ vòng của
Đường hậu môn - trực tràng
Cơ hậu môn - trực tràng
Quai cổ
rễ dưới của
rễ trên của
nhánh bụng của
Quai Galen
Quai dưới đòn
Túi hoạt dịch chân ngỗng
TM (giữa) cẳng tay
trung gian
giữa
Tiền phòng
nội mô (trung mô) của
Các ĐM trung tâm trước ngoài

Các ĐM trung tâm trước trong
Dẫn truyền ngược chiều
Gờ đối luân tai
trụ của
Gờ đối bình tai
Vòng sợi
Vách sợi
Hậu môn
bào thai
vách sợi ngang
ĐM chủ
bụng
thiết đồ ngang
bụng
cung của
lên
hình ảnh cắt lớp điện toán theo mặt phẳng ngang
xuống
ngực
trước sinh
ngực
thiết đồ ngang
xuống
nhánh thực quản
nhánh niệu quản
Cung ĐM chủ
Lỗ ĐM chủ
Hạch bạch huyết ĐM chủ bên
Hạch bạch huyết ĐM chủ
TK ĐM chủ
Hạch chủ thận
tạng
trái
phải
mạc treo tràng trên
Đám rối ĐM chủ
Xoang ĐM chủ
Van ĐM chủ
giải phẫu học của
lá van bán nguyệt của
trái
Lỗ đỉnh
Dây chằng đỉnh, của răng
ĐM ruột thừa

Các hạch ruột thừa
Đám rối ruột thừa
TM ruột thừa
Ruột thừa, Phần phụ
mẩu (dải) sợ (của gan)
ruột thừa
các nang bạch huyết chùm
phim chụp X quang có cản quang barium
cơ vòng
sau manh tràng bị cố định
lỗ
thanh mạc
lớp dưới niêm mạc
các thay đổi về vị trí của
Màng nhện
TM não xuyên
Khoang dưới cứng
Các hạt màng nhện
hốc hạt
ăn sọ
Màng nhện
thắt lưng
ngực
Cục của van bán nguyệt (Arantii)
Cung ĐM chủ
rãnh cho
phim X quang
Cung ĐM
tiểu ĐM đến
các mạch bạch huyết đi dọc
Lồi cung
Dây chằng cung
quay cổ tay - mu tay
ngoài
trong
giữa
Đường cung
phần trên
phần dưới
Nhân cung (của hành não)
Dây chằng kheo cung

TM cung
Cung gân mạc chậu

Quầng (vú)

Areolar gland, 182
Areolar tissue, 179, 251, 361, 471
in anterior closed space of finger, 471
Areolar venous plexus, 256
Arm. See also **Forearm**
arteries of, 484
cutaneous nerves of, 479, 481
inferior lateral, 432, 477, 479, 481
medial, 257, 429, 432, 435, 473, 474, 479
posterior, 432, 477, 479, 481
superior lateral, 432, 477, 478, 479, 481
deep artery of, 429, 432, 433, 434, 435
middle collateral branch of, 445
muscles of, 432
anterior views of, 430
deep layer of, 430, 432
posterior, 432
posterior view of, 432
superficial layer of, 430, 432
superior lateral, 432
neurovascular compartment of, 435
radial nerve in, 477
serial cross section of, 435
superficial veins of, 480
Arrector muscle, hair follicle, 167
Arteriae rectae, 307
Arteriogram, celiac, 303
Arteriole
intralobular, 291
periportal, 291
portal, 291
Artery(ies). See also **Specific arteries**
of anterior abdominal wall, 255
of arm, 484
to brain, 136-137, 138, 141, 142
frontal view of, 141
lateral and medial views of, 142
colic, 308
of duodenum and head of pancreas, 301, 304
of esophagus, 237
of face, 23
of female pelvic organs, 400
of female pelvis, 403
of female perineum and uterus, 405
of femoral head, 504
of femoral head and neck, 504
of fingers, 471
of foot, 536
of foot, deep, 536
of hand, palmar view of, 466
of head, 23
of hip and thigh, 500-502
of hypothalamus and hypophysis, 148
intrarenal, 335
intrinsic distribution of, in spinal cord, 172
of large intestine, 307
of liver, 301
of liver, pancreas, duodenum, and spleen, 301, 305
of liver and gallbladder, variations in, 305
of male pelvis, 403
of male perineum, 405
of mammary gland, 183
to meninges, 136
of nasal cavity, 41
of neck, 504
of oral and pharyngeal regions, 69
of oral region, 69
of pancreas, 301
of posterior abdominal wall, 264
of posterior cranial fossa, 142, 143
of rectum and anal canal, 398
renal, 335
of scalp, 23
of spinal cord, 171
of spleen, 301
of stomach, liver, and spleen, 300
of testis, 401
of thigh
anterior view of, 501
posterior view of, 502
of upper limb, 473
computed tomography of, 484
at wrist, 461
Articular cavity, 471
of finger, 471
Articular disc, 16, 243
Articularis genus muscle, 505, 507, 511, 538
attachment of, 489
Articular nerve
great, 32
recurrent, 542
Articular process
inferior, lumbar, 155
superior, lumbar, 155
Articular tubercle, 55
Aryepiglottic fold, 66, 67, 78
Aryepiglottic muscle, 78, 80
Arytenoid muscle
oblique, 67, 78, 79, 80, 235
transverse, 63, 78, 79, 80, 235
action of, 79
Atlantoaxial joint, 19
lateral, 19
capsule of, 21
median, superior view of, 22
radiograph of, 17
Atlantooccipital joint capsule, 21,22
Atlas (C1), 13, 17, 19, 22, 153, 160
anterior, 21
anterior arch of, 5, 17, 19, 37, 62, 137
anterior tubercle of, 19
dens of, articular facet for, 17
inferior view of, 17
lateral mass of, 17
occipital condyle of, 17
posterior, 21
posterior arch of, 17, 18, 178
posterior tubercle of, 17, 175, 176
spinous process of, 18
superior articular facet for, 17
superior view of, 17
transverse foramen of, 17
transverse process of, 17, 21, 30, 39, 176
Atrioventricular bundle, 225
Atrioventricular node, 22, 218, 225
Atrioventricular valve
left. See Mitral valve
right. See Tricuspid valve
Atrium, 224
internodal conduction pathways of, 225
left, 214, 215, 220, 221, 224, 246
auricle of, 212
oblique vein of, 214, 215, 216
section through, 221
right, 212, 213, 214, 215, 220, 223, 224, 241, 246
opened, 220
radiograph of, 213

Tuyến quầng vú
Mô thưa
trong khoang trước kín của ngón tay
Đám rối TM quầng vú
Cánh tay. Xem thêm **Cẳng tay**
các ĐM
các TK bì
dưới bên (ngoài)
giữa (trong)
sau
trên ngoài
ĐM sâu của
nhánh bên giữa
các cơ
nhìn trước
lớp sâu
sau
nhìn sau
lớp nông
trên ngoài
khoang mạch TK của
TK quay
thiết đồ ngang hàng loạt
các TM nông của
Cơ dựng, nang lông
ĐM thẳng
Phim chụp động mạch, thân tạng
Tiểu động mạch
gian tiểu thùy
quanh cửa
cửa
Động mạch
thành bụng trước
của cánh tay
đến não
nhìn từ phía trán
nhìn ngoài và trong
kết tràng
của tá tràng và đầu tụy
của thực quản
của mặt
của các cơ quan trong chậu hông nữ
của chậu hông nữ
của dây chậu nữ và tử cung
của đầu xương đùi
của chỏm và cổ xương đùi
của các ngón tay
của bàn chân
của bàn chân, sâu
của bàn tay, nhìn mặt gan tay
của đầu
của hông và đùi
của vùng dưới đồi và tuyến yên
trong thận
sự phân bố bên trong, tủy gai
của ruột già
của gan
của gan, tụy, dạ dày và lách
của gan và túi mật, các dạng
của chậu hông nam
của đáy chậu nam
của tuyến vú
của màng não
của ổ mũi
của cổ
của vùng miệng và vùng hầu
của vùng miệng
của tụy
của thành bụng sau
của hố sọ sau
của trực tràng và ống hậu môn
của thận
của da đầu
của tủy gai
của lách
của dạ dày, gan và lách
của tinh hoàn
của đùi
nhìn trước
nhìn sau
của chi trên
chụp cắt lớp điện toán
ở cổ tay
Ổ khớp
của ngón tay
Đĩa khớp
Cơ khớp gối
chỗ bám
TK khớp
lớn
quặt ngược
Mỏm khớp
thắt lưng, dưới
thắt lưng, trên
Củ khớp
Nếp phễu nắp
Cơ phễu nắp
Cơ phễu
chéo
ngang
tác dụng của
Khớp đội trục
bên
bao
giữa, nhìn trên
phim X quang
Bao khớp đội chẩm
Đốt đội
trước
cung trước của
củ trước
diện khớp với răng
nhìn dưới
khối bên của
lồi cầu chẩm của
sau
cung sau của
củ sau của
mỏm gai của
diện khớp trên với
nhìn trên
lỗ ngang của
mỏm ngang
Bó nhĩ thất
Nút nhĩ thất
Van nhĩ thất
trái. Xem Van mũ ni hai lá
phải. Xem Van ba lá
Tâm nhĩ
các đường dẫn truyền gian nút
trái
tiểu nhĩ
TM chếch
thiết đồ ngang qua
phải
mở ra
phim chụp X quang

Auditory ossicles, 93
Auditory (pharyngotympanic, Eustachian) tube, 92, 93, 96, 125, 126
cartilage of, 47
cartilaginous part of, 52, 55, 64, 65, 67
groove for, 8
opening of, 37
pharyngeal opening of, 63, 64, 66, 125
Auerbach's plexus. See **Myenteric (Auerbach's) plexus**
Auricle, 92, 97
concha of, 93
left, 212, 213, 215, 216, 224, 225
lobule of, 93
posteromedial surface of, 24
right, 93, 212, 214, 219, 220, 224
Auricular artery
anterior, 23
deep, 40
posterior, 23, 34, 40, 100, 136, 138, 178
Auricularis anterior muscle, 26
Auricularis posterior muscle, 26
Auricularis superior muscle, 26
Auricular muscle, facial nerve branches to, 123
Auricular nerve, 122
anterior, 122
articular branch of, 122
great, 21, 22, 24, 32, 129, 177, 178
greater, 31
posterior, 25, 123
occipital branch of, 123
Auricular tubercle (of Darwin), 93
Auricular vein, posterior, 23, 70
Auriculotemporal nerve, 16, 24, 40, 55, 71, 122, 125, 134
Auscultation, triangle of, 152, 246, 424
precordial area of, 213
Autonomic ganglion, abdominal, 318
Autonomic nerves
of abdomen, 318
in head, 131
of nasal cavity, 44
to neck, 24
in thorax, 209
Autonomic nervous system
schema of, 167
topography of, 167
Autonomic plexus, intrinsic, 326
Autonomic reflex pathways, 325
Axilla
dissection of, 181
anterior view of, 429
dissection of, anterior view, 429
muscles of, 424
oblique parasagittal section of, 428
suspensory ligament of, 428
Axillary artery, 183, 189, 198, 200, 255, 427, 428, 429, 433, 434
acromial branch of, 434
anterior view of, 434
clavicular branch of, 434
computed tomography of, 484
deltoid branch of, 434
pectoral branch of, 434
posterior view of, 434
Axillary fold, 181
anterior, 181
posterior, 181

Các xương con của tai
Vòi tai (hầu nhĩ, Eustachi)
sụn (của)
phần sụn của
rãnh cho
lỗ của
lỗ hầu của
Đám rối Auerbach. Xem **Đám rối cơ ruột**
Tiểu nhĩ (Loa)
xoắn tai
trái
tiểu thùy của
bề mặt sau - trong của
phải
ĐM tai
trước
sâu
sau
Cơ tai trước
Cơ tai sau
Cơ tai trên
Cơ tai, các nhánh TK mặt đến
TK tai
trước
nhánh khớp của
lớn
lớn hơn
sau
nhánh chẩm của
Củ tai (Darwin)
TM tai, sau
TK tai - thái dương
Tam giác thính chẩn
vùng trước tim của
Hạch tự chủ của bụng
Các TK tự chủ
của bụng
ở đầu
của ổ mũi
tới cổ
trong ngực
Hệ TK tự chủ
sơ đồ
đinh khu của
Đám rối tự chủ nội tại
Các đường phản xạ tự chủ
Nách
phẫu tích
nhìn trước
phẫu tích, nhìn trước
các cơ của
thiết đồ cận đứng dọc chếch của
dây chằng treo
ĐM nách
nhánh mỏm cùng vai của
nhìn trước
nhánh đòn của
chụp cắt lớp điện toán (CT)
nhánh denta của
nhánh ngực của
nhìn sau
Nếp nách
trước
sau

Axillary fossa, 243, 244, 245
Axillary lymph nodes, 428
along axillary vein, 484
apical, 184
brachial, 184
central, 184, 428
lateral, 483
along axillary vein, 483
parasagittal section of, 428
pectoral, 184, 428
subscapular, 184
Axillary nerve, 177, 425, 427, 429, 432, 476, 477, 481
superior lateral cutaneous nerve of arm from, 479
Axillary recess, 423
Axillary tail (of Spence), 182, 183
Axillary vein, 189, 198, 256, 428
intercostal tributaries to, 256
lymph nodes along, 483
Axis (C2), 13, 17, 19, 22, 153
anterior view of, 153
body of, 17, 21
dens of, 5, 17, 37, 63
inferior articular process of, 17
interarticular part of, 17
left lateral view of, 153
pedicle of, 17
posterosuperior view of, 17
posterior articular facet of, 17
posterior lateral view of, 153
posterior tubercle of transverse process of, 30
spinous process of, 17, 174, 176
transverse process of, 30
Azygos vein, 17, 21, 153, 194, 206, 207, 209, 230, 241, 245, 246, 293, 331, 349
arch of, 230, 232, 244
axial CT images of, 242
groove for, 199

Hố nách
Hạch bạch huyết nách
dọc theo TM nách
đỉnh
cánh tay
trung tâm
bên
dọc theo TM nách
thiết đồ cận đứng dọc
ngực
dưới vai
TK nách
TK bì cánh tay ngoài trên
Ngách nách
Đuôi nách
TM nách
các nhánh gian sườn đổ về
hạch bạch huyết dọc theo
(Đốt) trục (C2)
nhìn trước
thân của
răng của
mỏm khớp dưới
phần gian khớp của
nhìn bên - trái
cuống
nhìn trên - sau
diện khớp sau
nhìn bên phía sau
củ sau của mỏm ngang
mỏm gai của
mỏm ngang của
TM đơn
cung
các hình ảnh cắt lớp điện toán theo mặt phẳng ngang
rãnh

B

Babinski's sign, 101
Back
bones and ligaments of, 153-157
lumbar region, cross section of, 179
muscles of
deep layer of, 176
axial CT images of, 350
intermediate layer of, 175
superficial layers of, 174
nerves of, 177, 179
surface anatomy of, 152
Bartholin's gland. See **Vestibular gland, greater**
Basal nucleus, organization of, 110
Basal vein, 144, 145, 146
Basilar artery, 140, 141, 143, 171
axial MR image of, 150
Basilar membrane, 96
Basilar venous plexus, 103
Basilic vein, 418, 429, 449, 468, 480, 483, 484
intermediate, 480
Basivertebral vein, 137, 173
Biceps brachii muscle, 181, 418, 420, 429, 433, 435, 446, 447, 451
fascia over, 428
insertion of, 420
long head of, 424, 426, 428, 433, 435, 474

Dấu hiệu Babinski
Lưng
các xương và các dây chằng
thiết đồ ngang vùng thắt lưng
các cơ của
lớp sâu
các hình ảnh cắt lớp điện toán theo mặt phẳng ngang
lớp trung gian
lớp nông
các TK của
giải phẫu bề mặt của
Tuyến Bartholin. Xem **Tuyến tiền đình, lớn**
Hạch nền, cấu trúc của
TM nền não
ĐM nền
hình cộng hưởng từ của
Màng đáy
Đám rối TM nền
TM nền cánh tay
trung gian
TM nền đốt sống
Cơ nhị đầu cánh tay
mạc trên
chỗ bám của
đầu dài của

origin of, 420
tendon of, 243, 244, 245
short head of, 424, 428, 430, 433, 434, 435, 474
combined, 244
origin of, 420
tendon of, 425, 432, 433, 438, 446, 447
long head of, 423, 425, 430
short head of, 430
Biceps femoris muscle, 485, 489, 495, 503, 515
attachments of, 489, 515
long head of, 485, 494, 495, 540
attachments of, 491
short head of, 488, 494, 495, 540
attachments of, 491
tendon of, 506, 511, 514, 517, 520, 542
bursa of, 511
inferior subtendinous, 506, 507
long head of, 353
Bicipital aponeurosis, 430, 433, 446, 480
Bifurcate ligament, 527
Bigelow, Y ligament of, 487, 496

Bile canaliculus, 292
Bile duct, 126, 290, 291, 292
common, 167, 273, 274, 278, 279, 288, 294, 295, 297, 298, 300, 301, 304
cross section of, 338
hepatic ducts joining, 290
junction with duodenum, 295
extrahepatic, 294
union of pancreatic ducts and, 295
Bile ductule, 290
intralobular, 290
periportal, 290, 291, 292
Biliary tract
innervation of, 327
intrahepatic, 292
Bipolar cells, 120
Bladder-prostate junction, 376
Blood circulation
intrapulmonary, 205
postnatal, 229
prenatal, 229
Blood vessels, innervation of, 228
Bone(s). See also **Specific bones**
of abdomen, 248
of cranial base, 9
of elbow, 436
of foot, 523, 524
of forearm, 439
of hand, 474
of head, 2-16
of lower limb, 513, 524
of nasal cavity and paranasal cavity, at birth, 50
pelvic, 352-353
of right leg, 513
of thorax, 185
of wrist, 453, 456
Bowel loop, entering hernial sac, 261
Bowman's capsule, 336
Brachial anastomosis, around elbow, 433
Brachial artery, 27, 30, 31, 183, 193, 198, 206, 211, 230, 427, 429, 447
branches of, 433, 434
muscular branch, 433, 434
cords of, lateral, 428, 433

nguyên ủy của
gân của
đầu ngắn của

kết hợp
nguyên ủy
gân của

đầu dài của
đầu ngắn của
Cơ nhị đầu đùi

chỗ bám của
đầu dài của
chỗ bám của
đầu ngắn của
chỗ bám của
gân của

túi (hoạt dịch)
dưới gân dưới
đầu dài của
Cân cơ nhị đầu

Dây chằng chẽ đôi (chữ Y)
Dây chằng chữ Y của Bigelow (dây chằng chậu - đùi)
Tiểu quản mật
Ống mật
chung

thiết đồ ngang
chỗ nối những ống gan
chỗ nối với tá tràng
ngoài gan
sự kết hợp của các ống tụy và

Tiểu quản mật
trong tiểu thùy
quanh cửa
Đường dẫn mật
chi phối TK
trong gan
Các tế bào lưỡng cực
Chỗ nối tuyến tiền liệt - bàng quang
Sự tuần hoàn máu
trong phổi
sau khi sinh
trước khi sinh
Các mạch máu, chi phối TK
Xương
của bụng
của nền sọ
của khuỷu
của bàn chân
của cánh tay
của bàn tay
của đầu
của chi dưới
của ổ mũi và xoang cạnh mũi, lúc sơ sinh
chậu hông
của chân phải
của ngực
của cổ tay
Quai ruột, chui vào túi thoát vị

Bao Bowman
Các vòng nối cánh tay quanh khuỷu
ĐM cánh tay

những nhánh của
nhánh cơ
bó ngoài
deep, 429
computed tomography of, 484
in situ, 433, 434
medial, 428, 433
posterior, 428
Brachial cutaneous nerve, superior lateral, 177
Brachialis muscle, 420, 429, 430, 433, 435, 446, 447, 448
insertion of, 420, 438
origin of, 420, 421
Brachial plexus, 27, 30, 31, 32, 129, 160, 183, 189, 193, 198, 206, 211, 228, 230, 231, 232, 428, 429
anterior and posterior divisions of, 430
communication to, 129
cords of
lateral, 428, 433
medial, 428
posterior, 428
medial, 428, 433
posterior, 428
roots of, 430
schema of, 430
terminal branches of, 430
trunks of, 430
Brachial vein, 429, 435
Brachiocephalic trunk, 33, 74, 75, 76, 136, 193, 206, 211, 212, 214, 232, 237, 243, 420
Brachiocephalic vein, 74, 208
groove for, 199
left, 70, 75, 137, 206, 211, 212, 230, 231, 243
right, 75, 137, 206, 210, 211, 212, 230, 243
Brachioradialis muscle, 418, 433, 444, 446, 447
origin of, 420
Brachioradialis tendon, 448, 449
Brain, 48
arteries to, 136, 141, 142
frontal views of, 141
inferior views of, 139
lateral and medial views of, 142
schema of, 138
coronal section of, 108
deep veins of, 145
sagittal section of, in situ, 106
subependymal veins of, 146
ventricles of, 108
Brainstem
anterior view of, 114
cranial nerve nuclei in, 116, 117
medial dissection of, 117
posterior phantom view of, 116
schema of, 117
sectioned, 107
Bregma, 7
Broad ligament, 389
anterior lamina of, 372
of female ureter, 340
mesometrium of, 371
mesosalpinx of, 369
posterior lamina of, 372
subdivisions and contents of, 372

uterine, 360, 362
Bronchial artery, 204, 205, 207
esophageal branch of, 207
inferior left, 207
left, 199, 231
esophageal branch of, 237
inferior, 237
superior, 237

sâu
chụp cắt lớp điện toán
ở tại chỗ
trong
sau
TK bì cánh tay, ngoài trên

Cơ cánh tay

bám tận của
nguyên ủy của
Đám rối cánh tay

các ngành trước và sau

nối với
các bó
ngoài
trong
sau
trong
sau
các rễ của
sơ đồ
các nhánh tận của
thân của
TM cánh tay
Thân cánh tay đầu

TM cánh tay đầu
rãnh cho
trái

phải

Cơ cánh tay quay

nguyên ủy của
Gân cơ cánh tay quay
Não
các ĐM của
nhìn từ phía trán
nhìn dưới
nhìn ngoài và trong
sơ đồ
thiết đồ đứng ngang
các TM sâu của
thiết đồ đứng dọc, đặt tại chỗ
các TM dưới nội tủy
các não thất của
Thân não
nhìn trước
các nhân của TK sọ trong
phẫu tích mặt trong
nhìn bóng phía sau
sơ đồ
cắt bỏ
Thóp Bregma
Dây chằng rộng
lá trước của
của niệu đạo nữ
mạc treo buồng trứng
mạc treo vòi tử cung
lá sau của
những phần chia nhỏ hơn và nội dung của
tử cung
ĐM phế quản
nhánh thực quản
trái dưới
trái
nhánh thực quản của
dưới
trên

right, 199, 207, 230, 237
superior left, 207
variations in, 207
Bronchial vein
left, 207
right, 207
Bronchiole
respiratory, 204, 205
terminal, 204, 205
Bronchomediastinal lymphatic trunk, 208
left, 266
right, 266
Bronchopulmonary lymph nodes, 199, 208, 230, 231
Bronchopulmonary segments, 200, 201
anterior view of, 200
lateral view of, 201
medial view of, 201
nomenclature for, 203
posterior view of, 200
Bronchus, 167, 202, 204, 234
anterior basal, 203
anteromedial basal, 203
apicoposterior, 203
elastic fibers of, 204
extrapulmonary, 202
inferior lobar, 202
intermediate, 202
intrapulmonary, 202, 204
lateral basal, 203
left, 203
axial CT images of, 242
left main branches of, 199, 206, 232, 233, 241
lingular, 202
major, 202
medial basal, 203
middle lobar, 202, 203
nomenclature of, 203
posterior basal, 203
right
axial CT images of, 242
intermediate, 206
right main branches of, 207, 230, 245
smooth muscle of, 204
superior lobar, 202, 203, 206
Brunner's gland. See **Duodenal glands**
Buccal artery, 40, 69
Buccal nerve, 24, 40, 46, 62, 71, 122
branches of, 25
Buccinator crest, 68
Buccinator lymph node, 72
Buccinator muscle, 15, 26, 48, 52, 54, 55, 60, 65, 68, 123
Buccopharyngeal fascia, 60, 63, 65
Buck's fascia. See **Deep (Buck's) fascia**
Bulbar conjunctiva, 81, 87
Bulbospongiosus muscle, 358, 366, 370, 380, 381, 383, 404, 405, 417
bulb of vestibule of, 366
Bulbourethral (Cowper's) gland, 253, 361, 366, 383, 384, 389, 417
duct of, 383
opening of, 384, 385
perineal membrane and, 348
primordium of, 389
phải
trái trên
các dạng
TM phế quản
trái
phải
Tiểu phế quản
hô hấp
tận cùng
Thân bạch huyết phế quản trung thất
trái
phải
Các hạch bạch huyết phế quản phổi
Các phân thùy phế quản phổi
nhìn trước
nhìn bên
nhìn trong
danh pháp của
nhìn sau
Phế quản
đáy trước
đáy trước trong
đỉnh sau
các sợi chun (đàn hồi) của
ngoài phổi
thùy dưới
trung gian
trong phổi
đáy ngoài
trái
hình ảnh chụp cắt lớp điện toán theo mặt phẳng ngang
những nhánh chính trái
lưỡi
chính
đáy trong
thùy giữa
danh pháp của
đáy sau
phải
hình ảnh chụp cắt lớp điện toán theo mặt phẳng ngang
trung gian
những nhánh chính phải
cơ trơn của
thùy trên
Tuyến Brunner. Xem **Tuyến tá tràng**
ĐM má
TK má
những nhánh của
Mào cơ mút
Hạch bạch huyết ở má
Cơ mút
Mạc má hầu
Mạc Buck. Xem **Mạc sâu**
Kết mạc nhãn cầu
Cơ hành xốp
hành tiền đình của
Tuyến hành niệu đạo (Cowper)
ống tiết của
lỗ của
màng đáy chậu và
tiền thân của
Bulging septum, 37
Bursa
anserine, 506, 507
fibular collateral, 507
of hand, 462
iliopectineal, 496
infrapatellar, 511
patellar, 508
radial, 460
subdeltoid, 423
ulnar, 460
Buttock, nerves of, 503
Vách lồi ra
Túi hoạt dịch
chân ngỗng
bên mác
của bàn tay
chậu lược
dưới xương bánh chè
xương bánh chè
quay
dưới cơ denta
trụ
Mông, các TK của

C

C1 spinal nerve, 127
dorsal ramus of, 178
dorsal roots of, 114
exit of, 161
ventral ramus of, 71
ventral roots of, 114
C2 spinal nerve, 127
dorsal ramus of, 177, 178
ventral ramus of, 32, 71, 177
C3 spinal nerve, 19
dorsal ramus of, 177
ventral ramus of, 32, 71, 177
C4 spinal nerve, 127
C5 spinal nerve, ventral ramus of, 32
C8 spinal nerve, 160
exit of, 161
C6 transverse process, 136
C1 vertebra. See **Atlas (C1)**
C2 vertebra. See **Axis (C2)**
C3 vertebra, 13
inferior articular facet for, 19
tubercles of transverse process of
anterior, 26
posterior, 26
C4 vertebra
anterior tubercle of, 18
body of, 18
lamina of, 18
posterior tubercle of, 18
posterosuperior view of, 17
C7 vertebra, 13, 153, 160
posterior tubercle of transverse process of, 30
spinous process of, 18, 152, 174, 175, 176, 424
superior view of, 18
Calcaneal artery
lateral, 534, 535
medial, 534, 535
Calcaneal nerve
lateral, 534, 535
medial, 534, 535
Calcaneal (Achilles) tendon, 485, 515, 516, 517, 518, 521, 527
soleus muscle insertion in, 515, 517
Calcaneocuboid ligament, 527, 536
dorsal, 527
plantar, 528
Calcaneofibular ligament, 514, 525, 527
Calcaneometatarsal ligament, 532
Calcaneonavicular ligament, 527
plantar, 527, 528, 536
Calcaneus, 524, 527, 528
anterior talar articular surface of, 525
TK gai sống cổ C1
nhánh lưng của
các rễ lưng của
thoát ra của
nhánh bụng của
các rễ bụng của
TK gai sống cổ C2
nhánh lưng của
nhánh bụng của
TK gai sống cổ C3
nhánh lưng của
nhánh bụng của
TK gai sống cổ C4
TK gai sống cổ C5, nhánh bụng của
TK gai sống cổ C8
thoát ra của
Mỏm ngang C6
Đốt sống cổ C1. Xem **Đốt đội (C1)**
Đốt sống cổ C2. Xem **Đốt trục (C2)**
Đốt sống cổ C3
diện khớp dưới cho
các củ của mỏm ngang
trước
sau
Đốt sống cổ C4
củ trước của
thân của
mảnh của
củ sau của
nhìn phía sau - trên của
Đốt sống cổ C7
củ sau của mỏm ngang của
mỏm gai của
nhìn phía trên
ĐM gót
ngoài
trong
TK gót
ngoài
trong
Gân gót (gân Achilles)
cơ dép bám tận vào
Dây chằng gót - hộp
mu chân
gan chân
Dây chằng gót - mác
Dây chằng gót - bàn chân
Dây chằng gót - ghe
gan chân
Xương gót
diện khớp sên trước của

body of, 523, 524, 525
dorsal view of, 523
fibular, 524
fibular trochlea of, 523
functional relations of, 525
groove for tendon of flexor hallucis longus, 523
lateral process, 523, 533
lateral view of, 525
medial process, 523
medial view of, 525
middle talar articular surface of, 525
plantar view of, 523
posterior talar articular surface of, 525
posterior view of, 525
radiograph of, 54
superior view of, 525
sustentaculum tali of, 523
trochlea of, 524
tuberosity of, 485, 488, 516, 517, 523, 533, 534, 535
radiograph of, 54
Calcar, 489
Calcar avis, 111, 112
Calcarine artery, 142, 143
Calcarine sulcus, 105, 106, 107, 111, 120
Callosomarginal artery, 141, 142
Calot, cystic node of, 315
Calot, triangle of, 301
Calvaria, 102
inferior view of, 7
superior view of, 7
Calyx, major, 339
Camper chiasm, 461
Camper's fascia, 348
Camper's (fatty) layer of subcutaneous tissue, 249, 361, 348, 378, 380
Canal of Schlemm. See **Scleral venous sinus (canal of Schlemm)**
Canine teeth, 57
Capillary plexus, 148, 205
cortical, 337
medullary, 337
Capitate, 452, 453, 455, 456, 461
anterior (palmar) view of, 452
coronal section of, 455
posterior (dorsal) view of, 452
radiograph of, 457
Capitis muscle, rectus
anterior, 32, 47, 73
anterior and lateral, nerves to, 129
lateral, nerves to, 129
lateralis, 30, 32
posterior major, 175, 176, 178
posterior minor, 175, 176, 178
Capitohamate ligament, 454, 455
Capitotriquetral ligament, 454
Capitulum, 420, 436, 437
Capsular artery, 335
Capsular ligament, 423
of shoulder, 423
Capsular vein, 337
Capsule, internal, 141
Cardia, nodes around, 314
Cardiac nerve, cervical, 165
Cardiac notch, 236, 275
Cardiac orifice, 276
Cardiac plexus, 126, 165, 209, 226, 227, 240
Cardiac vein
anterior, 216
thân của
nhìn mặt mu chân
xương mác
ròng rọc mác
các liên quan chức năng của
rãnh cho cơ gấp ngón chân cái dài
mỏm ngoài
nhìn ngoài
mỏm trong
nhìn trong
diện khớp sên giữa của
nhìn mặt gan chân
diện khớp sên sau
nhìn sau
phim X quang của
nhìn trên
mỏm chân đế sên
ròng rọc
lồi củ
phim X quang của
Cựa
Lồi cựa
ĐM cựa
Rãnh cựa
ĐM viền chai
Hạch túi mật (Calot)
Tam giác túi mật (Calot)
Vòm sọ
nhìn phía dưới
nhìn phía trên
Đài thận lớn
Giao thoa Camper
Mạc Camper
Mạc dưới da (mỡ) Camper
Ống Schlemm. Xem **Xoang tĩnh mạch củng mạc**
Răng nanh
Đám rối mao mạch
vỏ não
tủy
Xương cả
nhìn trước (mặt gan tay)
thiết đồ đứng ngang
nhìn sau (mặt mu tay)
phim X quang của
Cơ thẳng đầu
trước
trước và bên, các TK tới
bên, các TK tới
bên
sau lớn
sau bé
Dây chằng cả - móc
Dây chằng cả - tháp
Chỏm con
ĐM bao thận
Dây chằng bao khớp
của vai
TM bao thận
Bao trong
Hạch quanh tâm vị
TK tim (giao cảm), cổ
Khuyết tâm vị
Lỗ tâm vị
Đám rối tim
TM tim
trước
of diaphragmatic surface, 216
great, 216
middle, 216
small, 216
of sternocostal surface, 216
Cardinal ligament, 360, 364, 370, 371, 372, 373
Caroticotympanic nerve, 123, 125
Carotid arterial arch, dorsal, 469
Carotid artery
common, 23, 29, 31, 32, 33, 34, 71, 74, 75, 76, 100, 125, 128, 130, 133, 134, 136, 137, 198, 210, 232, 237
external, 28, 32, 34, 40, 59, 75, 76, 85, 86, 121, 123, 128, 130, 131
schema of, 34
internal, 10, 23, 28, 33, 34, 44, 47, 69, 71, 75, 76, 85, 86, 100, 123, 125, 130, 131, 132, 134, 138, 139, 140, 141, 142
caroticotympanic branch of, 138
groove for, 9
left common, 74, 80, 137, 193, 211, 214, 243
left internal, 142, 143
right common, 30, 80, 137, 193
right internal, 142
right lateral dissection of, 34
Carotid autonomic plexus, 10
Carotid body, 34, 125, 130, 210
Carotid canal, 10
external opening of, 8
for internal carotid artery, 11
for internal carotid nerve plexus, 9
Carotid groove, 9
Carotid nerve (IX), 71
external, 165, 167
internal, 130, 131, 133, 165, 167
Carotid plexus, 86, 121, 131, 209, 226
common, 130, 131
external, 130, 133, 167
internal, 86, 123, 132, 165, 167
Carotid sheath, 28, 32
cranial nerves in, 60
Carotid sinus, 125, 130, 131, 210
Carotid vein, common, 70
Carpal arterial arch, dorsal, 469
Carpal articular surface, 439
Carpal bones, 452
in abduction, 453
in adduction, 453
anterior (palmar) view of, 452
posterior (dorsal) view of, 452
Carpal ligament
palmar, 454, 460
transverse. See Flexor retinaculum
Carpal tunnel, 461
palmar view of, 454
transverse cross section of, 461
Carpometacarpal joint, 455
articular capsule of, 454
capsule of first, 455
Carpometacarpal ligament
dorsal, 455
palmar, 454
Cartilage
accessory nasal, 36
alar
lateral and medial crus of, 36
major, 36, 38, 39
minor, 36
của mặt hoành
lớn
giữa
nhỏ
mặt xương ức sườn
Dây chằng ngang cổ tử cung
TK cảnh nhĩ
Cung ĐM cảnh, lưng
ĐM cảnh
chung
ngoài
sơ đồ
trong
nhánh cảnh nhĩ của
rãnh
chung bên trái
trong bên trái
chung bên phải
trong bên phải
phẫu tích bên phải
Đám rối tự chủ ĐM cảnh
Thể cảnh
Ống cảnh
lỗ ngoài của
cho ĐM cảnh trong
cho đám rối TK cảnh trong
Rãnh ĐM cảnh
TK cảnh (IX)
ngoài
trong
Đám rối ĐM cảnh
chung
ngoài
trong
Bao cảnh
TK sọ não trong
Xoang cảnh
TM cảnh, chung
Cung ĐM mu cổ tay
Mặt khớp cổ tay
Các xương cổ tay
ở tư thế giang
ở tư thế khép
nhìn trước (mặt gan tay)
nhìn sau (mặt mu tay)
Dây chằng cổ tay
gan tay
ngang. Xem Mạc giữ gân gấp
Ống cổ tay
nhìn mặt gan bàn tay
thiết đồ ngang của
Khớp cổ tay - bàn tay
bao khớp của
bao khớp đầu tiên
Dây chằng khớp cổ tay - bàn tay
mu tay
gan tay
Sụn
mũi phụ
cánh
trụ ngoài và trụ trong của
lớn
nhỏ

articular
of elbow, 438
of finger, 471
of hip joint, 487
of knee, 511
arytenoid, 77, 78
muscular process of, 78
vocal process of, 78
auricular, 47
bronchial, 204
corniculate, 77
costal, 186, 248, 293, 419
cross section of, 196
eighth, 415
fifth, 194
fifth left, 241
of first rib, 243
second, 245
seventh, 198, 331
sixth, 424
cricoid, 20, 28, 29, 74, 77, 78, 196, 233, 234
arch of, 77
lamina of, 77, 78
longitudinal muscle bundle attached to, 234
posterolateral surface of, 234
prominence over lamina of, 66
of larynx, 77
septal, 39
septal nasal, 36
lateral process of, 38, 39
thyroid, 28, 29, 31, 74, 196, 202, 206, 233, 234, 235
lamina of, 77, 78
oblique line of, 29
superior horn of, 77
tracheal, 28, 202
Cartilage lamina, thyroid, 77
posterior border of, 67
Cauda equina, 160, 161, 170, 179, 339
in lumbar puncture, 163
Cauda equina artery, 171
Caudal mesonephric duct, residua of, 389
Caudate nucleus, 141
anterior vein of, 145, 146
body of, 108, 110
head of, 110, 111, 112, 145
posterior vein of, 145
terminal, 146
tail of, 108, 110, 112
thalamus and, 110
transverse veins of, 145, 146
Cavernous nerve, 166, 410, 412
Cavernous plexus, 121
Cavernous sinus, 85, 100, 104, 136, 140
coronal section through, 104
efferent hypophyseal vein to, 148
emissary vein communicating with, 70
superior view of, 104
Cecal artery, 323
anterior, 281, 306, 307
posterior, 281, 307
Cecal fold, 281, 362, 363
Cecal plexus, 323
Cecal vein
anterior, 311, 312
posterior, 311, 312
Cecum, 126, 269, 272, 281, 284, 362, 363
variations in posterior peritoneal attachment of, 281
vascular fold of, 281

khớp
của khuỷu tay
của ngón tay
của khớp háng
của khớp gối
sụn phễu
mỏm cơ của
mỏm thanh âm của
loa tai
phế quản
sụn sừng
sườn
thiết đồ ngang
thứ tám
thứ năm
thứ năm trái
của xương sườn thứ nhất
thứ hai
thứ bảy
thứ sáu
sụn nhẫn

cung của
mảnh của
bó cơ dọc bám vào

mặt sau bên
lồi trên mảnh (sụn nhẫn)
của thanh quản
vách ngăn
vách ngăn mũi
mỏm ngoài của
sụn giáp

mảnh của
đường chếch của
sừng trên của
khí quản
Mảnh, sụn giáp
vùng sau của
Đuôi ngựa
trong chọc dò thắt lưng
ĐM đuôi ngựa
Di tích của, phần dưới ống cận trung thận
Nhân đuôi
TM trước của
thân của
đầu của
TM sau của
tận cùng
đuôi của
đồi thị và
TM ngang của
TK hang
Đám rối hang
Xoang hang

thiết đồ đứng ngang qua
TM tuyến yên đi tới
TM liên lạc thông với

nhìn trên
ĐM manh tràng
trước
sau
Nếp manh tràng
Đám rối manh tràng
TM manh tràng
trước
sau
Manh tràng

vài dạng thay đổi về chỗ bám phúc mạc phía sau
nếp mạch

Celiac ganglion, 44, 126, 165, 167, 168, 219, 267, 318, 320, 321, 323, 324, 325, 327, 328, 331, 345, 346, 409
Celiac lymph node, 266, 314, 315
Celiac plexus, 126, 165, 166, 240, 319, 320, 322, 323, 344, 345, 346, 410, 415
posterior vagal trunk to, 240
vagal branch to, 240
Celiac trunk, 165, 195, 206, 278, 298, 300, 305, 321, 324, 328, 329, 333
arteriogram of, 303
bifurcation of, 297
common origin of, 302
cross section of, 338
prenatal, 229
variations in, 302
Ceneus, apex of, 107
Central artery
anterolateral, 141
anteromedial, 140
central, anterolateral, 143
posteromedial, 140
precentral, 141
Central sulcus, 106
Central vein, 290, 291
of liver, 290, 291
Cephalic vein, 181, 188, 189, 256, 418, 424, 428, 429, 449, 468, 479, 480, 483, 484
accessory, 479, 480
intermediate, 480
Cerebellar artery
anterior, 140
anterior inferior, 136, 138, 139, 140, 141, 143, 171
posterior, 141, 143
inferior, 143
posterior inferior, 141, 171
superior, 136, 138, 139, 140, 141, 143, 171
Cerebellar hemispheric vein, inferior, 144
Cerebellar notch
anterior, 97
posterior, 97, 113
Cerebellar nucleus, 113
dentate, 113
emboliform, 113
fastigial, 113
globose, 113
Cerebellar peduncle
inferior, 113, 144
inferior, superior, middle, 144
middle, 113, 114, 144
superior, 113, 114, 115, 144
decussation of, 113
superior plane of, 113
Cerebellar tonsil, herniation of, 101
Cerebellar tonsillar artery, 143
Cerebellar vein
hemispheric inferior, 151
precentral, 144
superior, 144
Cerebellomedullary cistern
posterior, 109
vein of, 144
Cerebellum, 106, 111, 115, 146
anterior lobe of, 113
axial MR image of, 150

biventer lobe of, 113
dentate nucleus of, 115
flocculonodular lobe of, 113

Hạch tạng

Hạch bạch huyết tạng
Đám rối tạng

thân lang thang sau tới
nhánh lang thang tới
Thân (ĐM) tạng

phim chụp ĐM
chỗ phân nhánh của
nguyên ủy chung của
thiết đồ ngang
trước khi sinh
sự biến đổi
Hồi chêm, đỉnh của
ĐM trung tâm
bên trước
giữa trước
giữa trước bên
giữa sau
trước trung tâm
Rãnh trung tâm
TM trung tâm
của gan
TM đầu

phụ
trung gian
ĐM tiểu não
trước
trước dưới

sau
dưới
dưới sau
trên

TM bán cầu tiểu não, dưới

Khuyết tiểu não
trước
sau
Nhân tiểu não
răng
sự tắc mạch
mái
cầu
Cuống tiểu não
dưới
dưới, trên, giữa
giữa
trên
bắt chéo của
mặt phẳng trên
Hạnh nhân tiểu não

ĐM hạnh nhân tiểu não
TM tiểu não
bán cầu dưới
trước trung tâm
trên
Bể hành tiểu não
sau
TM của
Tiểu não
thùy trước của
hình ảnh MR theo mặt phẳng ngang
thùy hai bụng của
nhân răng của
thùy nhung của

flocculus of, 114
horizontal fissure of, 113
inferior fovea of, 115
inferior surface of, 113
lateral recess of, 115
lateral views of, 105
medial eminence of, 115
median sagittal section of, 115
parts of, 144
posterior lobe of, 113
posterior view of, 115
posterolateral fissure of, 107
sagittal MR image of, 149
secondary fissure of, 107
superior fovea of, 115
superior surface of, 113
tonsil of, 107, 115

Cerebral aqueduct, 106, 107, 108, 109, 146

Cerebral arterial circle (of Willis), 139, 140

Cerebral artery
anterior, 136, 138, 140, 141, 143
branches of, 141
left, 142
right, 142
terminal branches of, 142
communicating, 140
left anterior, 142
left middle, 142
middle, 136, 138, 140, 141, 143
branches of, 141
left, 142
temporal branches of, 141
posterior, 136, 138, 140, 141, 143, 171
branches to, 136, 138
right, 142, 143
temporal branches of, 143
terminal branches of, 142
right anterior, 142
temporal branches of, 143
posterior and anterior, 142
terminal branches of, 142

Cerebral crus, 107, 113, 114, 139, 145

Cerebral falx, 48

Cerebral fissure
anterior, 143
longitudinal, 107, 143, 145

Cerebral hemisphere
axial CT images of, 150

axial MR image of, 150

medial surface of, 106

Cerebral peduncle, 106, 115

Cerebral sulcus, lateral, 141

Cerebral vasculature, 136–138, 139–141, 143–144, 145–146

Cerebral veins
anterior, 144, 145, 146
deep, 99
middle, 144, 145
great, 103, 104, 106, 115, 144, 145, 146
quadrigeminal cistern of, 109
inferior, 102, 104, 145
internal, 99, 108, 111, 144, 145, 146
lateral direct, 146
middle
deep, 144, 145, 146
superficial, 145
penetrating subdural space, 99
superficial, 99, 102
middle, 99, 102, 104
superior, 102
opening of, 101

nhung
khe ngang
hố dưới
mặt dưới
ngách bên
nhìn bên ngoài
u trong
thiết đồ đứng dọc giữa
các phần của
thùy sau của
nhìn sau
khe sau - bên của
hình chụp MR đứng dọc
khe thứ phát của
hố trên
mặt trên
hạnh nhân của

Cống não

Vòng ĐM não (của Willis)

ĐM não
trước
các nhánh của
trái
phải
các nhánh tận của
thông
trái trước
giữa trái
giữa
các nhánh của
trái
các nhánh thái dương của
sau

các nhánh của
phải
các nhánh thái dương của
các nhánh tận của
trước phải
các nhánh thái dương của
trước và sau
các nhánh tận của

Trụ đại não

Liềm não

Rãnh não
trước
dọc theo

Bán cầu não
hình chụp cắt lớp điện toán theo mặt phẳng ngang
hình chụp cộng hưởng từ theo mặt phẳng ngang
mặt giữa của

Cuống não

Rãnh não bên

Mạch máu não

TM não
trước
sâu
giữa
lớn

bể sinh tư
dưới
bên trong

hướng bên
giữa
sâu
nông
khoang trên cứng
nông
giữa
trên
lỗ của

Cerebrospinal fluid, circulation of, 109

Cerebrum, 113
anterior lobe of, 113
biventer lobule of, 113
external capsule of, 110
flocculonodular lobe, 113
frontal pole of, 107
gyri of, 107
horizontal fissure of, 113
horizontal sections through, 110
inferior surface of, 113
inferior view of, 107
internal capsule of, 110
lateral views of, 105
medial view of, 106
medial views of, 106
occipital pole of, 107
posterior lobe of, 113
posterolateral fissure of, 113
sulci of, 107
superior surface of, 113
superior vermis of, 113
temporal pole of, 107
tonsil of, 113

Cervical artery
ascending, 33, 69, 71, 74, 75, 76, 136, 138, 171, 427
deep, 33, 136, 138, 171
superficial, 74, 75
transverse, 32, 69, 74, 75, 76, 138, 177, 427, 429

Cervical canal, 371

Cervical cardiac nerve, 166, 209
inferior, 165, 226
middle, 165, 226
superior, 69, 71, 165, 226
sympathetic and vagal, 226

Cervical curvature, 18, 153

Cervical enlargement, 161

Cervical ganglion
middle, 165
superior, 165, 167

Cervical nerve, 130–133, 134–135, 161
branches of, 25
superficial, 177
transverse, 24, 31, 71, 129
vertebrae and, 127, 161

Cervical plexus, 160, 177, 178, 481
ansa cervicalis of, 32, 128
branches from, 24
in situ, 32
schema of, 32, 129
supraclavicular nerves from, 479

Cervical spinal nerves, 160
C1, 160
exit of, 161
C2, dorsal ramus of, 177
C3, dorsal ramus of, 177
C4, dorsal ramus of, 177
C8, 160
exit of, 160
dorsal rami of, 24, 32, 177
medial branches of, 24
posterior cutaneous branches of, 178

Cervical sympathetic cardiac nerve
inferior, 130, 226, 227
middle, 33, 130, 165, 226, 227
superior, 32, 60, 128, 130, 132, 133, 134, 165, 226, 227, 240

Cervical sympathetic ganglion, middle, 32, 60, 130, 131, 132, 133, 134, 167

Cervical sympathetic trunk, 131, 240
vertebral ganglion of, 240

Sự lưu thông của dịch não tủy

Não
thùy trước của
tiểu thùy hai bụng của
bao ngoài của
thùy nhung nhân
cực trán của
hồi của
khe ngang của
thiết đồ ngang qua
mặt dưới
nhìn dưới
bao trong của
nhìn bên
nhìn giữa
nhìn giữa
cực chẩm
thùy sau của
khe sau bên
rãnh của
mặt trên
thùy nhộng trên
cực thái dương
hạnh nhân của

ĐM đốt sống cổ
lên

sâu
ở bề mặt
ngang

Ống cổ tử cung

TK tim cổ
dưới
giữa
trên
giao cảm và lang thang

Chiều cong cột sống cổ

Phình cổ

Hạch cổ
giữa
trên

TK cổ
các nhánh của
nông
ngang
đốt sống và

Đám rối cổ
quai cổ
các nhánh từ
đặt tại chỗ
sơ đồ
TK trên đòn từ

Các TK gai sống cổ
đốt sống cổ C1
thoát ra
nhánh lưng C2
nhánh lưng C3
nhánh lưng C4
đốt sống cổ C8
thoát ra
nhánh lưng của
các nhánh giữa
các nhánh bì sau của

TK tim giao cảm cổ
dưới
giữa
trên

Hạch giao cảm cổ giữa

Thân giao cảm cổ

hạch đốt sống của

Cervical vagal cardiac nerve
inferior, 227
superior, 227
Cervical vein
deep, 137
left, 137
right, 137
right, deep, 137
superficial, 177
transverse, 70, 177
Cervical vertebrae. See also **Atlas (C1); Axis (C2); specific vertebrae**
anterior view of, 17, 171
arteries of, 171
articular pillar of, 21
costal facets of, 21
external craniocervical ligaments of, 21
inferior aspect of, 18
lateral radiograph of, 21
number of, 161
right lateral view of, 21
superior aspect of, 18
superior view of, 18
upper, 17
Cervicis muscle, interspinalis, 176
Cervicofacial nerve, 25
Cervicothoracic (stellate) ganglion, 13, 130, 165, 209, 226, 227, 240
esophageal and recurrent nerve branches from, 240
Cervix, 360, 364, 369, 370, 371, 372
external os of, 371
sagittal MR images of, 397

C5 spinal nerve, ventral ramus of, 32

C4 spinal nerve, 127
Cheek ligament, 83
Chest
axial CT images of, 242

radiograph of, 213
Chest drainage tubes, placement of, 190
Chiasmatic cistern, 109
Chief cell, 276
Choana, 8, 13, 14, 37, 38, 39, 52, 55, 66, 67
Cholangiole, 292
Chordae tendineae, 220, 221, 223
Chorda tympani nerve, 62, 71, 93, 94, 122, 123, 124, 131, 133, 134, 135, 165
Choroid, 87, 89, 90
vascular arrangements within, 91
Choroidal artery
anterior, 139, 140, 141, 143
posterior lateral, 139, 143
posterior medial, 139, 143
Choroid plexus, 111, 112, 145
of fourth ventricle, 106, 108, 109, 114, 115
of lateral ventricle, 108, 109, 110, 143, 145
of third ventricle, 106, 108, 109
Choroid vein, 91
bulb of, 91
Choroid vein, superior, 99, 145, 146
Ciliary artery
anterior, 90, 91
recurrent branch of, 91
long posterior, 90, 91
posterior, 85
short, 91
short posterior, 90, 91

TK tim lang thang cổ
dưới
trên
TM cổ
sâu
trái
phải
phải sâu
nông
ngang
Đốt sống cổ. Xem **Đốt đội (C1); Đốt trục (C2); đốt sống đặc biệt**
nhìn trước
các ĐM của
cột khớp
mặt khớp sườn của
các dây chằng sọ - cổ ngoài

phía dưới của
hình chụp X quang bên
số của
nhìn bên phải
phía trên
nhìn trên
trên
Cơ gian gai cổ
TK cổ mặt
Hạch cổ ngực (sao)

nhánh thực quản và TK quặt ngược từ
Cổ tử cung
lỗ ngoài của
hình chụp MR theo mặt phẳng đứng dọc
TK gai sống cổ C5, nhánh bụng của
TK gai sống cổ C4
Dây chằng má
Ngực
hình ảnh CT theo mặt phẳng ngang
hình chụp X quang
Đặt ống dẫn lưu màng phổi

Bể giao thoa
Tế bào chính
Lỗ mũi sau

Tiểu quản mật
Thừng gân
TK thừng nhĩ

Màng mạch
(sự) sắp xếp mạch máu trong
ĐM mạch mạc
trước
phía bên sau
phía sau giữa
Đám rối mạch mạc
của não thất thứ tư

của não thất bên

của não thất thứ ba
TM mạch mạc
hành của
TM mạch mạc trên
ĐM mi
trước
nhánh quặt ngược
sau dài
sau
ngắn
sau ngắn

Ciliary body, 87, 90
blood vessels of, 90
fibers of, 88
orbicularis ciliaris of, 89
Ciliary ganglion, 45, 86, 121, 122, 131, 132, 165, 166, 168
nasociliary root of, 86, 131, 132
oculomotor root of, 132
parasympathetic root of, 86, 121
roots of, 131
schema of, 132
sensory root of, 86, 121, 122, 131
sympathetic root of, 86, 121, 132
Ciliary muscle, 87, 118, 121, 132
circular fibers of, 88
meridional fibers of, 88
Ciliary nerve
long, 86, 121, 122, 131, 132
short, 86, 121, 122, 131, 132
Ciliary process, 87, 88, 89
Ciliary vein, anterior, 88, 90, 91
Cingular artery, 142
Cingulate gyrus, 106
isthmus of, 106, 107
Cingulate sulcus, 106
Circle of Willis. See **Cerebral arterial circle (of Willis)**
Circular muscle, 326
Cisterna chyli, 266, 314, 318
lumbar lymph trunk to, 343
Claustrum, 110
Clavicle, 1, 26, 27, 28, 29, 31, 181, 182, 184, 186, 188, 189, 196, 197, 198, 213, 230, 231, 243, 418, 420, 421, 422, 423, 424, 425, 427, 428, 429
acromial end of, 419
acromial facet of, 419
anteroposterior radiograph of, 422
conoid tubercle of, 419
costoclavicular ligament impression on, 419
inferior surface of, 419
radiograph of, 422
right, 419
shaft body of, 419
sternal end of, 419
sternal facet of, 419
subclavian groove of, 419
superior surface of, 419
trapezoid line of, 419
Clavipectoral fascia, 428
pectoralis minor muscle invested by, 188
subclavius muscle invested by, 188
Clavipectoral fossa, 428
Clinoid process
anterior, 9
coronal CT images of, 151

posterior, 9
Clitoris
body of, 388
crus of, 360, 366, 370
deep artery of, 404
deep dorsal vein of, 356, 357, 360, 364, 365
dorsal artery of, 404
dorsal nerve of, 267, 413, 414
frenulum of, 377
glans of, 377, 388
prepuce of, 377
suspensory ligament of, 378, 379, 380

Thể mi
mạch máu của
sợi của
vòng thể mi
Hạch mi

rễ mũi - mi của
rễ vận nhãn của
rễ đối giao cảm của
các rễ của
sơ đồ
rễ cảm giác của
rễ giao cảm của
Cơ thể mi
các thớ vòng
các thớ nan hoa (kinh tuyến)
TK mi
dài
ngắn
Mỏm mi
TM mi trước
ĐM đai
Hồi đai
eo của
Rãnh đai
Vòng Willis. Xem **Vòng ĐM não**

Cơ vòng
Bể dưỡng chấp
thân bạch huyết thắt lưng tới
Nhân trước tường
Xương đòn

đầu cùng vai của
diện khớp cùng vai của
hình chụp X quang trước - sau của
củ nón
ấn dây chằng sườn đòn

mặt dưới
phim chụp X quang của
phải
thân xương
đầu ức
diện khớp ức
rãnh cho cơ dưới đòn
mặt trên
đường thang
Mạc đòn ngực
cơ ngực bé được bao bởi

cơ dưới đòn được bao bởi

Hố đòn ngực
Mỏm yên
trước
hình ảnh cắt lớp điện toán theo mặt phẳng đứng ngang
sau
Âm vật
thân của
trụ của
ĐM sâu của
TM mu sâu của

ĐM mu của
TK mu của
hãm của
qui đầu của
mũ của
dây chằng treo của

Clivus, 9
surface of, 22
Cloquet, node of, 266, 408
Clunial nerve
inferior, 177, 411, 413, 503, 540, 545
medial, 177, 502, 545
superior, 177, 254, 502, 545
Coccygeal cornu, 157
Coccygeal ligament, 160, 161
Coccygeal nerve, 160, 161, 499
vertebrae and, 161
Coccygeal plexus, 499
schema of, 499
Coccygeus (ischiococcygeus) muscle, 263, 358, 359, 398, 402, 410, 411, 412
Coccyx, 153, 157, 160, 161, 248, 352, 353, 357, 376, 379, 391
anterior inferior view of, 157
posterior superior view of, 157
spinal nerves and, 161
tip of, 354, 357, 359, 376, 380, 382, 395
transverse process of, 157
Cochlea, 92, 95, 97
helicotrema of, 92, 96
osseous, 92, 96
section through, 92, 96
Cochlear aqueduct, 96
Cochlear cupula, 95
Cochlear ganglion, 124
Cochlear nerve, 92, 95, 96, 97
distribution of, 118
posteromedial view of, 95
Cochlear nucleus, anterior and posterior, 116, 117, 124
Cochlear recess, 95
Cochlear window. See **Round window (cochlear)**
Cochleus, modiolus of, 96
Colic artery
arc of Riolan between middle and left, 308
ascending branch of, 307, 398
descending branch of, 307, 398
left, 264, 307, 318, 323, 324, 340, 398
middle, 290, 298, 301, 306, 307, 318, 322, 323, 340, 348
absence of, 308
right, 306, 307, 308, 322, 323, 340
absence of, 308
variations of, 308
Colic flexure
left, 126, 269, 270, 271, 272, 275, 278, 284, 288, 298, 347
right, 269, 288, 297
Colic impression, 287
Colic lymph nodes
left, 317
middle, 317
right, 317
Colic plexus
left, 278, 284, 318, 323
middle, 322, 323
right, 275, 322, 323
Colic vein
left, 311, 312, 313
middle, 298, 303, 311, 312
right, 311, 312, 313
Collateral artery
middle, 432, 434, 435
radial, 434, 435
Collateral eminence, 111

Mặt dốc
bề mặt
Hạch Cloquet
TK bì mông
dưới
giữa
trên
Sừng cụt
Dây chằng cụt
TK cụt
đốt sống và
Đám rối cụt
sơ đồ
Cơ cụt (ngồi cụt)
Xương cụt
nhìn trước dưới
nhìn sau trên
các TK gai sống và
đỉnh, chóp
mỏm ngang
Ốc tai
khe xoắn ốc
(ốc tai) xương
thiết đồ qua
Cống ốc tai
Đỉnh ốc tai
Hạch ốc tai
TK ốc tai
sự phân bố
nhìn giữa sau
Nhân ốc tai, trước và sau
Ngách ốc tai
Cửa sổ ốc tai. Xem **Cửa sổ tròn**
Trụ ốc tai
ĐM kết tràng
cung Riolan giữa ĐM kết tràng giữa và ĐM kết tràng trái
nhánh lên
nhánh xuống
trái
giữa
không có
phải
không có
các dạng
Góc kết tràng
trái
phải
Ấn kết tràng
Hạch bạch huyết kết tràng
trái
giữa
phải
Đám rối kết tràng
trái
giữa
phải
TM kết tràng
trái
giữa
phải
ĐM bên
giữa
quay
Lồi bên

Collateral ligament, 509
fibular, 493, 499
radial, 438
tibial, 493, 514
ulnar, 438
Collateral sulcus, 106
Collateral trigone, 111
Collecting tubule, 336, 337
schema of, 337
Colles' fascia. See **Superficial perineal (Colles') fascia**
Colliculus
brachia of, 114
inferior, 106, 111
brachium of, 111
left, 144
superior, 106, 107, 111, 114, 115, 116, 132, 143, 144
brachium of, 111
left, 144
Colli muscle, nerves to, 129
Colon
air in, radiograph of, 355
area for, 329
ascending, 126, 269, 272, 278, 284, 339, 349
axial CT images of, 350
cross section of, 338
site of, 274
circular muscle of, 282
descending, 167, 271, 278, 339, 342
area for, 329
cross section of, 338, 349
descending from left colic flexure, 297
from left colic flexure, 297
site of, 274
mucosa and musculature of, 284
nerve to, 410
right colic flexure of, 297
cross section of, 297
sigmoid, 167, 168, 269, 271, 284, 391, 392, 393, 394, 412
looping to right side, 285
nerve to, 410
reflected, 271
variations in position of, 285
transverse, 269, 270, 273, 278, 284, 291, 294, 298, 299, 339
ascending to left colic flexure, 297
axial CT images of, 350
cross section of, 338
tributary from, 309
tributary from, 311
Commissure
anterior, 106, 115, 146, 147
of fornix, 112
habenular, 106, 111
posterior, 106, 111, 388
Communicating artery
anterior, 136, 138, 139, 140, 141, 142
posterior, 104, 136, 139, 140, 141, 142, 143
Communicating vein, 31, 137
Compressor urethra muscle, female, 356
Compressor urethrae muscle, 367, 404
Compressor urethralis muscle, 370
Computed tomography (CT)
abdominal, 350

Dây chằng bên
mác
quay
chày
trụ
Rãnh bên
Tam giác bên
Ống thu nhập
sơ đồ
Mạc Colles. Xem **Mạc đáy chậu nông**
Lồi não
các cánh tay của
dưới
cánh tay của
trái
trên
cánh tay của
trái
Cơ cổ, các TK đến
Kết tràng
hơi trong, phim X quang
vùng
lên
hình ảnh cắt lớp điện toán theo mặt phẳng ngang
thiết đồ ngang
vị trí tại
cơ vòng của
xuống
vùng
thiết đồ ngang
đi xuống từ góc kết tràng trái
từ góc kết tràng trái
vị trí tại
niêm mạc và hệ thống cơ của
TK tới
góc kết tràng phải của
thiết đồ ngang
sigma
tạo quai về phía bên phải
TK tới
lật lên
những dạng thay đổi về vị trí
ngang
đi lên đến góc kết tràng trái
hình ảnh cắt lớp điện toán theo mặt phẳng ngang
thiết đồ ngang
nhánh từ
nhánh từ
Mép
trước
của vòm não
cuống tùng
sau
ĐM thông
trước
sau
TM thông
Cơ thắt niệu nữ
Cơ thắt niệu đạo
Cơ niệu đạo
Chụp cắt lớp điện toán (CT)
bụng

of arteries of the arm, 484
of chest, 242
of head, 150
coronal images of, 151
of upper limb arteries, 484
Concha
inferior, 14
nasal. See Nasal concha
Conducting system, 225
Condylar canal, 11
Condylar emissary vein, 137
Condyle
lateral, 489
medial, 489
Coneus, 106
C1 spinal nerve, 133
dorsal ramus of, 178
dorsal roots of, 114
exit of, 161
ventral ramus of, 71
ventral roots of, 114
C1 vertebra. See **Atlas (C1)**
Conjunctiva, 91
bulbar, 81, 83, 88, 90
inferior palpebral, 81
palpebral, 83
superior palpebral, 81
Conjunctival artery, posterior, 91
Conjunctival fornix
inferior, 81
superior, 81
Conjunctival vein, posterior, 91
Conjunctival vessels, 90, 91
Connective tissue
of liver, 291
subserous, 326
Connective tissue sheath, 202
Conoid ligament, 423-425
attachment of, 419
Conus arteriosus, 212, 218, 220, 222, 224
Conus elasticus, 78
Conus medullaris, 160, 161, 170, 339
Convoluted tubule
distal, 336
proximal, 336
Cooper's ligament. See **Pectineal ligament (Cooper's)**
Coracoacromial ligament, 423, 425, 426, 430
Coracobrachialis muscle, 244, 245, 429, 430, 433, 435, 474
fascia over, 428
insertion of, 420
origin of, 420
Coracoclavicular ligament, 423
Coracohumeral ligament, 423
Coracoid process, 185, 189, 420, 421, 423, 425, 427, 428, 429, 433
anteroposterior radiograph of, 422
Cornea, 81, 83, 87, 88, 90, 91
Corneal limbus, 81
Corneoscleral junction, 81
Corniculate tubercle, 77
Coronal sulcus, 246, 385, 388
Coronal suture, 2, 5
Coronary artery
anterior interventricular branch of, 219
diagonal branches of, 219
arteriographic views of, 218, 219
arterioventricular nodal branch of, 218
circumflex branch of, 219
atrioventricular branch of, 219
conus branch of, 218
of diaphragmatic surface, 216
interventricular septal branches of, 216, 217
left, 216, 217, 219
anterior interventricular branch of, 216, 217, 219
circumflex branch of, 216, 217, 219
marginal branch of, 216, 217, 218
opening of, 224
posterior interventricular branch of, 218
posterior left ventricular branch of, 217
posterolateral branches of, 218, 219
right, 217, 218
atrial branch of, 216, 217
marginal branch of, 216, 217
opening of, 223
posterior interventricular branch of, 216, 217
posterolateral branches of, 216
sinuatrial nodal branch of, 216, 218
of sternocostal surface, 217
variations in, 217
Coronary ligament
enclosing bare area of liver, 348
hepatorenal portion of, 287
of liver, 287
Coronary sinus, 214, 215, 216, 221, 233, 241
opening of, 220, 223
valve of, 220
Coronary sulcus, 214
Coronary vein, variations in, 217
Coronoid fossa, 420
Coronoid process, 15, 436, 443
radiograph of, 422
Corpora cavernosa, 382
Corpora quadrigemia, 107
Corpus albicans, 371
Corpus callosum, 106, 107, 108, 111, 141, 143
anterior, 145
cistern of, 109
dorsal vein of, 144, 146
genu of, 106, 107, 110, 112, 146
right dorsal branch to, 143
rostrum of, 106, 141
sagittal MR image of, 149
splenium of, 106, 107, 110, 112, 143, 144, 145, 146
sulcus of, 106
trunk of, 106, 141
Corpus cavernosum, 361, 382, 383, 385
sagittal MR images of, 371, 397
Corpus luteum, 371
Corpus spongiosum, 361, 366, 381, 382, 383
sagittal MR images of, 397
Corpus striatum, 110, 141
Corrugator cutis ani muscle, 393
Corrugator supercilii muscle, 25, 36, 123
Corti, organ of. See **Spiral organ (of Corti)**

của các ĐM cánh tay
của ngực
của đầu
hình ảnh dựng ngang
của các ĐM chi trên
Xoắn
dưới
mũi. Xem Xoắn mũi
Hệ thống dẫn truyền
Ống lồi cầu
TM liên lạc lồi cầu
Lồi cầu
ngoài
trong
Chêm
TK gai sống cổ C1
nhánh lưng
rễ lưng
thoát ra
nhánh bụng
rễ bụng
Đốt sống cổ C1
Kết mạc
nhãn cầu
mí mắt dưới
mí mắt
mí mắt trên
ĐM kết mạc sau
Vòm kết mạc
dưới
trên
TM kết mạc sau
Mạch máu kết mạc
Mô liên kết
của gan
dưới thanh mạc
Tấm mô liên kết
Dây chằng nón
chỗ bám
Nón ĐM
Nón đàn hồi
Nón tủy
Ống lượn
xa
gần
Dây chằng Cooper. Xem **Dây chằng lược**
Dây chằng quạ - mỏm cùng vai
Cơ quạ - cánh tay
mạc trên
bám tận của
nguyên ủy
Dây chằng quạ - đòn
Dây chằng quạ - cánh tay
Mỏm quạ
phim X quang trước - sau
Giác mạc
Bờ giác mạc
Bờ giác mạc
Củ sừng
Rãnh vành
Đường khớp vành
ĐM vành
nhánh gian thất trước của
các nhánh chéo góc của
hình ảnh chụp ĐM đồ
nhánh tới nút nhĩ thất của
nhánh mũ của
nhánh nhĩ thất của
nhánh non ĐM
mặt hoành
các nhánh vách gian thất của
trái
nhánh gian thất trước của
nhánh mũ của
nhánh bờ của
lỗ của
nhánh gian thất sau của
nhánh tâm thất trái sau của
các nhánh bên sau của
phải
nhánh tâm nhĩ của
nhánh bờ của
lỗ của
nhánh gian thất sau của
các nhánh bên sau của
nhánh tới nút xoang nhĩ
của mặt ức sườn
các dạng
Dây chằng vành
bao quanh vùng trần của gan
vùng gan - thận của
của gan
Xoang vành
lỗ của
van của
Rãnh vành
Các dạng TM vành
Hố vẹt
Mỏm vẹt
hình chụp X quang
Vật hang
Thể sinh tư
Thể trắng
Thể chai
trước
bể của
TM sau quanh (chai)
gối của
TM phải - sau quanh (chai)
mỏ của
hình ảnh chụp MR theo mặt phẳng đứng dọc
lồi của
rãnh của
thân của
Những vật hang
hình ảnh chụp MR theo mặt phẳng đứng dọc
Thể vàng
Vật xốp
hình ảnh chụp MR theo mặt phẳng đứng dọc
Thểvân
Cơ nhăn da hậu môn
Cơ cau mày
Cơ quan (xoắn) Corti

Cortical radiate artery, 335, 337
lymph vessels along, 343
Cortical radiate vein, 337
Costal facet
inferior, 187
superior, 187
Costal groove, 186
Costal impression, 287
Costal pleural, 231, 232
Costocervical trunk, 33, 69, 136, 137, 138
Costochondral joint, 186
Costoclavicular ligament, 186, 419
attachment of, 419
Costocoracoid ligament, 188, 428
Costocoracoid membrane, 428
Costodiaphragmatic recess, 198, 230, 231, 293, 330, 332, 342, 349
right, 206
Costomediastinal space, 331
lateral, 198
superior, 198
Costovertebral joint, 243
left lateral view of, 187
right posterolateral view of, 187
transverse section of, 187
Cough receptor, 210
Cowper's gland. See **Bulbourethral (Cowper's) gland**
Coxal bone. See **Hip bone**

Cranial base
bones of, 9
foramina of, 10, 11
inferior view of, 10
inferior view of, 8
Cranial fossa
anterior, 9
middle, 9
posterior, 9
arteries of, 142, 143
veins of, 144
posterior veins of, 144
Cranial mesonephric (Gartner's) duct, 389
Cranial mesonephric tubule, 389
Cranial nerve, 116, 130–133, 134–135
in carotid sheath, 60
communicating branch of, 45
motor and sensory distribution of, 118
nuclei of
medial dissection of, 117
posterior phantom view of, 116
schema of, 116
palsy of, 101
Cranial nerve nuclei, in brainstem, schema of, 117
Craniocervical ligaments
external
anterior view of, 21
posterior view of, 21
right lateral view of, 21
internal, 22
Cremaster fascia, 250
Cremasteric artery, 255
Cremasteric muscle, 250, 251, 259, 261
lateral origin of, 259
medial origin of, 259
Cremasteric vessels, 260, 401
Cremaster muscle, 390
lateral origin of, 259
medial origin of, 259
Cribriform fascia, 546

ĐM gian tiểu thùy
các mạch bạch huyết dọc theo
TM gian tiểu thùy
Diện khớp sườn
dưới
trên
Rãnh sườn
Ấn sườn
Màng phổi sườn
Thân sườn cổ

Khớp sụn sườn
Dây chằng sườn đòn
chỗ bám của
Dây chằng sườn quạ
Màng sườn quạ
Ngách sườn hoành

phải
Khoang sườn - trung thất
bên
trên
Khớp sườn - đốt sống
nhìn trái - bên
nhìn phải - bên sau của
thiết đồ ngang của
Cảm thụ thể gây ho
Tuyến Cowper. Xem **Tuyến hành niệu đạo**
Xương khớp háng. Xem **Xương hông**
Đáy sọ
xương của
lỗ của
nhìn phía dưới của
nhìn phía dưới của
Hố sọ
trước
giữa
sau
các ĐM của
các TM của
các TM sau của
Ống trung thận trên (Gartner)

Tiểu quản trung thận trên
TK sọ
trong bao cảnh
nhánh nối
phân bố vận động và cảm giác

nhân của
phẫu tích mặt trong
nhìn bóng phía sau
sơ đồ của
liệt của
Các nhân của TK sọ ở thân não, sơ đồ
Các dây chằng sọ cổ
ngoài
nhìn trước
nhìn sau
nhìn phải - bên
bên trong
Mạc cơ bìu
ĐM cơ bìu
Cơ bìu

nguyên ủy ngoài
nguyên ủy trong
Mạch máu cơ bìu
Cơ bìu
nguyên ủy ngoài
nguyên ủy trong
Mạc sàng

Cribriform plate, 6, 9, 37, 39, 119
foramina of, 11
Cricoarytenoid muscle
lateral, 78, 80
action of, 78, 79
posterior, 78, 80, 235
action of, 79
Cricopharyngeus muscle, 75, 76, 80, 233, 234, 235
Cricothyroid artery, 69
Cricothyroid joint, 77
pivot point of, 79
Cricothyroid ligament
lateral, 77
median, 74, 77, 202
Cricothyroid muscle, 126
action of, 79
oblique part of, 79
straight part of, 79
Crista galli, 3, 6, 9, 39
coronal CT images of, 151

Crista terminalis, 220, 225
Cross section
of abdomen
at L1–2, 339, 349
at L3, 349
at L3, 4, 349
at T10, 293
at T12, 297, 331, 338
of descending duodenum, 179
forearm, serial, 449
of gallbladder, 297
of scrotum, 390
of testis, 390
Cruciate ligament, 22, 507, 509
anterior, 508, 509, 514
attachment of, 508
origin of, 514
inferior longitudinal band of, 22
posterior, 514
attachment of, 514
superior longitudinal band of, 22
transverse, 22
C3 spinal nerve, 19, 127
dorsal ramus of, 178
ventral ramus of, 32, 71, 178
C2 spinal nerve, 133
dorsal ramus of, 177, 178
ventral ramus of, 32, 71, 177
Cubital fossa, 418
Cubital lymph nodes, 483, 484
Cubital node, 483
Cubital vein
intermediate, 480
median, 418, 479, 483, 484
Cuboid bone, 523, 524, 527, 536, 537
articular surface for, 525
base of, 523
dorsal view of, 523
groove for fibularis longus tendon insertion, 523
plantar view of, 523
radiograph of, 54
shaft of, 523
tuberosity of, 523, 524, 528, 536
Cuboideonavicular ligament
plantar, 528
Culmen, 113, 115, 144
Cuneate fasciculus, 114
Cuneate tubercle, 114
Cuneiform bone
intermediate, 523, 536
lateral, 523, 536
radiograph of, 54

Mảnh sàng
lỗ của
Cơ nhẫn phễu
bên
tác dụng của
sau
tác dụng của
Cơ nhẫn hầu

ĐM nhẫn giáp
Khớp nhẫn giáp
điểm Pivot
Dây chằng nhẫn giáp
bên
trong
Cơ nhẫn giáp
tác dụng của
phần chếch của
phần đứng của
Mào gà
hình ảnh cắt lớp theo mặt phẳng đứng ngang
Mào tận cùng
Thiết đồ ngang
của bụng
vị trí L1-2
vị trí L3
vị trí L3, 4
vị trí T10
vị trí T12
của phần xuống tá tràng
của cẳng tay, hàng loạt
của túi mật
của bìu
của tinh hoàn
Dây chằng chữ thập
trước
chỗ bám của
nguyên ủy của
các sợi dọc dưới
sau
chỗ bám của
các sợi dọc trên
ngang
TK gai sống cổ C3
nhánh lưng của
nhánh bụng của
TK gai sống cổ C2
nhánh lưng của
nhánh bụng của
Hố trụ
Hạch bạch huyết trụ
Hạch trụ
TM trụ
trung gian
giữa
Xương hộp

diện khớp
nền của
nhìn mặt mu chân
rãnh cho gân cơ mác dài

nhìn mặt gan chân
phim chụp X quang
thân của
lồi củ của
Dây chằng hộp - ghe
gan chân
Đỉnh
Bó chêm
Củ chêm
Xương chêm
giữa
ngoài
phim chụp X quang

medial, 523, 524, 527, 536
plantar view of, 523
Cuneiform tubercle, 66, 67, 78
Cuneocuboid ligament, dorsal, 527
Cuneonavicular ligament
dorsal, 527
plantar, 528
Cuneus, 106
apex of, 107
Cuspid teeth. See **Teeth, canine**
Cutaneous nerve(s)
antebrachial lateral, 469
dorsal, lower limb
intermediate, 540, 541, 542
lateral, 542, 545
medial, 541, 542
femoral
lateral, 409
posterior, 411
of forearm, medial, 469
of head, 24
lateral antebrachial, 447
lateral dorsal, 544
lateral femoral, 329, 499, 538, 539
medial antebrachial, 429, 432, 469
of neck, 24, 31
perforating, 411, 499
posterior antebrachial, 469
superior lateral brachial, 177
Cuticle, 471
C1 vertebra. See **Atlas (C1)**
C2 vertebra. See **Axis (C2)**
C3 vertebra, 13
inferior articular facet for, 19
tubercles of transverse process of
anterior, 30
posterior, 30
C4 vertebra
anterior tubercle of, 18
body of, 18
lamina of, 18
posterior tubercle of, 18
posterosuperior view of, 18
superior articular process of, 19
C7 vertebra, 13, 153, 160
posterior tubercle of transverse process of, 30
spinous process of, 18, 152, 174, 175, 176, 424
superior view of, 18
Cymba, 93
Cystic artery, 294, 300, 301, 305
Cystic duct, 331
smooth part of, 294
spiral fold of, 294
variations in, 296
Cystic node (of Calot), 315
Cystic vein, typical arrangement of, 313
Cystohepatic triangle, 301
Cystourethrograms, male and female, 368

trong
nhìn mặt gan chân
Củ chêm
Dây chằng chêm - hộp mu chân
Dây chằng chêm - ghe
mu chân
gan chân
Hồi chêm
đỉnh của
Răng nanh
(Các) TK bì
cẳng tay ngoài
mu chân
trung gian (giữa)
ngoài
trong
đùi
ngoài
sau
của cẳng tay trong
của đầu
cẳng tay ngoài
mu ngoài
đùi ngoài
cẳng tay trong
của cổ
xuyên
cẳng tay sau
cánh tay ngoài trên
Sừng trên móng
Đốt sống cổ C1
Đốt sống cổ C2
Đốt sống cổ C3
diện khớp dưới cho
các củ của mỏm ngang của
trước
sau
Đốt sống cổ C4
củ trước của
thân của
lá của
củ sau của
nhìn sau trên
mỏm khớp trên
Đốt sống cổ C7
củ sau của mỏm ngang của
mỏm gai của
nhìn trên
Chùm (của xoắn tai)
ĐM túi mật
Ống túi mật
phần trơn của
phần xoắn của
các dạng
Hạch túi mật (Calot)
TM túi mật, cách sắp xếp điển hình
Tam giác gan - túi mật
Phim chụp bàng quang - niệu đạo, nam và nữ

D

Declive, 113
Deep (Buck's) fascia, 249, 250, 348, 361, 380, 381, 382, 383, 396, 401, 403, 405
intercavernous septum of, 382, 385
Deep palmar arch, 465
Deltoid muscle, 152, 174, 177, 188, 189, 243, 244, 245, 423, 428, 429
attachments of, 420

Chếch
Mạc sâu (Buck)
vách gian hang của
Cung (ĐM) gan tay sâu
Cơ delta
các chỗ bám của

insertion of, 420, 421
origin of, 419, 420
Deltoid tuberosity, 420
Deltopectoral lymph node, 483, 484
Deltopectoral node, 483
Deltopectoral triangle, 247, 424
Denonvilliers' fascia. See **Rectoprostatic (Denonvilliers') fascia**
Dens, 137
apical ligament of, 63, 65
of axis, 19, 37
posterior auricular facet of, 22
Dental plexus
inferior, 122
superior, 122
Dental pulp, 57
Dentate gyrus, 106, 108, 111, 112, 119
Dentate nucleus, 108, 112, 119
Denticulate ligament, 169, 170
Dentinal tubules, 57
Dentine, 57
Depressor anguli oris muscle, 54
Depressor labii inferioris muscle, 26, 54, 123
Depressor septi nasi muscle, 36, 123
Dermatomes
anterior, 482
levels of, 164
of lower limb, 543
posterior, 482
schematic demarcation of, 164
of upper limb
anterior and posterior views of, 482
Descemet's membrane. See **Posterior limiting lamina (Descemet's membrane)**
Diaphragm, 198, 206, 211, 215, 230, 233, 236, 237, 272, 273, 275, 286, 327, 329, 331, 342, 498
abdominal surface of, 195
area for, 330
caval opening for, 195, 263, 267
central tendon of, 263
right leaflet of, 194
costal part of, 195, 258
cross section of, 338
crura of, 179, 293, 338, 342
left, 263, 270, 297, 339
right, 263, 270, 293, 297, 331, 339
domes of, 213
left, 196, 197
right, 196, 197
lateral view of, 233
lumbar part of, 195
pelvic, 361
fascia of, 364
female, 356, 357
inferior and superior fascia of, 392
male, 358–359
superior fascia of, 360, 364, 365, 369, 394
phrenic nerves to, 193
slip of origin of, 30
sternal part of, 195
thoracic surface of, 193
Diaphragmatic constriction, 233
Diaphragmatic ligament, 389

các bám tận của
nguyên ủy của
Lồi củ delta
Hạch bạch huyết delta ngực
Hạch delta ngực
Tam giác delta ngực
Mạc Denonvilliers. Xem **Mạc sau tiền liệt**
(Mỏm) răng
dây chằng đỉnh
(của) đốt trục
diện khớp sau của
Đám rối răng
dưới
trên
Tủy răng
Hồi răng
Nhân răng
Dây chằng răng
Tiểu quản ngà (răng)
Ngà (răng)
Cơ hạ góc miệng
Cơ hạ môi dưới
Cơ hạ vách mũi
Các đốt da
trước
các mức của
của chi dưới
sau
ranh giới sơ đồ của
của chi trên
nhìn trước và nhìn sau của
Màng Descemet. Xem **Lá giới hạn sau**
Hoành (cơ)
mặt bụng của
vùng liên quan
lỗ TM chủ cho
gân trung tâm của
lá phải của
phần sườn của
thiết đồ ngang
trụ của
trái
phải
vòm của
trái
phải
nhìn bên của
phần thắt lưng
chậu
mạc của
nữ
mạc dưới và mạc trên của
nam
mạc trên của
các TK hoành đến
mầu nguyên ủy của
nguyên ủy ức của
mặt ngực của
Chỗ hẹp (thực quản) của cơ hoành
Dây chằng hoành (dây chằng treo buồng trứng)

Digastric fossa, 15
Digastric muscle, 29, 123
anterior belly of, 27, 28, 29, 31, 32, 34, 46, 53, 61, 68
intermediate tendon of, 59
fibrous loop for, 59
phantom, 34
posterior belly of, 27, 28, 29, 32, 34, 40, 59, 73
nerve to, 25
Digastric tendon, intermediate, 60
fibrous loop for, 28, 29, 53
Digital artery
common, computed tomography of, 484
common palmar, 465
common plantar, 536
dorsal, 469, 471, 530, 536
nutrient branches of, 471
palmar
common, 460
proper, 460
proper palmar, 460, 471
dorsal branches of, 471
proper plantar, 533, 535, 536
dorsal branches of, 530
Digital creases, 418
Digital nerves
common palmar, 476
common plantar, 476, 541
dorsal, 468, 471, 475, 542, 544
lateral dorsal, 544
palmar
to fourth and fifth fingers, 460

proper, 476
proper palmar, 460, 471, 476
dorsal branches of, 468
to thumb, 460
proper plantar, 535, 541
Digital vein
dorsal, 468, 480, 544
Dilator pupillae muscle, 88, 121
Diploë, 7
Diploic vein, 102
anterior temporal, 99
coronal dissection of, 99

frontal, 99
occipital, 99
posterior temporal, 99
Direct vein, lateral, 145, 146
Distal interphalangeal (DIP) joint, site of, 418
Distal medial striate artery (recurrent artery of Heubner), 140, 141, 142
Dorsalis pedis artery, 520, 530, 536
Dorsal ramus, spinal, 170, 258, 430
medial clunial nerves from, 545
perforating cutaneous nerves from, 545
Dorsal tubercle of radius (Lister's), 452
Dorsal venous arch, foot, 544
Dorsomedial nucleus, 147
Dorsum sellae, 9
Douglas, cul-de-sac of. See **Rectouterine pouch (of Douglas)**
Ductus arteriosus
obliterated, 229
prenatal, 229
Ductus choledochus. See **Bile duct, common**
Ductus (vas) deferens, 259, 261, 340, 389, 390, 409, 546

Hố hai thân
Cơ nhị (hai) thân
bụng trước của

gân trung gian của
vòng xơ cho
bóng
bụng sau của

TK đến
Gân trung gian cơ nhị thân
vòng xơ của
ĐM ngón (tay, chân)
chụng, hình ảnh cắt lớp điện toán
gan ngón tay chung
gan ngón chân chung
mặt mu
các nhánh nuôi cho
gan ngón tay
chung
riêng
gan ngón tay riêng
các nhánh mu của
gan ngón chân riêng
các nhánh mu của
Nếp gấp ngón
Các TK ngón
gan bàn tay chung
gan bàn chân chung
mặt mu
mặt mu bên
gan bàn tay
đến ngón tay thứ tư và thứ năm
riêng
gan bàn tay riêng
các nhánh mu của
đến ngón cái
gan bàn chân riêng
TM ngón
mặt mu
Cơ dãn đồng tử
Tủy xương sọ
TM tủy xương sọ
thái dương trước
phẫu tích theo mặt phẳng đứng ngang
trán
chẩm
thái dương sau
TM bên thẳng
Vị trí của khớp gian đốt ngón xa

ĐM vân trong xa (ĐM quặt ngược Heubner)

ĐM mu chân
Nhánh sau, gai sống
TK bì mông giữa từ
TK bì xuyên từ

Củ của xương quay

Cung TM mu chân
Nhân lưng trong
Lưng yên
Túi cùng Douglas. Xem **Túi cùng tử cung - trực tràng**
Ống ĐM
bị bít lại
trước khi sinh
Ống mật chủ

Ống dẫn tinh
ampulla of, 384
artery to, 255, 264, 340, 398, 401, 403
Ductus deferens plexus, 409, 415
Ductus reuniens, 96
Ductus venosus
obliterated, 229
prenatal, 229
Duodenal cap, 279
Duodenal flexure
inferior, 279
superior, 279
Duodenal fold
inferior, 278
superior, 270
Duodenal fossa
inferior, 270
superior, 270
Duodenal glands, 279
Duodenal impression, 287
Duodenal papilla
major, 279, 294, 295
minor, 279
Duodenal wall
circular muscle layer of, 279
longitudinal muscle layer of, 279
submucosa of, 279
Duodenojejunal flexure, 270, 279, 342
Duodenojejunal junction, 179
Duodenum, 126, 248, 273, 275, 278, 288, 329, 340, 342
arteries of, 301, 304
ascending, 270, 278, 279
barium radiograph of, 279

circular muscle of, 277, 295
descending, 272, 279, 294
cross section of, 179
descending part of, 270
inferior part of, 270
in situ, 278
innervation of, 321
junction with common bile duct, 295
longitudinal fold of, 279
longitudinal muscle of, 277
mesentery, root of, 278
mucosa of, 279
musculature of, 279
nerves of, 319, 320, 321
second-third parts of, 339
junction of, 339
submucosa of, 279
superior, 276, 278
cross section of, 297
superior part of, 294
superior (1st) part of, 297
suspensory ligament of, 270
suspensory muscle of, 270
veins of, 309
Dural sac
in lumbar puncture, 163
sagittal MR images of, 397

termination of, 160, 161
Dural venous sinuses, 104
coronal section through, 104
sagittal section of, 103
superior view of, 104
Dura mater, 39, 91, 93, 96, 99, 100, 102, 109, 119, 137, 169
around bony and membranous labyrinths, 96
cerebral veins penetrating, 102
lumbar, 170
periosteal and meningeal layers of, 99
bóng của
ĐM đến

Đám rối ống dẫn tinh
Ống nối
Ống TM
bị bít lại
trước khi sinh
Đỉnh tá tràng
Góc tá tràng
dưới
trên
Nếp tá tràng
dưới
trên
Hố tá tràng
dưới
trên
Tuyến tá tràng
Ấn tá tràng
Nhú tá (tràng)
lớn
nhỏ
Thành tá tràng
lớp cơ vòng của
lớp cơ dọc của
niêm mạc dưới của
Góc tá - hỗng tràng
Chỗ nối tá - hỗng tràng
Tá tràng

các ĐM của
phần lên
phim chụp X quang có cản quang barium
cơ vòng của
xuống
thiết đồ ngang
phần xuống của
phần dưới của
tại chỗ
chi phối TK
chỗ nối với ống mật chủ

nếp dọc của
cơ dọc của
rễ mạc treo ruột non
niêm mạc của
hệ cơ của
các TK của
các phần thứ hai và thứ ba chỗ nối của
dưới niêm mạc của
trên
thiết đồ ngang
phần trên của
phần trên (thứ nhất) của
dây chằng treo
cơ treo
các TM của
Túi màng cứng
trong chọc dò thắt lưng
hình chụp MR theo mặt phẳng đứng dọc
tận cùng của
Các xoang TM màng cứng
thiết đồ đứng ngang qua
thiết đồ đứng dọc
nhìn trên của
Màng (não) cứng

chung quanh mê nhĩ xương và mê nhĩ màng
các TM não xuyên qua
thắt lưng
các lớp màng xương và màng não

spinal, 160, 179
spinal arteries to, 172
of thoracic spine, 170
Dura–skull interface, 102

gai sống
các ĐM gai (sống)
của gai ngực
Bề mặt màng cứng - xương sọ

E

Ear, 93
bony and membranous labyrinths of, 95
external
coronal oblique section of, 93

superolateral view of, 93
lobule of, 1
surface anatomy of, 1
Edinger-Westphal nucleus, 116, 117, 132
Efferent ductule, 389, 390
Efferent fiber, to olfactory bulb, 119
Ejaculatory duct, 376
beginning of, 384
openings of, 316, 384, 385
Elbow
anastomoses around, 434
bones of, 436
ligaments of, 438
muscles of, 447–448
attachments of, 450, 451
radiographs of
anteroposterior, 437
lateral, 437
Emissary vein, 99, 102
communicating with cavernous sinus, 70
condylar, 137
coronal dissection of, 99, 102

mastoid, 23, 99, 137
occipital, 99
parietal, 23, 94, 99
parietal foramen for, 7
of skull, 99
to superior sagittal sinus, 7
Endolymphatic duct, 11, 95
opening for, 97
in vestibular aqueduct, 96
Endolymphatic sac, 96
Endometrium, 371
Endopelvic fascia, 364
Ependyma, 108
Epicolic nodes, 317
Epicondyles
lateral, 438, 440, 441, 442, 443, 489
radiograph of, 510
medial, 437, 440, 441, 442, 443, 447, 476, 489
Epicranial aponeurosis, 26, 178
Epicranius muscle
frontal belly of, 26
occipital belly of, 26
Epididymal duct, 390
Epididymis, 390
appendix of, 389
body of, 390
head of, 390
sinus of, 390
tail of, 390
Epidural anesthesia and lumbar puncture, 163
Epidural hematoma, 101
Epidural space
fat in, 170
in lumbar puncture, 162

Tai
mê nhĩ xương và mê nhĩ màng

ngoài
thiết đồ đứng ngang chéo qua
nhìn bên trên
tiểu thùy
giải phẫu bề mặt của
Nhân vận nhãn phụ (nhân Edinger-Westphal)
Ống xuất
Sợi ra tới hành khứu

Ống phóng tinh
chỗ khởi đầu của
các lỗ của
Khuỷu (tay)
vòng nối quanh
các xương của
dây chằng của
cơ của
chỗ bám
các phim chụp X quang
trước sau
bên
TM liên lạc
thông với xoang hang

lồi cầu
phẫu tích theo mặt phẳng đứng ngang
chũm
chẩm
đỉnh
lỗ đỉnh
của sọ
xoang dọc trên
Ống nội bạch huyết
lỗ cho
trong ống tiền đình
Túi nội bạch huyết
Niêm mạc tử cung
Mạc trong chậu
Lớp nội tủy
Các hạch trên kết tràng
Mỏm trên lồi cầu
ngoài

hình chụp X quang
trong

Cân trên sọ
Cơ trên sọ
bụng trán
bụng chẩm
Ống mào tinh hoàn
Mào tinh hoàn
mẩu phụ của
thân của
đầu của
xoang của
đuôi của
Gây tê ngoài màng cứng và chọc dò thắt lưng
Máu tụ ngoài màng cứng
Khoang ngoài (trên) màng cứng
mỡ trong
trong chọc dò thắt lưng

Epigastric artery
superficial, 211, 511
superior, 188, 189, 192
Epigastric lymph nodes, inferior, 266
Epigastric region, 268
Epigastric vein
inferior, 251, 256, 265, 400
superficial, 247, 256, 265, 544
superior, 189, 256
Epigastric vessels
inferior, 251, 259, 261, 349, 362, 363, 401, 403
superficial, 249, 500
superior, 331, 500
Epiglottis, 13, 58, 63, 66, 67, 76, 77, 78, 135, 233, 235
Epiphyseal plate, 504
Epiphysis, 471
nutrient arterial branch to, 471
Epiploic appendices. See **Omental appendices**
Epiploic foramen. See **Omental foramen**, 331
Episcleral artery, 90
Episcleral space, 83, 87
Episcleral vein, 90, 91
segment of, 91
Epithelial cell, stomach surface, 276
Epithelial tag, 388
Epitympanic recess, 92, 93
Eponychium, 471
Epoöphoron, 371, 389
Erector spinae muscle, 152, 174, 175, 179, 180, 192, 243, 258, 293, 330, 331
Esophageal artery, 207
Esophageal hiatus, 195
Esophageal impression, 287
Esophageal muscle, 202
circular, 75, 235, 236
longitudinal, 75, 235, 236
cricoesophageal tendon of, 235
Esophageal plexus, 126, 165, 166, 206, 209, 230, 231, 232, 241, 321
anterior, 240
posterior portion of, 240
sympathetic branches to, 209, 240
Esophageal prominence, pericardial, 215
Esophageal vein, 312, 313
Esophagogastric junction, 236
transverse section of, 293
Esophagus, 63, 68, 76, 126, 194, 204, 206, 207, 230, 231, 233, 240, 241, 243, 244, 245, 246, 263, 264, 270, 274, 323, 329, 332, 348
abdominal part of, 233, 237, 275
anterior view of, 240
arteries of, 237
common variations in, 237
bare area on ventral surface, 234
cervical part of, 237
circular muscle layer of, 234, 277
gradual slight muscular thickening of, 236
greater curvature of, 277
groove for, 199
in situ, 232
lateral view of, 233
longitudinal muscle layer of, 234, 277
lateral mass of, 234

ĐM thượng vị
nông
trên
Các hạch bạch huyết thượng vị dưới
Vùng thượng vị
TM thượng vị
dưới
nông
trên
Mạch máu thượng vị
dưới

nông
trên
Nắp thanh môn

Tấm đầu xương
Đầu xương
nhánh ĐM nuôi cho
Các mẩu phụ mạc nối

Lỗ mạc nối

ĐM trên củng mạc
Khoang trên củng mạc
TM trên củng mạc
một đoạn của
Tế bào thượng bì, bề mặt dạ dày
Mảnh thượng bì
Ngách thượng nhĩ
Lớp thượng bì
Vật trên buồng trứng
Cơ dựng gai

ĐM thực quản
Lỗ thực quản
Ấn thực quản
Cơ thực quản
vòng
dọc
gắn cơ nhẫn - thực quản
Đám rối thực quản

trước
vùng sau
các nhánh giao cảm tới

Lồi thực quản, màng ngoài tim

TM thực quản
Chỗ nối thực quản - dạ dày
thiết đồ ngang qua
Thực quản

vùng bụng của
nhìn trước
các ĐM của
các dạng chung
vùng trần ở mặt trước
vùng cổ của
lớp cơ vòng của
chỗ dầy dần của lớp cơ

bờ cong lớn
rãnh cho
ở tại chỗ
nhìn bên
lớp cơ dọc của

khối bên của

mucosa of, 235, 236
junction with gastric mucosa, 276
musculature of, 239
nerves of, 240
opened posterior view of, 66
posterior view of, 240
pyloric part of, 277
recurrent arterial branch to, 195, 264
submucosa of, 235, 236
thoracic part of, 232, 237
topography and constrictions of, 233
zone of sparse muscles of, 234, 235

Ethmoidal artery
anterior, 11, 85
meningeal branch of, 100
septal and meningeal branches of, 41
posterior, 11, 85, 100
septal and meningeal branches of, 41

Ethmoidal bulla, 37, 38

Ethmoidal cells, 48, 49, 83
anterior, 50
opening of, 37, 38
semilunar hiatus of, 37
middle, 50
opening of, 37, 38
posterior, 37, 38
opening of, 38

Ethmoidal foramen
anterior, 2, 11, 12
posterior, 2, 11

Ethmoidal nerve
anterior, 11, 43, 86, 121, 122
external nasal branches to, 24, 122
lateral internal nasal branches to, 42, 43
medial internal nasal branches to, 42
posterior, 11, 45, 86, 121, 122

Ethmoidal vein
anterior, 122
posterior, 122

Ethmoid bone, 4, 6, 9, 38
anterior ethmoidal foramen of, 12
cribriform plate of, 37, 38, 39, 119
crista galli of, 39
middle nasal concha of, 2
nasal concha of, 38
orbital plate of, 2, 4, 12
perpendicular plate of, 2, 6, 39
uncinate process of, 38

Ethmoid sinus
axial MR image of, 150

coronal CT images of, 151

Eustachian tube. See **Auditory (pharyngotympanic, Eustachian) tube**

Extensor carpi radialis brevis muscle, 418, 420, 444, 446, 477
groove for, 439
tendon of, 444, 445, 449, 469, 470
attachment of, 420

Extensor carpi radialis longus muscle, 432, 435, 441, 444, 445, 446, 449, 451, 477
groove for, 439
origin of, 439
tendon of, 444, 469, 470

niêm mạc của
chỗ nối với niêm mạc dạ dày
hệ cơ của
các TK của
mở ra nhìn từ sau
nhìn sau
vùng môn vị
nhánh ĐM quặt ngược tới

dưới niêm mạc
vùng ngực của
định khu và các chỗ hẹp của

vùng các sợi cơ thưa thớt

ĐM sàng
trước
nhánh màng não của
các nhánh vách và màng não của
sau
các nhánh vách và màng não của

Bọt sàng

Các xoang sàng
trước
lỗ của
khe bán nguyệt của
giữa
lỗ của
sau
lỗ của

Lỗ sàng
trước
sau

TK sàng
trước
những nhánh mũi ngoài tới
những nhánh mũi trong bên tới
những nhánh mũi trong giữa tới
sau

TM sàng
trước
sau

Xương sàng
lỗ sàng trước của
mảnh sàng của
mào gà của
xoăn mũi giữa
xoăn mũi
mảnh ổ mắt của
mảnh thẳng đứng của
mỏm móc của

Xoang sàng
hình ảnh cộng hưởng từ theo mặt phẳng ngang
hình ảnh chụp cắt lớp điện toán theo mặt phẳng đứng ngang

Vòi Eustachi. Xem **Vòi nhĩ**

Cơ duỗi cổ tay quay ngắn

rãnh cho
gân của

chỗ bám của

Cơ duỗi cổ tay quay dài

rãnh cho
nguyên ủy của
gân của

Extensor carpi ulnaris muscle, 418, 420, 432, 441, 444, 449, 451, 477
tendon of, 444, 469, 470
ulnar origin of, 451, 470

Extensor digiti minimi muscle, 420, 441, 444, 450, 451
tendon of, 420, 441, 444, 449, 470

Extensor digitorum brevis muscle, 520, 521, 530, 531, 542
innervation of, 542
tendon of, 519, 520, 531, 536

Extensor digitorum longus muscle, 494, 519, 520, 522, 530, 531, 542
attachments of, 515
tendon of, 519, 520, 521, 530, 531, 536, 537
sheath of, 530

Extensor digitorum minimi tendon, 469

Extensor digitorum muscle, 432, 441, 449, 450, 477
central bands of, 451
groove for, 439
lateral bands of, 451
tendon of, 418, 441, 444, 445, 449, 469, 470, 471

Extensor expansions, 536
tendinous slips to, 465
transverse fibers of, 470

Extensor hallucis brevis muscle, 520, 530, 542
innervation of, 542
tendon of, 519, 531, 536

Extensor hallucis longus muscle, 519, 520, 521, 522, 531
attachments of, 515
innervation of, 542
tendon of, 519, 520, 521, 530, 531, 536
sheath of, 530

Extensor indicis muscle, 441, 445, 449
groove for, 439
tendon of, 418, 441, 444, 469, 470

Extensor pollicis brevis muscle, 441, 443, 444, 445, 451
area for, 439
tendon of, 444, 469

Extensor pollicis longus muscle, 418, 441, 444, 449
groove for, 439
tendon of, 418, 444, 462, 468, 469

Extensor pollicis longus tendon, 444, 469, 470

Extensor retinaculum, 444, 446, 468, 469, 470, 530, 542
inferior, 530, 542
superior, 519, 521, 530

Extensor tendons, 420, 441, 444
common, of forearm, 420, 441, 444
in fingers, 464
of hand, 445
at wrist, 470

Extraocular muscles, sagittal MR image of, 149

Extraperitoneal fascia, 412

Extraperitoneal space, fibrofatty tissue of, 392

Eye, 168
anterior and posterior chambers of, 88

Cơ duỗi cổ tay trụ

gân của
nguyên ủy trụ của

Cơ duỗi ngón (tay) út

gân của

Cơ duỗi các ngón chân ngắn

chi phối TK
gân của

Cơ duỗi các ngón chân dài

các chỗ bám của
gân của

bao của

Gân cơ duỗi ngón út

Cơ duỗi các ngón

các dải trung tâm
rãnh cho
các dải bên
gân của

Các trẽ gân duỗi
các trẽ gân đến
các sợi ngang của

Cơ duỗi ngón chân cái ngắn

chi phối TK
gân của

Cơ duỗi ngón chân cái dài

các chỗ bám của
chi phối TK
gân của

bao của

Cơ duỗi ngón trỏ

rãnh cho
gân của

Cơ duỗi ngón (tay) cái ngắn

vùng cho
gân của

Cơ duỗi ngón tay cái dài

rãnh cho
gân của

Gân cơ duỗi ngón tay cái dài

Mạc giữ gân duỗi

dưới
trên

Các gân duỗi
chung, của cẳng tay

trong ngón tay
của bàn tay
ở cổ tay

Các cơ nhãn cầu, hình chụp MRI theo mặt phẳng đứng dọc

Mạc ngoài phúc mạc

Khoang ngoài phúc mạc, mô sợi mỡ của

Mắt
hậu phòng và tiền phòng

axial CT images of, 150

axial MR image of, 150

coronal CT images of, 151

external muscles of, 90
extrinsic muscles of, 84, 90
intrinsic arteries and veins of, 90
muscular artery and vein of, 90
vascular supply of, 91

Eyeball, 81
arteries and veins of, 85
choroid of
vascular arrangements within, 91
tarsus of, 83
vascular supply of, 91

Eyelashes, 81

Eyelid, 81
arteries and veins of, 85
tarsus of, 83

hình chụp điện toán cắt lớp theo mặt phẳng ngang
hình chụp MR theo mặt phẳng ngang
hình chụp điện toán cắt lớp theo mặt phẳng đứng ngang
các cơ bên ngoài của
các cơ ngoại lai của
các ĐM và TM nội tại của
ĐM và TM cơ của
cung cấp mạch máu của

Nhãn cầu
các ĐM và TM của
màng mạch của
sự sắp xếp mạch máu bên trong
sun của
cung cấp mạch của

Lông mi

Mi mắt
các ĐM và TM của
sun của

F

Face
arterial supply sources of, 23

muscles of, 26
sensory nerves of, 123
superficial arteries and veins of, 23

Facets, 246

Facial artery, 31, 32, 34, 36, 40, 60, 75, 85, 131, 133, 136, 138
lateral nasal alar branch of, 41
nasal septal branch of, 41
superior labial branch of, 41
tonsillar branch of, 64
transverse, 23, 34, 36, 69, 85

Facial canal, 124
prominence of, 93

Facial expression muscles, 26, 60
lateral view of, 26

Facial lymph node, 72

Facial muscles, 123

Facial nerve (VII), 11, 34, 40, 62, 71, 92, 104, 114, 116, 117, 122, 131, 133, 134, 135, 165, 166
branches of, 25, 168
buccal branches of, 123
cervical branches of, 123
communications to, 123, 125
distribution of, 118
geniculum (geniculate ganglion) of, 97, 123, 124, 125
intermediate, 133
internal genu of, 117
main trunk of, 25
marginal mandibular branch of, 25
motor nucleus of, 123
motor root of, 124
schema of, 118, 123, 134
in stylomastoid foramen, 94
temporal branches of, 123
zygomatic branches of, 123

Facial nucleus, 116, 117

Facial plexus, 131

Facial vein, 23, 30, 32, 59, 60, 85
common trunk for, 23
deep, 23, 85
transverse, 23, 70

Falciform ligament, 252, 269, 274, 275, 305, 312, 331, 349
branch to, 255
of liver, 305

Mặt
những nguồn cung cấp ĐM của
các cơ của
các TK cảm giác của
các ĐM và TM nông của

Diện

ĐM mặt

nhánh cánh mũi ngoài của
nhánh vách mũi của
nhánh môi trên của
nhánh hạnh nhân của
ngang

Ống (TK) mặt
lồi của

Các cơ biểu hiện nét mặt
nhìn bên

Hạch bạch huyết mặt

Các cơ mặt

TK mặt (VII)

các nhánh của
các nhánh má của
các nhánh cổ của
các nhánh nối với
sự phân bố của
gối (hạch gối)

trung gian
gối trong của
thân chính của
nhánh bờ hàm dưới của

nhân vận động của
rễ vận động của
sơ đồ của
trong lỗ trâm chũm
các nhánh thái dương của
các nhánh gò má của

Nhân mặt

Đám rối mặt

TM mặt
thân chung cho
sâu
ngang

Dây chằng liềm

nhánh đến
của gan

Fallopian tube. See **Uterine (fallopian) tube**

Falx cerebelli, 144

Falx cerebri, 39, 102, 103, 141, 144

Fascia
axillary, 428
anterior part of, 428
fenestrated, 428
brachial, 428
buccopharyngeal, 60, 63, 65
Camper's, 348, 361, 378
cervical
investing layer of, 26, 28
muscles invested by, 188
pretracheal layer of, 28
clavipectoral, 188, 428
cremasteric, 250, 261
cribriform, in saphenous opening, 249
dartos, 390
deep (Buck's), 249, 250, 253, 348, 380, 381, 382, 383, 396, 401, 403, 405
deltoid, 26
diaphragmatic, 342
inferior, 348, 349
endopelvic, 364
extraperitoneal, 252, 261, 412
infradiaphragmatic, 236
infrahyoid, 28
of infrahyoid muscle, 428
infraspinatus, 174, 177
interosseous
dorsal, 462
palmar, 462
intraspinous, 424
investing pectoralis minor muscle, 428
investing subclavius muscle, 428
latissimus dorsi, 428
of leg, 522, 546
obturator, 356, 369, 379, 402, 411
over obturator internus muscle, 356
obturator internus, 364, 392, 402, 411
of orbit and eyeball, 83
over adductor pollicis muscle, 460
paravesical endopelvic, 366
parotid, 26
pectoral, 182, 428
superficial and deep layers of, 428
of pectoralis minor muscle, 428
pelvic, 372
penile, 249
perineal, 356
deep, 355, 361, 370, 378, 381, 382, 383, 391, 396, 404, 405
deep transverse, 384
superficial, 348, 366, 370, 378, 380, 381, 395, 396, 404, 405, 411
pharyngobasilar, 52, 73
plantar
lateral, 532
medial, 532
posterior antebrachial, thickening of, 468
presacral, 348, 364, 396
pretracheal, 63
visceral layer of, 202
prevertebral, 60, 63, 65
pubocervical
distal portion of, 372
horizontal portion of, 372
quadratus lumborum, 179

Vòi Fallop (vòi tử cung)

Liềm tiểu não

Liềm não

Mạc
nách
phần trước của
có cửa sổ
cánh tay
miệng - hầu
Camper
cổ
lớp bọc của
các cơ được bao bởi
lớp trước khí quản của
đòn - ngực
bìu
sàng, trong lỗ hiển

dartos
sâu (Buck)

delta
hoành
dưới
nội chậu
ngoài phúc mạc
dưới hoành
dưới (xương) móng
của cơ dưới (xương) móng
dưới gai
gian cốt
mu tay
gan tay
trong cột sống
bọc cơ ngực bé

bọc cơ dưới đòn
cơ lưng rộng
của chân
bịt

trên cơ bịt trong

cơ bịt trong

của ổ mắt và nhãn cầu
phủ trên cơ khép ngón cái

trong chậu cạnh bàng quang
mang tai
ngực
các lớp nông và sâu của

cơ ngực bé
xương chậu
(thuộc) dương vật
đáy chậu
sâu

ngang sâu
nông

hầu - nền
gan chân
ngoài
trong
cẳng tay sau, sự dầy lên

trước xương cùng
trước khí quản
lá tạng của
trước cột sống
mu - cổ tử cung
phần xa
phần ngang
cơ vuông thắt lưng

rectal, 348, 364, 378, 384, 391, 392, 393, 394, 396
rectoprostatic (Denonvilliers'), 348, 359, 361, 386, 391, 396
rectovesical, 384, 391, 396
renal, 339, 342, 347
anterior layer of, 179
Gerota's, 342
posterior layer of, 179, 342
sagittal section of, 342
transverse section of, 342
Scarpa's, 348, 361, 378
attachment of, 380
scrotal, 249
superficial, 395
serratus anterior, 428
Sibson's, 230
spermatic, 249, 250, 259, 261
external, 249, 250, 251, 257, 259, 260, 261, 361, 380, 390, 405
internal, 251, 261, 390
origin of, 260, 261
subclavius, 428
subserous, 412
superficial, 390
supradiaphragmatic, 236
temporal, 26, 54
deep layer of, 54
superficial layer of, 54
thoracolumbar, 174, 175, 176, 177, 330
anterior layer of, 176, 179
layers of, 179
middle layer of, 179
posterior layer of, 176, 179, 330
transversalis, 179, 252, 259, 261, 331
umbilical prevesical, 251, 252, 260, 348, 364, 365
uterine, 364
uterovaginal, 369, 370, 378
vaginal, 391
vesicle, 348, 361, 366, 369, 391, 396

Fascia lata, 250, 500, 544
attachment to Scarpa's layer, 249
of leg, 546

Fascial compartments, leg 522

Fascial sheath of eyeball (Tenon's capsule), 83, 87

Fasciculus
dorsal longitudinal, 147
medial longitudinal, 113

Fat
of elbow, 438
epidural, 137, 170
infrapatellar, 507, 508, 511
of mammary gland, 182
in orbit, axial MR image of, 150

pararenal, 179, 339
perirenal, 179, 339, 342
retrobulbar, 83
of sole of foot, 532
suprapatellar, 511

Fat body, of ischioanal fossa, 376

Fat pad
infrapatellar, 511
suprapatellar, 511

Fauces, 64

Female reproductive organs, innervation of, 415

Femoral artery, 250, 493, 500, 512, 546
circumflex
ascending, 501, 512
descending, 501, 512
lateral, 500, 512
medial, 501, 502, 504, 512
transverse, 501, 512
deep, 493, 500, 512
muscular branches of, 512

Femoral canal, 546
lymph nodes in, 546

Femoral nerve, 160, 259, 267, 376, 409, 496, 498, 500, 538, 546
anterior cutaneous branches of, 409
branches of, 545
cutaneous, 545
anterior, 538, 544
lateral, 267, 329, 496, 498, 500, 544, 565
posterior, 160, 177, 503, 540, 545, 546
terminal branch of, 544

Femoral ring, 259, 262, 363, 364, 546

Femoral sheath, 250, 251, 262, 500, 546

Femoral vein, 250, 256, 376, 380, 493, 500, 505, 544, 546

Femoral vessels, 260, 401, 407
openings for, 263, 500

Femoris muscle, rectus, 376, 485, 489, 491, 492, 494, 500, 538
attachments of, 490, 491
origin of, 492

Femoris tendon, rectus, 485, 493, 505, 507, 519

Femur, 489, 511
adductor tubercle of, 489
anteroposterior radiograph of, 488
anterior view of, 489
calcar of, 489
of child, 504
fibrous capsule of, 489
gluteal tuberosity of, 489
greater trochanter of, 152, 489, 493
head of, 376, 487, 489
anteroposterior radiograph of, 488
arteries of, 504
fovea for ligament of, 489
radiograph of, 355
intercondylar fossa of, 489
intertrochanter crest of, 489
lateral condyle of, 489, 493, 510
lateral epicondyle of, 489
lesser trochanter of, 263, 489
ligament of head of, 487, 489
linea aspera of, 489
medial condyle of, 489
adductor magnus muscle insertion on, 493
adductor tubercle on, 493
neck of, 376
nutrient artery of, 504
nutrient foramen of, 489
patellar surface of, 489
pectinal line of, 489
popliteal surface of, 489, 511
posterior view of, 489
radiograph of, 355, 510
shaft of, 489, 496

Fibroelastic membranes, 234

Fibrous (Albini's) nodule, 223

Fibrous sheath, of sole of foot, 534

Fibrous trabecula, 147

Fibula, 513, 517, 530
at ankle, 525, 527, 531

rectal, 348, 364, 378, 384, 391, 392, 393, 394, 396
rectoprostatic (Denonvilliers'), 348, 359, 361, 386, 391, 396
rectovesical, 384, 391, 396
renal, 339, 342, 347
anterior layer of, 179
Gerota's, 342
posterior layer of, 179, 342
sagittal section of, 342
transverse section of, 342
Scarpa's, 348, 361, 378
attachment of, 380
scrotal, 249
superficial, 395
serratus anterior, 428
Sibson's, 230
spermatic, 249, 250, 259, 261
external, 249, 250, 251, 257, 259, 260, 261, 361, 380, 390, 405
internal, 251, 261, 390
origin of, 260, 261
subclavius, 428
subserous, 412
superficial, 390
supradiaphragmatic, 236
temporal, 26, 54
deep layer of, 54
superficial layer of, 54
thoracolumbar, 174, 175, 176, 177, 330
anterior layer of, 176, 179
layers of, 179
middle layer of, 179
posterior layer of, 176, 179, 330
transversalis, 179, 252, 259, 261, 331
umbilical prevesical, 251, 252, 260, 348, 364, 365
uterine, 364
uterovaginal, 369, 370, 378
vaginal, 391
vesicle, 348, 361, 366, 369, 391, 396

Fascia lata, 250, 500, 544
attachment to Scarpa's layer, 249
of leg, 546

Fascial compartments, leg 522

Fascial sheath of eyeball (Tenon's capsule), 83, 87

Fasciculus
dorsal longitudinal, 147
medial longitudinal, 113

Fat
of elbow, 438
epidural, 137, 170
infrapatellar, 507, 508, 511
of mammary gland, 182
in orbit, axial MR image of, 150

pararenal, 179, 339
perirenal, 179, 339, 342
retrobulbar, 83
of sole of foot, 532
suprapatellar, 511

Fat body, of ischioanal fossa, 376

Fat pad
infrapatellar, 511
suprapatellar, 511

Fauces, 64

Female reproductive organs, innervation of, 415

Femoral artery, 250, 493, 500, 512, 546
circumflex
ascending, 501, 512
descending, 501, 512
lateral, 500, 512
medial, 501, 502, 504, 512
transverse, 501, 512
deep, 493, 500, 512
muscular branches of, 512

Femoral canal, 546
lymph nodes in, 546

Femoral nerve, 160, 259, 267, 376, 409, 496, 498, 500, 538, 546
anterior cutaneous branches of, 409
branches of, 545
cutaneous, 545
anterior, 538, 544
lateral, 267, 329, 496, 498, 500, 544, 565
posterior, 160, 177, 503, 540, 545, 546
terminal branch of, 544

Femoral ring, 259, 262, 363, 364, 546

Femoral sheath, 250, 251, 262, 500, 546

Femoral vein, 250, 256, 376, 380, 493, 500, 505, 544, 546

Femoral vessels, 260, 401, 407
openings for, 263, 500

Femoris muscle, rectus, 376, 485, 489, 491, 492, 494, 500, 538
attachments of, 490, 491
origin of, 492

Femoris tendon, rectus, 485, 493, 505, 507, 519

Femur, 489, 511
adductor tubercle of, 489
anteroposterior radiograph of, 488
anterior view of, 489
calcar of, 489
of child, 504
fibrous capsule of, 489
gluteal tuberosity of, 489
greater trochanter of, 152, 489, 493
head of, 376, 487, 489
anteroposterior radiograph of, 488
arteries of, 504
fovea for ligament of, 489
radiograph of, 355
intercondylar fossa of, 489
intertrochanter crest of, 489
lateral condyle of, 489, 493, 510
lateral epicondyle of, 489
lesser trochanter of, 263, 489
ligament of head of, 487, 489
linea aspera of, 489
medial condyle of, 489
adductor magnus muscle insertion on, 493
adductor tubercle on, 493
neck of, 376
nutrient artery of, 504
nutrient foramen of, 489
patellar surface of, 489
pectinal line of, 489
popliteal surface of, 489, 511
posterior view of, 489
radiograph of, 355, 510
shaft of, 489, 496

Fibroelastic membranes, 234

Fibrous (Albini's) nodule, 223

Fibrous sheath, of sole of foot, 534

Fibrous trabecula, 147

Fibula, 513, 517, 530
at ankle, 525, 527, 531

trực tràng

trực tràng - (tuyến) tiền liệt (Denonvilliers)
trực tràng - bàng quang
thận
lá trước của
Gerota
lá sau của
thiết đồ đứng dọc qua
thiết đồ ngang qua
Scarpa
chỗ bám của
bìu
nông
cơ răng trước
Sibson
tinh
ngoài

trong
nguyên ủy của
dưới đòn
dưới thanh mạc
nông
trên hoành
thái dương
lớp sâu của
lớp nông của
ngực - thắt lưng

lớp trước của
các lớp của
lớp giữa của
lớp sau của
ngang

rốn trước bàng quang

tử cung
tử cung - âm đạo
âm đạo
bọng, túi

Mạc đùi
chỗ bám tới lớp Scarpa
của chân

Các ngăn mạc, cẳng chân

Bao mạc nhãn cầu (bao Tenon)

Bó
dọc lưng
dọc trong

Mỡ
của khuỷu tay
ngoài màng cứng
dưới (xương) bánh chè
của tuyến vú
trong ổ mắt, hình chụp cộng hưởng từ theo mặt phẳng ngang
cạnh thận
quanh thận
sau nhãn cầu
gan bàn chân
trên (xương) bánh chè

Khối mỡ, hố ngồi trực tràng

Khối mỡ
dưới (xương) bánh chè
trên (xương) bánh chè

Họng

Cơ quan sinh dục nữ, chi phối TK

ĐM đùi

mũ
lên
xuống
ngoài
trong
ngang
sâu
những nhánh cơ của

Ống đùi
các hạch bạch huyết trong

TK đùi

các nhánh bì trước của

các nhánh của
bì
trước
bên

sau

nhánh tận của

Vòng đùi

Bao mạch đùi

TM đùi

Mạch máu đùi
các lỗ cho

Cơ (thẳng) đùi

các chỗ bám của
nguyên ủy của

Gân (thẳng) đùi

Xương đùi
củ cơ khép
phim X quang trước - sau

nhìn trước
cựa
của trẻ con
bao xơ của
lồi củ cơ mông của
mấu chuyển lớn của

chỏm của
phim X quang trước - sau

các ĐM của
hố cho dây chằng của
phim X quang
hố gian lồi cầu
mào gian mấu của
lồi cầu ngoài của
mỏm trên lồi cầu ngoài của
mấu chuyển bé của
dây chằng của chỏm của
đường ráp của
lồi cầu trong của
cơ khép lớn bám vào

củ khép trên
cổ của
ĐM nuôi của
lỗ nuôi xương
diện bánh chè
đường lược
bề mặt vùng kheo
nhìn sau
phim X quang
thân của

Các màng xơ chun

Các nút xơ (Albini)

Bao xơ, của gan bàn chân

Bè xơ

Xương mác
tại cổ chân

anterior border of, 513
anterior intercondylar, 514
anterior view of, 513, 514
with ligament attachments, 514

apex of, 513, 514
cross section of, 514
head of, 492, 493, 494, 511, 513, 514, 515, 518, 520, 521, 542
anterior ligament of, 514
anteroposterior radiograph of, 510
posterior ligament of, 514
radiograph of, 510
interosseous border of, 513, 514
lateral condyle of, 514
lateral surface of, 513, 514
medial crest of, 514
medial surface of, 513
neck of, 513
posterior view of, 513
radiograph of, 54, 510
superior articular surface of, 513
superior view of, 513
trochlea of, 522

Fibular artery, 512, 516, 517, 518, 522, 534
calcaneal branches of, 516, 517
circumflex, 512
communicating branch of, 518
perforating branch of, 518, 520, 530, 531
posterior lateral malleolar branch of, 518

Fibular collateral bursa, 507

Fibular collateral ligament, 506, 507, 508, 511, 514, 517, 520, 521
inferior subtendinous bursa of, 511

Fibularis brevis muscle, 530, 531, 542
attachments of, 515
innervation of, 542
tendon of, 485, 516, 517, 518, 520, 521, 527, 528, 530, 536

Fibularis brevis tendon, 530, 535

Fibularis longus muscle, 485, 494, 515, 517, 519, 521, 522, 542
attachments of, 515
innervation of, 542
tendon of, 485, 516, 517, 520, 521, 527, 528, 530, 531, 536
groove for, 524
to sole of foot, 521

Fibularis longus tendon, 536

Fibularis tertius muscle, 530
attachments of, 515
tendon of, 519, 521, 530, 531, 536

Fibular nerve
articular branch of, 540, 541
common, 495, 499, 505, 506, 507, 508, 518, 519, 520, 521, 540, 541, 542, 544, 545
muscles innervated by, 542
deep, 520, 522, 542
dorsal digital branches of, 520, 530, 531, 544
dorsal digital branch of, 544
lateral branch of, 520, 542
medial branch of, 519, 520, 530, 531, 542
superficial, 519, 520, 521, 530, 542, 544
dorsal digital branches of, 530
intermediate dorsal cutaneous branch of, 544
medial dorsal cutaneous branch of, 544

Fibular notch, 513

Fibular retinaculum
inferior, 518, 521, 525, 527
superior, 516, 517, 521, 527

Fibular tendon, 525

Fibular vein, 522

Filiform papillae, 58

Filum terminale externum, 160, 161

Filum terminale internum, 160, 161

Fimbriated fold, 51

Fingernail
body of, 471
lunule of, 471
nailbed of, 471

Fingers, 418
arteries and nerves of, 471
arteries of, 471
bones of, 452
common names of, 418
cross section of, 471
cross section through, 471
distal anterior closed space of, 471
dorsum of
lymph vessels passing to, 483
in extension, 464
extensor mechanism of, 471
extensor muscles of, 441
extensor tendons of, 464
fibrous septa of, 471
fibrous sheath, annular and cruciform parts of, 462
fibrous sheath of, 471
fifth
palmar digital nerves to, 460
synovial tendinous sheath of, 460
in flexion, 464
flexor and extensor tendons in, 471
flexors of, 443
flexor tendons of, 464
fourth, palmar digital nerves to, 460
index, metacarpal of, radiograph of, 457
innervation of, 469
lateral view of, 464
lymph vessels passing through, 483
middle, middle phalanx of, 457
middle, sagittal section of, 453
muscle attachments of, 450
nerves of, 471
posterior (dorsal) view of, 464
ring, distal phalanx of, 457
sagittal section through, 453, 471
septa of, 471
synovial flexor tendon sheaths of, 460
tendon sheaths of, 462
fibrous, 471

Flank
left, 268
right, 268

Flexor carpi radialis muscle, 420, 433, 442, 446
tendon of, 418, 420, 447, 448, 454, 460, 461

Flexor carpi radialis tendon, 447, 454

Flexor carpi ulnaris muscle, 418, 420, 444, 446, 447, 476
humeral origin of, 451
tendon of, 418, 420, 448, 449, 454, 461, 465
ulnar origin of, 451

Khuyết mác

Mạc giữ gân cơ mác
dưới
trên

Gân cơ mác

TM mác

Nhú chỉ

Dây tận cùng ngoài

Dây tận cùng trong

Nếp tua

Móng tay
thân của
vầy trắng
giường móng

Ngón tay
các ĐM và TK của
các ĐM của
các xương của
tên chung của
thiết đồ ngang (của)
thiết đồ ngang qua
khoảng xa trước kín

lưng (mu) của
mạch bạch huyết tới
ở tư thế duỗi
cơ chế duỗi của
các cơ duỗi của
các gân cơ duỗi của
vách xơ (sợi) của
bao xơ, dây chằng vòng và dây chằng chéo của
bao xơ của
thứ năm
các TK gan ngón tay cho
bao hoạt dịch gân của

ở tư thế gấp
các gân cơ gấp và duỗi trong
các cơ gấp
các gân cơ gấp của
các TK gan ngón tay cho ngón, thứ tư
đốt bàn ngón trỏ, phim X quang
chi phối TK
nhìn bên
mạch bạch huyết đi ngang qua
đốt giữa ngón giữa
ngón giữa, thiết đồ đứng dọc
các chỗ bám cơ của
các TK của
nhìn sau (mặt mu tay)
đốt xa của ngón nhẫn
thiết đồ đứng dọc qua
vách của
các bao hoạt dịch gân gấp

các bao gân của
sợi

Vùng thắt lưng (lườn)
trái
phải

Cơ gấp cổ tay quay

gân của

Gân cơ gấp cổ tay quay

Cơ gấp cổ tay trụ

nguyên ủy cánh tay
dây chằng của

nguyên ủy trụ của

Flexor carpi ulnaris tendon, 418, 454, 460, 465
Flexor digiti minimi brevis muscle, 465, 476, 533, 534, 536, 541
  superficial tibial nerve branch to, 541
  tendon of, 528
Flexor digitorum brevis muscle, 533, 534, 535
  tendon of, 533, 534, 535
Flexor digitorum brevis nerve, 541
Flexor digitorum longus muscle, 515, 535, 541
  innervation of, 541
  tendon of, 513, 516, 517, 528, 533, 534, 535
Flexor digitorum profundus muscle
  medial part of, 476
  tendon of, 460
Flexor digitorum superficialis muscle, 420, 443, 444, 446, 447, 448, 449, 450, 451, 474, 475, 476
  humeroulnar head of, 420
    origin of, 420
  radial head of, 447, 448, 449, 450, 474
  tendon of, 418, 420, 446, 449, 454, 461, 462, 474
Flexor digitorum superficialis tendon, 418, 454, 471
  insertion of, 460
Flexor digitorum profundus muscle, 476
Flexor hallucis brevis muscle, 541
  insertion of, 536
  lateral head of, 533, 535
    insertion of, 536
  medial head of, 533, 534, 535
    insertion of, 536
  medial origin of, 536
  tendon of
    adductor hallucis and lateral head of, 528
    lateral origin of, 536
    medial head of, 528
Flexor hallucis longus muscle, 541
  attachment of, 515
  innervation of, 541
  tendon of, 516, 517, 518, 528, 533, 534, 535, 536
    groove for, 523, 524, 525
      on talus, 523
Flexor muscles
  of fingers, 444
  of forearm, superficial, 446
  of leg
    deep, 522
    superficial, 522
  of wrist, 442
Flexor pollicis brevis muscle, 465, 476
  deep head of, 476
  superficial head of, 476
Flexor pollicis longus muscle, 444, 446, 447, 448, 449, 450, 474
  superficial head of, 443, 446
  synovial tendinous sheath of, 460
  tendinous sheath of, 460, 462
  tendon of, 446, 448, 449, 454
    in tendon sheath, 461, 462
  ulnar head of, origin of, 420
Flexor pollicis longus tendon, 454
Flexor retinaculum, 447, 460, 461, 462, 465, 474, 516, 517, 534, 535, 541
  removed, 454
  transverse, 465
Gân cơ gấp cổ tay trụ
Cơ gấp ngón út ngắn
  nhánh TK chày nông đến
  gân của
Cơ gấp ngón chân ngắn
  gân của
TK gấp các ngón chân ngắn
Cơ gấp các ngón chân dài
  chi phối TK
  gân của
Cơ gấp các ngón (tay) sâu
  phần trong
  gân của
Cơ gấp các ngón (tay) nông
  đầu cánh tay - trụ
    nguyên ủy của
  đầu quay của
  gân của
Gân cơ gấp các ngón (tay) nông
  chỗ bám của
Cơ gấp các ngón (tay) sâu
Cơ gấp ngón chân cái ngắn
  chỗ bám của
  đầu ngoài của
    chỗ bám của
  đầu trong của
    chỗ bám của
  nguyên ủy trong của
  gân của
    cơ khép ngón chân cái và đầu ngoài của
  nguyên ủy ngoài của
  đầu trong của
Cơ gấp ngón (chân) cái dài
  chỗ bám của
  chi phối TK
  gân của
    rãnh cho
      trên xương sên
Các cơ gấp
  của ngón tay
  của cẳng tay, nông
  của cẳng chân
    sâu
    nông
  của cổ tay
Cơ gấp ngón (tay) cái ngắn
  bó sâu của
  bó nông của
Cơ gấp ngón (tay) cái dài
  bó nông của
  bao hoạt dịch của
  bao gân của
  gân của
    trong bao gân
  đầu trụ của, nguyên ủy của
Gân cơ gấp ngón cái dài
Mạc giữ gân gấp
  được lấy đi
  ngang
Flexor sheath, common, 460
Flexor tendons
  common, of forearm, 443, 446
  in fingers, 464
  profundus and superficialis, 462
  at wrist, 461
Flexor tendon sheath
  common, 460
  common ulnar, 462
  fibrous, of sole of foot, 533
  fibrous sheath over, annular and cruciform parts of, 462
  of finger, 471
Flocculonodular lobe, 113
Flocculus, 113
Foliate papillae, 58, 135
Folium, 113, 115, 144
Follicle, 371
Fontanelle
  anterior, 12
  mastoid, 12
  posterior, 12
Foot
  arteries of, 536
  bones of, 523, 524, 525
  deep arteries of, 536
  dorsal view of, 536
  dorsum of
    deep dissection of, 530, 531
    muscles of, 530
  fibularis longus tendon passing to, 521
  interosseous muscles of, 530, 536
  inversion and eversion of, 543
  lateral dorsal cutaneous nerve of, 530
  ligaments and tendons of, 527
    plantar view of, 528
  plantar surface of, 485
  plantar view of, 536
  right
    lateral view of, 527
    medial view of, 527
  sole of
    muscles of, 533, 534, 535
    superficial dissection of, 532
  tendons of, plantar view of, 528
Foramen lacerum, 8, 10
  petrosal nerves of, 10
Foramen magnum, 8, 9, 11, 14, 58, 123, 127
Foramen of Luschka. See **Lateral aperture (foramen of Luschka)**
Foramen of Magendie. See **Median aperture (foramen of Magendie)**, 109
Foramen of Monro. See **Interventricular foramen (of Monro)**
Foramen of Winslow. See **Omental foramen (of Winslow)**
Foramen ovale, 4, 8, 11, 14, 45, 46
  obliterated, 229
  prenatal, 229
  valve of, 221
Foramen rotundum, 11, 45
Foramen spinosum, 11, 14, 46
Foramen transversarium, 19
Forearm
  bones of, 439
  cutaneous nerves of, 480
    lateral, 435, 446, 447, 448, 449, 469, 473, 481
      branches of, 479
      posterior branch of, 480
  deep muscle layer of
Bao gân gấp, chung
Các gân gấp
  chung, của cẳng tay
  trong các ngón tay
  sâu và nông
  ở cổ tay
Bao gân gấp
  chung
  trụ chung
  xơ, của gan bàn chân
  bao xơ trên, các dây chằng vòng và chéo
  của ngón tay
Thùy nhung nhân
Nhung
Nhú lá
Lá
Nang trứng
Thóp
  trước
  chũm
  sau
Bàn chân
  các ĐM của
  các xương của
  các ĐM sâu của
  nhìn mặt mu chân
  mu của
    phẫu tích sâu của
    các cơ
  gân cơ mác dài chạy xuống
  các cơ gian cốt của
  nghiêng trong và nghiêng ngoài của
  TK bì mu (chân) ngoài
  dây chằng và gân cơ
    nhìn mặt gan chân
  mặt gan chân
  nhìn mặt gan chân
  phải
    nhìn bên ngoài
    nhìn trong
  lòng bàn chân của
    các cơ của
    phẫu tích nông của
  gân của, nhìn từ gan chân
Lỗ rách
  các TK đá của
Lỗ lớn
Lỗ Luschka. Xem **Lỗ bên**
Lỗ Magendie. Xem **Lỗ giữa**
Lỗ Monro. Xem **Lỗ gian não thất**
Lỗ (khe) Winslow. Xem **Lỗ mạc nối**
Lỗ bầu dục
  bị bịt lại
  trước khi sinh
  van của
Lỗ tròn
Lỗ gai
Lỗ ngang
Cẳng tay
  các xương của
  các TK bì của
    ngoài
      các nhánh của
      nhánh sau của
  lớp cơ sâu của

anterior view of, 447
posterior view of, 445
distal, cross section of, 470
intermediate muscle layer of, anterior view of, 447
ligaments of, 438
medial, 429, 430, 433, 446, 469, 473, 479, 481, 474, 475
anterior branch of, 449, 480
posterior branch of, 480
muscles of, 440, 441, 442, 444, 446, 447
deep layer of, anterior view of, 448
muscular attachments of
anterior view of, 450
posterior view of, 451
posterior, 432, 435, 449, 468, 469, 477, 479, 480, 481
pronated position of, 440
serial cross sections of, 449
superficial muscles of
anterior view of, 446
posterior view of, 444
superficial veins of, 480
supinated position of, 440
Fornix, 106, 112, 147
body of, 106, 108, 112
columns of, 106, 110, 111, 112, 145
conjunctival, 81
crura of, 106, 110, 112, 143
schema of, 112
Fossa ovalis, 220, 544
limbus of, 220
Fovea centralis, 87, 90
Frenulum, 282
artery to, 59
of lower lip, 51
of tongue, 51, 61
of upper lip, 51
Frontal artery, 23
medial, 142
polar, 141, 142
Frontal artery, polar, 141, 142
Frontal bone, 9, 36, 38, 81, 82
glabella of, 4
nasal spine of, 38, 39
orbital part of, 2, 9
sinus of, 38, 39
squamous part of, 38, 39
supraorbital notch of, 4, 12
Frontal crest, 9
Frontal gyrus
inferior, 105
medial, 106
middle, 105
superior, 105
Frontalis muscle, 36
Frontal lobe, 105
Frontal nerve, 83, 86, 121, 122, 131
Frontal operculum, 105
Frontal pole, 105
sagittal MR image of, 149

Frontal sinus, 3, 5, 37, 38, 39, 48, 63
with frontal bone, 50
growth of, 50
Frontal sulcus
inferior, 105
superior, 105
Frontobasal artery
lateral, 141, 142
medial, 141, 142
Frontonasal canal
infundibulum leading to, 38
opening of, 38
Frontonasal duct, 37
opening of, 49
Fundiform ligament, 249
of penis, 361
Fundus, of stomach, 293
Fungiform papilla, 58, 135

nhìn trước
nhìn sau
thiết đồ ngang, phía xa
lớp cơ giữa của, nhìn trước

các dây chằng của
trong

nhánh trước của
nhánh sau của
các cơ của

lớp sâu của, nhìn trước

các chỗ bám cơ của
nhìn trước
nhìn sau
sau

vị trí sấp
các thiết đồ ngang hàng loạt
các cơ nông của
nhìn trước
nhìn sau
các TM nông của
vị trí ngửa
Vòm não, vòm
thân của
cột của

kết mạc
trụ của
sơ đồ của
Hố bầu dục
viền của
Lõm trung tâm
Hãm
ĐM đến
của môi dưới
của lưỡi
của môi trên
ĐM trán
trong
cực
ĐM trán, cực
Xương trán
u trên gốc mũi
gai mũi
phần ổ mắt của
xoang của
phần trai của
khuyết trên ổ mắt
Mào trán
Hồi trán
dưới
trong
giữa
trên
Cơ trán
Thùy trán
TK trán
Nắp trán
Cực trán
hình ảnh chụp MR theo mặt phẳng đứng dọc
Xoang trán
với xương trán
sự phát triển của
Rãnh trán
dưới
trên
ĐM nền - trán
ngoài
trong
Ống mũi - trán
phễu dẫn tới
lỗ của
Ống mũi - trán
lỗ của
Dây chằng hình quai
của dương vật
Đáy (vị), của dạ dày
Nhú nấm

G

Galea aponeurotica, 26, 102, 178
Galen, ansa of, 80
Galen, vein of. See **Great cerebral vein (of Galen)**
Gallbladder, 126, 167, 196, 269, 272, 275, 294, 301, 331
arterial variations and collateral supply of, 305
body of, 294
cross section of, 297
fundus of, 294
gland orifices of, 294
infundibulum of, 294
innervation of, 168
joining hepatic duct, 294, 296
neck of, 294
Ganglion, basal nuclei of, 110
Ganglion cells, 120
Gartner's duct. See **Cranial mesonephric (Gartner's) duct,** 389
Gastric artery, 272, 300, 305, 318, 319, 320, 321
arteriogram of, 303
attached to lesser omentum, 274
esophageal branch of, 300
sympathetic fibers along, 240
left, 206, 237, 264, 300, 301, 306, 318, 319, 320, 321, 323, 331, 348, 349, 410
esophageal branch of, 237
right, 279, 294, 300, 305, 320, 321, 331
arteriogram of, 303
short, 300, 301, 305, 321
sympathetic fibers along esophageal branch of, 240
Gastric canal, 276
Gastric-esophageal mucosa junction, 276
Gastric folds, 236, 276
Gastric glands, 276
Gastric impression, 286
Gastric lymph drainage pathways, 314
Gastric lymph nodes, 314, 315
Gastric plexus, 410
left, 318, 319, 320, 322, 323
right, 319, 320, 322
Gastric vein
left, 309, 310, 311, 312, 313
esophageal tributary of, 309
right, 309, 310, 311, 312, 313
short, 309, 311, 312, 313
Gastric vessels, short, 331
Gastrocnemius muscle, 506, 507, 516, 519, 520, 521, 522, 540, 541
innervation of, 541
lateral head of, 485, 494, 495, 511, 515, 516, 517, 518
attachments of, 491, 515
subcutaneous bursa of, 511
lateral subtendinous bursa of, 511

medial head of, 485, 491, 495, 502, 511, 517, 518, 522
attachments of, 491, 515
Cân trên sọ
Quai Galen
TM Galen. Xem **TM não lớn (của Galen)**
Túi mật

các dạng ĐM và sự cung cấp bên
thân
thiết đồ ngang của
đáy
các lỗ tuyến
phễu của
chi phối TK
đổ vào ống gan
cổ của
Hạch, nhân nền
Các tế bào hạch
Ống Gartner. Xem **Ống trung thận trên**
ĐM vị

phim chụp ĐM
bám tới mạc nối nhỏ
nhánh thực quản của
các sợi giao cảm theo dọc
trái

nhánh thực quản của
phải

phim chụp ĐM
ngắn
các sợi giao cảm theo dọc
nhánh thực quản của
Ống vị
Chỗ nối niêm mạc dạ dày với thực quản
Các nếp vị (dạ dày)
Các tuyến dạ dày
Ấn dạ dày
Đường dẫn lưu bạch huyết dạ dày
Các hạch bạch huyết dạ dày
Đám rối vị (dạ dày)
trái
phải
TM vị
trái
nhánh thực quản của
phải
ngắn
Các mạch máu vị, ngắn
Cơ bụng chân

chi phối TK
đầu ngoài

các chỗ bám của
túi hoạt dịch dưới da của
túi hoạt dịch dưới gân (đầu ngoài) của
đầu trong

các chỗ bám của

Gastrocolic ligament, 272
Gastroduodenal artery, 279, 294, 301, 304, 305, 306, 321, 322, 327
  arteriogram of, 303
  plexus on, 320
Gastroduodenal plexus, 320, 322, 327
Gastroepiploic artery, left, 301
Gastrolienal ligament. See **Gastrosplenic ligament**
Gastro-omental arterial anastomosis, 272
Gastro-omental artery
  left, 300, 301, 305, 306, 321
  plexus on, 319, 320
  right, 272, 300, 305, 306, 321
    origin of, 302
Gastro-omental lymph nodes
  left, 314
  right, 314
Gastro-omental vein, 312
  left, 309, 311, 312, 313, 314
  right, 309, 311, 312, 313
Gastro-omental vessels
  attachment to greater omentum, 274
  left, 299
Gastropancreatic fold, 272
Gastrophrenic ligament, 272, 329
Gastrosplenic ligament, 272, 273, 299, 331
  short gastric vessels in, 299
Gemellus muscle
  inferior, 376, 495, 503
    attachments of, 489, 491
    nerve to, 503
  superior, 495, 499, 503
    attachments of, 489, 491
Genicular artery
  descending, 512
    articular branch of, 500, 512
    saphenous branch of, 500, 512
  inferior lateral, 512, 517, 518, 519, 520
  inferior medial, 500, 512
  middle, 512
  superior lateral, 502, 512, 516, 517, 519, 520, 521
  superior medial, 51, 500, 501, 502, 512, 516, 518, 519, 520
Geniculate body
  lateral, 107, 110, 111, 114, 116, 120, 132, 143, 144, 145
  of left thalamus, 143
  medial, 107, 108, 110, 111, 114, 115, 139, 143, 144, 145
Geniculate nucleus
  left dorsal lateral, 120
  right dorsal lateral, 120
Geniculum (geniculate ganglion), 116, 131, 135
  of facial nerve, 97, 116, 125
  site of, 124
Genioglossus muscle, 29, 32, 59, 60, 128, 129
  superior mental spine for origin of, 53
Geniohyoid muscle, 29, 53, 59, 128, 129
Genital cord, 389
Genitalia, 388
  external, 167
    female, 377, 388
    homologues of, 388
Dây chằng vị - kết tràng
ĐM vị - tá tràng
  phim chụp ĐM
  đám rối trên
Đám rối vị - tá tràng
ĐM vị - mác nối, trái
Dây chằng vị - lách
Cung ĐM vị - mạc nối
ĐM vị - mạc nối
  trái
  đám rối trên
  phải
    nguyên ủy của
Các hạch bạch huyết vị - mạc nối
  trái
  phải
TM vị - mạc nối
  trái
  phải
Các mạch máu vị - mạc nối
  chỗ bám tới mạc nối lớn
  trái
Nếp vị - tụy
Dây chằng vị - hoành
Dây chằng vị - lách
  các mạch máu vi ngắn trong
Cơ sinh đôi
  dưới
    các chỗ bám của
    TK đến
  trên
    các chỗ bám của
ĐM gối
  xuống
    nhánh khớp của
    nhánh hiển của
  dưới ngoài
  dưới trong
  giữa
  trên ngoài
  trên trong
Thể gối
  ngoài
  của đồi thị trái
  trong
Nhân gối
  bên lưng trái
  bên lưng phải
Hạch gối
  của TK mặt
  vị trí của
Cơ cằm - lưỡi
  gai cằm trên, nơi bám nguyên ủy của
Cơ cằm - móng
Thừng sinh dục
Cơ quan sinh dục
  ngoài
    nữ
    các cấu trúc tương ứng
    innervation of, 168
    male, 388
  internal
    female, 389
    homologues of, 389
    male, 389
  lymph nodes and vessels of, 406, 407, 408
  undifferentiated, 388
Genital tubercle
  epithelial tag of, 388
  glans area of, 388
  lateral part of, 388
Genitofemoral nerve, 329, 340, 496, 498, 539, 540
  femoral branch of, 267, 409, 498, 544
  genital branch of, 259, 261, 267, 409, 544
  testicular vessels and genital branch of, 259, 261
Genu, of corpus callosum, 146
Gerdy's tubercle, 494, 513
Gerota's fascia. See **Renal fascia, Gerota's**
Gimbernat's ligament. See **Lacunar ligament (Gimbernat's)**
Gingiva
  epithelium of, 57
  lamina propria of, 57
Gingival groove, 57
Glenohumeral joint, 423
Glenohumeral ligament
  inferior, 423
  superior, 423
Glenoid cavity, 185, 423
Glenoid labrum, 423
Glisson's capsule. See **Perivascular fibrous (Glisson's) capsule**
Globus pallidus, 108, 110, 539
Glomerular arteriole
  afferent, 336
  efferent, 336
Glomerulus, 119, 136
Glossoepiglottic fold
  lateral, 58
  median, 58
Glossopharyngeal nerve, 34, 114, 116, 117, 118, 123, 125, 126, 130, 131, 133, 135, 166
  branch of, 168
  carotid branch of, 34, 125, 126, 130, 131
  inferior ganglion of, 125, 135
  pharyngeal, tonsillar and lingual branches, 125
  schema of, 118, 125, 134
  tympanic branch of, 10
Gluteal aponeurosis, 330, 494, 495
  over gluteus medius muscle, 174
Gluteal artery
  inferior, 341, 499
  superior, 499
Gluteal fold, 152
Gluteal line
  anterior, 352, 486
  right inferior, 352, 486
  superior, 265, 311
Gluteal nerve
  inferior, 160, 499, 503
  superior, 160, 499, 503
Gluteal tuberosity, 489
Gluteal vein
  inferior, 311
  superior, 311
  chi phối TK
  nam
  trong
    nữ
    các cấu trúc tương ứng
    nam
  các mạch và hạch bạch huyết của
  chưa biệt hóa
Củ sinh dục
  mảnh thượng bì
  vùng qui đầu của
  phần bên của
TK sinh dục - đùi
  nhánh đùi của
  nhánh sinh dục của
  các mạch máu tinh hoàn và nhánh sinh dục của
Gối, của thể chai
Củ Gerdy
Mạc Gerota. Xem **Mạc thận, của Gerota**
Dây chằng Gimbernat. Xem **Dây chằng khuyết (Gimbernat)**
Lợi (nướu)
  thượng mô của
  tấm riêng của
Rãnh nướu
Khớp ổ chảo - cánh tay
Dây chằng ổ chảo - cánh tay
  dưới
  trên
Ổ chảo
Sụn viền ổ chảo
Bao Glisson. Xem **Bao xơ quanh mạch**
Cầu nhạt
(Cuộn) tiểu ĐM
  đến
  đi
Quản cầu
Nếp lưỡi - nắp thanh môn
  bên
  giữa
TK thiệt - hầu
  nhánh của
  nhánh xoang cảnh
  hạch dưới của
  các nhánh hầu, hạnh nhân và lưỡi của
  sơ đồ của
  nhánh nhĩ của
Mạc (cân mông)
  trên cơ mông nhỏ
ĐM mông
  dưới
  trên
Nếp lằn mông
Đường mông
  dưới
  dưới phải
  trên
TK mông
  dưới
  trên
Lồi củ cơ mông
TM mông
  dưới
  trên

Gluteus maximus muscle, 152, 174, 177, 254, 330, 376, 381, 382, 395, 396, 410, 411, 413, 485, 494, 495, 502, 503, 504
attachments of, 491
Gluteus medius muscle, 152, 376, 492, 496, 500, 501, 502, 503
attachments of, 491
gluteal aponeurosis over, 330, 494, 495
Gluteus minimus muscle, 489, 495, 496, 500, 501, 502, 503
attachments of, 489, 491
tendon of, 376
Gonads, 389
male, descent of, 386
Gracile fasciculus, 114, 115
Gracile tubercle, 114, 115
Gracilis muscle, 489, 492, 493, 495, 500, 501, 502, 505, 506, 516
attachments of, 489, 515
innervation of, 540
Gracilis tendon, 485, 492, 493, 506, 507
Granular foveola, 99, 102
Granule cells, 119
Gray matter, 169
interomediolateral nucleus of, 44, 132, 134
lateral horn of, 170, 325, 346
spinal, 169
sympathetic preganglionic cell bodies in, 132
Great cerebral vein, quadrigeminal cistern of, 109
Great cerebral vein (of Galen), 103, 104, 106, 144, 145, 146
Groin
left, 268
right, 268
Gubernaculum, 389, 415
Gum, 57
Gut. See also **Viscera**
enteric plexus of, 325
prenatal, 229

Cơ mông lớn

các chỗ bám của
Cơ mông nhỡ

các chỗ bám của
mạc (cân nông) phủ trên

Cơ mông bé

các chỗ bám của
dây chằng của
Các ụ sinh dục
nam, sự đi xuống của
Bó thon
Củ thon
Cơ thon

các chỗ bám của
chi phối TK
Gân cơ thon

Hốc hạt
Tế bào hạt
Chất xám
các nhân bên - trong của

sừng bên của
(tủy) gai
thân các tế bào giao cảm trước hạch trong
Bể TM não lớn, bể (củ não) sinh tư
TM não lớn Galen

Vùng bẹn
trái
phải
Dây chằng bìu
Lợi (nướu)
Ruột. Xem thêm **Nội tạng**
các đám rối ruột non của
trước khi sinh

H

Habenula, 110
Habenular commissure, 106, 111, 115
Habenular trigone, 111, 115
Hair cells (cochlear)

inner, 96
outer, 96
Hamate, 452, 455, 456, 474
anterior (palmar) view of, 452
coronal section of, 455
hook of, 442, 452, 454, 456
radiograph of, 457
posterior (dorsal) view of, 452
radiograph of, 457
Hamulus, 8, 14, 38, 52
of spiral lamina, 95
Hand
in abduction, 453
in adduction, 453
in anatomical position, 453
anterior (palmar) view of, 459, 465, 472
anterior view of, 460
arteries and nerves of, palmar view of, 466, 484
bones of, 456
bursae of, 462

Cuống tuyến tùng
Mép cuống tùng

Tam giác cuống tùng
Các tế bào có lông chuyển (của ốc tai)
trong
ngoài
Xương móc
nhìn trước (gan tay)
thiết đồ đứng ngang của
móc của
phim X quang
nhìn sau (mu tay)
phim X quang
Móc
của mảnh xoắn ốc
Bàn tay
ở tư thế giang
ở tư thế khép
ở tư thế giải phẫu
nhìn trước (mặt gan tay)

nhìn trước
các ĐM và TK của, nhìn mặt gan tay
các xương của
các bao hoạt dịch của

cutaneous innervation of, 472, 476
deep digital crease of, 418
deep dorsal dissection of, 469
deeper palmar dissection of, 460
dorsal fascia of, 462
dorsal venous network of, 468, 483
dorsum of, 483
lymph vessels passing to, 483

in extension, 453
in flexion, 453
lymphatic pathway of, 468
lymph vessels passing to
around web in, 483
dorsum of, 483
middle digital crease of, 418
muscles of, 465
intrinsic, 465
nerves of, palmar view of, 466
palmar dissection of
deeper, 460
superficial, 459–460
palm of, 453
posterior (dorsal) view of, 465, 472
proximal digital crease of, 418
proximal palmar crease of, 418
radial dissection of, superficial, 467
radial longitudinal crease of, 418
radiograph of, anteroposterior, 457
septa between spaces of, 462
spaces and sheaths of, 462
spaces of, 462
superficial dorsal dissection of, 468
surface anatomy of, 418
tendon sheaths of, 462
Hartmann's pouch. See **Infundibulum (Hartmann's pouch)**
Haustra, 284
Head. See also **Brain; Skull**; specific parts of head
arteries of, 40–41
autonomic nerves in, 131
axial CT image of, 150

axial MR image of, 150

bones and ligaments of, 4–16
coronal CT images of, 151
cutaneous nerves of, 24
fauces of, 64
lymph vessels and nodes of, 72–73
mastication muscles of, 54–55
muscles of, 26
nasal region of, 36–37, 46–47, 48–49
nerves of, 24
oral region of, 50–61
sagittal MR image of, 149

surface anatomy of, 1
Heart, 126, 233
anterior exposure of, 212
apex of, 212, 213, 214, 246
atria, ventricles, and interventricular septum of, 224
base of
posterior view of, 214
surface of, 214
conducting system of, 225
diaphragmatic surface of, 214
in diastole, 222
fibrous skeleton of, 222

chi phối cảm giác da của

nếp ngón tay sâu
phẫu tích sâu mặt mu tay
phẫu tích sâu mặt gan tay
mạc của mu (bàn tay)
cung TM mu (tay)

mặt mu của
các mạch bạch huyết chạy ra
ở tư thế duỗi
ở tư thế gấp
đường bạch huyết của
các mạch bạch huyết chạy ra
chạy vòng qua kẽ ngón ra mặt mu của
nếp ngón tay giữa
các cơ của
nội tại
các TK của, nhìn mặt gan tay
phẫu tích gan tay
sâu
nông
gan bàn tay của
nhìn sau (mặt mu tay)

nếp ngón tay gần
nếp gan tay gần
phẫu tích nông phía quay của

nếp dọc quay
phim X quang trước - sau

vách giữa các khoang
các khoang và các bao của
các khoang của
phẫu tích nông mặt mu tay

giải phẫu bề mặt của
bao gân của
Túi cùng Hartmann. Xem **Phễu**

Túi phình kết tràng
Đầu

các ĐM
các TK tự chủ trong
hình chụp CT theo mặt phẳng ngang
hình chụp MR theo mặt phẳng ngang
các xương và dây chằng
hình chụp CT đứng ngang
các TK bì của
họng của
các hạch và mạch bạch huyết của
các cơ nhai của
các cơ của
vùng mũi của

các TK của
vùng miệng của
hình chụp MR theo mặt phẳng đứng dọc
giải phẫu bề mặt
Tim
nhìn (bộc lộ) phía trước
đỉnh của
tâm nhĩ, các tâm thất và vách gian thất của
đáy của
nhìn sau
mặt của
hệ thống dẫn truyền của
mặt hoành của
ở thì tâm trương
khung xơ của

inferior border of, 212
in situ, 211
innervation of, 227
innervation of, schema of, 227
left border of, 196
left side of, 225
membranous septum of, 221, 222
nerves of, 226
pericardial sac and, 282
right border of, 196
right side of, 225
in systole, 222
valves of, 222
Heiss, loops of, 367
Helicotrema, 92, 95, 96
Helix, 93
crus of, 93
Helvetius, collar of, 236, 277
Hemiazygos vein, 236, 245
accessory, 194, 207
Hemothorax, chest drainage tube placement in, 190
Henle's loop, 337
ascending limb of, 336
descending limb of, 336
proximal segment of, 336
thin segment of, 336
Hepatic artery, 297, 337
branches of, 290, 291, 292
common, 237, 264, 272, 279, 294, 300, 301, 305, 306, 318, 321, 327, 331, 349
arteriogram of, 303
cross section of, 297
effects of obstruction on, 305
intermediate, 301
left, 294, 300, 301, 305
middle, 305
origin of, 302
proper, 273, 278, 279, 288, 290, 294, 298, 301, 321, 330
arteriogram of, 303
bifurcation of, 331
to lesser omentum, 348
right, 294, 300, 301, 305
accessory, 302
origin of, 302
Hepatic duct, 290
aberrant, 294, 296
accessory, 296
common, 287, 289, 290, 294, 301, 331
left, 294
right, 294
variations in, 294, 296
Hepatic flexure. See **Colic flexure, right**
Hepatic lymph nodes, 314, 315
Hepatic nerve plexus, 349
Hepatic plexus, 126, 319, 320, 322
anterior, 327
branches from, 319
to cardia, 320
pyloric, 126
vagal, 319
common, 318
posterior, 327
pyloric branch from, 126
vagal branch to, 319
Hepatic portal vein, 273, 278, 279, 288, 294, 298, 300, 301, 311, 312, 315, 331, 349
to lesser omentum, 348
prenatal, 229
tributaries of, 312
typical arrangement of, 313
variations of, 313
bờ sắc của
ở tại chỗ
chi phối TK
sơ đồ chi phối TK
bờ trái của
bên trái của
vách màng của
các TK của
túi màng ngoài tim và
bờ phải của
bên phải của
ở thì tâm thu
các van của
Quai Heiss
Khe ốc xoắn
Gờ luân
trụ của
Vòng cổ Helvetius
TM bán đơn
phụ
Tràn máu màng phổi, ống dẫn lưu ngực (màng phổi) đặt ở
Quai Henle
ngành lên
ngành xuống
phần gần của
phần mỏng của
ĐM gan
các nhánh của
chung
phim chụp ĐM của
thiết đồ ngang của
các ảnh hưởng của tắc
trung gian
trái
giữa
nguyên ủy của
riêng
phim chụp ĐM của
chỗ chia (nhánh) đôi
đến mạc nối nhỏ
phải
phụ
nguyên ủy của
Ống gan
lạc chỗ
phụ
chung
trái
phải
các dạng
Góc gan. Xem **Góc kết tràng, phải**
Các hạch bạch huyết gan
Đám rối TK gan
Đám rối gan
trước
các nhánh từ
đến tâm vị
môn vị
lang thang
chung
sau
nhánh môn vị từ
nhánh lang thang đến
TM cửa (gan)
đến mạc nối nhỏ
trước khi sinh
các nhánh của
cách sắp xếp điển hình
các dạng
Hepatic vein, 194, 232, 265, 274, 287, 290, 309
Hepatoduodenal ligament, 272, 275, 278, 297
Hepatogastric ligament, 275, 288
Hepatogastric trunk, 302
Hepatomesenteric trunk, 302
Hepatopancreatic ampulla, 294
sphincter of, 295, 327
Hepatorenal recess (Morison's pouch), 331
Hering, canal of, 291, 292
Hering-Breuer reflex, receptors for, 210
Hernia
inguinal
indirect, 261
site of, 261
sliding, 236
Hernial sac, 261
neck of, 261
Herniated disc. See **Lumbar disc herniation**
Hesselbach, triangle of. See **Inguinal (Hesselbach's) triangle**
Heubner, recurrent artery of. See **Distal medial striate artery (recurrent artery of Heubner)**
High intestinal vein, 313
Hip
anteroposterior radiograph of, 488
arteries of, 500–502
bony attachments of
anterior view of, 490
posterior view of, 491
flexion and extension of, 543
muscles of, 496
lateral view of, 494
posterior view of, 495
nerves of, 503
Hip bone
articular cartilage of, 487
lateral view of, 486
medial view of, 486
Hip joint
anteroposterior radiograph of, 488
anterior view of, 487
capsule of, 504
iliofemoral ligament of, 496
lateral view of, 487
ligaments of, 492
posterior view of, 487
Hippocampal fimbria, 119
Hippocampal sulcus, 112
Hippocampus, 110, 111, 112
alveus of, 112
fimbria of, 106, 108, 111, 112
superior dissection of, 112
His, bundle of, 225
Horizontal cells, 120
Houston, valves of, 393
Humeral artery, circumflex
anterior, 427, 429, 433, 434
posterior, 427, 429, 432, 433, 434
Humeral ligament, transverse, 423
Humeral vein, circumflex, 479
Humeroulnar head, 447
Humerus, 433, 436, 438
anatomical neck of, 420, 421
anteroposterior radiograph of, 422
anterior view of, 420
TM gan
Dây chằng gan - tá tràng
Dây chằng gan - vị
Thân gan - vị
Thân gan - mạc treo
Bóng gan - tụy
cơ thắt của
Ngách gan - thận
Ống Hering
Phản xạ Hering-Breuer, các cảm thụ thể
Thoát vị
bẹn
gián tiếp
vị trí của
mặt nghiêng
Túi thoát vị
cổ của
Đĩa thoát vị. Xem **Thoát vị đĩa gian đốt sống thắt lưng**
Tam giác Hesselbach. Xem **Tam giác bẹn**
ĐM quặt ngược Heubner. Xem **ĐM vân trong xa**
TM ruột non cao
Hông
phim chụp X quang trước - sau
các ĐM của
các chỗ bám xương của
nhìn trước
nhìn sau
gấp và duỗi
các cơ
nhìn bên
nhìn sau
các TK của
Xương hông
sụn khớp
nhìn ngoài
nhìn trong
Khớp hông
phim chụp X quang trước - sau
nhìn trước
bao của
dây chằng châu - đùi
nhìn bên
các dây chằng
nhìn sau
Tua hải mã
Rãnh hải mã
Hải mã
viền trắng của
tua của
phẫu tích từ trên
Bó His (bó nhĩ thất)
Các tế bào ngang
Các van Houston
ĐM mũ cánh tay
trước
sau
Dây chằng ngang cánh tay
TM mũ cánh tay
Đầu cánh tay trụ
Xương cánh tay
cổ giải phẫu
phim chụp X quang trước - sau
nhìn trước

anteroposterior radiograph of, 422
capitulum of, 420, 436
common extensor tendon of, 421
common flexor tendon of, 421
condyles of, 420, 436
coronoid fossa of, 420
greater tubercle of, 420, 421, 423, 432
crest of, 420
head of, 420
anteroposterior radiograph of, 422
infraglenoid tubercle of, 421
intertubercular sulcus of, 420
intertubercular tubercle of, 420
lateral epicondyle of, 420, 421, 436, 437, 438, 441, 442, 444, 448
lateral supracondylar ridge on, 420
lesser tubercle of, 420, 423
medial epicondyle of, 420, 421, 432, 433, 437, 440, 442, 444, 445, 446, 447, 476, 477
medial supracondylar ridge on, 420
olecranon fossa of, 421, 436, 437
olecranon of, 437
posterior view of, 421
radial fossa of, 420
radial groove of, 421
radiographs of, 437
right
surgical neck of, 243
shaft of, 244, 245
surgical neck of, 420
anteroposterior radiograph of, 422
trochlea of, 420, 437
ulnar nerve groove of, 421
Hyaloid canal, 87
Hydatid of Morgagni. See **Vesicular appendix (hydatid of Morgagni)**
Hymen
annular, 377
cribriform, 377
septate, 377
Hymenal caruncle, 370, 377
Hyoepiglottic ligament, 63, 77
Hyoglossus muscle, 27, 34, 53, 60, 74, 77, 128
dorsal lingual vein medial to, 70
Hyoid bone, 27, 28, 29, 34, 59, 60, 61, 63, 65, 68, 74, 76, 77
body of, 13, 53
greater horn of, 13, 53, 75
lesser horn of, 13, 53
tip of greater horn of, 67, 75
Hypothenar muscle, 444, 476
Hypochondrium
left, 268
right, 268
Hypogastric nerve, 165, 218, 324, 344, 345, 409, 410, 414, 415, 416
inferior, 324
left, 318, 323, 412
pelvic, 414
right, 318, 323, 412
superior, 345, 415
Hypogastric plexus
inferior, 165, 166, 168, 323, 324, 344, 345, 409, 412, 499
parasympathetic branch from, 165
with periureteric loops, 344
right, 323
superior, 165, 318, 323, 324, 345, 409, 412
Hypogastric sheath, 364
Hypoglossal canal, 8, 10, 11
Hypoglossal nerve, 10, 32, 34, 114, 117, 129, 344
distribution of, 118
meningeal branch of, 128
schema of, 118, 128
vena comitans of, 59, 60, 70
Hypoglossal nucleus, 116, 128
Hypoglossal trigone, 115
Hypophyseal artery
inferior, 140, 148
superior, 140, 148
Hypophyseal fossa, 5, 9
at birth, 50
Hypophyseal portal system
primary plexus of, 148
secondary plexus of, 148
Hypophyseal portal vein
long, 140, 148
short, 148
Hypophyseal vein, efferent, 140
to cavernous sinus, 148
Hypophysis, 106, 107, 147. See also **Pituitary gland**
arteries and veins of, 148
Hypothalamic area, lateral, 135
Hypothalamic artery, 140
Hypothalamic sulcus, 106, 147
Hypothalamic vessels, 148
Hypothalamohypophyseal tract, 147
Hypothalamus, 108, 147, 324
arteries of, 148
nuclei of
arcuate, 147
dorsomedial, 147
paraventricular, 147
posterior, 147
supraoptic, 147
ventromedial, 147
parasympathetic, 324
sympathetic, 324
Hypothenar eminence, 418
Hypothenar muscle, 446, 462, 476
Hysterosalpingogram, uterus, 373

I

Ileal artery, 306, 307
anastomotic loops of, 280
Ileal fold, 311, 313
Ileal orifice, 284
muscles fibers of, 282
papillary, 282
Ileal papilla, 282
Ileocecal fold, 281
Ileocecal junction, muscle fibers around, 282
Ileocecal lips, 282
Ileocecal recess
inferior, 281
superior, 281
Ileocecal region, 281, 282
Ileocolic artery, 281, 307, 322, 323, 340
colic branch of, 281, 306, 307
ileal branch of, 281, 306, 307
Ileocolic lymph nodes, 317
Ileocolic plexus, 322, 323
Ileocolic vein, 311, 312, 313

Ileum, 269, 282, 284, 339, 349
barium radiograph of, 280

circular muscle layer of, 280, 282
longitudinal muscle layer of, 280, 282
lymphoid nodules of, 280
mucosa of, 280
muscle fibers to, 282
musculature of, 280
serosa of, 280
submucosa of, 280
terminal, 271, 281, 282, 362, 363

Iliac artery
circumflex
ascending branch of, 255, 264
deep, 501, 512
superficial, 247, 512
common, 264, 274, 340, 341, 398, 400, 412
left, 318
axial CT images of, 350

right, 329
axial CT images of, 350

ureteric branch from, 341
external, 264, 274, 318, 329, 340, 398, 400, 402, 412, 501, 512
right, 329
internal, 264, 307, 318, 329, 340, 341, 370, 398, 412
anterior division of, 400
posterior and anterior divisions of, 402
right, 323, 329

Iliac crest, 152, 174, 175, 176, 177, 247, 248, 254, 329, 330, 342, 351, 485, 486, 494, 495, 496, 502, 503, 545
inner lip of, 248, 352, 353
intermediate zone of, 248, 352, 353, 486
in lumbar puncture, 163
outer lip of, 248, 352, 353, 486
tuberculum of, 248, 352, 353, 486
upper lip of, 486

Iliac fossa, 352, 353, 363, 486

Iliac lymph nodes
common, 266, 317, 343, 408
external, 266, 317, 343, 408, 546
lymphatic pathways to, 408
internal, 266, 317, 343, 408
lateral, 406
medial external, 406

Iliac plexus
common, 412
external, 318, 412
internal, 318, 412
left common, 317
right internal, 323

Iliac spine
anterior, 247, 248, 250, 486, 487, 492
anterior superior, 248, 249, 259, 263, 486, 487, 492, 493, 496, 500
posterior inferior, 486
posterior superior, 152, 352, 353, 486

Iliac tubercle, 353

Iliac tuberosity, 248

Iliacus muscle, 263, 329, 376, 490, 496, 498, 499, 538
attachment of, 490
muscular branch of, 498

Iliacus wing, male, 354

Hồi tràng
phim chụp X quang có cản quang barium
lớp cơ vòng của
lớp cơ dọc của

các nang (nốt) bạch huyết của
niêm mạc của
các sợi cơ đến
hệ cơ của
thanh mạc của
dưới niêm mạc của
tận cùng

ĐM chậu
mũ
nhánh lên của
sâu
nông
chung

trái
các hình ảnh chụp CT theo mặt phẳng ngang
phải
các hình ảnh chụp CT theo mặt phẳng ngang
nhánh niệu quản từ
ngoài

phải
trong

phân nhánh trước của
các phân nhánh trước và sau của
phải

Mào chậu

mép trong của
đường trung gian của

trong chọc dò thắt lưng
mép ngoài của
củ của
mép trên của

Hố chậu

Các hạch bạch huyết chậu
chung
ngoài
đường dẫn bạch huyết đến
trong
bên
ngoài giữa

Đám rối chậu
chung
ngoài
trong
trái chung
phải trong

Gai chậu
trước

trước trên

sau dưới
sau trên

Củ của mào chậu

Lồi củ chậu

Cơ chậu

chỗ bám của
nhánh cơ của

Cảnh chậu, nam

Iliac vein, superficial circumflex, 544

Iliac vessels
circumflex
deep, 364, 403
superficial, 249, 500
common, 271, 401, 412
external, 259, 260, 281, 311, 360, 361, 362, 364, 372, 392, 401, 403
internal, 311
superficial circumflex, 249

Iliococcygeus muscle, 356, 357, 358, 359, 395

Iliocostalis cervicis muscle, 175

Iliocostalis lumborum muscle, 175

Iliocostalis muscle, 175, 331

Iliocostalis thoracis muscle, 175

Iliofemoral ligament, 487, 496

Iliohypogastric nerve, 160, 177, 267, 329, 409, 496, 498, 539
anterior branch of, 257
anterior cutaneous branch of, 257, 267, 410
genital branch of, 409
lateral cutaneous branch of, 545
schema of, 498

Ilioinguinal nerve, 160, 257, 260, 267, 329, 330, 340, 409, 414, 496, 498, 539, 540, 544
anterior labial branch of, 413
anterior scrotal branches of, 267, 409
schema of, 498
scrotal branches of, 267, 409, 544

Iliolumbar artery, 264, 341, 402

Iliolumbar ligament, 330, 353

Iliolumbar vein, 330, 353

Iliopectineal bursa, 496

Iliopectineal line, 353, 392
iliac part of, 358
pubic part of, 358

Iliopsoas muscle, 259, 376, 489, 492, 493, 500
attachments of, 489, 491, 496

Iliopsoas tendon, 504

Iliopubic eminence, 248, 352, 486, 487
female, 354

Iliopubic tract, 259, 362, 363, 364

Iliotibial tract, 485, 492, 494, 495, 502, 506, 507, 514, 515, 519, 520
bursa deep to, 506, 507
insertions of, 515
lateral patellar retinaculum and capsule and, 508

Ilium
arcuate line of, 356
articular surface of, 486
axial CT images of, 350

body of, 352, 486
gluteal surface of, 352
radiograph of, 355
anteroposterior radiograph of, 488
wing of, 248, 352, 358, 486

Incisive canal, 37, 38, 39, 43, 63
anastomosis in, 40
posterior septal branch of sphenopalatine and greater palatine arteries in, 41

Incisive fossa, 10, 14, 52, 56

Incisive papilla, 52

TM mũ chậu nông

Mạch máu chậu
mũ
sâu
nông
chung
ngoài

trong
mũ nông

Cơ chậu - cụt

Cơ chậu - sườn - cổ

Cơ chậu - sườn - thắt lưng

Cơ chậu - sườn

Cơ chậu - sườn - ngực

Dây chằng chậu - đùi

TK chậu - hạ vị

nhánh trước của
nhánh bì trước

nhánh sinh dục của
nhánh bì ngoài của
sơ đồ của

TK chậu - bẹn

nhánh môi trước của
các nhánh bìu trước của

sơ đồ của
các nhánh bìu của

ĐM chậu - thắt lưng

Dây chằng chậu - thắt lưng

TM chậu - thắt lưng

Túi hoạt dịch chậu - lược

Đường chậu lược
phần chậu của
phần mu của

Cơ thắt lưng - chậu

các chỗ bám của

Gân cơ thắt lưng - chậu

Gò chậu mu

nữ

Dải chậu - mu (dây chằng bẹn)

Dải chậu - chày

túi hoạt dịch nằm dưới
các bám tận của
mạc giữa bánh chè ngoài và bao khớp

Xương (cánh) chậu
đường cung của
diện khớp của
hình ảnh chụp CT theo mặt phẳng ngang
thân của
diện mông
phim chụp X quang
phim chụp X quang trước - sau

cánh của

Ống răng cửa
vòng nối trong
nhánh vách mũi sau của ĐM bướm - khẩu cái với ĐM khẩu cái lớn trong

Hố răng cửa

Nhú răng cửa

Incisor teeth, 56, 233
Incus, 89, 93, 96, 124
articular surface for, 93
body of, 93
lateral view of, 93
long limb of, 93
posterior ligament of, 94
short limb of, 93
superior ligament of, 94
Infant, mandible of, 15
Inferior anastomotic vein (of Labbé), 102, 145
Infraglenoid tubercle, 420, 421
Infrahyoid muscle, 29
action of, 29
fascia of, 28, 428
Infraorbital artery, 23, 36, 40, 81, 85
Infraorbital canal, 45
Infraorbital foramen, 12, 36
Infraorbital groove, 2
Infraorbital margin, 1
Infraorbital nerve (V2), 24, 36, 44, 81, 83, 121, 122
entering infraorbital canal, 45
internal nasal branches of, 122
superior alveolar branches of, 122
Infraorbital vein, 23, 70
Infrapatellar bursa
deep, 511
subcutaneous, 511
Infrapatellar synovial fold, 507, 508

Infraspinatus fascia, 174, 177
Infraspinatus muscle, 152, 180, 244, 245, 424, 425, 427, 428, 432
fascia over, 174
insertion of, 421
origin of, 421
Infraspinatus tendon, 423, 425
Infratemporal fossa, 4, 13
Infratrochlear nerve, 24, 36, 56, 81, 86, 122
from nasociliary nerve, 45
Infundibular nucleus, 147
Infundibular process, 147
capillary plexus of, 148
Infundibular recess, 108
Infundibular stem, 147
Infundibulum (Hartmann's pouch), 114, 140, 147, 294
body of, 114
fundus of, 114
neck of, 114
of uterine tube, 372
Inguinal canal, 260, 262
Inguinal falx, 250
conjoint tendon of, 250, 253, 259, 263
Inguinal fold, 389
Inguinal hernia
indirect, 261
site of, 261
Inguinal ligament (Poupart's), 247, 249, 250, 259, 263, 351, 356, 378, 380, 381, 407, 485, 492, 498, 500, 501, 544, 546
reflected, 250, 251, 259
Inguinal lymph nodes
deep, 266, 406, 407, 408, 546
highest deep, 266, 408
horizontal, 266
inferior, 266
superficial, 266, 317, 406, 407, 408, 546

Răng cửa
Xương đe
diện khớp cho
thân của
nhìn bên
ngành dài
dây chằng sau của
ngành ngắn
dây chằng trên của
Xương hàm của trẻ con
TM nối dưới (Labbé)

Củ dưới ổ chảo
Cơ dưới móng
tác dụng của
mạc của
ĐM dưới ổ mắt
Ống dưới ổ mắt
Lỗ dưới ổ mắt
Rãnh dưới ổ mắt
Bờ dưới ổ mắt
TK dưới ổ mắt (V2)

đi vào ống dưới ổ mắt
các nhánh mũi trong của
các nhánh huyệt răng trên của
TM dưới ổ mắt
Túi hoạt dịch dưới bánh chè
sâu
dưới da
Nếp hoạt dịch dưới xương bánh chè
Mạc (cơ) dưới gai
Cơ dưới gai

mạc trên
bám tận
nguyên ủy của
Gân cơ dưới gai
Hố dưới thái dương
TK dưới ròng rọc

từ TK mũi - mi
Nhân phễu
Mỏm phễu
đám rối mao mạch của
Ngách phễu
Thân phễu
Phễu (túi Hartmann)

thân của
đáy của
cổ của
của vòi tử cung
Ống bẹn
Liềm bẹn
gân kết hợp

Nếp bẹn
Thoát vị bẹn
gián tiếp
vị trí của
Dây chằng bẹn (Poupart)

phần chiếu
Các hạch bạch huyết bẹn
sâu
sâu cao nhất
nằm ngang
dưới
nông
superficial inferior, 407
superolateral, 407
superomedial, 407
Inguinal region, 259
anterior view of, 259
posterior view of, 259
Inguinal ring
deep, 251, 259, 261, 362, 363, 369, 386
site of, 274
superficial, 249, 259, 261, 386, 544
lateral and medial crus of, 259
Inguinal (Hesselbach's) triangle, 259
Insula, 105, 110, 141
central and circular sulci of, 105

limen of, 105, 141
short and long gyri of, 105
Interalveolar septa, 15
Interarticular ligament, 187
Interarytenoid notch, 66
Interatrial septum, 220, 246
Intercalated lymph node, 73
Intercapitular vein, 468, 480
Intercarpal ligament, 455
Intercavenous sinus
anterior, 103
superior, 103
Intercavernous septum, 382, 385
of deep fascia, 381
Interchondral joints, 186
Interclavicular ligament, 186, 419
Intercondylar area
anterior, 513
posterior, 513
Intercondylar eminence, 514
anteroposterior radiograph of, 510
Intercondylar tubercle, 513
lateral, 513
medial, 513
Intercostal artery, 183, 192, 305
anterior, 192
first posterior, 33
lower, anastomosis with, 255
posterior, 171, 172, 188, 189, 230, 231
dorsal branch of, 172
lateral mammary and cutaneous branches of, 183, 192
second, 33
third right, 207, 237
supreme, 33, 136, 138
Intercostal lymph nodes, 266
Intercostal membrane
external, 180, 189, 192, 258
internal, 180, 192, 230, 258
Intercostal muscle, 198, 243, 244, 245, 331
anterior cutaneous branch of, 180
external, 176, 188, 189, 192, 250, 258
external intercostal membranes anterior to, 189
innermost, 180, 192, 258
internal, 189, 192, 230, 231, 255, 258
lateral branch of, 188
medial branch of, 188
Intercostal nerve, 160, 170, 180, 189, 192, 331
anterior, 258
anterior cutaneous branches of, 177, 188, 192, 257
collateral branch rejoining, 258

dưới nông
trên ngoài
trên trong
Vùng bẹn
nhìn trước của
nhìn sau của
Lỗ bẹn
sâu

vị trí của
nông
trụ ngoài và trụ trong của
Tam giác bẹn (Hesselbach)

Thùy đảo
các rãnh trung tâm và rãnh vòng của
thềm của
các hồi ngắn và dài của
Vách gian huyệt răng
Dây chằng gian khớp
Khuyết gian phễu
Vách gian nhĩ
Hạch bạch huyết xen kẽ
TM kẽ ngón tay
Dây chằng gian cổ tay
Xoang gian hang
trước
trên
Vách gian hang
của mạc sâu
Khớp sụn trong
Dây chằng gian đòn
Vùng gian lồi cầu
trước
sau
Gò gian lồi cầu
phim chụp X quang trước - sau

Củ gian lồi cầu
ngoài
trong
ĐM gian sườn
trước
sau, thứ nhất
dưới, nối với
sau

nhánh lưng của
các nhánh vú ngoài và bì ngoài của
thứ hai
thứ ba, phải
trên cùng
Hạch bạch huyết gian sườn
Màng gian sườn
ngoài
trong
Cơ gian sườn

nhánh bì trước
ngoài

các màng gian sườn ngoài nằm trước
trong cùng
trong

nhánh ngoài của
nhánh trong của
TK gian sườn

trước
các nhánh bì trước của

nhánh bên hợp lại với

eighth, 209
first, 227, 430
lateral cutaneous branches of, 177, 188, 189, 192, 257
posterior, 192, 230
seventh right, 321
sixth, 165, 209
third, 240
ventral ramus of, 180
Intercostal vein
anterior, 256
left superior, 231
posterior, 230, 231
right superior, 230
Intercostal vessels, 331
Intercostobrachial muscle, 189
Intercostobrachial nerve, 189, 257, 429, 474, 479, 481
Intercrural fibers, 249, 259
Intercuneiform ligament, dorsal, 527
Interglobular space, 57
Intergluteal cleft, 152
Interlobar artery, 335, 337
lymph vessels along, 343
Interlobar lymph vessels, 208
Intermaxillary suture, 36
Intermediate nerve, 104, 114, 118, 123, 124, 133, 135
Intermediolateral cell column, 346
Intermediolateral nucleus, 132, 133, 134
Intermesenteric plexus, 267, 318, 322, 323, 324, 344, 345, 412
renal and upper ureteric branches from, 344
Intermetacarpal joint, 455
Intermuscular septum
anterior, 522
anteromedial, 492, 500, 501
lateral, 430, 432, 435, 445, 448
of arm, 477
medial, 430, 432, 433, 445, 446, 447, 448
posterior, 522
transverse, 522
Intermuscular stroma, 326
Internal capsule, 108, 141
cleft for, 110
genu of, 110
retrolenticular part of, 110
Interosseous artery
anterior, 434, 447
computed tomography of, 484
common, 434, 447, 448, 449
posterior, 434, 445, 448, 449
recurrent, 434, 445
termination of, 445
Interosseous intercarpal ligament, 455
Interosseous membrane, 439, 441, 443, 444, 454, 455, 511, 512, 517, 518, 520, 522, 525
Interosseous muscle, 528
deep tibial nerve to, 541
dorsal, 462, 465, 470, 476, 531, 536, 537
first, 445, 460, 465, 530
of foot, 536, 537
dorsal, 536
palmar, 465, 476
plantar, 535
dorsal, 536
superficial tibial nerve branch to, 541

thứ tám
thứ nhất
các nhánh bì ngoài của

sau
thứ bảy, phải
thứ sáu
thứ ba
nhánh bụng của
TM gian sườn
trước
trên trái
sau
trên phải
Mạch gian sườn
Cơ cánh tay gian sườn
TK cánh tay gian sườn

Sợi gian trụ
Dây chằng gian chêm mu chân

Khoang gian cầu
Khe gian mông
ĐM gian thùy
các mạch bạch huyết dọc theo
Các mạch bạch huyết gian thùy
Đường khớp gian hàm (trên)
TK trung gian

Cột tế bào trung gian bên
Nhân trung gian bên

Đám rối gian mạc treo

các nhánh thận và niệu quản trên từ
Khớp gian đốt bàn
Vách gian cơ
trước
trong trước
ngoài
của cánh tay
trong

sau
ngang
Lớp đệm gian cơ
Bao trong
khe vào
gối của
phần sau bèo của
ĐM gian cốt
trước
chụp điện toán cắt lớp (CT)
chung
sau
quặt ngược
tận cùng của
Dây chằng gian cổ tay - gian cốt

Màng gian cốt

Cơ gian cốt
TK chày sâu đến
mặt mu

thứ nhất
của chân
mu (chân)
gan (tay)
gan (chân)
mu (chân)
nhánh TK chày nông đến

Interosseous nerve
anterior, 448, 449, 475
of leg, 541
plantar, 537
posterior, 445, 449
Interosseous talocalcaneal ligament, 527
Interpectoral (Rotter's) lymph nodes, 184
Interpeduncular cistern, 109
Interphalangeal joint, 418
capsules and ligaments of, 528
Interphalangeal ligaments, 458
Intersigmoid recess, 271, 340
Intersphincteric groove, 392, 393, 394
Interspinalis cervicis muscle, 176
Interspinalis lumborum muscle, 176
Interspinous ligament
lumbar, 176
lumbosacral, 177
Interspinous plane, 268
Intertendinous connection, hand, 470
Interthalamic adhesion, 106, 108, 110, 111, 146
Intertragic notch, 93
Intertransversarius muscle, lateral, 176
Intertransverse ligament, 187
Intertrochanteric crest, 487, 503
anteroposterior radiograph of, 488
Intertrochanteric line, 487, 489
Intertubercular plane, 268
Intertubercular tendon sheath, 423
Interureteric crest, 366
Interventricular foramen (of Monro), 106, 109, 111, 115, 145, 146
left, 108
Interventricular septum, 216, 220
muscular part of, 220, 223, 224, 225
Interventricular sulcus
anterior, 246
posterior, 214, 215
Intervertebral disc, 19, 155. See also specific vertebrae
anulus fibrosis of, 155
lumbar, 157, 339
lumbosacral, 352
nucleus pulposus of, 155
Intervertebral disc space, 156
Intervertebral foramen, 19, 180
lower margin of, 154
lumbar, 155
radiograph of, 156
Intervertebral joint, 18
Intervertebral vein, 137, 173
Intestinal glands, 326
Intestinal lymphatic trunk, 316
Intestinal trunk, 266
Intestine, 167. See also **Colon**; **Duodenum**; **Jejunum**; **Mesocolon**

circular muscle of, 326
intrinsic autonomic plexuses of, 326
large
arteries of, 307
innervation of, 324
lymph nodes vessels and nodes of, 317

TK gian cốt
trước
của cẳng chân
mu chân
sau
Dây chằng sên - gót gian cốt

Các hạch bạch huyết gian ngực (Rotter)
Bể gian cuống
Khớp gian đốt ngón
các bao và các dây chằng của
Các dây chằng gian đốt ngón
Ngách (hố) gian sigma
Rãnh gian cơ

Cơ gian gai cổ
Cơ gian gai thắt lưng

Dây chằng gian gai
thắt lưng
thắt lưng - cùng
Mặt phẳng gian gai
Trễ nối gian gân, bàn tay

Mép dính gian đồi thị

Khuyết gian bình tai
Cơ gian ngang, bên

Dây chằng gian ngang
Màu gian mấu
phim chụp X quang trước - sau

Đường gian mấu
Mặt phẳng gian củ
Bao hoạt dịch gian củ
Màu gian niệu quản
Lỗ gian não thất (Monro)

trái
Vách gian thất
phần cơ của

Rãnh gian thất
trước
sau
Đĩa gian đốt sống

vòng sợi của
thắt lưng
thắt lưng cùng
nhân tủy của
Khoang đĩa gian đốt sống
Lỗ gian đốt sống
bờ dưới của
thắt lưng
phim chụp X quang
Khớp gian đốt sống
TM gian đốt sống
Các tuyến ruột
Thân bạch huyết ruột non
Thân ruột
Ruột. Xem thêm **Kết tràng**; **Tá tràng**; **Hồi tràng**; **Mạc treo kết tràng**
cơ vòng của
các đám rối tự chủ nội tại của

(ruột) già
các ĐM của
chi phối TK
các hạch và mạch bạch huyết của

mucosa and musculature of, 284
nerves of, 323, 324
schema of, 324
veins of, 311
longitudinal muscle of, 326
lumen of, 326
mesenteric relations of, 270, 271
mucosa of, 326
small, 126, 269, 322
area for, 329
arteries of, 306
innervation of, 324
lymph nodes of, 316
lymph vessels of, 316
mesentery of, 348
mucosa and musculature of, 280
nerves of, 322
schema of, 324
veins of, 310
submucosa of, 326
Intraarticular ligament, 187
Intraculminate vein, 144
Intrahepatic biliary system, schema of, 292
Intralaminar nuclei, 111
Intraparietal sulcus, 105
Intrapulmonary airway
schema of, 204
Intrapulmonary blood circulation, 205
Intraspinatus tendon, 423
Intrinsic artery, of eye, 90
Intrinsic muscle
action of, 79
of larynx, 78
of tongue, 128
Intrinsic nerve, pancreatic, 328
Intrinsic vein, of eye, 90
Iridocorneal angle, 87, 88, 90
trabecular meshwork and spaces of, 88
Iris, 81, 87, 89, 90
arteries of, 91
folds of, 88
major arterial circle of, 88, 90, 91
minor arterial circle of, 88, 90, 91
veins of, 91
Irritant receptors, 210
Ischial spine, 248, 263, 411, 486, 487, 503
female, 354
radiograph of, 355
Ischial tuberosity, 248, 352, 353, 359, 378, 379, 381, 390, 395, 398, 486, 487, 502, 503
anteroposterior radiograph of, 488
female, 354
male, 354
radiograph of, 355
Ischioanal fossa, 366, 392
anterior recess of, 366, 370, 396
fat body of, 376, 380, 392
posterior communication between right and left, 396
posterior recess of, 396
preanal communication between right and left, 396
pus in, 396
roof of, 405
transverse fibrous septum of, 392, 394, 395

niêm mạc và hệ cơ của
các TK của
sơ đồ của
các TM của
các cơ dọc của
lòng của
các liên quan mạc treo của
niêm mạc của
(ruột) non
vùng cho
các ĐM của
chi phối TK
các hạch bạch huyết của
các mạch bạch huyết của
mạc treo của
niêm mạc và hệ cơ của
các TK của
sơ đồ của
các TM của
lớp dưới niêm mạc của
Dây chằng gian khớp
TM trong đỉnh
Hệ thống mật trong gan
Nhân trong mảnh
Rãnh trong đỉnh
Đường dẫn khí trong phổi
sơ đồ
Sự tuần hoàn máu trong phổi
Gân cơ dưới gai
ĐM nội tại của mắt
Cơ nội tại
tác dụng
của thanh quản
của lưỡi
TK nội tại, tụy
TM nội tại của mắt
Góc mống mắt - giác mạc (góc tiền phòng)
các bè và khoang của
Mống mắt
các ĐM của
nếp (mống mắt)
vòng ĐM lớn của
vòng ĐM nhỏ của
các TM của
Các cảm thụ thể gây kích thích
Gai ngồi
nữ
phim chụp X quang
Ụ ngồi
phim chụp X quang trước - sau
nữ
nam
phim chụp X quang
Hố ngồi - hậu môn (hố ngồi - trực tràng)
ngách trước của
khối mỡ của
chỗ thông sau giữa bên phải và bên trái
ngách sau của
chỗ thông trước hậu môn giữa bên phải và bên trái
mủ trong
rễ của
vách sợi ngang của

Ischiocavernous muscle, 360, 361, 370, 378, 379, 381, 382, 383, 391, 395, 404, 405
crus of, 366
Ischiococcygeus muscle, 263, 356, 357, 398, 402, 411, 412, 499
nerve to, 499
Ischiocondylar muscle, 540
Ischiofemoral ligament, 487
Ischiopubic ramus, 359, 361, 378, 379, 380, 382, 383, 384, 395
Ischium
anteroposterior radiograph of, 488
body of, 486
radiograph of, 355
ramus of, 486
Cơ ngồi hang
trụ của
Cơ (ngồi -) cụt
TK đến
Cơ ngồi - lồi cầu
Dây chằng ngồi - đùi
Ngành ngồi - mu
Xương ngồi
phim chụp X quang trước - sau
thân của
phim chụp X quang
ngành của

J

Jaw. See also **Mandible; Maxilla**
angle of, 1
closed, 16
slightly opened, 16
widely opened, 16
Jejunal artery, 306, 307
anastomotic loop of, 280
first, 302
plexus on, 319-320
Jejunal vein, 311, 313
Jejunum, 269, 270, 271, 278, 279, 297, 298
barium radiograph of, 279, 280
circular muscle layer of, 280
cross section of, 297, 338
longitudinal muscle layer of, 280
lymphoid nodule of, 280
mucosa of, 280
musculature of, 280
submucosa of, 280
Jugular foramen, 103, 125, 126, 127
Jugular fossa, 8, 11
Jugular lymphatic trunk, 208
Jugular notch, 28, 181, 196
Jugular trunk, 72
left, 266
right, 266
Jugular vein
anterior, 30, 74, 256
communication to, 70
termination of, 70
external, 23, 31, 74, 198, 206, 211, 256
internal, 23, 28, 29, 30, 31, 32, 34, 59, 74, 75, 76, 97, 128, 189, 198, 206, 211, 232, 256
inferior bulb of, 75
left, 137
right, 137
Jugulodigastric node, 73
Juguloomohyoid node, 73
Jugum, 9
Hàm
góc của
đóng, khép
hơi mở
mở rộng
ĐM hồng tràng
quai của
thứ nhất
đám rối
TM hỗng tràng
Hỗng tràng
phim chụp X quang có cản quang barium
lớp cơ vòng của
thiết đồ ngang của
lớp cơ dọc của
nang bạch huyết của
niêm mạc của
hệ cơ của
dưới niêm mạc của
Lỗ TM cảnh
Hố TM cảnh
Thân bạch huyết cảnh
Khuyết TM cảnh
Thân TM cảnh
trái
phải
TM cảnh
trước
nối với
tận cùng của
ngoài
trong
hành dưới của
trái
phải
Hạch cảnh - hai thân
Hạch cảnh - vai móng
Cầu vai

K

Kerckring, valves of, 279, 280
Kidneys, 167, 179, 272, 278, 338
anterior surface of, 335
base pyramid of, 334
blood vessels in parenchyma of, 334, 337
blood vessels of, 332, 333, 347
cortex of, 334, 336, 337
cortical radiate arteries of, 335
fibrous capsule of, 334
hilum of, 334
Các van Kerckring
Thận
mặt trước
đáy của tháp
các mạch máu trong nhu mô của
mạch máu của
vỏ của
các ĐM vỏ tỏa tia
bao xơ của
rốn của

inferior pole of, 334
in situ
anterior views of, 329
posterior, 330
innervation of, 345
inner zone of, 336
interlobular arteries of, 335
lateral border of, 334
left, 98, 197, 273, 299, 329, 331, 340, 347
axial CT images of, 350
frontal section of, 329
superior pole of, 297
lymph vessels and nodes of, 343
major calices of, 334
medial border of, 334
medulla of, 334
minor calices of, 334
nerves of, 334
outer zone of, 336, 345
perforating radiate artery of, 335
posterior surface of, 335
prenatal, 229
renal column of, 334
renal cortex of, 338
renal papilla of, 334
retroperitoneal, 288
right, 197, 275, 298, 329, 330, 340, 342, 347
subscapular zone of, 336, 337
superior pole of, 272, 334
cross section of, 338
Knee
anterior views of, 507, 508
anteroposterior radiograph of, 510
arteries of, 507
articular cavity of, 511
attachment of, 511
collateral ligaments of, 509
cruciate ligaments of, 509
in extension of, 507
in flexion, 509, 543
interior of, 508
joint capsule of, 506, 508, 519
lateral view of, 506
ligaments of, 508, 509
medial view of, 506
posterior view of, 511
right
in extension, 507, 509
in flexion, 509
sagittal view of, 511
slightly in flexion, 507
Kohn, pores of, 204

cực dưới của
ở tại chỗ
nhìn trước
sau
chi phối TK
vùng trong của
các ĐM gian tiểu thùy
bờ ngoài của
trái
hình chụp CT theo mặt phẳng ngang
thiết đồ đứng ngang của
cực trên của
các hạch và mạch bạch huyết của
các đài lớn
bờ trong của
tủy của
các đài nhỏ
các TK của
vùng ngoài của
ĐM (tia) xuyên bao
mặt sau của
trước khi sinh
cột thận của
vỏ thận
nhú thận
sau phúc mạc
phải
vùng dưới bao
cực trên của
thiết đồ ngang của
Khớp gối
nhìn trước
phim chụp X quang trước - sau
các ĐM của
ổ khớp của
chỗ bám của
các dây chằng bên của
các dây chằng chéo của
trong tư thế duỗi
trong tư thế gấp
bên trong của
bao khớp của
nhìn ngoài
các dây chằng của
nhìn trong
nhìn sau
phải
trong tư thế duỗi
trong tư thế gấp
nhìn cắt đứng dọc
trong tư thế hơi gấp
Các lỗ Kohn

L

L4–5 disc herniation, 162
L5–S1 disc herniation, 162
L2 ganglion, 412
L1 spinal nerve, 160
ventral ramus of, 177
L1–3 spinal nerves, dorsal rami of, 254
L5 spinal nerve, 160, 412
anterior ramus of, 410
L1 vertebra, 153, 160
body of, 273
inferior articular process of, 155
spinous process of, 179
superior articular process of, 155
transverse process of, 338
L2 vertebra
body of, 179
superior view of, 155
L3 vertebra
body of, 155, 336, 337
pedicle of, 155
posterior view of, 155
spinous process of, 155
transverse process of, 155
L4 vertebra
body of, 352
inferior vertebral notch of, 155
lamina of, 155
posterior view of, 155
spinous process of, 155
L5 vertebra, 153, 160
body of, 352
superior vertebral notch of, 155
Labbé vein. See **Inferior anastomotic vein (of Labbé)**
Labial artery
inferior, 69
posterior, 404
superior, 69
Labial nerve, posterior, 413, 414
Labial vein
inferior, 70
superior, 70
Labioscrotal swelling, 388
Labium majus, 360, 365, 388
Labium minus, 360, 365, 388
Labyrinth
bony, 95, 96
common limbs of, 95
right, 95
schema of, 96
superior projection of, right, 97
common membranous limb of, 95
membranous, 95, 96
right, 95
schema of, 96
orientation of, in skull, 97
Labyrinthine artery, 140, 141, 143
internal, 143
left, 136
Lacrimal apparatus, 82
Lacrimal artery, 85
recurrent meningeal branch of, 100
Lacrimal bone, 2, 4, 6, 12, 38
at birth, 46
Lacrimal canaliculi, 82
Lacrimal caruncle, 81, 82
Lacrimal gland, 83, 85, 86, 133, 166, 167, 168
excretory ducts of, 82
orbital part of, 82
palpebral part of, 82
Lacrimal lake, 81, 82
Lacrimal nerve, 83, 86, 121, 122, 131
cutaneous branch of, 45
palpebral branch of, 82
Lacrimal papilla
inferior, 81, 82
superior, 81, 82
Lacrimal sac, 81, 82
fossa for, 2, 4
Lactiferous duct, 182
Lactiferous sinus, 182
Lacuna
lateral (venous), 99, 100
magna, 385
Lacunar ligament (Gimbernat's), 250, 251, 259, 263, 546
Laimer, area of. See **V-shaped area (of Laimer),** 234, 235

Đốt sống L3
thân của
cuống của
nhìn sau của
mỏm gai của
mỏm ngang của
Đốt sống L4
thân của
khuyết đốt sống dưới
mảnh của
nhìn sau của
mỏm gai của
Đốt sống L5
thân của
khuyết đốt sống trên
TM Labbé. Xem **TM nối dưới**
ĐM môi
dưới
sau
trên
TK môi, sau
TM môi
dưới
trên
Lồi môi - bìu
Môi lớn
Môi bé
Mê nhĩ
xương
trụ chung của
phải
sơ đồ của
bên phải, hình chiếu lên trên của
ngành màng chung
màng
phải
sơ đồ của
định hướng của, trong sọ
ĐM mê nhĩ (thính giác trong)
trong
trái
Bộ (máy) lệ
ĐM lệ
nhánh màng não quật ngược
Xương lệ
lúc sơ sinh
Các tiểu quản lệ
Cục lệ
Tuyến lệ
các ống tiết của
phần ổ mắt của
phần mi mắt của
Hồ lệ
TK lệ
nhánh bì của
nhánh mi mắt của
Nhú lệ
dưới
trên
Túi lệ
hố
Ống tiết sữa
Xoang sữa
Hốc
TM (ngoại)
lớn
Dây chằng khuyết (Gimbernat)
Vùng Laimer. Xem **Vùng hình chữ V (Laimer)**

Lambda, 7
Lamina, lumbar, 155
Lamina affixa, 111
Lamina cribrosa, 87
Lamina terminalis, 106, 107, 147
Langerhans, islets of, 298
Laryngeal artery
recurrent right, 126
superior, 34, 69, 74, 75, 136
Laryngeal inlet, 63, 66, 235
Laryngeal nerve (X)
external branch to, 74
inferior
anomalous right, 80
anterior and posterior branches of, 80
left, 80
internal branch of, 75, 235
left, anterior and posterior branches of, 80
recurrent, 33, 71, 76, 130, 206, 209, 210, 211, 212, 226, 231, 232, 240
left, 74, 75, 76, 126, 193, 210, 211, 243, 244
right, 74, 75, 80, 226, 235, 240
superior, 75, 76, 80, 130, 131, 235
external branch of, 75, 80, 126
fold over internal branch of, 66
foramen for internal branch of, 78
internal branches of, 62, 65, 71, 74, 75, 76, 78, 80, 126
Laryngeal prominence, 77
Laryngeal vein, superior, 235
Laryngopharyngeal sympathetic branch, 130
Laryngopharynx, 63
opened posterior view of, 66
Larynx, 135, 167, 168, 210
cartilage of, 77
innervation of, 168
intrinsic muscles of, 78
action of, 79
lateral dissection of, 78
median view of, 77
nerves of, 80
posterior view of, 77, 78
right lateral view of, 77, 78
sensory branches to, 80
superior view of, 80
Lateral aperture (foramen of Luschka), 109
Lateral funiculus, 115
Lateral rectus muscle, 84
Lateral rectus plane, 268
left, 268
right, 268
Lateral sulcus, 107
anterior, ascending, and posterior rami of, 105
Latissimus dorsa tendon, 244, 245
left, 244
Latissimus dorsi muscle, 152, 174, 177, 179, 180, 181, 188, 246, 249, 250, 258, 293, 424, 428, 433
costal origin of, digitations of, 254
fascia of, 428
insertion of, 420
small slip of origin of, 421
Leg
anterior fascial compartment of, 522
anterior intermuscular septum of, 522
cross section of, 522
deep fascia of, 522, 544, 546
posterior compartment, 522
fascial compartments of, 522
lateral, 522
superior posterior, 522
innervation of, 538, 539
interosseous membrane, 522
interosseous nerve of, 541
medial cutaneous nerves of, 538
muscles of
anterior view of, 519, 520
attachments of, 515
deep dissection of, 518, 520
lateral view of, 521
posterior view of, 516, 517
superficial dissection of, 516
posterior intermuscular septum of, 522
right, bones of, 513
surface anatomy of, 485
transverse intermuscular septum of, 522
Lens, 81, 88, 90
axial MR image of, 150
axis of, 88, 89
capsule of, 87, 88
cortex of, 87, 88
equator of, 87, 88
nucleus of, 88, 89
supporting structures of, 88, 89
suspensory ligament of, 87, 88
Lenticulostriate artery, 140, 141, 143
anterolateral central, 139
Lentiform nucleus, 108, 141
globus pallidus of, 110
putamen of, 110
thalamus and, 110
Leptomeninges, 170
Lesser sac, 331
Levator anguli oris muscle, 54, 123
Levator ani muscle, 263, 284, 312, 367, 376, 411, 499
fibers to anal canal longitudinal muscle from, 358
fibromuscular extensions of, 359
left, 356
levator plate of, 356, 357
medial border of, 359
nerves to, 267, 499
pelvic, 360
prerectal muscles from, 359
puborectalis part of, 391
tendinous arch of, 263, 356, 357, 358, 359, 364, 365, 370, 379, 392
Levator costae muscle, 176
Levatores costarum muscles
brevis, 176
longus, 176
Levator labii superioris alaeque nasi muscle, 26, 54, 123
Levator labii superioris muscle, 26, 54, 123
Levator palpebrae superioris muscle, 81, 83, 84, 86, 121
coronal CT images of, 151
fascial sheath of, 83
insertion of, 81
Levator scapulae muscle, 27, 32, 174, 177, 189, 424, 427, 477
insertion of, 421
nerves to, 129
Levator veli palatini muscle, 47, 51, 55, 64, 65, 67, 68, 93, 126
interdigitaging fibers of, 52
Lieberkühn, crypts of, 283
Lienogastric trunk, 302
Lienomesenteric trunk, 302

Thóp lămđa
Mảnh, thắt lưng
Lá dính
Mảnh sàng
Mảnh tận cùng
Các đảo Langerhans
ĐM thanh quản
quặt ngược phải
trên
Đường vào thanh quản
TK thanh quản (X)
nhánh ngoài đến
dưới
bất thường, phải
các nhánh trước và sau của
trái
nhánh trong của
các nhánh trái, trước và sau của
quặt ngược
trái
phải
trên
nhánh ngoài của
nếp trên nhánh trong của
lỗ cho nhánh trong của
các nhánh trong của
Lồi thanh quản
TM thanh quản, trên
Nhánh giao cảm hầu - thanh quản
Hầu - thanh quản (hạ hầu)
mở ra nhìn từ sau
Thanh quản
sụn của
chi phối TK
các cơ nội tại
tác dụng của
phẫu tích mặt bên
nhìn trong
các TK của
nhìn sau
nhìn bên, phải
các nhánh cảm giác
nhìn trên
Lỗ bên (lỗ Luschka)
Cột bên
Cơ thẳng ngoài
Mặt phẳng cơ thẳng ngoài
trái
phải
Rãnh bên
các nhánh trước, lên và sau của
Gân cơ lưng rộng
trái
Cơ lưng rộng
các trê nguyên ủy của
mạc của
bám tận
dải nhỏ của nguyên ủy của
Cẳng chân
ngăn mạc trước của
vách gian cơ trước của
thiết đồ ngang của
mạc sâu của
ngăn sau của
các ngăn mạc của
ngoài
trên sau
chi phối TK
màng gian cốt
TK gian cốt của
các TK bì trong của
các cơ của
nhìn trước
chỗ bám của
phẫu tích sâu
nhìn ngoài
nhìn sau
phẫu tích nông của
vách gian cơ sau của
các xương, bên phải
giải phẫu bề mặt
vách gian cơ ngang của
Thấu kính
hình ảnh chụp MR theo mặt phẳng ngang
trục của
bao của
vỏ của
xích đạo của
nhân của
cấu trúc giữ (nâng đỡ) của
dây treo của
ĐM bèo vân
giữa, trước bên
Nhân bèo
cầu nhạt của
bèo sẫm
đồi thị và
Màng não tủy mềm
Túi bé (Túi mạc nối)
Cơ nâng góc miệng
Cơ nâng hậu môn
những thớ cơ đến cơ dọc của ống hậu môn
các trê cơ - sợi của
trái
tấm cơ nâng của
bờ trong của
các TK đến
chậu hông
các cơ trước trực tràng tự
phần mu - trực tràng của
cung gân của
Cơ nâng sườn
Các cơ nâng sườn
ngắn
dài
Cơ nâng môi trên - cánh mũi
Cơ nâng môi trên
Cơ nâng mi trên
hình ảnh chụp CT đứng ngang
bao của
chỗ bám của
Cơ nâng vai
chỗ bám của
các TK đến
Cơ nâng màn khẩu cái
các sợi đan nhau của
Các hốc Lieberkühn
Thân vị - lách
Thân lách - mạc treo

Ligamenta flava, 21
Ligaments. See also **specific ligaments**
of abdominal wall and viscera, 348
of ankle, 527
of elbow, 438
of foot, plantar view of, 528
of knee, 508, 509
pelvic, 352–353, 372
of wrist, 454, 455
Ligamentum arteriosum, 206, 212, 221, 229, 231
node of, 208
prenatal, 229
Ligamentum flavum, in lumbar puncture, 163
Ligamentum nuchae, 21, 152
Ligamentum teres, 229, 288, 349
fissure for, 287
prenatal, 229
Ligamentum venosum, 229
fissure for, 287
prenatal, 229
Light, cone of, 93
Limen, of insula, 141
Limen nasi, 37
Linea alba, 181, 188, 247, 249, 250, 258, 259, 331
axial CT images of, 350

Linea aspera, 489
Linea terminalis, 157, 353, 364, 370
Lingual artery, 23, 32, 34, 59, 60, 69, 75, 133, 136, 138
deep, 51, 59
dorsal, 59
tonsillar branch of, 64
Lingual glands (serous glands of von Ebner), 58
Lingual gyrus, 106
Lingual nerve, 23, 40, 53, 55, 59, 60, 122, 123, 131, 133, 134, 135
deep, 51
Lingual tonsil, 58
Lingual vein
common trunk for, 59
deep, 59, 70
dorsal, 59
Lingula, 15, 113, 115, 144, 199
bronchi to, 202
Lip
frenulum of, 51
lower, 51
philtrum of, 51
tubercle of, superior, 1
upper, 51
Lister's tubercle. See **Dorsal tubercle of radius (Lister's)**
Liver, 126, 196, 197, 272, 278, 293, 294, 297, 331, 339, 342, 347
anatomic lobes of, 289
anterior view of, 287
area for, 329
arterial variations and collateral supply of, 305
arteries of, 300, 301
bare area of, 329, 342
bed of, 287
caudate lobe of, 272, 288
central veins of, 290
coronary ligament of, 274
cross section of, 297, 338
distributing vein of, 291
duct distribution in, 289
falciform ligament of, 253
fibrous appendix of, 287

Các dây chằng vàng
Các dây chằng

của thành bụng và tạng
của cổ chân
của khuỷu tay
của bàn chân, mặt gan chân
của khớp gối
chậu
của cổ tay
Dây chằng ĐM

hạch (bạch huyết) của
trước khi sinh
Dây chằng vàng, trong chọc dò thắt lưng
Dây chằng gáy
Dây chằng tròn
khe cho
trước khi sinh
Dây chằng TM
khe cho
trước khi sinh
Nón sáng
Thể thùy đảo
Thể mũi
Đường trắng

hình ảnh chụp CT theo mặt phẳng ngang
Đường ráp
Đường tận cùng
ĐM lưỡi

sâu
mặt lưng
nhánh hạnh nhân của
Các tuyến lưỡi (tuyến thanh dịch von Ebner)
Hồi lưỡi
TK lưỡi

sâu
Hạnh nhân lưỡi
TM lưỡi
thân chung của
sâu
lưng
Lưỡi (phổi)
phế quản tới
Môi
hãm của
dưới
rãnh nhân trung của
trên, củ của
trên
Củ Lister. Xem **Củ của xương quay (Lister)**
Gan

các thùy giải phẫu
nhìn trước
vùng liên quan với
các dạng ĐM và sự cung cấp bên cho
các ĐM của
vùng trần của
giường của
thùy đuôi của
các TM trung tâm của
dây chằng vành của
thiết đồ ngang của
TM phân bố của
sự phân bố ống (đường) mật
dây chằng liềm
mẫu xơ của

functional surgical segments of, 289
inferior border of, 268, 275
in situ, 288
inlet venula of, 291
innervation of, 168, 326
intrahepatic vascular and duct systems of, 290
intralobular arteriole of, 291
left lobe of, 269, 275, 288
left triangular ligament of, 274
ligaments of, 287, 312
lobes of, 289
low-power section of, 292

lymph pathways to, 184

normal lobular pattern of, 290
papillary process of, 287
parietal surface of, 289
periportal arteriole of, 291
perivascular fibrous capsule of, 290
portal arteriole of, 291
posterior lateral segment of, 289
posterior view of, 287
prenatal, 229
quadrate lobe of, 275
right lobe of, 269, 275, 288
axial CT images of, 350

round ligament of, 229, 256, 275, 349
segments of, 289
structure of, 29
sublobular veins of, 290
surfaces of, 287
topography of, 286
variations in form of, 288
vascular system of, 290
veins of, 291
visceral peritoneum of, 331
visceral surface of, 287, 289
Liver plate cells, 290
Lobule (ear), 1
Locus ceruleus, 115
Longissimus capitis muscle, 175, 178
Longissimus cervicis muscle, 175
Longissimus erector spinae muscle, 349
Longissimus muscle, 175, 331
Longissimus thoracic muscle, 175
Longitudinal esophageal muscle, cricoid attachment of, 65, 67
Longitudinal intramuscular plexus, 326
Longitudinal ligament
anterior, 63, 65, 179, 187, 263, 331, 348, 349, 353, 362, 363
posterior, 22
Longitudinal muscle
conjoined, 392, 394
conjoined rectal, 393
of intestine, 326
rectal, 393
of tongue
inferior, 60
superior, 60
Longus capitis muscle, 27, 30
nerves to, 129
Longus colli muscle, 30
Loops of Heiss, 367
Lower limb. See also **Leg**
arteries of, 500–502, 504
cutaneous innervation of, 487–489

các phân thùy phẫu thuật chức năng
bờ dưới của
ở tại chỗ
tiểu TM nhập của
chi phối TK
hệ thống mạch và đường mật trong gan
tiểu ĐM trong tiểu thùy
thùy trái của
dây chằng tam giác trái của
các dây chằng của
các thùy của
lát cắt dưới kính hiển vi độ phóng đại thấp
các đường dẫn truyền bạch huyết đến
mẫu tiểu thùy bình thường của
mỏm nhú của
mặt thành của
tiểu ĐM quanh cửa
bao xơ quanh mạch của

tiểu ĐM cửa của
hạ phân thùy sau bên của
nhìn sau
trước khi sinh
thùy vuông của
thùy phải
hình chụp CT theo mặt phẳng
dây chằng tròn của

các hạ phân thùy của
cấu trúc của
các TM dưới tiểu thùy của
các mặt của
định khu của
những thay đổi về hình dạng
hệ thống mạch máu của
các TM của
phúc mạc tạng của
mặt tạng của
Bè tế bào gan
Tiểu thùy (tai)
Nhân lục
Cơ cực dài đầu

Cơ cực dài cổ
Cơ cực dài dựng gai

Cơ cực dài
Cơ cực dài ngực
Cơ dọc thực quản, chỗ bám vào sụn nhẫn
Đám rối trong cơ dọc

Dây chằng dọc
trước

sau
Cơ dọc
kết hợp
trực tràng kết hợp
của ruột
trực tràng
của lưỡi
dưới
trên
Cơ dài đầu
các TK đến
Cơ dài cổ
Quai Heiss
Chi dưới
các ĐM của
chi phối cảm giác da của

dermatomes of, 543
lymph nodes and vessels of, 546

muscles of, 490–503
neurovasculature of, 538–546
segmental innervation of movements of, 543
superficial nerves and veins of, 544
anterior view of, 545
posterior view of, 545
surface anatomy of, 485

Lumbar artery, 171
fifth, 264
lower, anastomosis with, 255
right, 264

Lumbar curvature, 153

Lumbar disc herniation, 162

characteristic posture in, 162
clinical manifestations of, 162
left-sided lower, 162
level of and clinical features of, 162
surgical exposure of, 162

Lumbar disc protrusion, 161

Lumbar enlargement, 161

Lumbar ganglion, 167, 318

Lumbar lymphatic trunk
to cisterna chyli and thoracic duct, 343
right and left, 316

Lumbar sympathetic trunk ganglion
lower, 228
upper, 228

Lumbar lymph nodes, 266

Lumbar nerve, 161

Lumbar nucleus pulposus herniated, 162

Lumbar plexus, 160, 496, 498, 538, 539
muscular branches from, 267

Lumbar puncture, 163

Lumbar region, 268

Lumbar spinal nerve, 161, 179
dorsal and ventral roots of, 170
dorsal rami of, 177
origin of, 170

Lumbar sympathetic trunk ganglion
lower, 228
upper, 228

Lumbar triangle (of Petit), 152, 254
internal oblique muscle in, 174

Lumbar trunk
left, 266
right, 266

Lumbar vein, ascending, 332

Lumbar vertebra
anterior view of, 171
arteries of, 171
assembled, 155
body of, 155
cross section through, 170
dura mater of, 162
foramen of, 155
inferior articular process of, 155
inferior vertebral notch of, 155
intervertebral disc of, 155
lamina disc of, 155
left lateral view of, 155
mammillary process of, 155
muscles of, 179
pedicle, sectioned of, 179
posterior view of, 153
radiographs of, 156

các đốt da của
các mạch và hạch bạch huyết của
các cơ của
mạch TK
chi phối TK theo từng đoạn của những cử động của
các TK và TM nông của

nhìn trước
nhìn sau
giải phẫu bề mặt

ĐM thắt lưng
thứ năm
dưới, các nhánh nối với
phải

Khúc cong cột sống lưng

Thoát vị đĩa gian đốt sống thắt lưng
tư thế đặc trưng trong
các biểu hiện lâm sàng
thấp bên trái
mức và những đặc điểm lâm sàng của
bộc lộ phẫu thuật của

Lồi đĩa thắt lưng

Phình thắt lưng

Hạch thắt lưng

Thân bạch huyết thắt lưng
đến bể dưỡng chấp và ống ngực
trái và phải

Hạch thân giao cảm thắt lưng
dưới
trên

Các hạch bạch huyết thắt lưng

TK thắt lưng

Thoát vị nhân tủy thắt lưng

Đám rối thắt lưng

các nhánh cơ từ

Chọc dò thắt lưng

Vùng thắt lưng

TK gai sống thắt lưng
các rễ bụng và lưng của
nhánh lưng của
nguyên ủy của

Hạch thân giao cảm thắt lưng
dưới
trên

Tam giác thắt lưng (Petit)

cơ chéo bụng trong ở

Thân thắt lưng
trái
phải

TM thắt lưng lên

Đốt sống thắt lưng
nhìn trước của
các ĐM của
ghép lại
thân của
thiết đồ ngang qua
màng cứng
lỗ của
mỏm khớp dưới
khuyết dưới đốt sống
đĩa gian đốt sống
phiến đĩa của
nhìn bên trái
mỏm núm vú
các cơ của
cuống, đã cắt bỏ đi
nhìn sau của
phim X quang

spinous process of, 155
superior articular process of, 155
superior vertebral notch of, 155
superior view of, 155
transverse processes of, 248
transverse process of, 248

Lumbocostal ligament, 330

Lumbocostal triangle, 195

Lumborum muscle, interspinalis, 176

Lumbosacral articular surface, 157

Lumbosacral trunk, 267, 496, 498, 499, 538, 539

Lumbosacral vertebrae
inferior articular process of, 159
intervertebral foramen of, 159
lamina of, 159
ligaments of, 159
ligamentum flavum of, 159
pedicle of, 159
spinous process of, 159
superior articular process of, 159
transverse process of, 159

Lumbrical fascial sheath, 460

Lumbrical muscle, 465, 533, 534, 536
deep tibial nerve branch to, 541
in fascial sheaths, 460
first, 541
fourth, 460, 476
in fascial sheath, 460
innervation of, 465, 541
schema of, 463
second, 460, 541
in fascial sheath, 460
tendons of, 535
third, 460, 476
in fascial sheath, 460
third and fourth, 476, 541

Lumen, 326

Lunate, 376, 456, 487
anterior (palmar) view of, 452
area for, 439
coronal section of, 455
posterior (dorsal) view of, 452
radiograph of, 457

Lunate sulcus, 105

Lungs, 167, 168, 170, 342
anterior border of, 196
anterior view of, 200
apex of, 196, 197
area for esophagus in, 196
area for trachea in, 196
bronchopulmonary segments of, 200, 201
cardiac impression of, 196
cardiac notch of, 196, 198
diaphragmatic surface of, 196
great vessels of, 206
groove for esophagus in, 196
hilum of, 196
horizontal fissure of, 196, 197, 198
inferior border of, 196
inferior lobe of, 198, 200
medial view of, 199
in situ, anterior view of, 198
left, 197, 211, 215, 243, 245
bronchopulmonary segments of, 200, 201
inferior lobe of, 201, 293
medial view of, 199
oblique fissure of, 244
superior lobe of, 201, 242
left medial, 198
lingula of superior lobe of, 198

mỏm gai
mỏm khớp trên
khuyết sống trên
nhìn trên
các mỏm ngang của
mỏm ngang của

Dây chằng thắt lưng - sườn

Tam giác thắt lưng - sườn

Cơ gian gai thắt lưng

Diện khớp thắt lưng - cùng

Thân thắt lưng - cùng

Đốt sống thắt lưng - cùng
mỏm khớp dưới
lỗ gian đốt sống
mảnh của
các dây chằng của
dây chằng vàng của
cuống của
mỏm gai của
mỏm khớp trên của
mỏm ngang của

Bao cơ giun

Cơ giun

nhánh TK chạy sâu đến
trong các bao
thứ nhất
thứ tư
trong bao mạc
chi phối TK
sơ đồ của
thứ hai
trong bao mạc
các dây chằng của
thứ ba
trong bao mạc
thứ ba và thứ tư

Lòng (ruột)

Xương nguyệt
nhìn trước (mặt gan tay)
vùng cho
thiết đồ đứng ngang của
nhìn sau (mặt mu tay)
phim X quang

Rãnh nguyệt

Phổi
bờ trước của
nhìn trước
đỉnh của
vùng thực quản
vùng khí quản
các phân thùy phế quản phổi

ấn tim
khuyết tim của
mặt hoành
các mạch máu lớn của
rãnh thực quản
rốn của
khe ngang của

bờ dưới của
thùy dưới của
nhìn trong
nhìn trước, tại chỗ
trái
các phân thùy phế quản phổi
thùy dưới của
nhìn trong
khe chếch của
thùy trên của
trong trái
lưỡi (phổi) của thùy trái

lobes of, 198
lymph nodes of, 208
lymph vessels and nodes of, 208

lymph vessels of, 208
medial view of, 198, 199
middle lobe of, 198, 200
oblique fissure of, 196, 197
right, 193, 196, 197, 198, 211, 243, 244, 245
bronchopulmonary segments of, 200, 201
inferior lobe of, 201, 293
medial view of, 199
middle lobe of, 201
superior lobe of, 201
root of, 193
spinal nerves to, 170
superior lobe of, 198, 200, 242
topography of
anterior view of, 196
posterior view of, 197
Lunotriquetral ligament, 454
Lunula, 223
Luschka, foramen of, 19, 108, 109
Lymph follicle, 58
of stomach, 276
Lymph nodes
aortic, lateral, 266, 343, 406
axillary, 428
central, 428
pectoral (anterior), 428
bronchopulmonary, 199, 208, 230, 231
buccinator, 72
celiac, 266, 314, 315
cervical, 72, 73, 208
anterior deep, 72
anterior superficial, 72
deep lateral, 73
inferior deep, 72, 208
inferior deep lateral, 72
posterior lateral superficial, 72
superior deep lateral, 72
superior lateral superficial, 72
transverse chain of, 72
colic, 317
of female pelvis and genitalia, 406

of female perineum, 407
gastro-omental, 314
of head and neck, 72
hepatic, 314
inguinal, 266
interpectoral, 184
of kidneys and urinary bladder, 343
of large intestine, 317
of lower limb, 546
of lung, 208
of male pelvis and genitalia, 408

of mammary gland, 184
mediastinal, 243
pancreatic, 315
pancreaticoduodenal, 315
paracolic, 317
perianal, 317
of pharynx and tongue, 73
phrenic, 184, 266
of posterior abdominal wall, 266
pretracheal, 74
rectal, 317
sigmoid, 317
sinuatrial, 225
of small intestine, 316
splenic, 314
of stomach, 314
subclavian, 184

các thùy của
các hạch bạch huyết của
các mạch và hạch bạch huyết của
các mạch bạch huyết của
nhìn trong
thùy giữa
khe chếch của
phải

các phân thùy phế quản phổi
thùy dưới của
nhìn trong
thùy giữa của
thùy trên của
rễ của
các TK gai sống đến
thùy trên của
đỉnh khu của
nhìn trước
nhìn sau
Dây chằng nguyệt - tháp
Vùng nguyệt
Lỗ Luschka
Nang bạch huyết
của dạ dày
Hạch bạch huyết
cung ĐM chủ, bên
nách
trung tâm
ngực (trước)
phế quản phổi

cơ mút
tạng
cổ
trước sâu
trước nông
bên sâu
dưới sâu
dưới sâu bên
sau bên nông
trên sâu bên
trên nông bên
chuỗi ngang của
kết tràng
của châu hông và bộ phận sinh dục nữ
của đáy chậu nữ
vị - mạc nối
của đầu và cổ
gan
bẹn
gian ngực
của thận và bàng quang

của ruột già
của chi dưới
của phổi
của châu hông và bộ phận sinh dục nam
của tuyến vú
trung thất
tuỵ
tá - tuỵ
cạnh kết tràng
quanh hầu môn
của hầu và lưỡi
hoành
của thành bụng sau
trước khí quản
trực tràng
sigma
xoang nhĩ
của ruột non
lách
của dạ dày
dưới đòn

submandibular, 60, 73
submental, 73
subpyloric, 314
superior tracheobronchial, 244
suprapyloric, 314
inferior tracheobronchial, 245
of upper limb, 483
visceral, 266
Lymph vessels
drainage routes of, 204
of female perineum, 407
of head and neck, 72
of kidneys and urinary bladder, 343
of large intestine, 317
of liver, 291
of lower limb, 546
of lung, 208
of pelvis and genitalia, 406, 408

of mammary gland, 184
of posterior abdominal wall, 266
of small intestine, 316
of stomach, 314
of trachea, 202
of upper limb, 483
Lymphatic drainage, from prostate gland, 408
Lymphatic drainage of tongue
apical collecting vessels, 73
basal collecting vessels, 73
central collecting vessels, 73
marginal collecting vessels, 73
Lymphatic duct, 208
Lymphatic pathway, hand, 468
Lymphatic trunk, 316
Lymphoid nodule
aggregated, 283
of ileum, 280
of jejunum, 280

dưới hàm
dưới cằm
dưới môn vị
khí phế quản trên
trên môn vị
khí phế quản dưới
của chi trên
tạng
Mạch bạch huyết
các đường dẫn lưu của
của đáy chậu nữ
của đầu và cổ
của thận và bàng quang
của ruột già
của gan
của chi dưới
của phổi
của châu hông và bộ phận sinh dục
của tuyến vú
của thành bụng sau
của ruột non
của dạ dày
của khí quản
của chi trên
Dẫn lưu bạch huyết, từ tuyến tiền liệt
Dẫn lưu bạch huyết của lưỡi
các mạch góp ở đỉnh
các mạch góp ở nền
các mạch góp ở trung tâm
các mạch góp ở bờ
Ống bạch huyết
Đường bạch huyết, bàn tay
Thân bạch huyết
Nốt (nang) bạch huyết
chùm
của hồi tràng
của hỗng tràng

M

Macula, 90
fovea centralis in, 90
Macular arteriole
inferior, 90
superior, 90
Macular zone, 120
Magendie, foramen of, 108
Magnetic resonance imaging (MRI)
of head, 149, 150
pelvic, 397
Mallear fold
anterior, 93
posterior, 93
Malleolar artery
anterior lateral, 530
anterior medial, 530
Malleolus, 92
arterial network of, 520
lateral, 485, 513, 514, 520, 521, 530, 531
articular facet of, 513, 514
radiograph of, 54
medial, 485, 513, 514, 517, 518, 519, 530, 531
articular facets of, 514
radiograph of, 54
Malleus, 96
anterior process of, 93
handle of, 93
head of, 92, 93, 124
lateral process of, 93
lateral view of, 93
neck of, 93
superior ligament of, 93
Malpighian corpuscle, 336

Vết võng mạc
hố trung tâm của
ĐM vết võng mạc
dưới
trên
Vùng vết võng mạc
Lỗ Magendie (lỗ giữa)
Chụp cộng hưởng từ
của đầu
chậu hông
Nếp búa
trước
sau
ĐM mắt cá
ngoài trước
trong trước
Mắt cá
đám rối ĐM của
ngoài

diện khớp của
phim chụp X quang
trong

các diện khớp
phim chụp X quang
Xương búa
mỏm trước của
cán của
chỏm của
mỏm ngoài
nhìn bên của
cổ của
dây chằng trên của
Tiểu thể Malpighi (tiểu thể thận)

Mammary gland
anterolateral dissection of, 182
arteries of, 183
lobules of, 182
lymph vessels and nodes of, 184

sagittal section of, 182
subcutaneous tissue layer of, 182
suspensory ligaments of, 182
Mammillary body, 106, 107, 112, 114, 147
Mammillary process, lumbar, 155
Mammillothalamic fasciculus, 106
Mammillothalamic tract, 147
Mandible, 15
of adult
anterolateral superior view of, 15
left posterior view of, 15
of aged persons, 15
alveolar part of, 15
angle of, 15
base of, 15
body of, 15, 27
condylar process of, 15
coronoid process of, 15
temporalis muscle insertion to, 54
head of, 15
of infant, 15
lingula of, 15
mental protuberance of, 15
mental spines of, 15
mental tubercle of, 15
neck of, 15
oblique line of, 15
pterygoid fovea of, 15
ramus of, 15, 25, 27
Mandibular canal, 60
Mandibular foramen, 15
inferior alveolar nerve entering, 46
Mandibular fossa, 12, 16
Mandibular lymph node, 72
Mandibular nerve (V3), 11, 24, 46, 86, 122, 125, 131, 133, 134, 135
anterior division of, 46
lateral view of, 46
marginal, 25, 31
medial view of, 46
meningeal branch of, 10, 86
motor root of, 46
posterior division of, 46
sensory root of, 46
Mandibular notch, 15
Manubriosternal joint, 186
Manubriosternal junction, 245
Manubriosternal synchondrosis, 419
Manubrium, 186, 198, 243, 244, 419
Marginal artery, 307, 323
of large intestine, 307
left, 216
Marginal plexus, 323
Marginal sulcus, 106
Marshall, ligament of, 221
Masseteric artery, 40, 54, 55
Masseteric nerve, 40, 54, 55, 122
Masseter muscle, 25, 27, 28, 47, 60, 61
axial CT image of, 150

axial MR image of, 150

deep part of, 54

Tuyến vú
phẫu tích trước ngoài
các ĐM của
các tiểu thùy của
các hạch và mạch bạch huyết của
thiết đồ đứng dọc
lớp mô dưới da của
các dây chằng treo của
Thể vú

Mỏm núm vú, thắt lưng
Bó vú - đồi thị
Dải vú - đồi thị
Xương hàm dưới
của người trưởng thành
nhìn trên - trước - ngoài

nhìn từ sau - trái
của người già
phần huyệt răng
góc của
đáy của
thân của
mỏm lồi cầu của
mỏm vẹt của
chỗ bám cơ thái dương vào

chỏm của
của trẻ con
lưỡi của
lồi cằm của
các gai cằm của
củ cằm của
cổ của
đường chéo của
hố chân bướm của
ngành của
Ống hàm dưới
Lỗ hàm dưới
TK huyệt răng dưới vào

Hố hàm dưới
Hạch bạch huyết hàm dưới
TK hàm dưới

phân nhánh trước của
nhìn bên ngoài của
bờ
nhìn bên trong của
nhánh màng não của
rễ vận động của
phân nhánh sau của
rễ cảm giác của
Khuyết hàm
Khớp ức - cán ức
Chỗ nối cán - thân xương ức
Khớp sụn xương ức

Cán ức

ĐM bờ
của ruột già
trái
Đám rối bờ
Rãnh bờ (trễ viền)
Dây chằng Marshall
ĐM cơ cắn
TK cơ cắn
Cơ cắn

hình ảnh chụp CT theo mặt phẳng ngang
hình ảnh cộng hưởng từ theo mặt phẳng ngang
phần sâu của
insertion of, 54
superficial part of, 54
Mastication, muscles of, 54, 55
Mastoid angle, 9
Mastoid antrum, 94
Mastoid canaliculus, 10
Mastoid cells, 94
Mastoid emissary vein, 10, 137
Mastoid foramen, 10
Mastoid process, 14, 25, 27, 28, 29, 30, 34, 53, 59, 176
Maxilla, 2, 6, 38
alveolar process of, 2, 4, 6, 13, 38, 48
anterior nasal spine of, 2, 4, 6, 36, 38
at birth, 50
frontal process of, 2, 4, 36, 38, 81
incisive canal of, 6, 38, 40
incisive fossa of, 8
infraorbital foramen of, 2, 4, 12
infratemporal surface of, 4
maxillary sinus in, 50
medial palatine suture of, 8
nasal surface of, 6
orbital surface of, 2
palatine process of, 5, 6, 8, 14, 37, 38, 52, 56
tuberosity of, 4, 14
zygomatic process of, 2, 8
Maxillary artery, 16, 34, 40, 54, 71, 100, 131, 134
branches of, 40
Maxillary bone, 47
Maxillary nerve (V2), 45, 86, 121, 122, 131, 133, 134, 135
dental and gingival branches of, 45
meningeal branch of, 86, 122
nasal branch of, 122
pharyngeal branch of, 122
posterior superior lateral nasal branch of, 42, 43
Maxillary plexus, 131
Maxillary sinus, 3, 5, 44, 47, 48, 49
alveolar recess of, 48
axial MR image of, 150

coronal CT images of, 151
growth of, 50
infraorbital recess of, 48
mucous membrane of, 45
with opening into semilunar hiatus, 50
openings of, 37, 38, 48, 49, 50
postsynaptic fibers to vessels and glands of, 44
sagittal MR image of, 149

zygomatic recess of, 48
Maxillary vein, 85
McBurney's point, 283
Medial rectus muscle, 83
Median aperture (foramen of Magendie), 109
Median nerve, 429, 433, 446, 447, 454, 460, 465, 474, 475
anterior interosseous part of, 476
anterior view of, 475
articular branch of, 475
branches to thenar and lumbrical muscles, 465
in carpal tunnel, 461
common palmar digital branches of, 460
communicating branch with ulnar nerve, 476
chỗ bám của
phần nông của
Động tác nhai, các cơ
Góc chũm
Hang nhĩ (chũm)
Tiểu quản chũm
Các xoang chũm
TM liên lạc chũm
Lỗ chũm
Mỏm chũm

Xương hàm trên
mỏm huyệt răng của

gai mũi trước của

lúc sơ sinh
mỏm trán của
ống răng cửa của
hố răng cửa của
lỗ dưới ổ mắt của
mặt dưới thái dương của
xoang hàm trên trong
đường khớp khẩu cái giữa
mặt mũi
mặt ổ mắt của
mỏm khẩu cái của

củ của
mỏm gò má của
ĐM hàm

các nhánh của
Xương hàm trên
TK hàm trên

các nhánh răng và lợi của
nhánh màng não của
nhánh mũi của
nhánh hầu của
nhánh mũi ngoài sau trên của

Đám rối hàm
Xoang hàm trên
ngách huyệt răng của
hình ảnh cộng hưởng từ theo mặt phẳng ngang
hình chụp CT đứng ngang
sự phát triển của
ngách dưới ổ mắt của
màng niêm mạc của
với lỗ đổ vào khe bán nguyệt

các lỗ của
các sợi sau xinap đến các mạch và hạch của
hình ảnh cộng hưởng từ đứng dọc
ngách gò má của
TM hàm trên
Điểm McBurney
Cơ thẳng trong
Lỗ giữa (lỗ Magendie)

TK giữa

phần gian cốt trước của
nhìn trước của
nhánh khớp của
các nhánh đến các cơ mô cái và cơ giun
trong ống cổ tay
nhánh gan ngón chung

nhánh nối với TK trụ

communicating with ulnar nerve, 475
to cutaneous innervation, 475
palmar branch of, 446, 447, 475, 481
palmar digital branches of, 473, 481
palmar view of, 475
posterior view of, 475
proper palmar digital branches of, 469
recurrent branch of, 474
to thenar muscles, 460
Median sulcus, dorsal, 115
Mediastinal lymph nodes, 184
anterior, pathway to, 184
posterior, 266
Mediastinum
anterior lung area for, 194
cross section of, 241
fat pad in, 231
left lateral view of, 231
right lateral view of, 230
superior, great vessels of, 206
Medulla oblongata, 11, 106, 124, 134, 135, 168, 324, 345
axial MR image of, 150
cross section of, 124
lower part of, 135
nuclear layer of, 113
sagittal MR image of, 149
Medullary artery
anterior segmental, 171, 172
posterior segmental, 171
Medullary lamina
external, 111
internal, 111
Medullary (renal) lymph vessels, 343
Medullary vein
anteromedian, 144
anterior segmental, 173
anteromedian, 144
posterior, 173
Medullary velum
inferior, 106, 113
superior, 106, 113, 114, 115
Meibomian glands, 81
Meissner's plexus. See **Submucous (Meissner's) plexus**
Membranous ampulla
anterior, 95
lateral, 95
posterior, 95
Membranous septum
atrioventricular part of, 222, 223, 225
interventricular part of, 223, 225
Meningeal artery, 99, 100
accessory, 11, 40, 100
anterior, 85
left middle, 136
middle, 40, 55, 99, 100, 102, 131, 138
posterior, 11
Meningeal nerve, 45
Meningeal plexus, middle, 131
Meningeal vein, middle, 102
Meningeal vessel grooves
anterior, 9
middle, 6, 7, 9
posterior, 9
Meningeal vessels, middle, 10
Meninges, 10, 136
nối với TK tru
đến chi phối cảm giác da
nhánh gan tay của
các nhánh gan ngón tay
nhìn mặt gan tay
nhìn sau của
các nhánh ngón tay gan tay riêng
nhánh quặt ngược đến các cơ mô cái
Rãnh giữa lưng
Các hạch bạch huyết trung thất
trước, đường dẫn tới
sau
Trung thất
vùng phổi trước cho
thiết đồ ngang qua
khối mờ trong
nhìn bên - trái của
nhìn bên - phải của
trên, các mạch máu lớn của
Hành não
hình ảnh chụp MR theo mặt phẳng ngang
thiết đồ ngang của
phần thấp của
lớp nhân của
hình ảnh cộng hưởng từ đứng dọc
ĐM tủy sống
(phần) trước
(phần) sau
Mảnh tủy
ngoài
trong
Các mạch bạch huyết tủy
TM tủy sống
trước giữa
(phần) trước
trước
sau
Màn tủy
dưới
trên
Các tuyến Meibomius (tuyến sụn mi)
Đám rối Meissner. Xem **Đám rối dưới niêm mạc**
Bóng màng
trước
ngoài
sau
Vách màng
phần nhĩ thất của
phần gian thất của
ĐM màng não
phụ
trước
giữa - trái
giữa
sau
TK màng não
Đám rối màng não giữa
TM màng não giữa
Các rãnh cho mạch màng não
trước
giữa
sau
Các mạch máu màng não giữa
Màng não
arteries of, 99, 136
innervation of, 325
spinal, 102, 324, 325
superficial veins of, 102
veins of, 99
Meningohypophyseal trunk, 100
Meniscofemoral ligament, posterior, 508, 509
Meniscus, 455
lateral, 507, 508, 509, 511
horns of, 508
medial, 507, 508, 509
horns of, 508
Mental foramen, 15
Mentalis muscle, 26, 54, 123
Mental nerve, 24, 46, 71, 122
Mental protuberance, 1
Mesencephalic vein
lateral, 144
posterior, 144, 146
Mesenteric artery
inferior, 270, 278, 307, 308, 318, 323, 329, 332, 340, 341
superior, 179, 270, 281, 298, 301, 305, 306, 307, 308, 319, 321, 322, 328, 332, 339, 340, 342
common origin of, 302
relations of, 310
in root of mesentery, 270
Mesenteric ganglion, 126
inferior, 165, 167, 318, 323, 409
superior, 165, 167, 168, 267, 298, 318, 320, 322, 323, 324, 325, 328, 344, 345, 346, 409
Mesenteric lymph nodes, 315
inferior, 266, 317
superior, 266, 314, 317, 321
Mesentericoparietal recess, 179, 270, 271
Mesenteric plexus
inferior, 165, 318, 323
superior, 165, 166, 318, 319, 320, 322, 328
Mesenteric vein
inferior, 270, 298, 311, 312, 313, 315
superior, 179, 279, 306, 311, 312, 313, 338, 339, 342
cross section of, 338
relations of, 310
Mesenteric vessels, superior, 278, 349
Mesentery
of ileum, 280
of jejunum, 280
peritoneal layers of, 326
root of, 270, 274, 278, 296, 298, 310, 340, 362, 363
superior mesenteric vein and, 310
of small intestine, 349
Mesoappendix, 281, 283, 322
Mesocolic taenia, 281, 282, 284
Mesocolon
sigmoid, 271, 284, 307, 329, 340
attachment of, 274
transverse, 269, 270, 271, 272, 273, 278, 284, 307
attachment of, 298, 299
Mesometrium, 371
Mesonephric (wolffian) duct, 389
Mesonephric tubule, vestigial, 390
Mesosalpinx, 369
laminae of, 372
các ĐM của
chi phối TK
gai
các TM nông của
các TM của
Thân màng não - tuyến yên
Dây chằng sụn chêm - đùi sau
Sụn chêm
ngoài
các sừng của
trong
các sừng của
Lỗ cằm
Cơ cằm
TK cằm
Lồi cằm
TM trung não
ngoài
sau
ĐM mạc treo tràng
dưới
trên
nguyên ủy chung của
các liên quan của
trong rễ mạc treo
Hạch mạc treo tràng
dưới
trên
Các hạch bạch huyết mạc treo tràng
dưới
trên
Ngách mạc treo tràng
Đám rối mạc treo tràng
dưới
trên
TM mạc treo tràng
dưới
trên
thiết đồ ngang của
các liên quan của
Các mạch máu mạc treo tràng trên
Mạc treo tràng
của hồi tràng
của hỗng tràng
các lá phúc mạc của
rễ của
TM mạc treo tràng trên và
của ruột non
Mạc treo ruột thừa
Dải dọc mạc treo kết tràng
Mạc treo kết tràng
sigma
chỗ bám của
ngang
chỗ bám của
Mạc treo tử cung (Dây chằng rộng)
Ống trung thận (Wolffe)
Ống trung thận, di tích
Mạc treo vòi tử cung
các lá của

Mesothelial septum, 169
Mesovarium, 370
laminae of, 372
Metacarpal artery
dorsal, 469, 530
palmar, 465
Metacarpal bone, 456
anterior (palmar) view of, 452
base of, 456
fifth, 444
base of, radiograph of, 457
head of, 456
posterior (dorsal) view of, 452
second, 445
shaft of, 456
third, 456
Metacarpal ligament
deep transverse, 465
dorsal, 455
palmar, 465
superficial transverse, 480
Metacarpal vein, dorsal, 468
Metacarpophalangeal (MP) joint, 458
Metacarpophalangeal (MP) ligament, 458
Metaphyseal arcuate ligament, 455
Metaphysis, nutrient arterial branch to, 471
Metatarsal artery
dorsal, 530, 535, 536
anterior perforating branches of, 535
posterior perforating branches of, 535
plantar, 535, 536
anterior perforating branches of, 535
Metatarsal bone, 523, 524, 536
base of, 523
fifth, 523
tuberosity of, 523, 530, 535, 536, 537
first, 523, 524, 537
fourth, 523
head of, 523
plantar view of, 523
second, 523
shaft of, 523
third, 523
tuberosity of, 523, 524, 537
Metatarsal ligament
deep transverse, 536
dorsal, 536
plantar, 528, 536
superficial transverse, 532
Metatarsal vein, dorsal, 544
Midbrain
axial CT image of, 150
sagittal MR image of, 149
Midclavicular line
left, 268
right, 268
Midline groove, 58
Midpalmar space, 460, 462
Minute arteries, of finger, 471
Mitral cell, 119
Mitral valve, 213, 225
anatomy of, 223
anterior cusp of, 222, 223, 224
commissural cusps of, 222
fibrous ring of, 222
leaflet of, 246
left fibrous ring of, 222
posterior cusp of, 222, 223, 224
Molar teeth
first, 56
growth of, 50
second, 56
third, 56
Monro, foramen of. See **Interventricular foramen (of Monro)**
Morgagni, hydatid of. See **Vesicular appendix (hydalid of Morgagni)**
Morison's pouch. See **Hepatorenal recess (Morison's pouch)**
Mouth
afferent innervation of, 62
floor of, 53
nerves of, 62
roof of, 52
anterior view of, 52
posterior view of, 52
Mucosa, intestinal, 279, 280
Mucous cell, stomach, 276
Müllerian duct. See **Paramesonephric (müllerian) duct**
Multifidus muscle, 176
Muscles. See also specific muscles
anorectal, 394
of arm
anterior view of, 430
posterior view of, 432
of back, 174, 175, 176
deep layers of, 176
intermediate layers of, 175
superficial layers of, 174
of dorsum of foot, 530
of duodenum, 279
of esophagus, 234
extrinsic eye, 84
of face, 123
of facial expression, 26, 60
of foot, 536
of forearm, 440, 441, 446, 447, 448
of hand, 465
of hip and thigh, 492–493
lateral view of, 494
posterior view of, 495
innervated by femoral nerve, 538
innervated by obturator nerve, 539
of large intestine, 284
of larynx, 78
of leg
anterior view of, 520
attachments of, 515
deep dissection of, 516, 520
posterior view of, 518
intermediate dissection of, 517
lateral view of, 521
posterior view of, 517
superficial dissection of
anterior view of, 518, 519
posterior view of, 516
of lower limb, 485
of mastication, 54, 55
of neck
anterior view of, 28
lateral view of, 27
of pharynx, 65, 67, 68
lateral view of, 68
of rotator cuff, 425
of shoulder, 424
of small intestine, 280
of sole of foot
first muscle layer of, 533
second muscle layer of, 534
third muscle layer of, 535
of stomach, 277

Vách trung biểu mô
Mạc treo buồng trứng
các lá của
ĐM đốt bàn (tay)
mu tay
gan tay
Xương đốt bàn tay
nhìn trước (mặt gan tay)
nền của
thứ năm
nền của, phim X quang
chỏm của
nhìn sau (mặt mu tay)
thứ hai
thân của
thứ ba
Dây chằng đốt bàn (tay)
ngang sâu
mu tay
gan tay
ngang nông
TM đốt bàn (tay), mu (tay)
Khớp bàn - ngón tay
Dây chằng bàn - ngón tay
Dây chằng cung tiếp hợp
Thân xương, nhánh ĐM nuôi đến
ĐM đốt bàn (chân)
mu (chân)
các nhánh xuyên trước đến
các nhánh xuyên sau đến
gan (chân)
các nhánh xuyên trước đến
Xương đốt bàn (chân)
nền của
thứ năm
lồi củ của
thứ nhất
thứ tư
chỏm của
nhìn từ gan chân
thứ hai
thân của
thứ ba
lồi củ của
Dây chằng đốt bàn (chân)
ngang sâu
mu (chân)
gan (chân)
ngang nông
TM đốt bàn chân, mu (chân)
Trung não
hình chụp cắt lớp điện toán (CT) theo mặt phẳng ngang
hình chụp cộng hưởng từ (MR) theo mặt phẳng đứng dọc
Đường giữa xương đòn
trái
phải
Rãnh giữa
Khoang giữa gan tay
Các vi ĐM, của ngón tay
Tế bào mũ ni
Van mũ ni (hai lá)
giải phẫu học của
lá van trước của
các lá van mép của
các vòng xơ
lá của
vòng xơ trái của
lá van sau của
Các răng cối
thứ nhất
sự phát triển của
thứ hai
thứ ba
Lỗ Monro. Xem **Lỗ gian não thất**
Thủy bào Morgagni. Xem **Mấu thủy bào buồng trứng**
Túi Morison. Xem **Ngách gan - thận**
Miệng
chi phối TK hướng vào
nền của
các TK của
rễ của
nhìn trước
nhìn sau
Niêm mạc ruột
Tế bào nhầy, dạ dày
Ống Müller. Xem **Ống cạnh trung thận**
Cơ nhiều chân
Cơ
hậu môn - trực tràng
của cánh tay
nhìn trước
nhìn sau
của lưng
lớp sâu
lớp giữa
lớp nông
của mu bàn chân
của tá tràng
của thực quản
ngoại lai của mắt
của mắt
của biểu hiện nét mặt
của bàn chân
của cẳng tay
của bàn tay
của hông và đùi
nhìn bên
nhìn sau
chi phối bởi TK đùi
chi phối bởi TK bịt
của ruột già
của thanh quản
của chân
nhìn trước
các chỗ bám của
phẫu tích sâu của
nhìn sau
phẫu tích giữa
nhìn bên
nhìn sau
phẫu tích nông
nhìn trước
nhìn sau
của chi dưới
(của động tác) nhai
của cổ
nhìn trước
nhìn bên
của hầu
nhìn bên
xoay cánh tay
của vai
của ruột non
của gan bàn chân
lớp cơ thứ nhất
lớp cơ thứ hai
lớp cơ thứ ba
của dạ dày

of thigh, 492–495
of tongue, 59, 60
of vermiform appendix, 283
Muscular artery, 90, 91
Muscularis mucosae, 276
of anal canal and rectum, 394
Muscular vein, 90
Musculocutaneous nerve, 429, 430, 433, 435, 447, 449, 474, 475, 480
terminal part of, 446, 469, 479, 482
Musculophrenic artery, 189, 198, 211, 215
Musculophrenic vein, 189, 256
Myelencephalon, 324. See also **Medulla oblongata**
Myenteric (Auerbach's) plexus, 326
Mylohyoid groove, 15
Mylohyoid line, 15
Mylohyoid muscle, 27, 28, 29, 31, 32, 34, 53, 59, 60
median raphe between, 53
nerve to, 55, 60
Mylohyoid nerve, 16, 40, 46, 53, 122
Myometrium, 371

N

Nail bed, 471
Nail matrix, 471
Nail root, 471
Nares
anterior, 1
posterior, 14
Nasal artery
dorsal, 23, 36, 40, 81, 85
external, 36
lateral, 36
Nasal bone, 1, 2, 4, 6, 12, 36, 38, 39
at birth, 50
Nasal cavity, 82, 83
arteries of, 41
autonomic innervation of, 44
bones of, at birth, 50
floor of, 37
growth of, 50
lateral wall of, 37, 38
medial wall of, 39
nerves of, 42–44
postsynaptic fibers to vessels and glands of, 44
speculum view of, 37
Nasal concha
axial MR image of, 150
highest, 38
inferior, 37, 38, 82
coronal CT images of, 151
ethmoidal process of, 38
growth of, 50
sagittal MR image of, 149
middle, 2, 6, 37, 38, 48, 50, 82
growth of, 50
superior, 6, 37, 38
lower border of, 50
Nasal meatus
inferior, 37, 82
opening into, 50
middle, 37
atrium of, 37
opening into, 49
superior, 37, 50
Nasal nerve
external, 36
inferior lateral, 131
posterior, 131, 133
posterior superior, 131
Nasal retinal arteriole
inferior, 90
superior, 90
Nasal retinal venule
inferior, 90
superior, 90
Nasal septum, 39, 41, 42, 47, 48, 63, 66
axial MR image of, 150
cartilage of, lateral process of, 38
coronal CT images of, 151
growth of, 48
Nasal slit, 11
Nasal spine
anterior, 39
posterior, 39
Nasal vein
dorsal, 23
external, 70
Nasal vestibule, 37, 39
Nasalis muscle, 123
alar part of, 26, 76
transverse part of, 26, 36
Nasociliary nerve (V1), 83, 86, 121, 122, 131, 132
infratrochlear nerve from, 45
Nasofrontal vein, 23, 85
Nasolabial lymph node, 72
Nasolabial sulcus, 1
Nasolacrimal canal, opening of, 38
Nasolacrimal duct, 82
in nasooptic furrow, 50
opening of, 37, 82
Nasolacrimal foramen, at birth, 50
Nasooptic furrow, 50
Nasopalatine nerve (V2), 10, 42, 43, 44, 62
communicating with greater palatine nerve, 42
passing to septum, 43
Nasopharynx, 92
airway to, 37
sagittal MR image of, 149

Natal cleft. See **Intergluteal cleft**
Navicular bone, 536, 537
plantar view of, 523
tuberosity of, 523, 524, 536
Navicular fossa, 361, 385
Neck
arteries of, 504
autonomic nerves in, 130
bony framework of, 185
cervical plexus in, 32
cutaneous nerves of, 24
fascial layers of, 28
lymph nodes and vessels of, 72
muscles of, 27
anterior view of, 28
posterior view of, 27
nerves of, 24
posterior triangle of, 174, 188
superficial veins and cutaneous nerves of, 31
surface anatomy of, 1
Nephron
Henle's loop of, 337
schema of, 336
Nerves. See also specific nerves
abdominal, 258

của đùi
của lưỡi
của ruột thừa
ĐM (cho) cơ
Cơ niêm mạc
của ống hậu môn và trực tràng
TM cơ
TK cơ bì
phần tản cùng của
ĐM cơ - hoành
TM cơ - hoành
Hành não
Đám rối cơ ruột (đám rối Auerbach)
Rãnh hàm - móng
Đường hàm - móng
Cơ hàm - móng
vách giữa của
TK đến
TK hàm - móng
Cơ tử cung
Giường móng
Lớp đệm móng
Rễ móng
Lỗ mũi
trước
sau
ĐM mũi
lưng
ngoài
bên
Xương mũi
lúc sơ sinh
Ổ mũi
các ĐM của
chi phối TK tự chủ của
các xương của, khi sinh
nền của
sự phát triển
thành ngoài của
thành trong của
các TK đến
các sợi sau xinap đến các mạch máu và các hạch
nhìn qua mô vít
Xoăn mũi
hình ảnh chụp MR
trên cùng
dưới
hình ảnh chụp CT đứng ngang
mỏm sàng của
sự phát triển
hình ảnh chụp MR đứng dọc
giữa
sự phát triển
trên
bờ dưới
Ngách mũi
dưới
lỗ đổ vào
giữa
tiền đình của
lỗ đổ vào
trên
TK mũi
ngoài
dưới - bên
sau
sau - trên
Tiểu ĐM mũi (võng mạc)
dưới
trên
Tiểu TM mũi (võng mạc)
dưới
trên
Vách mũi
hình ảnh chụp cộng hưởng từ theo mặt phẳng ngang
sụn của, mỏm ngoài
hình ảnh chụp cắt lớp đứng ngang
sự phát triển
Khe mũi
Gai mũi
trước
sau
TM mũi
lưng
ngoài
Tiền đình mũi
Cơ mũi
phần cánh của
phần ngang của
TK mũi - mi (V1)
TK dưới ròng rọc từ
TM mũi - trán
Hạch bạch huyết mũi - môi
Rãnh mũi - môi
Ống lệ - mũi, lỗ của
Ống lệ - mũi
rãnh mũi - thị giác
lỗ của
Lỗ lệ - mũi, lúc sơ sinh
Rãnh mũi - thị giác
TK mũi - khẩu cái (V2)
nối với TK khẩu cái lớn
đi tới vách
Hầu mũi
đường dẫn khí tới
hình ảnh chụp cộng hưởng từ đứng dọc
Khe gian mông
Xương ghe
nhìn mặt gan chân
lồi củ của
Hố thuyền
Cổ
các ĐM của
các TK tự chủ
khung xương của
đám rối cổ
các TK bì của
lớp mạc của
các hạch và mạch bạch huyết của
các cơ của
nhìn trước
nhìn sau
các TK của
tam giác sau của
các TM nông và TK bì của
giải phẫu bề mặt của
Nephron (ống sinh niệu)
quai Henle của
sơ đồ của
Các TK
bụng

of abdominal wall, 267
of back, 177
to blood vessels, 228
cochlear fibers of, 96
cutaneous
of arm and shoulder, 479
of forearm, 480
of head and neck, 224
of upper limb, 479, 481
of wrist and hand, 473
of esophagus, 240
of external genitalia, 409
of female pelvic viscera, 412
of female perineum and external genitalia, 413
of female reproductive organs, 415
of fingers, 471
of forearm, 480
of hand, 472
palmar view of, 466
of heart, 226, 227
of hip and buttock, 503
of kidneys and ureters, 344, 345
of large intestine, 323, 324
of larynx, 80
of liver and biliary tract, 327
of lower limb, 544, 545
of male external genitalia, 409
of male pelvic viscera, 410
of male perineum, 411
of mouth, 62
of nasal cavity, 42–44
of neck, 130
of pancreas, 328
of shoulder, 477
of small intestine, 322, 324
of spinal cord and vertebral column, 173
of stomach and duodenum, 319, 320
of suprarenal glands, 345, 346
of thigh, 500, 501, 540
of tracheobronchial tree, 210
of upper limb, 473
of urinary bladder, 344
of wrist, 461, 472

Neuroendocrine G cell, 276
Neurohypophysis, 140, 147, 148
Neuropathways, in parturition, 414

Neurovasculature
of arm, 435
of lower limb, 538–546
Newborn, skull of, 12
Nipple, 181, 182
left, 196
right, 196
Nodose ganglion, 135
Nodule
cerebellar, 144
inferior vermis, 113
Nose. See also **Nasal cavity**
ala of, 1
anterolateral view of, 36
cross section of, 47
inferior view of, 36
lateral crus of, 36
medial crus of, 36
surface anatomy of, 1
Nostril, 1
Nuchal line
inferior, 14
of skull, 174, 175, 176
Nucleus ambiguus, 117, 126
Nucleus pulposus, 155, 162
lumbar, 19

của thành bụng
của lưng
đến các mạch máu
ốc tai, các sợi của
bì
của cánh tay và vai
của cẳng tay
của đầu và cổ
của chi trên
của cổ tay và bàn tay
của thực quản
của bộ phận sinh dục ngoài
của tạng chậu hông nữ
của đáy chậu và bộ phận sinh dục ngoài nữ
của các cơ quan sinh sản nữ
của ngón tay
của cẳng tay
của bàn tay
nhìn mặt gan tay
của tim
của háng và mông
của thận và niệu quản
của ruột già
của thanh quản
của gan và đường mật
của chi dưới
của bộ phận sinh dục ngoài nam
của tạng chậu hông nam
của đáy chậu nam
của miệng
của ổ mũi
của cổ
của tụy
của vai
của ruột non
của tủy sống và đốt sống
của dạ dày và tá tràng
của tuyến thượng thận
của đùi
của cây khí phế quản
của chi trên
của bàng quang
của cổ tay

Tế bào TK nội tiết G
Tuyến yên thần kinh
Những đường dẫn truyền TK, trong sinh đẻ (chuyển dạ)
Mạch thần kinh
của cánh tay
của chi dưới
Sọ trẻ sơ sinh
Núm vú
trái
phải
Hạch nút
Cục, nhân
(cục) tiểu não
(nhân) thùy nhộng dưới
Mũi
cánh của
nhìn trước bên
thiết đồ ngang của
nhìn dưới
trụ ngoài của
trụ trong của
giải phẫu bề mặt
Lỗ mũi trước
Đường gáy
dưới
của sọ
Nhân hoài nghi
Nhân tủy
thắt lưng

Nutrient artery, femoral, 504, 513
Nutrient foramen, 489, 513

O

Obex, 115
Oblique aponeurosis, 261
external, 250, 251, 260, 261, 349
internal, 253, 257
Oblique cord, 438, 439
Oblique fissure, 198
external, 188, 331
internal, 188, 189
of left lung, 244
Oblique muscle
external, 174, 175, 177, 179, 182, 192, 247, 249, 250, 259, 263, 330, 424, 494
aponeurosis of, 250, 252, 259, 349
aponeurotic part of, 249
cross section of, 338
digitations of, 254
muscular part of, 249
inferior, 121
internal, 175, 179, 250, 259, 261, 263, 330
aponeurosis of, 252, 349
in lumbar triangle, 174
tendon of origin of, 179
superior, 83, 84, 86, 118, 121
Oblique popliteal ligament, 508
Oblique vein, left atrial, 214, 215, 221
Obliquus capitis inferior muscle, 175, 176, 178
Obliquus capitis superior muscle, 175, 176, 178
Obturator anastomotic vein, 265
Obturator anastomotic vessels, 262, 363
Obturator artery, 259, 264, 340, 369, 376, 398, 400, 402, 403, 410, 504, 512
acetabular branch of, 487
anterior branch of, 487
posterior branch of, 487
Obturator canal, 352, 358, 364, 365, 369, 402, 501
Obturator crest, 352, 486, 487
Obturator externus muscle, 489, 493, 539
attachments of, 489, 491
Obturator foramen, 248
anteroposterior radiograph of, 488
radiograph of, 355
Obturator groove, 486
Obturator internus muscle, 263, 376, 398, 411, 495, 499, 503
attachments of, 489, 491
nerve to, 499, 503
obturator fascia of, 364, 392, 402, 411
Obturator internus tendon, 359
Obturator lymph node, 406
Obturator membrane, 263, 352, 370, 487
Obturator nerve, 267, 340, 376, 498, 499, 538, 539, 540
accessory, 267, 498
articular branch of, 539
cutaneous branches of, 501, 544, 545
cutaneous branch of, 539
to knee joint, 539

ĐM nuôi, đùi
Lỗ nuôi xương

Chốt não
Cân cơ chéo bụng
ngoài
trong
Thừng chéo
Khe chếch
ngoài
trong
của phổi trái
Cơ chéo bụng
ngoài
cân của
phần cân của
thiết đồ ngang của
các trê của
phần cơ của
dưới
trong
cân của
ở tam giác thắt lưng
gân nguyên ủy của
trên
Dây chằng kheo chéo
TM chếch của nhĩ trái

Cơ chéo đầu dưới

Cơ chéo đầu trên

TM nhánh nối bịt
Các mạch máu nối bịt

ĐM bịt
nhánh ổ cối
nhánh trước của
nhánh sau của
Ống bịt

Mào bịt
Cơ bịt ngoài
các chỗ bám của
Lỗ bịt
phim chụp X quang trước - sau
phim chụp X quang
Rãnh bịt
Cơ bịt trong
các chỗ bám của
TK đến
mạc bịt của
Gân cơ bịt trong
Hạch bạch huyết bịt
Màng bịt

TK bịt
phụ
nhánh khớp của
các nhánh bì của
nhánh bì của
đến khớp gối

posterior branch of, 539
Obturator-pubic arterial anastomosis, 259
Obturator vein, 311, 376
Obturator vessels, 259
right, 403
Occipital artery, 23, 34, 100, 178
descending branch of, 34
mastoid branch of, 100
medial, 142
meningeal branch of, 23
sternocleidomastoid branch of, 34
Occipital bone, 4, 7, 8, 9, 12
basilar part of, 6, 8, 9, 22, 30, 37, 38, 39, 52, 65, 66, 67
clivus of, 22
condylar canal and fossa of, 8
condyle of, 9, 30, 128
external occipital crest of, 8
external occipital protuberance of, 4, 6, 8
foramen magnum of, 6
hypoglossal canal of, 6
inferior nuchal line of, 8
inferior petrosal sinus groove of, 6
internal occipital crest of, 9
internal occipital protuberance of, 9
jugular foramen of, 6
jugular process of, 30
pharyngeal tubercle of, 8, 63
superior nuchal line of, 83
transverse sinus groove of, 6
Occipital condyle, 9, 30, 128
Occipital crest, external, 14
Occipital lobe, 105
projection on, 120
Occipital lymph node, 72
Occipital nerve
greater, 24, 177, 178
from C2 dorsal ramus, 129
lesser, 32, 129, 177, 178
third, 24, 177, 178
Occipital pole, 105
sagittal MR image of, 149

Occipital protuberance
external, 14, 152
internal, 9
Occipital sinus, 103, 144
groove for, 9
Occipital sulcus, transverse, 105
Occipital vein, 23
internal, 146
Occipitofrontalis muscle
frontal belly of, 123
occipital belly of, 123, 178
Occipitotemporal artery, 142
Occipitotemporal gyrus
lateral, 106, 107
medial, 106, 107
Occipitotemporal sulcus, 106, 107
Oculomotor nerve (III), 84, 86, 101, 114, 116, 117, 166
branch of, 168
distribution of, 118
inferior branch of, 83, 86
inferior division of, 118, 121
schema of, 118
superior branch of, 83, 86
superior division of, 118, 121
Oculomotor nucleus, 116, 117, 121, 437, 438, 441, 444
accessory, 132
Odontoblast layer, 57
Olecranon, 436

nhánh sau của
Ngành nối ĐM mu bịt

TM bịt
Các mạch máu bịt
phải
ĐM chẩm
nhánh đi xuống của
nhánh chũm của
giữa
nhánh màng não của
nhánh ức - đòn - chũm
Xương chẩm
phần nền của

mặt dốc của
ống và hố lồi cầu
lồi cầu của
mào chẩm ngoài
u (lồi) chẩm ngoài

lỗ lớn của
ống hạ thiệt của
đường gáy dưới của
rãnh xoang đá dưới
mào chẩm trong
u (lồi) chẩm trong

lỗ TM cảnh của
mỏm TM cảnh của
củ hầu của
đường gáy trên của
rãnh xoang ngang của
Lồi cầu chẩm
Mào chẩm ngoài
Thùy chẩm
chiếu lên
Hạch bạch huyết chẩm
TK chẩm
lớn
từ nhánh lưng C2
nhỏ
thứ ba
Cực chẩm
hình ảnh cộng hưởng từ theo mặt phẳng đứng dọc
Ụ chẩm
ngoài
trong
Xoang chẩm
rãnh cho
Rãnh chẩm ngang
TM chẩm
trong
Cơ trên sọ (cơ chẩm - trán)
bụng trán của
bụng chẩm của
ĐM thái dương - chẩm
Hồi thái dương - chẩm
ngoài
trong
Rãnh thái dương - chẩm
TK vận nhãn (III)

nhánh của
sự phân bố của
nhánh dưới của
phân nhánh dưới của
sơ đồ của
nhánh trên của
phân nhánh trên của
Nhân vận nhãn

phụ
Lớp nguyên bào tạo ngà
Mỏm khuỷu

Olfactory bulb, 107
cells of, 119
contralateral, 119
Olfactory cells, 119
Olfactory mucosa, 119
Olfactory nerve (I), 119
bundles of, 11
distribution of, 118
fibers of, 118, 119
schema of, 118, 119
Olfactory nucleus, anterior, 119
Olfactory stria
lateral, 119
medial, 119
Olfactory sulcus, 107
Olfactory tract, 106, 107, 114
lateral nucleus of, 119
Olfactory trigone, 119
Olfactory tubercle, 119
Olive, 114, 117
Omental appendices, 272, 284
Omental arterial arch, 305
Omental artery, 305
Omental bursa, 272, 331
cross section of, 273
lesser sac of, 273
posterior wall of, 349
posterior wall of, parietal peritoneum on, 331
stomach reflected in, 272
superior recess of, 272, 274, 287
Omental foramen (of Winslow), 272, 273, 275, 288, 331
probe in, 272
Omental taenia, 281, 284
Omentum
greater, 269, 271, 273, 284, 288, 339
anterior layers of, 294, 319
attachment of gastro-omental vessels to, 274
posterior layers of, 319
lesser, 273, 275, 288
anterior layer of, 319
attachment of gastric artery, 274
blood vessels to right margin of, 348
posterior layer of, 319
right free margin of, 278, 279, 298
Omohyoid muscle, 29, 31, 34, 53, 189, 198, 420, 424, 428, 429
inferior belly of, 1, 27, 29, 31, 32, 128, 129, 427
invested by cervical fascia, 188
invested by fascia of infrahyoid muscle, 428
nerve to, 32, 71 31
origin of, 420
superior belly of, 27, 28, 29, 31, 32, 128, 129
Ophthalmic artery, 11, 23, 40, 83, 86, 132, 140, 143
continuation of, 85
muscular branch of, 85
supraorbital branch from, 69
supratrochlear branch from, 69
Ophthalmic nerve (V1), 24, 45, 121, 122, 132, 133, 134, 135
external nasal branches of, 122
internal nasal branches of, 122
lacrimal, frontal, and nasociliary branches of, 11
tentorial branch of, 86, 122
Ophthalmic vein
inferior, 85, 91

Hành khứu
các tế bào của
bên đối diện
Các tế bào khứu giác
Niêm mạc khứu
TK khứu giác (I)
các bó của
sự phân bố của
các sợi của
sơ đồ của
Nhân khứu trước
Vân khứu giác
ngoài
trong
Rãnh khứu
Dải (bó) khứu
nhân ngoài của
Tam giác khứu
Củ khứu
Trám hành
Túi thừa mạc nối
Cung ĐM mạc nối
ĐM mạc nối
Túi mạc nối (túi bé)
thiết đồ ngang của
túi bé của
thành sau của
phúc mạc thành ở thành sau của
dạ dày được lật lên
ngách trên của
Lỗ mạc nối (Winslow)

que thông trong
Dải mạc nối
Mạc nối
lớn
các lớp trước của
chỗ bám của các mạch máu vị - mạc nối
các lớp sau của
nhỏ
lớp trước của
chỗ bám của ĐM vị

các mạch máu đến bờ bên phải của
lớp sau của
bờ tự do bên phải của

Cơ vai - móng

bụng dưới của

được bao bởi mạc cổ
được bao bởi mạc của cơ dưới móng
TK đến
nguyên ủy của
bụng trên của

ĐM mắt

tiếp nối của
nhánh cơ của
nhánh trên ổ mắt từ
nhánh trên rọng mắt từ
TK mắt (V1)

các nhánh mũi ngoài của
các nhánh mũi trong của
các nhánh lệ trán và mũi - mi

nhánh lệ của
TM mắt
dưới

superior, 83, 85, 91
Opponens digiti minimi muscle, 465, 476
Opponens pollicis muscle, 461, 465, 475
Optic canal, 2, 6, 11, 83
Optic chiasm, 48, 104, 106, 107, 114, 140, 141, 145, 146, 147
Optic disc, 90
Optic nerve (II), 83, 86, 87, 90, 106, 107, 113, 132, 143, 144
coronal CT images of, 151

distribution of, 118
external sheath of, 91
internal sheath of, 91
vessels of, 91
outer sheath of, 32, 83, 87
sagittal MR image of, 149

in visual pathway, 120
Optic radiation, 120
Optic tract, 107, 108, 112, 114, 144
Oral cavity, 39, 48, 52-53, 63. See also **Lip; Mouth; Teeth**; specific parts of oral cavity
coronal CT images of, 151

inspection of, 51
Oral region
arteries of, 69
nerves of, 71
veins of, 70
Ora serrata, 87, 89, 90
Orbicularis ciliaris, 89
Orbicularis oculi muscle, 123
orbital part of, 26
palpebral part of, 26
Orbicularis oris muscle, 26, 36, 54, 81, 123
Orbiculus ciliaris, 89
Orbit
arteries and veins of, 85
fascia of, 85
fat in, 48, 83
axial MR image of, 150

growth of, 50
lateral dissection of, 49
medial wall of, 48
muscle attachments and nerves and vessels entering, 83
nerves of, 86
right, frontal, and slightly lateral view of, 2
Orbital fat body, 83
Orbital fissure
inferior, 14, 83
superior, 83
Orbital gyrus, 107
Orbital muscle, 48
Orbital operculum, 105
Orbital septum, 81
Orbital sulcus, 107
Orbital surface, 2
Orbitofrontal artery, 141, 142
lateral, 139
medial, 139
Oropharynx, 233
opened posterior view of, 66
Osteomeatal unit, 37
Otic capsule, 96
anterolateral view of, 95

trên
Cơ đối ngón út

Cơ đối ngón cái

Ống thị giác
Giao thoa thị giác

Đĩa thị giác
TK thị giác (II)

hình ảnh cắt lớp điện toán theo mặt phẳng đứng ngang
sự phân bố của
bao ngoài của
bao trong của
các mạch máu của
bao ngoài của
hình ảnh cộng hưởng từ theo mặt phẳng đứng dọc
trong đường thị giác
Tia thị giác
Dải thị giác
Ổ miệng

hình ảnh cắt lớp điện toán theo mặt phẳng đứng ngang
thăm khám
Vùng miệng
các ĐM của
các TK của
các TM của
Vòng thắt
Vòng mi
Cơ vòng mắt
phần ổ mắt
phần mi mắt
Cơ vòng miệng

Vòng mi
Ổ mắt
các ĐM và TM của
mạc của
mỡ trong
hình ảnh cộng hưởng từ theo mặt phẳng ngang
sự phát triển của
phẫu tích mặt ngoài
thành trong của
các chỗ bám của cơ và lối vào của TK và mạch máu
các TK của
phải, đứng ngang, nhìn trước bên
Khối mỡ ổ mắt
Khe ổ mắt
dưới
trên
Hồi ổ mắt
Cơ ổ mắt
Nắp ổ mắt
Vách ổ mắt
Rãnh ổ mắt
Mặt ổ mắt
ĐM ổ mắt - trán
ngoài
trong
Hầu miệng
mở ra nhìn từ sau
Đơn vị lỗ xương
Bao tai
nhìn trước - bên

Otic ganglion, 55, 122, 123, 125, 131, 133, 134, 135, 168
schema of, 134
Oval window, 12, 95
base of stapes in, 92
fossa of, 94
stapes in, 93, 96
Ovarian artery, 341, 412
left, 329
right, 318, 322
ureteric branch from, 341
Ovarian plexus, 344, 412, 415
right, 318
Ovarian vein
left, 311, 329, 332
right, 311, 332
Ovarian vessels, 332, 340, 362, 364, 404
left, 311
right, 311
tubal branches of, 404
Ovary, 340, 360, 362, 369, 370, 389, 410, 412, 415
ligament of, 360, 362, 369, 370, 371
right, 372
suspensory ligament of, 360, 362, 369, 370, 371, 372, 389, 400
ovarian vessels in, 364

Hạch tai

sơ đồ
Cửa sổ bầu dục
nền xương bàn đạp lắp vào
hố của
xương bàn đạp trong
ĐM buồng trứng
trái
phải
nhánh niệu quản từ
Đám rối buồng trứng
phải
TM buồng trứng
trái
phải
Các mạch máu buồng trứng

trái
phải
các nhánh vòi của
Buồng trứng

dây chằng của

phải
dây chằng treo của

các mạch máu buồng trứng trong

P

Pain
pathway of, 325
referred, common areas of, 327

Palate
growth of, 50
hard, 48, 63, 64
postsynaptic fibers to vessels and glands of, 44

soft, 37, 39, 51, 63, 64, 66
Palatine aponeurosis, 52
Palatine artery
ascending, 40
greater, 52
greater descending, 40
left, 40
lesser, 40
lesser left, 40
lesser right, 40
right, 40
Palatine bone, 39
at birth, 488
greater, 71
horizontal plate of, 14, 37, 38, 39, 52, 56
lesser, 71
lesser palatine foramen of, 39
nasal crest of, 39
orbital process of, 2, 38
perpendicular plate of, 38, 39
posterior nasal spine of, 38
pyramidal process of, 8
sphenoidal process of, 38
Palatine folds, transverse, 52
Palatine foramen
greater, 8, 11, 38, 56
lesser, 8, 11, 38, 39, 52, 56
Palatine gland, 52, 63, 64
Palatine nerve
communicating with nasopalatine nerve, 42
descending, 133
greater, 11, 42, 43, 44, 45, 52, 62, 122, 131, 133

Đau
đường dẫn truyền
các vùng đau quy chiếu thông thường
Khẩu cái
sự phát triển của
cứng
các sợi sau xinap đến các mạch máu và các tuyến của
mềm
Cân khẩu cái
ĐM khẩu cái
lên
lớn
lớn xuống
trái
bé
bé, trái
bé, phải
phải
Xương khẩu cái
lúc sơ sinh
lớn
mảnh ngang của

bé
lỗ khẩu cái bé của
mào mũi của
mỏm ổ mắt của
mảnh thẳng đứng của
gai mũi sau của
mỏm tháp của
mỏm bướm của
Nếp khẩu cái ngang
Lỗ khẩu cái
lớn
bé
Tuyến khẩu cái
TK khẩu cái
nối với TK mũi - khẩu cái

xuống
lớn

lesser, 42, 43, 45, 52, 62, 122, 131, 133
posterior inferior lateral nasal branch from, 42, 43
Palatine process, 14, 38, 52, 56
Palatine raphe, 52
Palatine suture
median, 8
transverse, 8
Palatine tonsil, 51, 52, 58
Palatine vein, 70
external, 70
Palatine vessels, greater, 10
Palatoglossal arch, 51, 58
Palatoglossus muscle, 52, 58, 59, 64, 126
in palatoglossal arch, 60
Palatopharyngeal arch, 51, 58, 64, 66
Palatopharyngeal muscle, 58
Palatopharyngeal sphincter (Passavant's ridge), 65
Palatopharyngeus muscle, 52, 59, 126, 235
Palmar aponeurosis, 442, 446, 454, 462, 480
reflected, 460
septa from, 460
Palmar (arterial) arch
deep, 465, 484
superficial, 460, 484
Palmar carpal arterial arch, 465
Palmar carpal ligament, 446, 447, 454, 460
Palmar crease, proximal, 418
Palmar digital artery
common, 462, 465
proper, 462, 471
Palmar digital nerve
common, 476
proper, 476
Palmaris brevis muscle, 476
Palmaris longus muscle, 442, 446, 448, 450, 475
Palmaris longus tendon, 418, 420, 446, 447, 454, 460
Palmar ligament, 471
Palmar venous arch, superficial, 460
Palpebral arterial arch, 85
Palpebral artery
inferior lateral, 85
inferior medial, 85
lateral, 85
median, 85
superior lateral, 85
superior medial, 85
Palpebral conjunctiva, 81
Palpebral ligament
lateral, 81
medial, 81, 83
Palpebral nerve, 24
Pampiniform (venous) plexus, 256
Pancreas, 126, 167, 179, 273, 290, 297, 347
acini of, 298
anterior view of, 315
arteries of, 301
body of, 272
common areas of pain in, 328
cross section of, 297
head of, 272, 278, 279, 294, 298, 304, 338
arteries of, 304
bé
nhánh mũi ngoài sau dưới (của)
Mỏm khẩu cái
Vách khẩu cái dọc
Đường khớp khẩu cái
giữa
ngang
Hạnh nhân khẩu cái
TM khẩu cái
ngoài
Mạch máu khẩu cái, lớn
Cung khẩu cái - lưỡi
Cơ khẩu cái - lưỡi
trong cung khẩu cái - lưỡi
Cung khẩu cái - hầu
Cơ khẩu cái - hầu
Cơ thắt khẩu cái - hầu (gờ Passavant)
Cơ khẩu cái - hầu
Cân gan tay
lật xuống
các vách tư
Cung ĐM gan tay
sâu
nông
Cung ĐM gan cổ tay
Dây chằng gan cổ tay
Nếp gan tay gần
ĐM gan ngón (tay)
chung
riêng
TK gan ngón tay
chung
riêng
Cơ gan tay ngắn
Cơ gan tay dài
Gân cơ gan tay dài
Dây chằng gan tay
Cung TM gan tay, nông
Cung ĐM mí mắt
ĐM mí mắt
dưới ngoài
dưới trong
ngoài
trong
trên ngoài
trên trong
Kết mạc mí (mắt)
Dây chằng mí mắt
ngoài
trong
TK mí mắt
Đám rối (TM) hình dây leo
Tụy
các nang của
nhìn trước của
các ĐM của
thân của
các vùng thông thường của cảm giác đau của
thiết đồ ngang
đầu (của)
các ĐM của
in situ, 347
innervation of, 168, 328
lymph vessels and nodes of, 315
neck of, 298
posterior view of, 304, 315
tail of, 272, 298, 299, 329
artery to, 301
with uncinate process, 339
uncinate process of, 298
veins of, 309
Pancreatic artery
dorsal, 300, 301, 305, 306
greater, 301
inferior, 301, 305, 306
Pancreatic duct, 294, 295, 298
accessory, 279, 298
principal, 279
sphincter of, 295
union of bile ducts and, 295
Pancreatic lymph nodes, superior, 314
left, 314
right, 314
Pancreatic notch, 298
Pancreaticoduodenal artery
anastomosis of, 306
anterior superior, 272, 300, 305, 306, 320, 321
inferior, 302, 305, 307, 322
anterior, 306, 320, 321
common portion of, 306
plexus on, 319, 320, 322
posterior, 306
posterior inferior, 320, 321
posterior superior, 305, 306, 320, 321
phantom, 301
superior, 321
plexus on, 319
Pancreaticoduodenal lymph nodes, 315
Pancreaticoduodenal plexus inferior, 322, 323
Pancreaticoduodenal vein
anterior, 312
anterior inferior, 311
anterior superior, 311
inferior, 313
posterior, 312, 313
posterior inferior, 311
superior, 312
Pancreatic vein, 311, 313
dorsal or superior, 313
great, 313
Papilla
muscle fibers to, 282
of teeth, 57
Papillary duct, 336
Papillary muscle
anterior, 220, 223, 224, 225
left anterior, 224
left posterior, 224
posterior, 220, 223, 225
right anterior, 224
right posterior, 224
septal, 220, 223, 224
Paracentral artery, 141, 142
Paracentral lobule, 106
Paracentral sulcus, 106
Paracolic gutter
left, 271, 362, 363
right, 271, 281, 362, 363
Paracolic lymph nodes, 317
Paradidymus, 389
ở tại chỗ
chi phối TK
các hạch và mạch bạch huyết của
cổ (của)
nhìn sau
dưới (của)
ĐM đến
với mỏm móc
mỏm móc của
các TM của
ĐM tụy
lưng
lớn
dưới
Ống tụy
phụ
chính
cơ thắt của
hợp nhất của các ống mật và
Các hạch bạch huyết tụy, trên
trái
phải
Khuyết tụy
ĐM tá - tụy
nhánh nối của
trên - trước
dưới
trước
phần chung của
đám rối trên
sau
dưới - sau
trên - sau
bóng, vé mỡ
trên
đám rối trên
Các hạch bạch huyết tá - tụy
Đám rối tá - tụy, dưới
TM tá - tụy
trước
dưới - trước
trên - trước
dưới
sau
dưới - sau
trên - sau
TM tụy
lưng hoặc trên
lớn
Nhú
các sợi cơ đến
của răng
Ống nhú
Cơ nhú
trước
trước - trái
sau - trái
sau
trước - phải
sau - phải
vách
ĐM cạnh trung tâm
Tiểu thùy cạnh trung tâm
Rãnh cạnh trung tâm
Rãnh cạnh kết tràng
trái
phải
Các hạch bạch huyết cạnh kết tràng
Thể cạnh tinh hoàn

Paraduodenal fossa, 270
Parahippocampal gyrus, 106, 107, 108, 119
Paramedian artery, 140
Paramesonephric (müllerian) duct, 389
Paramesonephric tubule, 389
Paranasal sinus
age-related changes in, 50
bones of, at birth, 50
coronal section of, 48
cross section of, 47
horizontal section of, 48
lateral dissection of, 49
sagittal section of, 49
Pararectal fossa, 362, 363, 369
floor of, 392
Pararenal fat, 179
Parasternal lymph nodes, 184
Parasympathetic fibers
postganglionic, 44
preganglionic, 44
Parasympathetic nerve, in tracheobronchial tree, 210
Parasympathetic nervous system
schema of, 168
topography of, 166
Parathyroid gland, 76
inferior, 75, 76
right lateral view of, 75, 76
superior, 75, 76
superior view of, 75, 76
Paratracheal lymph nodes

left, 208
right, 208
Paraumbilical vein, 312
to round ligament of liver, 256
tributaries of, 256
Paraurethral (Skene's) glands, 389
primordium of, 389
Paraventricular nucleus, 147
Paravertebral anastomosis, 172
Paravesical fossa, 369
Parenchyma, blood vessels in, 337

Parietal artery, 141
anterior, 141, 142
anterior parietal, 142
posterior, 141, 142
Parietal bone, 2, 4, 6, 8, 9
tuber (eminence) of, 12
Parietal cells, 9, 276
Parietal emissary vein, 23
Parietal foramen, 7
Parietal limb, 220
Parietal lobe, 105
Parietal lobule
inferior, 105
superior, 105
Parietal operculum, 105
Parietal pleura
cervical, 196, 197, 230
costal, 194, 198, 206, 211, 230
left border of, 197
right border of, 197
diaphragmatic part of, 193, 194, 198, 206, 211
mediastinal part of, 193, 194, 198, 206, 211, 215, 230
Parietooccipital artery, 142, 143
Parietooccipital sulcus, 105, 106, 143

Ngách (hố) cạnh tá tràng
Hồi cạnh hải mã

ĐM xuyên
Ống cạnh trung thận (ống Müller)
Tiểu quản cạnh trung thận
Xoang cạnh mũi
những sự thay đổi theo tuổi
các xương của, lúc sơ sinh
thiết đồ đứng ngang
thiết đồ ngang của
thiết đồ ngang
phẫu tích mặt ngoài
thiết đồ đứng dọc
Hố cạnh trực tràng
sàn (nền) của
Mỡ cạnh thận
Các hạch bạch huyết cạnh ức
Các sợi đối giao cảm
sau hạch
trước hạch
TK đối giao cảm, trong cây khí phế quản
Hệ TK đối giao cảm
sơ đồ của
đinh khu của
Tuyến cận giáp
dưới
nhìn phải - bên
trên
nhìn trên
Các hạch bạch huyết cạnh khí quản
trái
phải
TM cạnh rốn
đến dây chằng tròn của gan
các nhánh của
Các tuyến cạnh niệu đạo (Skene)

tiền thân của
Nhân cạnh não thất
Các nhánh nối cạnh đốt sống
Hố cạnh bàng quang
Các mạch máu trong nhu mô thận
ĐM đỉnh
trước
đỉnh trước
sau
Xương đỉnh
u của
Tế bào thành
TM liên lạc đỉnh
Lỗ đỉnh
Dải băng thành
Thùy đỉnh
Tiểu thùy đỉnh
dưới
trên
Nắp đỉnh
Màng phổi thành
đỉnh
sườn
bờ trái của
bờ phải của
phần hoành của

phần trung thất của

ĐM đỉnh - chẩm
Rãnh đỉnh - chẩm

Parolfactory area, 106
Parotid duct, 25, 54
Parotid gland, 25, 26, 27, 28, 31, 32, 55, 125, 134, 166, 167
accessory, 61
cholinergic and adrenergic synapses to

serous, 61
horizontal section of, 25
Parotid lymph nodes
deep, 72
superficial, 72
Parotid papilla, 51
Parotid space, 34
Pars distalis, 147
Pars flaccida, 93
Pars interarticularis, 155
Pars intermedia, 147
Pars tensa, 93
Pars tuberalis, 147
Parturition, neuropathways in, 414

Passavant's ridge. See **Palatopharyngeal sphincter (Passavant's ridge)**
Patella, 485, 492, 493, 494, 501, 507, 511, 519, 521
anteroposterior radiograph of, 510
radiograph of, 510
Patellar anastomosis, 500, 512
Patellar bursa, 508
Patellar capsule, iliotibial tract blended into, 508
Patellar ligament, 485, 489, 492, 493, 494, 508, 511, 514, 520, 521
Patellar nerve plexus, 544
Patellar retinaculum
iliotibial tract blended into, 508
lateral, 492, 493, 507, 508, 519, 520
medial, 492, 493, 501, 506, 508, 519, 520
Pecten, 393
Pecten pubis, 248, 486
Pectinate ligament, 88
Pectinate line, 393
Pectinate muscle, 220
Pectineal ligament (Cooper's), 188, 250, 251, 259, 262, 263
Pectineal line, 248, 263, 352, 353, 486, 489, 505, 538
Pectineus muscle, 376, 489, 492, 493, 500, 538
attachments of, 489, 491
Pectoralis major muscle, 27, 28, 181, 182, 188, 192, 198, 243, 244, 245, 246, 247, 249, 250, 418, 419, 428
abdominal part of, 424
clavicular head of, 181
deep to pectoral fascia, 182
fascia of, 26, 428
insertion of, 420
origin of, 419
sternocostal head of, 424
tendon of, 433
Pectoralis minor muscle, 198, 243, 244, 245, 420, 428, 433
fascia of, 428
insertion of, 420
invested by clavicopectoral fascia, 188
Pectoralis minor tendon, 429, 430

Vùng cạnh khứu (dưới chai)
Ống tuyến mang tai
Tuyến mang tai

phụ
các xinap (khớp thần kinh) gây tiết cholin và adrenalin đến
thanh dịch
thiết đồ ngang
Các hạch bạch huyết mang tai
sâu
nông
Nhú tuyến mang tai
Hố mang tai
Phần xa (khối chính)
Phần chùng
Phần gian khớp
Phần trung gian
Phần căng
Phần củ (phần phễu)
Sinh đẻ, những đường dẫn truyền thần kinh
Gờ Passavant. Xem **Cơ thắt khẩu cái - hầu**

Xương bánh chè

phim chụp X quang trước - sau
phim chụp X quang
Vòng nối bánh chè
Túi hoạt dịch xương bánh chè
Bao khớp bánh chè, dải chày - chậu hòa vào
Dây chằng bánh chè

Đám rối TK bánh chè
Mạc giữ bánh chè
dải chậu - chày hòa vào
ngoài

trong

Lược
Mào lược xương mu
Dây chằng lược
Đường lược (hậu môn - trực tràng)
Cơ lược
Dây chằng lược (dây chằng Cooper)
Đường lược

Cơ lược

các chỗ bám của
Cơ ngực lớn

phần bụng của
đầu đòn của
sâu vào mạc ngực
mạc của
chỗ bám của
nguyên ủy của
đầu ức - sườn của
gân của
Cơ ngực bé

mạc của
bám tận
được bao bởi mạc đòn - ngực

Gân cơ ngực bé

Pectoralis muscle, 189
Pectoral nerve
lateral, 188, 428, 430
medial, 188, 428, 429, 430
median, 428
Pedicle, lumbar vertebrae, 155
Pelvic brim, 370
sacral part of, 157
Pelvic floor
contents of, 354–366
female, 356
Pelvic foramina, radiograph of, 355
Pelvic inlet
diameters of, 354
female, 354
male, 354
radiograph of, 355
Pelvic ligaments, 372
Pelvic organs, female, arteries and veins of, 400
Pelvic outlet
anteroposterior diameter of, 354
female, 354
transverse diameter of, 354
Pelvic plexus, 412
Pelvic scans, 397
Pelvic viscera
female, 360, 369
nerves of, 412
male, 361
nerves of, 410
Pelvis, 351
anterior view of, 352
arcus tendineous fasciae, 372
bones and ligaments of, 352–353
false, 351, 362
female, 356
arteries and veins of, 402
contents of, 360
lymph nodes and vessels of, 407
radiographs of, 355
sagittal MR images of, 397
structures in, 370–375
lateral view of, 352
linea terminalis of, 362, 364
male, 354
arteries and veins of, 401, 403, 405
contents of, 363, 387
lymph nodes and vessels of, 408
radiographs of, 355
sagittal MR images of, 397
structures of, 380–387
surface anatomy of, 351
median section of, 352
posterior view of, 352
renal, 339
sex differences of, 354
true, 352
viscera of, nerves of, 412
Penis
body of, 351, 388
bulb of, 382, 383, 385
artery of, 383, 405
cavernous nerves of, 410, 412
crus of, 360, 366, 385
deep arteries of, 381, 383, 385, 404
deep dorsal vein of, 249
deep fascia of, 361, 380, 381, 382, 385, 387, 401, 403, 405
dorsal arteries of, 381, 383, 401
dorsal nerve of, 411
Cơ ngực
TK ngực
ngoài
trong
giữa
Cuống, đốt sống thắt lưng
Eo chậu
phần cùng của
Nền chậu
các cấu trúc của
nữ
Lỗ cùng chậu hông, phim chụp X quang
Eo trên
các đường kính của
nữ
nam
phim chụp X quang
Dây chằng chậu
Các cơ quan trong chậu hông nữ, các ĐM và TM của
Eo dưới
đường kính trước sau của
nữ
đường kính ngang của
Đám rối chậu
Cắt lớp chậu hông
Tạng chậu
nữ
các TK của
nam
các TK của
Chậu hông
nhìn trước
cung gân mạc (chậu)
xương và dây chằng của
giả
nữ
các ĐM và TM của
các cơ quan trong
các hạch và mạch bạch huyết của
các phim chụp X quang
hình chụp cộng hưởng từ đứng dọc
các cấu trúc trong
nhìn bên
đường tận cùng
nam
các ĐM và TM của
các cơ quan trong
các hạch và mạch bạch huyết của
các phim chụp X quang
hình ảnh chụp cộng hưởng từ đứng dọc
các cấu trúc của
giải phẫu bề mặt của
thiết đồ đứng dọc giữa
nhìn sau
thận
sự khác biệt giới tính của
thất
các TK của tạng
Dương vật
thân của
hành của
ĐM của
các TK hạng của
trụ của
các ĐM sâu của
các TM mu sâu của
mạc sâu của
các ĐM mu của
TK mu của
dorsal nerves of, 381, 383, 405, 409, 410, 411, 416, 503
dorsal veins of
deep, 359, 361, 381, 383, 401, 403, 405
hiatus for, 358
superficial, 351, 381, 403
frenulum of, 382
fundiform ligament of, 259, 361
glans, 351, 361, 382, 385, 388
corona of, 382
neck of, 382
sagittal MR images of, 397
internal pudendal artery of, 383
lateral superficial vein of, 381
raphe of, 388
section through body of, 381
skin of, 380, 381, 382, 387
superficial fascia of, 249, 250, 381, 382, 387
suspensory ligament of, 250, 361
Perforated substance, 114
anterior, 107, 114, 119
posterior, 107, 114
Perforating artery, 501
anteromedial central, 140
posteromedial, 140
radiate, 335
from thigh, 512
Perforating artery, radiate, 335
Perforating cutaneous nerve, 411, 413
of hip, 503
of lower limb, 545
sacral, 499
Perforating vein, 337
of arm, 479
of forearm, 480
Perianal skin, 394
sweat glands and hair in, 393
Perianal space, 392, 393, 396
Perianal tissues, 388
Perianal venous plexus
external, 392
internal, 392
Pericallosal artery, 141, 142
posterior, 143
Pericardiacophrenic artery, 194, 206, 211, 230, 241, 255
left, 193
right, 193
Pericardiacophrenic vein, 194, 206, 211, 212, 230, 231, 241
Pericardiacophrenic vessels, 215
Pericardial reflection, 214, 220
Pericardial sac
anterior view of, 215
left lateral view of, 215
Pericardial sinus
oblique, 215, 246
transverse, 215, 220
Pericardial sinus, transverse, 212
Pericardium, 211, 215, 233
bare area of, 196
diaphragmatic part of, 215
fibrous, 198, 230
line of fusion to diaphragm, 211
over right atrium, 230
mediastinal part of, 194
reflection of, 214, 220, 221
at site of great vessels reflection, 212
sternocostal part of, 215
Perichoroidal space, 87, 88
Pericranium, 102
các TK mu của
các TM mu của
sâu
lỗ của
nông
mép của
dây chằng hình quai của
qui đầu
vành của
cổ của
hình ảnh chụp cộng hưởng từ đứng dọc
ĐM thẹn trong của
TM nông ngoài của
đường (vách) giữa của
thiết đồ qua thân của
da của
mạc nông của
dây chằng treo của
Chất thủng
trước
sau
ĐM xuyên
trung tâm trước giữa
sau giữa
tia
từ đùi
ĐM xuyên tia
TK bì xuyên
của hông
của chi dưới
túi cùng
TM xuyên
của cánh tay
của cẳng tay
Da quanh hậu môn
các tuyến mồ hôi và lông ở
Khoang quanh hậu môn
Các mô quanh hậu môn
Đám rối TM quanh hậu môn
ngoài
trong
ĐM quanh chai
sau
ĐM hoành màng ngoài tim
trái
phải
TM hoành màng ngoài tim
Các mạch hoành màng ngoài tim
Chỗ gập lại của màng ngoài tim
Túi màng ngoài tim
nhìn trước
nhìn bên - trái
Xoang màng ngoài tim
chếch
ngang
Xoang ngang màng ngoài tim
Màng ngoài tim
vùng trần của
phần hoành của
xơ
dường dính với cơ hoành
phủ lên tâm nhĩ phải
phần trung thất của
chỗ gập lại của
ở chỗ quặt lại tại các mạch lớn
phần ức - sườn của
Khoang trên màng mạch
Màng (xương) quanh sọ

Periglandular plexus, 326
Periglomerular cell, 119
Perimuscular rectal venous plexus, 311
Perineal artery, 370, 403, 404, 405
  transverse, 405
Perineal body, 359, 361, 365, 378, 380, 381, 382, 383, 384, 391, 395, 403, 404, 405
Perineal compartment, superficial, 396
Perineal flexure, 376
Perineal ligament, transverse, 356, 358, 361, 364, 380, 383, 405
Perineal lymph vessels, 317
Perineal membrane, 263, 358, 365, 366, 380, 381, 383, 391, 404, 405, 411, 413
  left, 354
Perineal muscle
  deep fascia of, 356
  deep transverse, 356, 360, 361, 381, 383, 404
  superficial transverse, 356, 380, 381, 382, 391, 404, 405
Perineal nerve, 410, 411, 413, 503
  deep, 411, 413, 530
    lateral branch of, 530, 531
  deep branches of, 411
  in male, 411
  posterior scrotal and labial branches of, 499
  in pudendal canal, 392
  superficial, 411, 413
  superficial branches of, 411
Perineal raphe, 388
Perineal space
  male, 383
  superficial, 361, 370, 378, 404, 405
Perineal vein, 405
Perineopelvic spaces, 396
Perineum, 347
  abscess in, 396
  female, 360, 377, 395
    arteries and veins of, 404
    deep, 379
    lymph vessels and nodes of, 407
    nerves of, 413
    structures of, 371–375
    superficial dissection of, 378
  interdigitating fibers of, 357
  male, 361
    arteries and veins of, 405
    deeper dissection of, 381
    frontal section, anterior view of, 383
    nerves of, 411
    structures of, 380–387
    superficial dissection of, 380
    surface anatomy of, 351
Periodontium, 57
Periorbita, 83
Periosteum
  alveolar, 57
  mandibular or maxillary, 57
Periportal space, 291
Perirenal fat, 179, 342
Perisinusoidal spaces, 291
Peritoneal fold
  hepatic artery in, 272
  testicular vessels in, 363
Peritoneum, 179, 236, 252, 261, 284, 322, 329, 342, 412
  female, 365, 366, 378, 400, 412
    inferior, 415
    potential spaces of, 364
  forming pararectal fossa floor, 392
  male, 361, 366
    inferior extent of, 415
  parietal, 271, 273, 331, 348, 362, 363, 373
    of anterior abdominal wall, 348
    on omental bursa posterior wall, 331
    phrenic nerve to, 327
  of posterior abdominal wall, 274
  visceral, 273, 326
Perivascular fibrous (Glisson's) capsule, 290
Peroneal nerve, deep, 530
Peroneus brevis tendon, 535
Peroneus longus tendon, 535
  fibrous sheath of, 535
Pes anserinus, 489, 492, 493
  attachments of, 489, 515
Pes hippocampus, 111, 112
Petrosal ganglion, 131, 135
Petrosal nerve
  deep, 123, 125, 131, 133
  greater, 86, 123, 124, 125, 131, 133, 135
    groove for, 9, 97
    hiatus for, 11
  lesser, 86, 93, 122, 123, 125, 134
    groove for, 9
    hiatus for, 11
Petrosal sinus
  inferior, 11, 103
    groove for, 6, 9
  superior, 97, 103
    groove for, 9
Petrosal vein, 144
  draining to petrosal sinus, 144
Petrosquamous fissure, 12
Petrotympanic fissure, 10
Peyer's patches, 280
Phalanx, 524
  distal, 456, 471
    cross section of, 471
    of great toe, 537
    ulnar nerve, innervated by, 476
  dorsal, 523
  fourth, base of, radiograph of, 457
  middle, 456, 471, 523
    radiograph of, 457
    ulnar nerve, innervated by, 476
  plantar view of, 523
  proximal, 456, 523
    of great toe, 537
    radiograph of, 457
  of ring finger, distal, radiograph of, 457
  of thumb, distal, radiograph of, 457
  tuberosity of, 523
Pharyngeal aponeurosis, 235
Pharyngeal artery, 40
  ascending, 11, 34, 40, 69, 136, 138
    meningeal branches of, 100
    pharyngeal branch of, 64
    posterior meningeal branch of, 136
    tonsillar branch of, 64
Pharyngeal constrictor muscle
  glossopharyngeal part of, 59
  inferior, 27, 75, 76, 80, 126, 233, 234

Đám rối quanh tuyến
Tế bào quanh quản cầu
Đám rối TM trực tràng quanh cơ

ĐM đáy chậu
  ngang
Trung tâm gân (thể) đáy chậu

Khoang đáy chậu nông

Chỗ gấp đáy chậu
Dây chằng ngang đáy chậu

Các mạch bạch huyết đáy chậu
Màng đáy chậu
  trái
Cơ đáy chậu
  mạc sâu của
  ngang sâu
  ngang nông
TK đáy chậu
  sâu
    nhánh bên của
    các nhánh sâu của
    ở nam
    các nhánh bìu và môi sau của
    trong ống thẹn
    nông
    các nhánh nông của
Đường giữa đáy chậu
Khoang đáy chậu
  nam
  nông
TM đáy chậu
Các khoang đáy chậu - chậu hông
Đáy chậu
  áp xe trong
  nữ
    các ĐM và TM của
    sâu
    các hạch và mạch bạch huyết của
    các TK của
    các cấu trúc của
    phẫu tích nông
  các sợi đan của
  nam
    các ĐM và TM của
    phẫu tích sâu
    thiết đồ đứng, nhìn trước
    các TK của
    các cấu trúc của
    phẫu tích nông
    giải phẫu bề mặt
Màng xương huyệt răng
Màng xương ổ mắt
Ngoại cốt mạc (màng ngoài xương)
  ổ răng
  xương hàm trên và xương hàm dưới
Khoang quanh cửa
Mỡ quanh thận
Các khoang quanh xoang
Nếp phúc mạc
  ĐM gan trong
  các mạch máu tinh hoàn trong
Phúc mạc (màng bụng)

  nữ
    dưới
    các khoang (ảo) của
  tạo thành nền của hố cạnh trực tràng
  nam
    vùng dưới của
  thành
    của thành bụng trước
    ở thành sau túi mạc nối
    TK hoành đến
  của thành bụng sau
  tạng
Bao xơ quanh mạch (bao Glisson)
TK mác sâu
Gân cơ mác ngắn
Gân cơ mác dài
  bao xơ của
Gân chân ngỗng
  các chỗ bám của
Chân hải mã
Hạch đá
TK đá
  sâu
  lớn
    rãnh cho
    lỗ cho
  nhỏ
    rãnh cho
    lỗ cho
Xoang đá
  dưới
    rãnh cho
  trên
    rãnh cho
TM đá
  dẫn lưu tới xoang đá
Khe đá - trai
Khe đá - nhĩ
Mảng Peyer
Xương đốt ngón
  xa
    thiết đồ ngang của
    của ngón chân cái
    được chi phối bởi TK trụ
  mặt mu
  thứ tư, nền của, phim chụp X quang
  giữa
    phim chụp X quang
    được chi phối bởi TK trụ
  nhìn mặt gan
  gần
    của ngón chân cái
    phim chụp X quang
  của ngón đeo nhẫn, xa, phim chụp X quang
  của ngón tay cái, xa, phim chụp X quang
  lồi củ của
Cân hầu
ĐM hầu
  lên
    các nhánh màng não của
    nhánh hầu của
    nhánh màng não sau của
    nhánh hạnh nhân của
Cơ khít hầu
  phần lưỡi - hầu của
  dưới

cricopharyngeus part of, 233, 234
middle, 27, 59, 75, 126, 235
superior, 40, 52, 55, 59, 69, 75, 126, 235
glossopharyngeal part of, 59, 65
Pharyngeal muscle, longitudinal, 235
Pharyngeal nerve, 133
Pharyngeal plexus, 62, 71, 125, 126, 130, 131
Pharyngeal raphe, 37, 60, 63, 65, 67, 75, 76, 234
Pharyngeal recess, 37, 47, 64, 66
Pharyngeal region
arteries of, 69
nerves of, 71
veins of, 70
Pharyngeal tonsil, 37, 63, 64, 66, 67
Pharyngeal tubercle, 64, 65, 67
Pharyngobasilar fascia, 52
Pharyngoepiglottic fold, 235
fibers to, 65
Pharyngoesophageal junction, 235
Pharyngotympanic tube. See **Auditory (pharyngotympanic, Eustachian) tube**
Pharynx
afferent innervation of, 62
arteries of, 69
lymphatic drainage of, 73
lymph nodes and vessels of, 73

median section of, 63
muscles of
lateral view of, 68
median (sagittal) section of, 65
partially opened posterior view of, 67
nerves of, 62
opened posterior view of, 66
posterior view of, 75
posterior wall of, 51
veins of, 71
Philtrum, 1
Phrenic artery
inferior, 237, 305, 318, 333, 347
left inferior, 272, 300, 319, 320, 332, 333
recurrent branch of, 300
sympathetic fibers along, 240
right inferior, 300, 319, 320, 333, 346
Phrenic ganglion, 320, 327
Phrenic lymph nodes, inferior, 184, 266
Phrenic nerve, 30, 32, 74, 129, 130, 189, 193, 198, 206, 210, 211, 226, 230, 243, 429
anterior, 195, 321
efferent and afferent fibers of, 193
left, 193, 194, 215, 346
nerve to, 430
pericardial branch of, 193
phrenicoabdominal branches of, 193
right, 193, 194, 215, 244, 318, 327, 346
Phrenicocolic ligament, 272
Phrenic plexus, 410
inferior, 318
left inferior, 319, 320, 323, 346
right inferior, 319, 320, 323, 346
Phrenic vein
inferior, 320
left inferior, 320
Phrenoesophageal ligament, 236
Pia-arachnoid mater, 91
Pial plexus, 171
arterial, 172
peripheral branches from, 173
venous, 173
Pia mater, 91, 99, 102
overlying spinal cord, 169
thoracic, 170
Pigment cells, 120
Pillar cells, 94, 120
Pineal body, 106, 110, 111, 114
Pineal recess, 108
Piriform fossa (recess), 233
Piriformis muscle, 263, 411, 489, 495, 503
nerve to, 499
Piriform lobe, 119
Pisiform, 442, 446, 447, 454, 456, 460, 465
radiograph of, 457
Pituitary gland, 107, 147
anterior lobe of, 140, 147, 148
posterior lobe of, 140, 147, 148
sagittal MR image of, 149

in sella turcica, 37
Pituitary stalk, 147
Plantar aponeurosis, 533, 534, 535
digital slips of, 532
lateral band of, 532
Plantar arterial arch, deep, 531, 536
posterior penetrating branches from, 520, 536
Plantar artery
deep, 530, 535, 536
lateral, 535, 536
cutaneous branches of, 535
medial, 534
cutaneous branches of, 534, 535
deep branches of, 534
superficial branch of, 533, 534, 535
posterior perforating branches of, 536
Plantar calcaneonavicular ligament, 536
Plantar digital artery, common, 534
Plantar digital nerve, common, 534, 541
Plantar interosseous muscle, 537
Plantaris muscle, 494, 495, 511, 515, 540, 541
attachments of, 491, 515
innervation of, 541
Plantaris tendon, 495, 516, 517, 522
Plantar ligament, 536
long, 528, 536
short, 527
Plantar nerve
lateral, 534, 535, 540, 541
cutaneous branches of, 535
deep branches of, 535
plantar cutaneous branches of, 545
proper plantar digital branches of, 533, 534, 535
superficial branch of, 535
medial, 534, 540
deep branch of, 534, 535
plantar cutaneous branches of, 535, 545

phần nhẵn - hầu của
giữa
trên
phần lưỡi - hầu của
Cơ hầu, dọc
TK hầu
Đám rối hầu
Vách giữa hầu
Ngách hầu
Vùng hầu
các ĐM của
các TK của
các TM của
Hạnh nhân hầu
Củ hầu
Mạc hầu - nền
Nếp hầu - nắp thanh môn
các thớ đến
Chỗ nối hầu - thực quản
Vòi hầu - nhĩ. Xem **Vòi tai**
Hầu
chi phối TK hướng vào
các ĐM của
dẫn lưu bạch huyết của
các hạch và mạch bạch huyết của
thiết đồ đứng dọc của
các cơ của
nhìn bên
thiết đồ đứng dọc của
mở một phần nhìn từ sau
các TK của
mở ra nhìn từ sau
nhìn sau
thành sau của
các TM của
Nhân trung
ĐM hoành
dưới
dưới - trái
nhánh quặt ngược của
các sợi giao cảm dọc theo
dưới - phải
Hạch hoành
Các hạch bạch huyết dưới hoành
TK hoành
trước
các sợi tới và đi của
trái
TK đến
nhánh màng ngoài tim của
các nhánh hoành - bụng của
phải
Dây chằng hoành - kết tràng
Đám rối hoành
dưới
dưới - trái
dưới - phải
TM hoành
dưới
dưới - trái
Dây chằng hoành - thực quản
Màng nuôi - nhện
Đám rối màng mềm (nuôi)
ĐM
các nhánh ngoài vỉ từ
TM
Màng mềm (màng nuôi)
bọc tủy gai
ngực
Các tế bào sắc tố
Các tế bào cột
Tuyến tùng
Ngách tùng
Hố (ngách) hình lê
Cơ hình lê
TK đến
Thùy hình quả lê
Xương đậu
phim chụp X quang
Tuyến yên
thùy trước của
thùy sau của
hình ảnh chụp MR theo mặt phẳng đứng dọc
trong hố yên
Cuống tuyến yên
Cân gan chân
các dải ngón chân của
dải bên của
Cung ĐM gan chân sâu
các nhánh xuyên sau từ
ĐM gan chân
sâu
ngoài
các nhánh bì của
trong
các nhánh bì của
các nhánh sâu của
nhánh nông của
các nhánh xuyên sau của
Dây chằng gót - ghe gan chân
ĐM gan ngón chung
TK gan ngón chung
Cơ gian cốt gan chân
Cơ gan chân
các chỗ bám của
chi phối TK
Gân cơ gan chân
Dây chằng gan chân
dài
ngắn
TK gan chân
ngoài
các nhánh bì của
các nhánh sâu của
các nhánh bì gan chân của
các nhánh gan ngón riêng của
nhánh nông của
trong
nhánh sâu của
các nhánh bì gan chân của

proper plantar digital branches of, 533, 534, 535
superficial branch of, 534
Platysma muscle, 26, 28, 60, 124
Pleura, 331
abdominal, 349
cupula of, 74
mediastinal, 194
parietal, 206
spinal nerves of, 170
thoracic, 170
visceral, 205
Pleural cavity
costodiaphragmatic recess of, 196, 197, 330, 331
left costodiaphragmatic recess of, 104, 206
left costomediastinal recess of, 194
right costodiaphragmatic recess of, 194
Pleural reflection, 196
Plica semilunaris, 81, 82
Pneumothorax, chest drainage tube placement in, 190
Pons, 106, 114, 134, 135
axial CT image of, 150
sagittal MR image of, 149
Pontine artery, 140, 141, 143
Pontine taste area, 135
Pontine vein
lateral, 144
transverse, 144
Pontomesencephalic vein, anterior, 144
Popliteal artery, 512
Popliteal fossa, 485
Popliteal ligament, arcuate, 511
Popliteal ligament, oblique, 511
Popliteal lymph nodes, 546
Popliteal surface, 489
Popliteal vein, 546
Popliteal vessels, 495
Popliteus muscle, 491, 511, 515, 541
attachments of, 515, 541
nerve to, 541
Popliteus tendon, 508, 510
origin of, 507
Pores of Kohn, 204
Portacaval anastomosis, 312
Porta hepatis, 287
Portal space, limiting plate of, 291, 292
Portal triad, 273, 278, 290, 297, 298
cross section of, 273
Portal vein, 297
branch of, 291, 292
cross section of, 297, 338
Postanal space
deep, 396
superficial, 396
Postcaval lymph nodes, lateral, 343
Postcentral gyrus, 105
Postcentral sulcus, 105
Posterior chamber, 81, 87, 88, 90
Posterior limiting lamina (Descemet's membrane), 88
Posteromedial central artery, 140

các nhánh gan ngón riêng của
nhánh nông của
Cơ bám da cổ
Màng phổi
bụng
đỉnh của
trung thất
thành
các TK gai sống của
ngực
tạng
Khoang màng phổi
ngách sườn - hoành của
ngách sườn - hoành trái của
ngách sườn - trung thất trái của
ngách sườn - hoành phải của
Chỗ gập lại của màng phổi
Nếp bán nguyệt
Tràn khí màng phổi, đặt ống dẫn lưu ngực
Cầu não
hình chụp CT theo mặt phẳng ngang
hình chụp MR theo mặt phẳng đứng dọc
ĐM cầu não
Vùng vị giác ở cầu não
TM cầu não
bên
ngang
TM cầu trung não trước
ĐM kheo
Hố kheo
Dây chằng kheo cung
Dây chằng kheo chéo
Các hạch bạch huyết kheo
Bề mặt vùng kheo
TM kheo
Các mạch máu kheo
Cơ kheo
các chỗ bám của
TK đến
Gân kheo
nguyên ủy của
Các lỗ Kohn
Vòng nối cửa - chủ
Cửa gan
Khoang cửa, tấm giới hạn của
Bộ ba cửa
thiết đồ ngang của
TM cửa
nhánh của
thiết đồ ngang của
Khoang sau hậu môn
sâu
nông
Các hạch bạch huyết sau TM chủ dưới
Hồi sau trung tâm
Rãnh sau trung tâm
Hậu phòng
Mành giới hạn hậu phòng (màng Descemet)
ĐM xuyên (ĐM trung tâm giữa sau)

Postganglionic sympathetic fibers, 346
ciliary ganglion, 132
female reproductive organs, innervation of, 415
male reproductive organs, innervation of, 416
urinary bladder and lower ureter innervation, 417
Postlunate fissure, 113
Poupart's ligament. See **Inguinal ligament (Poupart's)**
Preaortic lymph nodes, 317, 408
Precaval lymph nodes, lateral, 343
Prececal lymph nodes, 317
Precentral gyrus, 105
Precentral sulcus, 105
Prechiasmatic groove, 9
Preculminate vein, 144
Precuneal artery, 142
Precuneus, 106
Prefrontal artery, 141
Preganglionic sympathetic cell body, 44, 132
Preganglionic sympathetic fibers, 346
ciliary ganglion, 132
female reproductive organs, innervation of, 415
male reproductive organs, innervation of, 416
urinary bladder and lower ureter innervation, 417
Premolars, 56, 57
Preoccipital notch, 105
Prepatellar bursa, subcutaneous, 511
Prepontine cistern, 109
Prepuce, 388
of clitoris, 388
of penis, 361
site of, 388
site of future origin of, 388
Preputial gland, opening of, 382
Prepyloric vein, 311
Prerectal muscle fibers (of Luschka), 359
Presacral space, 364, 396
Presymphyseal node, 408
Pretracheal lymph node, 74
Prevertebral anastomosis, 172
Prevertebral muscle, 30
Prevesical lymph node, lateral, 343
Prevesical lymph plexus, 408
Prevesical plexus, 408
Princeps pollicis artery, CT angiograms of, 484
Procerus muscle, 26, 36, 123
Profunda brachii artery, 429
Profundus flexor tendon, in common flexor sheath, 460
Promontorial lymph nodes, 343, 408
Promontory, 92, 93
Pronator quadratus muscle, 440, 448, 449, 450, 465, 475
Pronator teres muscle, 420, 433, 440, 446, 447

Các sợi giao cảm sau hạch
hạch mi
chi phối TK của các cơ quan sinh dục nữ
chi phối TK của các cơ quan sinh dục nam
chi phối TK của bàng quang và niệu quản dưới
Khe sau nguyệt
Dây chằng Poupart. Xem **Dây chằng bẹn**
Các hạch bạch huyết trước ĐM chủ
Các hạch bạch huyết TM chủ trên
Các hạch bạch huyết trước manh tràng
Hồi trước trung tâm
Rãnh trước trung tâm
Rãnh giao thoa
TM trước đỉnh
ĐM trước chêm
Hồi trước chêm
ĐM trước trán
Tế bào giao cảm trước hạch
Các sợi đối giao cảm trước hạch
hạch mi
chi phối TK của các cơ quan sinh dục nữ
chi phối TK của các cơ quan sinh dục nam
chi phối TK của bàng quang và niệu quản dưới
Các răng tiền cối
Khuyết trước chẩm
Túi hoạt dịch trước bánh chè dưới da
Bể cầu não
Bao qui đầu
của âm vật
của dương vật
vị trí của
vị trí của nguyên ủy tương lai của
Tuyến bao qui đầu, lỗ đổ của
TM trước môn vị
Những thớ cơ trước trực tràng (Luschka)
Khoang trước xương cùng
Hạch trước khớp mu
Hạch bạch huyết trước khí quản
Nhánh nối trước đốt sống
Cơ trước cột sống
Hạch bạch huyết cạnh bàng quang ngoài
Đám rối bạch huyết trước bàng quang
Đám rối trước bàng quang
ĐM ngón cái chính, các mạch đồ điện toán của
Cơ mảnh khảnh
ĐM cánh tay sâu
Cơ gấp ngón tay sâu, trong túi hoạt dịch trụ (chung)
Các hạch bạch huyết ụ nhô
ụ nhô
Cơ sấp vuông
Cơ sấp tròn

humeral head of, 420, 447, 450, 474, 475
origin of, 420
ulnar head of, 350, 420, 447, 448, 475
origin of, 420
Prostate gland, 167, 384
arterial supply of, 403
capsule of, 361, 366, 384
fibromuscular stroma of, 384
hyperplastic lateral lobe of, 403
hyperplastic middle lobe of, 403
inferolateral lobe of, 384
inferoposterior lobe of, 384
innervation of, 168
isthmus of, 384
lymphatic drainage from, 408
median lobe of, 384
primordium of, 389
with prostatic urethra, 376
sagittal MR images of, 397

skeletal muscle band of, 384
sphincter urethrae muscle ascending anterior aspect of, 359
Prostatic duct, openings of, 384, 385
Prostatic plexus, 165, 344, 416
Prostatic sinus, 384, 385
Prostatic urticle, 389
Prostatic vein, right, 311
Prostatic venous plexus, 403
Proximal interphalangeal (PIP) joint, 418
Psoas major fascia, 342
Psoas major muscle, 179, 267, 278, 329, 339, 342, 492, 496, 498, 499
area for, 330
articular branch of, 538
fascia of, 179, 342
lower part of, 538
origin of, 489, 496
Psoas minor muscle, 263, 496
origin of, 496
Psoas muscle, 376, 496
axial CT images of, 350

muscular branch of, 498
Psoas tendon, 376
Pterion, 4
Pterygoid artery
lateral, 40
medial, 40
Pterygoid canal
artery of, 40
nerve of, 122, 123, 125, 131, 133, 135
Pterygoid fossa, posterior view of, 14
Pterygoid fovea, 15
Pterygoid hamulus, 4, 38, 46, 52, 55, 64, 65, 68
at birth, 50
Pterygoid muscle
lateral, 40, 54, 55
axial MR image of, 150

medial, 15, 25, 40, 52, 55
nerve to, 71
Pterygoid nerve
lateral, 46, 122
medial, 46, 122
Pterygoid plate
lateral, 13, 47, 55, 68
medial, 52, 55, 64, 65
hamulus of, 13

đầu cánh tay của

nguyên ủy của
đầu trụ của

nguyên ủy của
Tuyến tiền liệt
sự cấp huyết ĐM của
mạc của
mô sợi cơ của
thùy bên phi đại
thùy giữa phì đại
thùy dưới bên
thùy dưới sau
chỉ phối TK
eo của
dẫn lưu bạch huyết từ
thùy giữa của
tiền thân của
cùng niệu đạo tiền liệt
các hình ảnh chụp MR theo mặt phẳng đứng dọc
dải cơ xương của
cơ thắt niệu đạo đi lên phía trước của
Ống tuyến tiền liệt, các lỗ đổ của

Đám rối tiền liệt
Xoang tuyến tiền liệt
Túi bầu dục của tuyến tiền liệt
TM tuyến tiền liệt, bên phải
Đám rối TM tuyến tiền liệt
Khớp gian đốt gần

Mạc cơ thắt lưng lớn
Cơ thắt lưng lớn

vùng cho
nhánh khớp của
mạc của
phần thấp của
nguyên ủy của
Cơ thắt lưng bé
nguyên ủy của
Cơ thắt lưng
hình ảnh chụp CT theo mặt phẳng ngang
nhánh cơ của
Gân cơ thắt lưng
Thóp bên trước
ĐM chân bướm
ngoài
trong
Ống chân bướm
ĐM của
TK của

Hố chân bướm, nhìn sau

Hố chân bướm
Móc chân bướm

lúc sơ sinh
Cơ chân bướm
ngoài
hình ảnh chụp MR theo mặt phẳng ngang
trong
TK đến
TK chân bướm
ngoài
trong
Mảnh chân bướm
ngoài
trong
móc của

Pterygoid plexus, 70, 85
deep facial nerve from, 23
Pterygoid process, 6, 8
hamulus of, 12, 13, 14
lateral plate of, 4, 12, 13, 14, 38, 39, 50
medial plate of, 12, 13, 14, 38, 39, 50
of palatine bone, 13
plates of, 6
Pterygomandibular raphe, 15, 40, 52, 55, 65, 68
Pterygomaxillary fissure, 4
Pterygopalatine fossa, 4, 13, 14, 40, 44, 49
Pterygopalatine ganglion, 122, 123, 125, 131, 133, 135, 166, 168
ganglionic branches to, 45
in pterygopalatine fossa, 44
schema of, 133
Pubic arch, 248
female, 354
male, 354
Pubic bone, 348, 357, 383
Pubic crest, 259, 376
Pubic (hypogastric) region, 268
Pubic ligament, inferior, 248, 356, 359, 360, 364, 365, 378, 383
Pubic ramus
inferior, 248, 486
superior, 248, 486, 496, 499
Pubic symphysis, 247, 259, 263
female, 354
male, 354
radiograph of, 355
sagittal MR images of, 397

superior portion of, 376
Pubic tubercle, 247, 250, 263, 486, 492, 493
Pubic vein, 265
Pubis
anteroposterior radiograph of, 488
body of, 376
radiograph of, 355
superior ramus of, 488, 493
symphyseal surface of, 412
Pubocervical fascia, 372
Pubococcygeus muscle, 357, 358, 359, 360
Pubofemoral ligament, 487
Puboprostatic ligament, lateral, 366
Puborectalis muscle, 356, 357, 358, 359, 376, 398
left, 356
Pubovesical ligament
lateral, 364, 365
medial, 364, 365
Pudendal artery
deep external, 512
internal, 341, 376, 499
superficial external, 512
Pudendal canal (Alcock's), 392, 411
internal pudendal artery in, 402, 404
internal pudendal vein in, 399
pudendal nerve in, 413
Pudendal canal, left internal pudendal vein in, 311
Pudendal cleft, 377
Pudendal nerve, 160, 267, 410, 411, 412, 415, 416, 417, 499, 500, 503

Đám rối chân bướm
TK mặt sâu từ
Mỏm chân bướm
móc của
mảnh ngoài của

mảnh trong của

của xương khẩu cái
các mảnh của
Đường giữa chân bướm - hàm dưới
Khe chân bướm - hàm trên
Hố chân bướm - khẩu cái

Hạch chân bướm - khẩu cái

các nhánh hạch đến
trong hố chân bướm - khẩu cái
sơ đồ
Cung mu
nữ
nam
Xương mu
Mào xương mu
Vùng mu (hạ vị)
Dây chằng cung khớp mu, dưới

Ngành xương mu
dưới
trên
Khớp mu
nữ
nam
phim chụp X quang
hình ảnh chụp MR theo mặt phẳng đứng dọc
vùng trên của
Củ mu

TM mu
Xương mu
phim chụp X quang trước - sau

thân của
phim chụp X quang
ngành trên của
diện mu của
Mạc mu - cổ tử cung
Cơ mu - cụt

Dây chằng mu - đùi
Dây chằng mu - tiền liệt ngoài
Cơ mu - trực tràng

trái
Dây chằng mu - bàng quang
ngoài
trong
ĐM thẹn
ngoài sâu
trong
ngoài nông
Ống thẹn (ống Alcock)

ĐM thẹn trong ở trong

TM thẹn trong ở trong
TK thẹn ở trong
Ống thẹn, TM thẹn trong - trái trong
Khe hở âm hộ
TK thẹn

block of, 413
internal, 392
Pudendal vein
external, 256, 265
internal, 376
left internal, 311
right internal, 311
superficial external, 544
Pudendal vessels
deep external, 401
internal, 392
superficial, 500
superficial external, 401
Pudendal vessels, superficial, 249
Pudendum, 377
Pulmonary artery, 213
axial CT images of, 242

left, 206, 213, 214, 231, 245
prenatal, 229
radiograph of, 213
right, 205, 206, 210, 214, 220, 230, 245
prenatal, 229
Pulmonary ligament, 199, 208, 230, 231
Pulmonary lymph nodes, 208
Pulmonary plexus, 126, 165, 166, 168, 210
anterior, 209
posterior, 209
Pulmonary trunk, 206, 212, 215, 220, 224, 225
bifurcation of, 215
outflow to, 224
prenatal, 229
Pulmonary valve, 213, 220, 222, 225
semilunar cusps of, 220, 222
Pulmonary vein
left, 205, 206, 215, 221, 224, 231
inferior, 214, 241
prenatal, 229
superior, 214
right, 206, 215, 225, 230
inferior, 214, 220, 246
prenatal, 229
superior, 212, 214, 220, 224
Pulvinar, 110, 111, 143, 144, 145
left, 144
right, 144
of thalamus, 114
Pupil, 81
dilator muscle of, 88, 121, 132
muscles of, 132
sphincter muscle of, 88, 121, 132
Pupillae muscle
dilator, 121
sphincter, 121
Purkinje fibers, 225
subendocardial branches of, 225

Putamen, 108
Pyloric antrum, 275
barium radiograph of, 279

Pyloric canal, 297
cross section of, 297
Pyloric gland, 276
Pyloric lymph nodes, 315
Pyloric orifice, 276, 279
Pylorus, 275, 276, 278, 297
barium radiograph of, 279

cross section of, 297
Pyramid, 114, 144
decussation of, 114
inferior vermis, 113
of vermis of cerebellum, 115
Pyramidalis muscle, 250, 260
Pyramidal process, 8, 12

phong bế của
trong
TM thẹn
ngoài
trong
trong - trái
trong - phải
ngoài - nông
Các mạch máu thẹn
ngoài - sâu
trong
nông
ngoài - nông
Các mạch máu thẹn, nông
Âm hộ
ĐM phổi
hình ảnh chụp CT theo mặt phẳng ngang
trái
trước khi sinh
phim chụp X quang
phải

trước khi sinh
Dây chằng phổi

Các hạch bạch huyết phổi
Đám rối phổi

trước
sau
Thân ĐM phổi

chỗ chia đôi
luồng đi ra
trước khi sinh
Van ĐM phổi

các lá bán nguyệt của
TM phổi
trái
dưới
trước khi sinh
trên
phải
dưới
trước khi sinh
trên
Đầu chẩm
trái
phải
của đồi thị
Con ngươi, đồng tử
cơ dãn của
các cơ của
cơ thắt của
Cơ đồng tử
dãn
thắt
Các sợi Purkinje
các nhánh dưới màng trong tim của
Bèo sẫm
Hang môn vị
phim chụp X quang có cản quang barium
Ống môn vị
thiết đồ ngang của
Tuyến môn vị
Các hạch bạch huyết môn vị
Lỗ môn vị
Môn vị
phim chụp X quang có cản quang barium
thiết đồ ngang của
Tháp
bắt chéo của
thùy nhộng dưới của
của thùy nhộng tiểu não
Cơ tháp
Mỏm tháp

Q

Quadrangular lobule, 113
Quadrangular space, posterior
circumflex humeral artery in, 427
Quadratus femoris muscle, 492, 493, 495, 503, 511, 538
attachments of, 489, 491, 515
nerve to, 499, 503
Quadratus lumborum muscle, 176, 179, 263, 267, 329, 342, 496, 498
area for, 330
fascia of, 179
Quadratus plantae muscle, 534, 535, 541
Quadratus plantae nerve, 541
Quadriceps femoris muscle, 538
attachment of, 490
patellar ligament of, 515
Quadriceps femoris tendon, 485, 492, 501, 506, 511, 520, 521
Quadriceps tendon, 493
Quadrigeminal cistern, 109
Quadrigeminal plate, 115

Tiểu thùy vuông
Lỗ tứ giác, sau
ĐM mũ cánh tay trong
Cơ vuông đùi

các chỗ bám của
TK đến
Cơ vuông thắt lưng

vùng liên quan
mạc của
Cơ vuông gan chân

TK vuông gan chân
Cơ tứ đầu đùi
chỗ bám của
dây chằng bánh chè của
Gân cơ tứ đầu đùi

Gân cơ tứ đầu
Bể củ não sinh tư
Mảnh sinh tư

R

Radial artery, 433, 445, 446, 447, 448, 449, 454, 460, 461, 465, 474
in anatomical snuffbox, 469, 470
computed tomography of, 484
palmar carpal branch of, 448, 465
superficial palmar branch of, 454, 460, 465
Radial bursa, 460, 462
Radial collateral artery, 434
Radial collateral ligament, 454, 455
Radial nerve, 429, 430, 432, 435, 447, 448, 474, 475, 477
in arm, 477
branch of, 469
communicating branch of, 468
deep branch of, 445, 447, 449, 474
dorsal digital branch of, 473, 481
inferior lateral, 481
posterior cutaneous, 469, 473, 481
superficial branch of, 444, 447, 449, 468, 469, 473, 474, 480, 481
dorsal digital branch of, 469
Radial recurrent artery, 433, 434, 447
Radial styloid process, 452
Radiate artery, perforating, 335
Radiate capitate ligament, 454
Radiate ligament, 187
Radiate sternocostal ligament, 186
Radicular artery
anterior, 172
posterior, 172, 173
Radicular vein, 173
Radiocarpal joint, 453, 455
Radiocarpal ligament
dorsal, 455
palmar, 454

ĐM quay

trong hốm lào giải phẫu
chụp điện toán cắt lớp
nhánh gan cổ tay
nhánh gan tay nông

Túi hoạt dịch quay
ĐM quay bên
Dây chằng bên quay

TK quay

ở cánh tay
nhánh của
nhánh nối của
nhánh sâu của

nhánh mu ngón tay của

ngoài dưới
bì sau
nhánh nông của

nhánh mu ngón tay của
ĐM quặt ngược quay

Mỏm trâm (xương) quay
ĐM tỏa tia xuyên (bao)
Dây chằng cả hình nan hoa
Dây chằng tia
Dây chằng tia ức - sườn
ĐM rễ
trước
sau
TM rễ
Khớp quay cổ tay
Dây chằng quay - cổ tay
mu tay
gan tay

radiocapitate part of, 454
radioscapholunate part of, 454

Radiograph
of ankle, 526
barium
of ileum, 279
of jejunum, 279
of long vermiform appendix, 283
of stomach, duodenum, and proximal jejunum, 279
of cervical vertebrae, 18
of chest, 213
of elbow, 437
of female pelvis, 355
of hand, 457
of hip joint, 488
of knee, 510
lateral, of skull, 5
of lumbar vertebrae
anteroposterior, 156
lateral, 156
of male and female pelvis, 355
of male pelvis, 355
pelvic
female, 355
male, 355
of shoulder, 422
of wrist and hand, 457

Radiolunate ligament
long, 454
palmar, 454
short, 454

Radioscaphocapitate ligament, 454

Radioulnar joint, distal, 455

Radioulnar ligament
dorsal, 455
palmar, 454

Radius, 436, 438, 439, 440, 442, 443, 465
annular ligament of, 438
anterior branch of, 439
anterior (palmar) view of, 452
anterior surface of, 439
coronal section of, 439, 455
cross section of, 470
dorsal tubercle of, 452
head of, 439
right, 439
interosseous border of, 439
neck of, 437, 439
posterior cutaneous and inferior lateral cutaneous nerves of arm from, 479
posterior (dorsal) view of, 452
radiograph of, 437
rotators of, 440
tuberosity of, 437, 439
ulnar notch of, 439

Rami communicantes
gray, 130, 132, 133, 134, 165, 167, 169, 170, 180, 196, 209, 230, 240, 258, 267, 318, 324, 325, 327, 344, 412, 498, 499
white, 130, 132, 133, 134, 165, 167, 169, 180, 196, 209, 230, 240, 258, 267, 318, 321, 324, 325, 345, 398, 412, 499

Rathke's pouch, vestigial remnant of, 50

Rectal artery
inferior, 307, 398, 402, 403, 404, 405
middle, 264, 307, 323, 341, 364, 398, 400, 402, 403
superior, 264, 307, 318, 323, 324, 340, 364, 398, 400, 410

phần quay - cả của
phần quay - thuyền - nguyệt của

Phim chụp X quang
của cổ chân
có cản quang barium
của hồi tràng
của hỗng tràng
của ruột thừa dài
của dạ dày, tá tràng và hỗng tràng (ruột chay) gần
của đốt sống cổ
của ngực
của khuỷu tay
của châu hông nữ
của bàn tay
của khớp hông
của khớp gối
bên, của sọ
của cột sống thắt lưng
trước - sau
bên
của châu hông nam và nữ
của châu hông nam
châu hông
nữ
nam
của vai
của cổ tay và bàn tay

Dây chằng quay - nguyệt
dài
gan tay
ngắn

Dây chằng quay - thuyền - cả

Khớp quay - trụ dưới

Dây chằng quay - trụ
mu tay
gan tay

Xương quay

dây chằng vòng của
nhánh trước của
nhìn trước (mặt gan tay)
bề mặt trước của
thiết đồ đứng ngang của
thiết đồ ngang của
củ mặt lưng của
chỏm của
phải
bờ gian cốt của
cổ của
các TK bì ngoài dưới và TK bì sau của cánh tay từ

nhìn sau (mặt mu tay)
phim chụp X quang
các cơ xoay của
lồi củ của
khuyết trụ của

Các nhánh thông
xám

trắng

Túi Rathke, di tích của

ĐM trực tràng
dưới

giữa

trên

bifurcation of, 307
branch of, 307

Rectal lymph nodes, 317
middle, 317
superior, 317

Rectal nerve
inferior, 411, 503
superior, 503

Rectal plexus, 323, 344, 412
communication between internal and perimuscular, 399
middle, 323
superior, 318, 323

Rectal vein
inferior, 312
left, tributaries of, 311
left middle, 311
left superior, 312
middle, 312
right, tributaries of, 311
right inferior, 311
right middle, 311
right superior, 312
superior, 311
bifurcation of, 399

Rectal venous plexus
communication between internal and external, 399
external, 311, 393, 394, 399
internal, 393, 394, 399
perimuscular, 399

Rectal vessels, superior, 274

Rectocervical space, 369

Rectococcygeus muscle, 263

Rectoprostatic (Denonvilliers') fascia, 348, 359, 361, 386, 391, 396

Rectosigmoid artery, 307, 323, 398

Rectosigmoid junction, 284, 391, 393, 394

Rectosigmoid plexus, 323

Rectosigmoid vein, 311, 312, 399

Rectourethralis superior muscle, 359

Rectouterine fold, 369

Rectouterine ligament, 369

Rectouterine pouch (of Douglas), 360, 362, 369, 371, 391

Rectovaginal space, 364, 369

Rectovesical pouch, 348, 361, 391

Rectovesical space
prerectal, 396
retroprostatic, 396
retrovesical, 396

Rectum, 263, 271, 284, 329, 356, 357, 361, 363, 364, 365, 378, 384, 391, 393, 400, 412
anal canal and, 393
arteries of, 398
circular muscle layer of, 393, 394
in situ, 391
female, 328, 396
male, 328, 396
innervation of, 168
ischioanal fossae of, 392
longitudinal muscle layer of, 393, 394
lymphatic pathway along, 408
marginal artery of, 398
muscularis mucosae of, 394
sagittal MR images of, 397

chỗ phân nhánh của
nhánh của

Hạch bạch huyết trực tràng
giữa
trên

TK trực tràng
dưới
trên

Đám rối trực tràng
trong và quanh cơ, sự thông nối giữa
giữa
trên

TM trực tràng
dưới
trái, các nhánh của
trái giữa
trái trên
giữa
phải, các nhánh của
phải dưới
phải giữa
phải trên
trên
chỗ phân nhánh của

Đám rối TM trực tràng
trong và ngoài, sự thông nối giữa
ngoài
trong
quanh cơ

Mạch máu trực tràng, trên

Khoang trực tràng - cổ tử cung

Cơ trực tràng - cụt

Mạc trực tràng - tuyến tiền liệt (trực tràng - bàng quang) (Denonvilliers)

ĐM trực tràng - kết tràng sigma

Chỗ nối trực tràng - kết tràng sigma

Đám rối trực tràng - kết tràng sigma

TM trực tràng - kết tràng sigma

Cơ trực tràng - niệu đạo trên

Nếp trực tràng - tử cung (tử cung - cùng)

Dây chằng trực tràng - tử cung (tử cung - cùng)

Túi cùng trực tràng - tử cung (túi cùng Douglas)

Khoang trực tràng - âm đạo

Túi cùng trực tràng - bàng quang

Khoang trực tràng - bàng quang
trước trực tràng
sau tuyến tiền liệt
sau bàng quang

Trực tràng

ống hậu môn và
các ĐM của
lớp cơ vòng của
ở tại chỗ
nữ
nam
chi phối TK
hố ngồi - hậu môn của
lớp cơ dọc của

đường dẫn bạch huyết dọc theo
ĐM bờ của
cơ niệm của
hình ảnh chụp MR theo mặt phẳng đứng dọc

termination of, 376
transverse folds of, 393
veins of, 399
Rectus abdominis muscle, 189, 331
sagittal MR images of, 397

Rectus capitis anterior muscle, 73
Rectus capitis muscle. See **Capitis muscle, rectus**
Rectus capitis posterior major muscle, 175, 176, 178
Rectus capitis posterior minor muscle, 175, 176, 178
Rectus femoris tendon, 485
Rectus muscle
inferior, 83, 84, 121, 151
lateral, 83, 84, 86, 121, 151
axial MR image of, 150

tendon of, 87
medial, axial MR image of, 150

superior, 83, 84, 86, 91, 121
tendon of, 91
Rectus sheath, 83, 189, 249, 250, 349
anterior layer of, 188, 250, 252, 259, 424
cross section of, 252
posterior layer of, 251, 252, 257, 259
Red nucleus, 107, 116, 117
Reil, island of. See **Insula**
Renal artery, 335, 341, 345
anterior branch of, 335
in situ, 332
left, 323, 329, 339, 347
posterior branch of, 335
right, 318, 321, 329
ureteric branch of, 335, 336
variations in, 333
Renal column (of Bertin), 337
Renal corpuscle
cortical, 336
juxtamedullary, 336
Renal cortex, 336, 337, 346
Renal ganglion, 344, 345
left, 346
right, 346
Renal fascia, 339, 342, 347
anterior layer of, 179
Gerota's, 342, 347
posterior layer of, 179, 342
sagittal section of, 342
transverse section of, 342
Renal medulla, 336, 337
preganglionic fibers and, 346
Renal papilla, 336
Renal parenchyma, 334
Renal plexus, 344, 345
left, 323, 346
right, 318, 346
Renal segment
arteries of, 335
vascular, 335
Renal sinus, 337
fat in, 334
perirenal fat of, 337
Renal vein, 341
in situ, 332
left, 329, 333
double, 333
entering inferior vena cava, 339
multiple, 333
right, 265, 329, 332, 339

tận cùng của
các nếp ngang của
các TM của
Cơ thẳng bụng
hình ảnh chụp MR theo mặt phẳng đứng dọc
Cơ thẳng đầu trước
Cơ thẳng đầu

Cơ thẳng đầu sau lớn

Cơ thẳng đầu sau bé

Gân cơ thẳng đùi
Cơ thẳng
dưới
ngoài
hình ảnh chụp MR theo mặt phẳng ngang
dây chằng của
trong, hình ảnh chụp MR theo mặt phẳng ngang
trên
dây chằng của
Bao cơ thẳng

lá trước của

thiết đồ ngang của
lá sau của

Nhân đỏ
Thùy đảo (Reil)
ĐM thận
nhánh trước của
ở tại chỗ
trái
nhánh sau của
phải
nhánh niệu quản của
các dạng
Cột thận (Bertin)
Tiểu thể thận
vỏ
cận tủy
Vỏ thận
Hạch thận
trái
phải
Mạc thận
lá trước của
Gerota
lá sau của
thiết đồ đứng dọc của
thiết đồ ngang của
Tủy (tháp) thận
các sợi trước hạch và
Nhú thận
Nhu mô thận
Đám rối thận
trái
phải
Phân thùy thận
các ĐM của
theo mạch máu
Xoang thận
mỡ trong
mỡ quanh thận
TM thận
ở tại chỗ
trái
đôi
đổ vào TM chủ dưới
nhiều
phải

Reproductive organs, male, innervation of, 415
Respiratory bronchiole, 204
Rete testis, area of, 390
Reticular nucleus, 111
Retina, 91
ciliary part of, 87, 88
iridial part of, 88
non-pigmented and pigmented regions of, 91
optic part of, 87, 89
projection on, 120
structure of, 120
Retinacular artery, 504
subsynovial, 504
Retinal artery, 90
central, 85, 87, 90, 91
Retinal vein, 90
central, 87, 91
Retinal vessels, right, 90
Retrobulbar fat, 83
Retrocecal recess, 271, 281
Retromandibular vein, 23, 31, 59, 85
anterior, 61, 70
common trunk for, 59, 61, 70
posterior, 61, 70
Retroperitoneal artery, 331

Retropharyngeal lymph nodes, 73
Retropubic (prevesical) space (of Retzius), 48, 348, 364, 396
fat in, 251
Retropubic venous plexus, 365
Retropyloric lymph nodes, 314
Retrotonsillar fissure, 113
Retrotonsillar vein
inferior, 144
superior, 144
Retzius, cave of, 348
Retzius space. See **Retropubic (prevesical) space (of Retzius)**
Rhinal sulcus, 106, 107
Rhomboid fossa, 114
Rhomboid major muscle, 174, 177, 180, 192, 243, 245, 424
insertion of, 421
Rhomboid minor muscle, 174, 177, 424, 477
insertion of, 421
Rhomboid muscle, 244
Ribs, 186, 244, 245
angle of, 185, 186
axial CT images of, 242, 350

body of, 185
eighth, 241, 349
eleventh, 330
false, 185
first, 94, 160, 186, 196, 197, 211, 230, 419, 429
costal cartilage of, 243
groove for, 199
synchondrosis of, 419
floating, 185
head of, 185, 186
interarticular ligament of, 187
middle, 186
neck of, 185, 186, 194
ninth, 299
second, 182, 185, 419
left, 186
seventh, head of, 246
sixth, 182
true, 185
tubercle, 185, 186

Cơ quan sinh dục nam, chi phối TK
Tiểu phế quản hô hấp
Lưới tinh, vùng cho
Nhân lưới
Võng mạc
phần thể mi của
phần mống mắt của
các vùng không nhiễm sắc và nhiễm sắc của
phần thị giác của
chiếu lên
cấu trúc của
ĐM lưới
dưới bao hoạt dịch
ĐM võng mạc
trung tâm
TM võng mạc
trung tâm
Mạch máu võng mạc, phải
Mỡ sau nhãn cầu (mỡ ổ mắt)
Ngách (hố) sau manh tràng
TM sau hàm
trước
thân chung cho
sau
ĐM sau phúc mạc (ĐM gan chung)
Các hạch bạch huyết sau hầu
Khoang sau xương mu (trước bàng quang) (Retzius)
mỡ trong
Đám rối TM sau xương mu
Các hạch bạch huyết sau môn vị
Khe sau hạnh nhân
TM sau hạnh nhân
dưới
trên
Hang (khoang) Retzius
Khoang Retzius. Xem **Khoang sau xương mu (trước bàng quang)**
Rãnh mũi
Hố trám
Cơ trám lớn

chỗ bám của
Cơ trám bé

chỗ bám của
Cơ trám
Xương sườn
góc của
hình chụp CT theo mặt phẳng ngang
thân của
thứ tám
thứ mười một
giả
đầu tiên

sụn sườn của
rãnh cho
khớp sụn của
cụt (nổi)
đầu của
dây chằng gian khớp
giữa
cổ của
thứ chín
thứ nhì
trái
thứ bảy, đầu của
thứ sáu
thực
củ

twelfth, 160, 174, 195, 342, 349
projection of, 330
Riolan, arc of, 308
Risorius muscle, 26, 123
Rod cells, 94, 120
Rods, 120
Rolandic (central) sulcal artery, 142
Rolando, sulcus of, 105, 106
Rosenmüller, node of, 266

Rosenthal, vein of, 144, 145, 146
Rotator cuff muscles, 425
Rotatores cervicis muscle
brevis, 176
longus, 176
Round ligament, 372
of liver, 288, 312
of uterus, 389
Round window (cochlear), 92, 95
closed by secondary tympanic membrane, 96
fossa of, 93

S

S1 spinal nerve, 160, 410
anterior ramus of, 414
S2 spinal nerve, 160
Saccule, 92, 95, 96, 124
Sacral artery
lateral, 171, 264, 341, 398, 402, 403
median, 307, 341, 364, 398, 402
Sacral canal, 157, 358
Sacral cornu, 157
Sacral crest
intermediate, 157
lateral, 157
median, 157, 352, 357
Sacral curvature, 153
Sacral foramen
anterior, 157, 353, 358
fourth posterior, 357
posterior, 157, 353
radiograph of, 156
Sacral ganglion, 167, 318
Sacral hiatus, 157
Sacral lymph nodes
lateral, 266, 408
middle, 266, 408
Sacral nerve, 161
perineal branch of, 499
vertebrae and, 161
Sacral parasympathetic outflow, 165
Sacral plexus, 160, 177, 267, 344, 345, 415, 416, 499
left, 318
right, 323
Sacral promontory, 248, 412
Sacral sympathetic trunk
left, 412
right, 412
Sacral vein, median, 311
Sacrogenital fold, 340

Sacroiliac joint, 358
female, 354
radiograph of, 355
Sacrospinous ligament, 352, 353, 357, 359, 410, 495, 503
Sacrotuberous ligament, 357, 376, 379, 395, 402, 410, 411, 495, 502, 503

thứ mười hai
hình chiếu của
Cung Riolan
Cơ cười
Các tế bào hình que
(Các tế bào) Hình que
ĐM rãnh Rolando (ĐM rãnh trung tâm)
Rãnh Rolando (rãnh trung tâm)
Hạch Rosenmüller (hạch Cloquet, hạch bẹn sâu cao nhất)
TM Rosenthal (TM nền)
Các cơ xoay cánh tay
Cơ xoay cổ
ngắn
dài
Dây chằng tròn
của gan
của tử cung
Cửa sổ tròn (của ốc tai)
được đậy lại bởi màng nhĩ phụ

hố của

TK gai sống cùng S1
nhánh bụng
TK gai sống cùng S2
Cầu nang
ĐM cùng
ngoài (bên)

trong (giữa)
Ống cùng
Sừng cùng
Mào cùng
trung gian
ngoài
trong
Chiều cong xương cùng
Lỗ cùng
trước
sau, thứ tư
sau
phim chụp X quang
Hạch cùng
Lỗ cùng
Các hạch bạch huyết cùng
bên
giữa
TK cùng
nhánh đáy chậu của
đốt sống và
Dòng ra đối giao cảm cùng
Đám rối cùng

trái
phải
Ụ nhô xương cùng
Thân giao cảm cùng
trái
phải
TM cùng giữa
Nếp cùng - sinh dục (tử cung - cùng)
Khớp cùng - chậu
nữ
phim chụp X quang
Dây chằng cùng - gai ngồi

Dây chằng cùng - ụ ngồi

Sacrouterine ligament, 364
Sacrum (S1–5), 152, 160
ala of, radiograph of, 355
anterior view of, 153, 171
apex of, 157
arteries of, 171
articular facet for, 155
auricular surface of, 157, 486
base of, 157
coronal section through, 157
dorsal surface of, 157
facets of superior articular process, 157
left lateral view of, 153
medial sagittal section of, 157
pelvic surface of, 157
posterior view of, 153
promontory of, 157
radiograph of, 355
sacral crest of, 157
sacral tuberosity of, 157
sagittal MR images of, 397

spinal nerves and, 161
superior articular process of, 157
transverse ridges of, 157
Sagittal sinus
inferior, 103, 145, 146
superior, 99, 100, 102, 103, 106, 109, 144, 145
axial MR image of, 150

Sagittal suture, 7, 12
Salivary glands, 61
frontal section of, 51, 60
horizontal section of, 51, 60
lingual minor, 51
molar minor, 52
sublingual, 51, 60
submandibular, 51, 60
Salivatory nucleus
inferior, 116, 117, 125, 134
superior, 116, 117, 123, 133
Salpingopharyngeus muscle, 126
Saphenous nerve, 500, 538, 544
branches of, 538, 545
infrapatellar branch of, 500, 538
Saphenous opening, 250, 544
cribriform fascia in, 249
Saphenous vein
accessory, 544, 546
great, 250, 485, 544, 545, 546
small, 485, 544, 545
Sartorius muscle, 376, 485, 492, 495, 499, 500, 538
attachments of, 490, 491, 515
Sartorius tendon, 492, 493
Scala tympani, 91, 95, 96
Scala vestibuli, 91, 95, 96
Scalene muscle
anterior, 27, 30, 32, 74, 186, 189, 193, 198, 206, 211, 230, 427, 429
slips of origin of, 30
middle, 27, 30, 32, 69, 70, 186, 189
nerves to, 129
nerves to, 129, 430
posterior, 27, 30, 186, 189, 232
slips of origin of, 30
Scalp
epicranial aponeurosis of, 26
skin and subcutaneous tissue of, 26
superficial arteries and veins of, 23
Scapha, 93

Dây chằng tử cung - cùng
Xương cùng
cánh của, phim chụp X quang
nhìn trước
đỉnh của
các ĐM của
diện khớp với
diện nhĩ của
nền của
thiết đồ ngang qua
mặt lưng của
các diện của mỏm khớp trên

nhìn bên - trái
thiết đồ đứng dọc giữa
mặt chậu hông của
nhìn sau
u nhô của
phim chụp X quang
mào cùng
lồi củ cùng
hình ảnh chụp MR theo mặt phẳng đứng dọc
các TK gai sống và
mỏm khớp trên
các gờ ngang của
Xoang dọc
dưới
trên

hình ảnh chụp MR theo mặt phẳng ngang
Đường khớp dọc
Các tuyến nước bọt
thiết đồ đứng ngang của
thiết đồ ngang của
lưỡi (nhỏ)
(nhỏ) sau răng cối
dưới lưỡi
dưới hàm
Nhân bọt
đuôi (dưới)
mỏ (trên)
Cơ vòi - hầu
TK hiển
các nhánh của
nhánh dưới bánh chè của
Hố bầu dục (lỗ TM hiển)
mạc sàng trong
TM hiển
phụ
lớn
bé
Cơ may

các chỗ bám của
Gân cơ may
Thang nhĩ
Thang tiền đình
Cơ bậc thang
trước

các trẻ nguyên ủy
giữa

các TK tới
các TK tới
sau
các trẻ nguyên ủy
Da đầu
cân trên sọ của
da và mô dưới da của

các ĐM và TM nông của

Hố thuyền

Scaphocapitate ligament, 454
Scaphoid bone, 456
anterior (palmar) view of, 452
area for, 439
coronal section of, 455
posterior (dorsal) view of, 452
tubercle of, 452, 454, 456
Scaphoid fossa, 93
Scapholunate ligament, 455
Scaphotrapeziotrapezoid ligament, 454
Scapula, 29, 180, 185, 192, 243, 244, 245
acromion of, 185
anastomoses around, 427
anterior view of, 420, 427
axillary artery and anastomoses around, 427
body of, 428
coracoid process of, 213
glenoid cavity of, 420
anteroposterior radiograph of, 422
inferior angle of, 152, 246, 420
infraglenoid tubercle of, 420
infraspinous fossa of, 185
lateral border of, 420
anteroposterior radiograph of, 422
medial border of, 152, 420
neck of, 420
posterior view of, 421, 427
spine of, 152, 174, 177, 185, 197, 213, 424, 427, 428
anteroposterior radiograph of, 422
subscapular fossa of, 185
superior angle of, 420
superior border of, 420, 425
suprascapular notch of, 184
supraspinous fossa of, 421
Scapular artery
circumflex, 427, 429, 430, 434
dorsal, 32, 137, 427, 429
Scapular ligament, superior transverse, 423, 425, 427
Scapular nerve, dorsal, 429
Scapulohumeral dissection
anterior view of, 426
lateral view of, 426
posterior view of, 426
Scarpa's (membranous) layer, 249, 380
fascia latae attachment to, 249
Schlemm's canal. See **Scleral venous sinus (canal of Schlemm)**
Sciatic foramen
greater, 352, 353, 357, 540
lesser, 352, 353, 357
Sciatic nerve, 160, 495, 499, 503, 539, 540
articular branch of, 502
branches of, 499, 540
common fibular division of, 499, 540
left, 376
muscles innervated by, 539
right, 376
tibial division of, 499, 540
Sciatic notch
greater, 248, 486
lesser, 248, 486
Sclera, 81, 83, 87, 88, 91
bulbar conjunctiva over, 81
lamina cribosa of, 87
Scleral spur, 87

Dây chằng thuyền - cả
Xương thuyền
nhìn trước (mặt gan tay)
vùng cho
thiết đồ đứng ngang
nhìn sau (mặt mu tay)
củ của
Hố thuyền
Dây chằng thuyền - nguyệt
Dây chằng thuyền - thang - thê

Xương vai

mỏm cùng vai của
các vòng nối quanh
nhìn trước của
ĐM nách và các vòng nối quanh
thân của
mỏm quạ của
ổ chảo của
phim chụp X quang trước - sau
góc dưới của
củ dưới ổ chảo
hố dưới gai của
bờ ngoài của
phim chụp X quang trước - sau
bờ trong của
cổ của
nhìn sau
gai của

phim chụp X quang trước - sau
hố dưới vai của
góc trên của
bờ trên của
khuyết trên xương vai
hố trên gai của
ĐM vai
mũ
sau
Dây chằng vai, ngang trên

TK vai sau
Phẫu tích vùng bả vai - cánh tay
nhìn trước
nhìn bên
nhìn sau
Lớp (màng) Scarpa

chỗ bám vào mạc đùi
Ống Schlemm. Xem **Xoang TM củng mạc**
Lỗ ngồi
lớn
bé
TK ngồi

nhánh khớp của
các nhánh của
phần TK mác chung của

trái
các cơ được chi phối bởi
phải
phần TK chày của
Khuyết ngồi
lớn
bé
Củng mạc
kết mạc nhãn cầu phủ trên
mảnh sàng của
Cựa (Đường viền) củng mạc

Scleral venous sinus (canal of Schlemm), 87, 88, 90, 91
veins draining, 91
Scrotal artery, posterior, 403, 406
Scrotal ligament, 389
Scrotal nerve
anterior, 409
posterior, 410, 411, 503
Scrotal vein, anterior, 256
Scrotum, 351, 388
cross section through, 390
skin of, 390
superficial fascia of, 249
Sebaceous gland, 81
Segmental artery
anterior inferior, 335
anterior superior, 335
inferior superior, 335
posterior, 335
superior, 335
Segmental medullary artery
anterior, 171, 172
major anterior, 171
posterior, 171
Segmental medullary vein, 173
Sella turcica, 6, 9, 39
hypophysis in, 37
Semicircular canal
anterior, 95, 96, 97
axial MR image of, 150

lateral, 95, 96, 97
plane of, 97
posterior, 95, 96, 97
prominence of, 92
Semicircular duct, 92
ampulla of, 92, 124
anterior, 95, 96
lateral, 95, 97, 124
posterior, 96, 97, 124
superior, ampulla of, 124
Semilunar fold, 284
Semilunar hiatus, 37, 38
with opening of anterior ethmoidal air cells, 38
at birth, 50
Semilunar line, 247
left, 268
right, 268
Semilunar lobule
inferior, 113
posterior, 113
Semilunar plane, 286

Semilunar valve, nodule of, 223
Semimembranous bursa, 511
Semimembranous muscle, 494, 495, 540
attachments of, 491
tendinous expansion of, 511
Semimembranous tendon, 506, 508, 511, 518
groove for insertion of, 513
Seminal colliculus, 366, 384
Seminal vesicle, 361, 363, 384, 389, 391
Seminiferous tubule, 390
Semispinalis capitis muscle, 174, 175, 176, 178, 424
in posterior triangle of neck, 178
Semispinalis cervicis muscle, 178
Semispinalis thoracis muscle, 176
Semitendinosus muscle, 489, 495, 503, 515, 540
attachments of, 489, 491

Xoang TM củng mạc (ống Schlemm)
các TM dẫn lưu
ĐM bìu sau
Dây chằng bìu
TK bìu
trước
sau
TM bìu, trước
Bìu
thiết đồ ngang qua
da của
mạc nông của
Tuyến bã
ĐM phân thùy
dưới trước
trên trước
trên dưới
sau
trên
ĐM rễ (đoạn tủy)
trước
trước chính
sau
TM rễ
Hố yên
tuyến yên trong
Ống bán khuyên
trước
hình ảnh chụp MR theo mặt phẳng ngang
ngoài
mặt phẳng của
sau
lồi của
Ống bán khuyên
bóng của
trước
ngoài
sau
trên, bóng của
Nếp bán nguyệt
Khe (ngách) bán nguyệt
với lỗ của các xoang sàng trước
lúc sơ sinh
Đường bán nguyệt
trái
phải
Tiểu thùy bán nguyệt
dưới
sau
Mặt phẳng bán nguyệt (giữa bẹn)
Van bán nguyệt, cục của
Túi hoạt dịch (bán màng)
Cơ bán màng

các chỗ bám của
trẽ gân của
Gân cơ bán màng

rãnh cho bám tận của
Lồi tinh (ụ núi)
Túi tinh

Ống sinh tinh
Cơ bán gai đầu

trong tam giác cổ sau
Cơ bán gai cổ
Cơ bán gai ngực
Cơ bán gân

các chỗ bám của

Semitendinosus tendon, 492, 493, 506, 507
Sensory cortex, 135
Septal artery branches, 40
Septomarginal trabecula (moderate band) of, 220, 224, 225
Septum, 205
Septum pellucidum, 106, 108, 110, 111, 112, 141, 143, 145, 147
  anterior vein of, 145, 146
  posterior veins of, 146
Serosa
  of ileum, 280
  jejunal, 280
  of spleen, 299
  of vermiform appendix, 283
Serous glands of von Ebner. See **Lingual glands (serous glands of von Ebner)**
Serratus anterior muscle, 174, 180, 181, 182, 186, 192, 243, 245, 246, 247, 249, 250, 258, 418, 420, 424
  digitations of, 186, 188, 189
  fascia of, 428
  insertion of, 420
Serratus posterior inferior muscle, 175, 179, 254, 330
Serratus posterior muscle, 174
Serratus posterior superior muscle, 174, 175
Sesamoid bone, 456, 524, 534, 535, 536, 537
  lateral, 523
  medial, 523
  plantar view of, 523
Shoulder
  anterior view of, 423, 474, 479
  anteroposterior radiograph of, 422
  capsule of, 432
  coronal section of, 423
  cutaneous nerves of, 479
  glenohumeral joint, 423
  lateral view of, 423
  muscles of, 424
  nerves of, 429–430
    posterior, 477
  posterior, nerves of, 477
  posterior view of, 479
  superficial veins of, 479
Sigmoid artery, 323, 340
Sigmoid lymph nodes, 317
Sigmoid plexus, 323
Sigmoid sinus, 11, 97, 103
  groove for, 6, 9
Sigmoid vein, 311, 312
Sigmoid vessels, attachment of, 274

Sinuatrial lymph nodes, 225
Sinuatrial nodal artery, 216, 218, 225
Sinuses
  confluence of, 144, 145
    axial MR image of, 150

  frontal, 37, 38
  maxillary, opening of, 37
  paranasal, 47–50
  sphenoidal, opening of, 37, 38
  straight, 144
  transverse, 145
  transverse left, 144
Sinusoid, 290, 291, 292
Skene's glands. See **Paraurethral (Skene's) glands**

Gân cơ bán gân

Vỏ não cảm giác
Các nhánh ĐM vách (mũi)
Dải băng rìa vách (dải băng điều hòa)
Vách
Vách trong suốt

  TM trước của
  các TM sau của
Thanh mạc
  của hồi tràng
  hồng tràng
  của lách
  của ruột thừa
Tuyến thanh dịch von Ebner. Xem **Các tuyến lưỡi**

Cơ răng trước

  các nhánh bám của
  mạc của
  chỗ bám của
Cơ răng sau dưới

Cơ răng sau
Cơ răng sau trên

Xương vừng

  ngoài
  trong
  nhìn mặt gan chân
Vai
  nhìn trước
  phim chụp X quang trước - sau

  bao của
  thiết đồ đứng ngang của
  các TK bì của
  khớp cánh tay - ổ chảo
  nhìn bên
  các cơ của
  các TK của
    sau
  các TK đến, phía sau
  nhìn sau
  các TM nông
ĐM sigma
Các hạch bạch huyết sigma
Đám rối sigma
Xoang sigma
  rành cho
TM sigma
Các mạch máu sigma, chỗ bám của
Các nút bạch huyết xoang nhĩ
ĐM xoang nhĩ
Các xoang
  hội lưu của
    hình ảnh chụp MR theo mặt phẳng ngang
  trán
  hàm trên, lỗ của
  cạnh mũi
  bướm, lỗ của
  thẳng
  ngang
  trái - ngang
Mao mạch kiểu xoang
Tuyến Skene. Xem **Các tuyến cạnh niệu đạo**

Skin
  over rectus sheath, 252
  perianal, 393, 394
Skull
  anterior view of, 2
  anteroposterior radiograph of, 3
  base of, 66, 160, 161
  diploic and emissary veins of, 99

  fracture of, 101
  horizontal section through, 104
  labyrinth orientation in, 97
  lateral view of, 4
  midsagittal section of, 6
  of newborn, 12
  skin of, 102
  superior nuchal line of, 174, 175, 176
Soleal line, 513
Sole (foot)
  cutaneous innervation of, 541
  muscle layers of, 532, 533, 535
Soleus muscle, 506, 516, 517, 520, 521, 522, 540
  attachments of, 515
  innervation of, 541
  insertion of, 517
  nerve to, 516, 517
  tendinous arch of, 495, 517
Solitary tract nucleus, 116, 117, 123, 125, 126, 135, 345
Sound reception, pathway of, 92
Spermatic cord, 260, 261, 376
  cremasteric fascia on, 260
  cremasteric muscle of, 257
  ductus deferens in, 255
  external spermatic fascia of, 249, 257, 259
  external spermatic fascia on, 249
  external spermatic fascia over, 405
  internal spermatic fascia on, 262
Sphenoethmoidal recess, 37, 38
Sphenoidal fontanelle, 12
Sphenoidal sinus, 6, 37, 38, 39, 48, 49, 63, 64, 83
  axial CT images of, 150

  within bony shell, 50
  coronal CT images of, 151

  opening of, 6, 37, 38, 49
  sagittal MR images of, 149

Sphenoid bone, 9, 38
  body of, 6, 9, 50
  carotid groove of, 9
  clivus of, 9
  foramen ovale of, 8
  foramen spinosum of, 8
  greater wing of, 2, 3, 4, 5, 8, 9, 151
    orbital surface of, 2
  infratemporal crest of, 4
  lesser wing of, 2, 3, 6, 9
    orbital surface of, 2
  pterygoid hamulus of, 6
  pterygoid process of, 4, 8, 12, 38
    lateral plate of, 39
    medial plate of, 39
  sphenoidal sinus of, 38
  spine of, 14
Sphenoid emissary foramen, 11
Sphenomandibular ligament, 40, 55
Sphenooccipital synchondrosis, 63
Sphenopalatine artery, 40, 41, 69
  posterior lateral nasal branch of, 40

Da
  trên bao cơ thẳng bụng
  quanh hậu môn
Sọ
  nhìn trước
  phim chụp X quang trước - sau
  nền của
  các TM liên lạc và TM tủy xương sọ
  chỗ vỡ của
  thiết đồ ngang của
  định hướng của mê nhĩ trong
  nhìn bên
  thiết đồ đứng dọc giữa
  của trẻ sơ sinh
  da của
  đường gáy trên của

Đường cơ dép
Gan (bàn chân)
  chi phối cảm giác da của
  các lớp cơ của
Cơ dép

  các chỗ bám của
  chi phối TK
  bám tận
  TK đến
  cung gân của
Nhân bó đơn độc

Đường nhận cảm âm thanh
Thừng tinh
  mạc cơ bìu trên
  cơ bìu của
  ống dẫn tinh trong
  mạc tinh ngoài của

  mạc tinh ngoài trên
  mạc tinh ngoài bọc trên

  mạc tinh trong trên
Ngách bướm - sàng
Thóp bướm
Xoang bướm

  các hình chụp CT theo mặt phẳng ngang
  ở trong thân xương
  các hình chụp CT theo mặt phẳng đứng ngang
  lỗ của
  các hình chụp MR theo mặt phẳng đứng dọc
Xương bướm
  thân của
  rãnh ĐM cảnh trong của
  mặt dốc của
  lỗ bầu dục của
  lỗ gai của
  cánh lớn của
    mặt ổ mắt của
  mào dưới thái dương
  cánh nhỏ của
    mặt ổ mắt của
  móc chân bướm của
  mỏm chân bướm của
    mảnh ngoài của
    mảnh trong của
  xoang bướm
  gai của
Lỗ liên lạc bướm
Dây chằng bướm - hàm dưới
Đường khớp bướm - chẩm
ĐM bướm - khẩu cái
  nhánh mũi ngoài sau

posterior septal branch of, 40
Sphenopalatine foramen, 4, 6, 13, 14, 38, 40, 42
Sphenopalatine vessels, 10
Sphenoparietal sinus, 103, 145
Sphincter muscle
external, 367
external anal, 284, 288, 388, 395
internal, 367
of pupil, 132
Sphincter of ampulla, variations in, 295
Sphincter urethrae, 396
Sphincter urethrae muscle, 356, 359, 361, 365, 366, 378, 379, 383, 384, 385, 403, 416
Sphincter urethrovaginalis muscle, 366, 370, 378, 379
Spinal artery
anterior, 11, 141, 171, 172
anastomotic loops to, 171
posterior, 11, 172
anastomotic loops to, 171
left, 143, 172
right, 172
Spinal cord, 243, 244
arteries of, 171
intrinsic distribution of, 172
ascending fibers of, 416
axial CT images of, 242

central canal of, 108, 109
descending fibers of, 416
descending tracts in, 108
in situ, 160
sacral, 324
sagittal MR image of, 149

schema of, 167, 346
thoracic, 134, 210, 327, 328
thoracic part of, 132
thoracolumbar, 324
veins of, 173
Spinal dura mater, 160
Spinal ganglion, dorsal, 170
Spinalis cervicis muscle, 175
Spinalis erector muscle, 349
Spinalis muscle, 175, 331
Spinalis thoracis muscle, 175
Spinal membranes, 169
Spinal meninges, 325
Spinal nerve, 258
anterior cutaneous branch of, 180
cervical, 127, 160
collateral branch of, 258
dorsal branch of, 258
dorsal ramus of, 169, 170
groove for, 19
intervertebral foramen for, 18
lumbar, 179
meningeal branch of, 258, 325
origin of, 170, 258
recurrent meningeal branches of, 170
segmental medullary branches of, 138
to skin vessels and glands, 325

thoracic, 180, 258
ventral ramus of, 169, 258
Spinal nerve roots
anterior, 321
anterior view of, 169
dorsal, 114, 169
filaments of, 160
posterior view of, 169
relation to vertebrae, 161
ventral, 114, 170, 180, 321
Spinal nerve trunk, 258
Spinal perivascular plexus, 322

Spinal sensory ganglion, 258, 321, 324, 327
anterior cutaneous fibers of, 258
ascending fibers of, 345
communicating branch of, 258
descending fibers of, 345
dorsal root of, 180, 325, 327, 328, 345
lateral cutaneous branch of, 258
ventral root of, 258
Spinal tract, 125, 126
trigeminal nerve and, 116, 117
Spinal vein
anterior, 144, 173
posterior, 144, 173
Spinous process
lumbar, 155
radiograph of, 156
thoracic, 154
Spiral ganglion, 96
Spiral lamina
hamulus of, 95
osseous, 95, 96
Spiral ligament, 96
Spiral organ (of Corti), 92, 96
Splanchnic nerve
abdominopelvic, 228, 324, 325
cardiopulmonary, 228
first lumbar, 323
fourth lumbar, 318
greater thoracic, 167, 209, 230, 240, 258, 263, 267, 320, 324, 327, 409
left, 194, 318, 321, 323, 327, 328, 346
right, 194, 240, 318, 320, 321, 327, 328, 346
least thoracic, 209, 263, 267, 320, 322, 323, 324, 325, 344, 345, 409
left, 323, 346
right, 318, 320, 346
lesser thoracic, 165, 167, 209, 258, 263, 267, 318, 320, 321, 322, 324, 325, 345, 409
left, 318, 319, 323, 346
right, 346
lumbar, 160, 165, 318, 345, 409, 412
left first, 346
right first, 346
second, 344
upper, 415
pelvic, 166, 168, 323, 344, 345, 412, 499
sacral, 165, 273, 344, 412, 499
thoracic, 346
Spleen, 196, 197, 272, 273, 288, 290, 293, 297, 331, 347, 349
anterior extremity of, 299
area for, 329
arteries of, 300, 301
axial CT images of, 350

colic impression of, 299
cross section of, 297, 299, 338
diaphragmatic surface of, 299
fibrous capsule of, 299
gastric impression of, 299
hilum of, 299
in situ, 299, 347
posterior extremity of, 299
pulp of, 299

các nhánh vách (mũi) sau
Lỗ bướm - khẩu cái

Các mạch máu bướm - khẩu cái
Xoang bướm - đỉnh
Cơ thắt
ngoài
ngoài hậu môn
trong
của đồng tử (con người)
Cơ thắt của bóng, các dạng của

Cơ thắt niệu đạo
Cơ thắt niệu đạo

Cơ thắt niệu đạo - âm đạo

ĐM gai
trước
vòng nối với
sau
vòng nối với
trái
phải
Tủy gai, tủy sống
các ĐM của
sự phân bố bên trong của
các sợi lên của
hình ảnh chụp CT theo mặt phẳng ngang
ống trung tâm của
các sợi xuống của
các bó xuống của
ở tại chỗ
đoạn cùng
hình ảnh chụp MR theo mặt phẳng đứng dọc
sơ đồ của
ngực
phần ngực của
đoạn ngực - thắt lưng
các TM của
Màng tủy cứng
Hạch gai, lưng
Cơ gai cổ
Cơ dựng gai
Cơ gai
Cơ gai ngực
Các màng tủy gai
Các màng tủy gai
TK gai sống
nhánh bì trước của
cổ
nhánh bên của
nhánh lưng của
nhánh lưng (sau) của
rãnh cho
lỗ gian đốt sống cho
thắt lưng
nhánh màng não của
nguyên ủy của
các nhánh màng não quặt ngược
các nhánh rễ (đoạn tủy)

đến các tuyến và các mạch máu da
ngực
nhánh bụng (trước) của
Các rễ TK gai sống
trước
nhìn trước của
lưng
các dây của
nhìn sau của
liên quan đến đốt sống
bụng
Thân TK gai sống
Đám rối quanh mạch của tủy sống
Hạch (cảm giác) gai

các sợi bì trước của
các sợi lên của
nhánh nối của
các sợi xuống của
rễ lưng của

nhánh bì ngoài của
rễ bụng của
Bó (tủy) gai
TK sinh ba và
TM gai sống
trước
sau
Mỏm gai
thắt lưng
phim chụp X quang
ngực
Hạch xoắn ốc
Mảnh xoắn ốc
móc của
xương
Dây chằng xoắn ốc
Cơ quan xoắn ốc (Corti)
TK tạng
bụng - chậu
tim - phổi
thắt lưng thứ nhất
thắt lưng thứ tư
ngực lớn

trái

phải

ngực bé nhất

trái
phải
ngực bé

trái
phải
thắt lưng

thứ nhất trái
thứ nhất phải
thứ hai
trên
chậu hông

xương cùng
ngực
Lách

cực trước
vùng cho
các ĐM của
hình ảnh chụp CT theo mặt phẳng ngang
mặt kết tràng
thiết đồ ngang của
mặt hoành của
bao xơ của
ấn dạ dày
rốn của
ở tại chỗ
cực sau
tủy của

renal impression of, 299
serosa of, 299
superior border of, 299
veins of, 309
visceral surface of, 299
Splenic artery, 237, 278, 297, 298, 299, 300, 301, 305, 306, 318, 319, 320, 321, 327, 328
arteriogram of, 303
left, 264
origin of, 302
pancreas and, 274
splenic branches of, 300
Splenic flexure, 269, 271. See also **Colic flexure, left**
Splenic lymph nodes, 314, 315
Splenic plexus, 318, 319, 320
Splenic pulp, 299
Splenic trabeculae, 299
Splenic vein, 273, 297, 299, 303, 306, 311, 312, 313, 315
cross section of, 338
Splenic vessels, 274, 348, 349
Splenium, of corpus callosum, 143, 145
Splenius capitis muscle, 174, 178, 424
in posterior triangle of neck, 178
Splenius cervicis muscle, 178
Splenius muscle, 27
Splenorenal ligament, 272, 299, 329
with splenic vessels, 331
Squamous suture, 12
S1 spinal nerve, 160
S5 spinal nerve, 160
Stapes, 92, 93
anterior limb of, 93
base of, 92, 93
footplate of, 93
head of, 93
limbs of, 92
in oval window, 96
posterior limb of, 93
Stapius muscle
nerve to, 123
tendon of, 93
Stellate ganglion. See **Cervicothoracic ganglion**
Stellate veins, 334
Sternal angle, 245
Sternalis muscle, inconstant, 188
Sternoclavicular joint, 196
articular cavities of, 419
articular disc of, 419
transverse section of, 243
Sternoclavicular ligament, anterior, 419
Sternocleidomastoid artery branch, 34
Sternocleidomastoid lymph node, 72
Sternocleidomastoid muscle, 27, 31, 32, 34, 73, 74, 127, 129, 174, 178, 188, 198, 247, 419, 424, 429
accessory nerve to, 127
clavicular head of, 27, 28, 181, 247
medial margin of, 74
origin of, 419
sternal head of, 27, 28, 181, 247
Sternocostal articulations, 186
Sternocostal joint, 419

ấn thận
thành mạc của
bờ trên của
các TM của
mặt tạng
ĐM lách

ĐM đổ của
trái
nguyên ủy của
tuỵ và
các nhánh lách của
Góc lách. Xem thêm **Góc kết tràng, trái**
Các hạch bạch huyết lách
Đám rối lách
Tủy lách
Bè lách
TM lách

thiết đồ ngang của
Các mạch máu lách
Lồi của thể chai

Cơ gối đầu

trong tam giác cổ sau
Cơ gối cổ
Cơ gối
Dây chằng lách - thận

với các mạch máu lách
Đường khớp trai
TK gai sống cùng S1
TK gai sống cùng S5
Xương bàn đạp
trụ trước của
nền của
nền của
chỏm của
các trụ của
trong cửa sổ bầu dục
trụ sau của
Cơ bàn đạp
TK đến
gân của
Hạch sao. Xem **Hạch cổ ngực**

Các TM sao
Góc ức
Cơ ức, khi có khi không
Khớp ức - đòn
ổ khớp của
đĩa khớp của
thiết đồ ngang của
Dây chằng ức - đòn, trước

Nhánh ĐM ức - đòn - chũm

Hạch bạch huyết ức - đòn - chũm

Cơ ức - đòn - chũm

TK phụ đến
đầu đòn của

bờ trong của
nguyên ủy của
đầu ức của
Các khớp ức - sườn
Khớp xương ức - sườn

Sternocostal ligament, 186
intraarticular, 186
radiate, 186, 419
Sternocostal triangle, 195
Sternohyoid muscle, 27, 28, 29, 31, 32, 53, 128, 129, 189, 198
invested by cervical fascia, 188
nerve to, 71
origin of, 419
Sternothyroid muscle, 27, 28, 29, 31, 32, 128, 129, 198
nerve to, 71
Sternum, 26, 29, 180, 194, 233, 246, 424
angle of, 185
axial CT images of, 242

body of, 181, 185, 247, 248
jugular notch of, 185
manubrium of, 27, 28, 185
xiphoid process of, 181, 184, 185, 247
Stomach, 167, 215, 237, 269, 273, 276, 294, 297, 298, 331
angular notch of, 275
area for, 329
arteries of, 300
atonic, 275
axial CT images of, 350

body of, 275, 279
cardiac parts of, 233, 236, 277
cardiac zone of, 276
chief cells of, 276
circular muscle layer of, 236
cross section of, 297
fundus of, 233, 236, 275, 293
barium radiograph of, 279

vagal branch to, 240
gastric zone of, 276
greater curvature of, 275
hypertonic, 275
hypotonic, 275
in situ, 275
innervation of, 321
lesser curvature of, 275
posterior vagal branch to, 240

longitudinal muscle layer of, 236, 277
lymph follicle of, 276
lymph vessels and nodes of, 314

mucosa of, 276
mucous cells of, 276
muscularis mucosae of, 276
musculature of, 236, 277
nerves of, 319, 320
oblique muscle layer of, 236
orthotonic, 275
posterior surface of, 272
reflected, 272
submucosa of, 276
surface epithelial cells of, 276

variations in position and contour of, 275
veins of, 309
zigzag line of, 236
Straight artery, 307
branch of, 326
of ileum, 280
of jejunum, 280
Straight gyrus, 107
Straight sinus, 144, 146
in tentorium cerebelli, 103
Strap muscle, 118

Dây chằng ức - sườn
trong khớp
tia
Tam giác ức - sườn
Cơ ức - móng

được bao bởi mạc cổ
TK đến
nguyên ủy của
Cơ ức - giáp

TK đến
Xương ức

góc của
các hình ảnh chụp CT theo mặt phẳng ngang
thân của
khuyết đỉnh mạch cảnh của
cán của
mỏm mũi kiếm của

Dạ dày, vị

khuyết góc của
vùng liên quan với
các ĐM của
mất trương lực
hình ảnh chụp CT theo mặt phẳng ngang
thân của
các phần tâm vị của
vùng tâm vị của
các tế bào sinh men của
lớp cơ vòng của
thiết đồ ngang của
đáy của
phim chụp X quang có cản quang barium
nhánh (TK) lang thang đến
vùng thân vị của
bờ cong lớn của
trương lực cao
trương lực thấp
ở tại chỗ
chi phối TK
bờ cong nhỏ của
nhánh (TK) lang thang sau đến
lớp cơ dọc của

nang (nốt) bạch huyết của
các hạch và mạch bạch huyết của
niêm mạc của
các tế bào nhầy của
cơ niêm mạc
hệ cơ của
các TK của
lớp cơ chéo của
trương lực vừa
mặt sau của
được lật lên
tấm dưới niêm mạc của
các tế bào thượng bì bề mặt của
những dạng thay đổi về vị trí và hình dáng của
các TM của
đường zigzag
ĐM thẳng
nhánh của
của hồi tràng
của hỗng tràng
Hồi thẳng
Xoang thẳng
trong lều tiểu não
Cơ đo quai cổ

Stratified squamous epithelium, tongue, 58
Stretch receptors, 210
Stretch reflex pathway, 325
Stria medullaris, 106
Striate artery, distal medial, 140, 141, 142
Stria terminalis, 108, 111, 112
Striatum, 110
Styloglossus muscle, 27, 32, 59, 60, 128
Stylohyoid ligament, 13, 59, 64, 65, 68
Stylohyoid muscle, 27, 28, 29, 34, 40, 59, 60, 61, 67, 68, 123
  nerve to, 25
Styloid process, 14, 27, 29, 30, 34, 53, 59
  radial, 439
  ulnar, 439
Stylomandibular ligament, 15
Stylomastoid foramen, 25, 123, 125
Stylopharyngeus muscle, 59, 65, 68, 125, 126, 235
Subacromial bursa, 423
Subaponeurotic space, 468
Subarachnoid space, 87, 99, 102, 109
  in lumbar puncture, 163
  thoracic, 170
Subcallosal area, 106, 119
Subcallosal gyrus, 106

Subclavian artery, 30, 32, 74, 76, 130, 171, 183, 189, 198, 206, 211, 237, 427
  anomalous, 80
  grooves for, 186
  left, 75, 80, 137, 193, 243
  right, 75, 126, 137, 193, 230
    anterior dissection of, 33
    oblique schematic view of, 33
Subclavian lymphatic trunk, 208
Subclavian lymph node, 184
Subclavian trunk
  left, 266
  right, 266
Subclavian vein, 30, 32, 74, 189, 198, 206, 211
  grooves for, 186
  left, 75, 137, 186
  right, 75, 137, 230
Subclavius muscle, 186, 189, 230, 419, 428, 429
  fascia investing, 428
  fascia of, 428
  insertion of, 419
  invested by clavicopectoral fascia, 188
  nerve to, 430
Subcostal artery, 264
  lower, anastomoses with, 255
Subcostal muscle, 258
Subcostal nerve, 160, 267, 409, 498
  lateral cutaneous branch of, 267
  lateral femoral cutaneous branch of, 544
  right, 329
Subcostal plane, 268
Subcostal vein, 498
Subcutaneous bursa, 511
Subcutaneous olecranon bursa, 438

Thượng mô vẩy (lát tầng), lưỡi

Các cảm thụ thể về sự căng
Đường phản xạ căng
Vân tủy
ĐM vân trong xa (ĐM quật ngược Heubner)
Vân tận cùng
Vân
Cơ trâm - lưỡi

Dây chằng trâm - móng

Cơ trâm - móng

  TK đến
Mỏm trâm

  quay
  trụ
Dây chằng trâm - hàm
Lỗ trâm - chũm
Cơ trâm - hầu

Túi hoạt dịch dưới mỏm cùng vai
Khoang dưới cân
Khoang dưới nhện

  trong chọc dò thắt lưng
  ngực
Vùng dưới chai (vùng cạnh khứu)
Hồi dưới chai (hồi cạnh tận cùng)
ĐM dưới đòn

  bất thường
  các rãnh cho
  trái
  phải
    phẫu tích phía trước
    nhìn theo sơ đồ chếch
Thân bạch huyết dưới đòn
Hạch bạch huyết dưới đòn
Thân dưới đòn
  trái
  phải
TM dưới đòn

  các rãnh cho
  trái
  phải
Cơ dưới đòn

  mạc bọc
  mạc của
  bám tận
  được bao bọc bởi mạc đòn - ngực
  TK đến
ĐM dưới sườn
  dưới, các nhánh nối với
Cơ dưới sườn
TK dưới sườn

  nhánh bì ngoài của
  nhánh bì đùi ngoài của

  phải
Mặt phẳng dưới sườn
TM dưới sườn
Túi hoạt dịch dưới da
Túi hoạt dịch mỏm khuỷu

Subcutaneous space, dorsal hand, 462
Subcutaneous tissue
  of abdomen, 249, 252
  Camper's and Scarpa's layers of, 249
  deep membranous, 380, 381
  fatty layer of, 348, 361, 378
    superficial, 380
  of mammary gland, 182
  membranous, 348, 361, 378
  of rectus sheath, 252
Subdeltoid bursa, 423
Subdural hematoma, site of, 101
Subendocardial branch, 225

Subependymal vein, 146
Subhiatal fat ring, 236

Sublingual artery, 59, 61
Sublingual caruncle, 51
  with openings of submandibular ducts, 51
Sublingual duct, 51
  openings of, 61
Sublingual fold, 51
  with openings of sublingual ducts, 51
Sublingual fossa, 15
Sublingual gland, 51, 53, 61, 123, 133, 167
  mucous, 61
Sublingual nerve, 46
Sublobular vein, 290, 291
Submandibular duct, 51, 53, 59, 60
Submandibular fossa, 15
Submandibular ganglion, 59, 122, 123, 131, 133, 166, 168
  schema for, 133
Submandibular gland, 27, 28, 31, 32, 53, 123, 133, 166, 167
  mucous, 61
  serous, 61
Submandibular lymph nodes, 73
Submental artery, 40
Submental vein, 70
Submucosa
  of intestine, 326
  of stomach, 277
  of vermiform appendix, 283
Submucosal gland, 326
Submucosal plexus, 326
Submucous (Meissner's) plexus, 326
Submucous space, 392
  internal rectal venous plexus in, 393
  perianal, 396
Suboccipital nerve, 21, 178
Suboccipital triangle, 178
Subparotid node, 72
Subpleural capillary, 205
Subpleural lymphatic plexus, 208

Subpopliteal recess, 507, 508
Subpubic angle, radiograph of, 355

Subpyloric lymph nodes, 314

Subscapular artery, 427, 434
  computed tomography of, 484
Subscapular fossa, 185
Subscapular nerve

Khoang dưới da, mu tay

Mô dưới da
  của bụng
  các lớp Camper và Scarpa của

  mạng sâu
  lớp mỡ của
    nông
  của tuyến vú
  mạng
  của bao cơ thẳng bụng
Túi hoạt dịch dưới cơ delta
Máu tụ dưới màng cứng, vị trí
Nhánh dưới màng trong tim (sợi Purkinje)
TM dưới nội tủy
Vòng mỡ dưới lỗ (thực quản của cơ hoành)
ĐM dưới lưỡi
Cục (núm) dưới lưỡi
  với các lỗ tiết của các ống dưới lưỡi
Ống dưới lưỡi
  các lỗ của
Nếp dưới lưỡi
  với các lỗ tiết của các ống dưới lưỡi
Hố dưới lưỡi
Tuyến dưới lưỡi

  niêm mạc
TK dưới lưỡi
TM dưới tiểu thùy
Ống tuyến dưới hàm
Hố dưới hàm
Hạch dưới hàm

  sơ đồ cho
Tuyến dưới hàm

  niêm mạc
  thanh mạc
Các hạch bạch huyết dưới hàm
ĐM dưới cằm
TM dưới cằm
Dưới niêm mạc
  của ruột
  của dạ dày
  của ruột thừa
Tuyến dưới niêm mạc
Đám rối dưới niêm mạc
Đám rối dưới niêm mạc (Meissner)
Khoang dưới niêm mạc
  đám rối TM trực tràng trong tại

  quanh hậu môn
TK dưới chẩm
Tam giác dưới chẩm
Hạch dưới mang tai
Mao mạch dưới màng phổi
Đám rối bạch huyết dưới màng phổi
Ngách dưới khoeo
Góc dưới mu, phim chụp X quang
Các hạch bạch huyết dưới môn vị
ĐM dưới vai
  hình chụp điện toán cắt lớp
Hố dưới vai
TK dưới vai

lower, 429, 430, 477
upper, 429, 430
Subscapularis muscle, 180, 192, 243, 244, 245, 425, 428, 433
insertion of, 420
origin of, 420
subtendinous bursa of, 423
Subscapularis tendinous muscle
openings of, 423
position of, 423
Subscapularis tendon, 423, 425
Subserous fascia, 412
Subserous plexus, 326
Substantia nigra, 107
Subtendinous bursa, 511
Subtrapezial plexus, 177
Subungual space, 471
Sulcal artery, 141
central, 141, 142
postcentral, 142
precentral, 141
prefrontal, 142
Sulcal vein
anterior, 173
posterior, 173
Sulcus
dorsal median, mesothelial septum in, 169
hippocampal, 112
hypothalamic, 147
intraparietal, 105
occipital transverse, 105
occipitotemporal, 107
olfactory, 107
Sulcus limitans, 115
Sulcus terminalis, 214
Superciliary arch, 1
Superficialis flexor tendon, 460
Superficial perineal (Colles') fascia, 358, 361, 366, 370, 378, 380, 411
attachment of, 380
Supinator muscle, 420, 440
insertion of, 420
origin of, 420
Supraclavicular nerve, 24, 31
intermediate, 129, 479
lateral, 129, 479
medial, 129, 479
Supracondylar ridge, 436
Supraduodenal artery, 300, 301, 306
Supraglenoid tubercle, 420
Suprahyoid artery, 59
Suprahyoid muscle, action of, 29
Supramarginal gyrus, 105
Supraoptic nucleus, 147
Supraopticohypophyseal tract, 147
Supraoptic recess, 106, 108
Supraorbital artery, 23, 36, 40, 81, 85
Supraorbital nerve, 24, 36, 81, 122
branches of, 86
medial and lateral branches of, 86
Supraorbital notch, 1
foramen, 2
Supraorbital vein, 23, 70, 85
Suprapatellar synovial bursa, 511

Suprapineal recess, 108
Suprapleural membrane, 230
cervical, 231
Suprapyloric lymph nodes, 314
Suprarenal gland, 197, 278, 298, 299, 329, 340, 342
arteries and veins of, 332, 333
cross section of, 347
dissection of, 346
in situ, 332
left, 197, 272, 297, 329, 331, 338, 346
nerves of, 344, 346
dissection of, 346
right, 197, 297, 329, 346
schema of, 346
dissection of, 346
Suprarenal impression, 287
Suprarenal-phrenic vein anastomosis, 265
Suprarenal plexus
left, 323
right, 318
Suprarenal vein, 333, 347
inferior, 347
middle, 347
right, 332, 338
Suprascapular artery, 32, 74, 75, 76, 427, 429
infraspinous branch of, 427
Suprascapular nerve, 429
Suprascapular notch, 184, 185, 420, 421, 423, 427
Suprascapular vein, 70
Supraspinatus ligament, 179
Supraspinatus muscle, 177, 423, 427, 428
insertion of, 420
origin of, 420
Supraspinatus tendon, 423, 425
Suprasternal space, 28
Supratrochlear artery, 23, 40, 81, 85
Supratrochlear nerve, 81, 122
Supratrochlear vein, 23, 24, 85
Supraventricular crest, 220, 224
Sural cutaneous nerve
articular branches of, 541, 542
communicating branch of, 540
lateral, 540, 541, 542, 545
branches of, 544
communicating branch of, 545
medial, 540, 541, 545
Sural nerve, 534, 540, 541, 545
lateral calcaneal branch of, 541
medial calcaneal branch of, 541
via lateral calcaneal and lateral dorsal cutaneous branches, 541
Sustentaculum tali, 523, 524
Sweat gland, 9, 167
Sylvius, sulcus of, 141
Sympathetic ganglion, 409
lumbar, 170
superior cervical, 130, 132
superior ganglion, 125, 128, 131, 133, 134, 210, 226
thoracic, 209
thoracic, third, 240
Sympathetic nervous system
general topography of, 165
schema of, 167
Sympathetic trunk, 125, 133, 192, 210, 230, 258, 263, 267, 290, 324, 325, 327, 344, 409, 412, 499
cervical, 165
ganglia of, 321, 325, 344, 345
ganglion of, first thoracic, 132
left, 194, 318, 324, 346
left lumbar, 323
right, 194, 318, 328, 331, 346

dưới
trên
Cơ dưới vai

bám tận
nguyên ủy của
túi hoạt dịch dưới gân
Cơ gân dưới vai
các lỗ của
vị trí của
Gân cơ dưới vai
Mạc dưới thanh mạc
Đám rối dưới thanh mạc
Chất đen
Túi hoạt dịch dưới gân
Đám rối dưới thang
Khoang dưới móng
ĐM rãnh (não)
trung tâm
sau trung tâm
trước trung tâm
trước trán
TM rãnh (não)
trước
sau
Rãnh, khe
giữa lưng, vách trung biểu mô trong
hải mã
hạ đồi
trong đỉnh
chẩm ngang
thái dương - chẩm
khứu
Rãnh giới hạn
Rãnh tận cùng
Cung trên mày
Gân cơ gấp các ngón nông
Mạc đáy chậu nông (mạc Colles)

chỗ bám của
Cơ ngửa
chỗ bám của
nguyên ủy của
TK trên đòn
trung gian
ngoài
trong
Mào mỏm trên lồi cầu
ĐM trên tá tràng
Củ trên ổ chảo
ĐM trên móng
Cơ trên móng, tác dụng
Hồi trên viền
Nhân trên thị
Dải trên thị tuyến yên
Ngách thị giác
ĐM trên ổ mắt

TK trên ổ mắt
các nhánh của
các nhánh giữa và bên của
Khuyết trên ổ mắt
lỗ
TM trên ổ mắt
Túi hoạt dịch trên xương bánh chè
Ngách trên tùng
Màng trên màng phổi
đỉnh
Các hạch bạch huyết trên môn vị
Tuyến thượng thận
các ĐM và TM của
thiết đồ ngang qua
phẫu tích của
tại chỗ
trái

các TK của
phẫu tích của
phải
sơ đồ của
phẫu tích của
Ấn thượng thận
Nối thông TM thượng thận với TM hoành
Đám rối thượng thận
trái
phải
TM thượng thận
dưới
giữa
phải
ĐM trên vai

nhánh dưới gai của
TK trên vai
Khuyết trên vai

TM trên vai
Dây chằng trên gai
Cơ trên gai

bám tận của
nguyên ủy của
Gân cơ trên gai
Khoang trên ức (Burns)
ĐM trên ròng rọc
TK trên ròng rọc
TM trên ròng rọc
Mào trên thất
TK bì bắp chân
các nhánh khớp của
nhánh nối của
ngoài
các nhánh của
nhánh nối của
trong
TK bắp chân
nhánh gót ngoài của
nhánh gót trong của
qua các nhánh gót ngoài và bì mu chân ngoài

Mỏm chân đế sên
Tuyến mồ hôi
Rãnh Sylvius
Hạch giao cảm
thắt lưng
cổ trên
hạch trên

ngực
ngực, thứ ba
Hệ TK giao cảm
đinh khu tổng quát của
sơ đồ của
Thân giao cảm

cổ
hạch của
hạch của, ngực thứ nhất
trái
thắt lưng trái
phải

sacral, 323
left, 412
right, 412
thoracic, 240
thoracic ganglia of, 321
Synovial cavities, 22, 187
Synovial membrane, 423, 471
attachment of, to femur, 511
of hip joint, 487

T

T1 spinal nerve, 132, 133, 134, 160
T2 spinal nerve, 133, 133
T7 spinal nerve, 414
lateral cutaneous branch of, 254
medial cutaneous branch of, 254
T10 spinal nerve, 410
T11 spinal nerve, 414
T12 spinal nerve, 160
ventral ramus of, 254
T10 ventral ramus, 345, 410
T1 vertebra, 13, 153, 160
spinous process of, 197
T4 vertebra, 230
T6 vertebra
lateral view of, 154
superior view of, 154
T8 vertebra, 241
T10 vertebra, 241
T12 vertebra, 153, 160
body of, 349
lateral view of, 154
spinous process of, 152, 174, 175, 177
Taenia
free, 271, 281, 282
mesocolic, 281, 282, 284
omental, 281, 284
Talofibular ligament
anterior, 514
posterior, 514
Talus
dorsal view of, 523
head of, 523, 524
lateral tubercle of, 523
medial tubercle of, 523
neck of, 523, 524
plantar view of, 523
posterior process of, 523
groove for tendon of flexor hallucis longus, 523
lateral tubercle, 523
medial tubercle, 523
trochlea of, 523, 524
Tarsal artery
lateral, 530, 536
medial, 530, 536
Tarsal gland, 81
openings of, 81
Tarsal joint, transverse, 523
Tarsal sinus, 523, 524
Tarsometatarsal joint, 523
Tarsometatarsal ligament, dorsal, 536
Tarsus
of eyelid, 81
inferior, 81
superior, 81
Taste buds, 58
section of, 58
Taste pathways, 135
Tectal plate, 106
Tectorial membrane, 22, 96
deeper part of, 22

cùng
trái
phải
ngực
hạch ngực của
Khoang hoạt dịch
Màng hoạt dịch
chỗ bám tới xương đùi của
của khớp háng

TK gai sống ngực T1
TK gai sống ngực T2
TK gai sống ngực T7
nhánh bì ngoài của
nhánh bì trong của
TK gai sống ngực T10
TK gai sống ngực T11
TK gai sống ngực T12
nhánh bụng của
Nhánh bụng của T10
Đốt sống ngực T1
mỏm gai của
Đốt sống ngực T4
Đốt sống ngực T6
nhìn ngoài
nhìn trên
Đốt sống ngực T8
Đốt sống ngực T10
Đốt sống ngực T12
thân của
nhìn ngoài
mỏm gai của

Dải
tự do
mạc treo
mạc nối
Dây chằng sên - mác
trước
sau
Xương sên
nhìn mặt mu chân
chỏm của
củ ngoài của
củ trong của
cổ của
nhìn mặt gan chân
mỏm sau của
rãnh cho cơ gấp ngón chân cái dài
củ ngoài
củ trong
ròng rọc của
ĐM cổ chân
ngoài
trong
Tuyến sụn mi (Meibomius)
các lỗ của
Khớp cổ chân ngang
Xoang cổ chân
Khớp cổ chân - bàn chân
Dây chằng cổ chân - bàn chân, mu chân
Sụn mi
của mi mắt
dưới
trên
Các nụ vị giác
thiết đồ của
Các đường dẫn truyền vị giác
Mảnh mái (mảnh sinh tư)
Màng mái
phần sau của

Tectospinal tract, 132
Teeth
apical foramina of, 57
canine, 57
cement of, 57
crown of, 57
deciduous, 56
dentinal tubules of, 57
dentine of, 57
enamel of, 57
incisors, 56, 57, 233
interglobular spaces between, 57
interproximal spaces between, 57
labiobuccal view of, 57
molar
first, 56
growth of, 50
second, 56
third, 56
molars, 56, 57
neck of, 57
nerves to, 57
odontoblast layer of, 57
papilla of, 57
permanent, 56, 57
left lower, 57
left upper, 57
lower, 56
upper, 56
premolars, 56, 57
root canals of, 57
roots of, 57
Tegmen tympani, 92, 93
Tela choroideae, 108, 111, 145
Temporal artery
deep, 99
anterior, 40
posterior, 40
middle, 23, 99
parietal branch of, 23
polar, 142
superficial, 23, 34, 40, 99, 100, 134
frontal branch of, 23, 85
Temporal bone, 9
petrous part of, 9, 97
squamous part of, 9, 97
Temporal fossa, hematoma of, 101
Temporal gyrus
inferior, 105, 107
middle, 105
superior, 105
Temporalis muscle, 54
axial MR image of, 150

insertion of, 15, 54
nerves to, 122
Temporal lobe, 105, 107, 141
axial MR image of, 150

hematoma of, 101
herniation of, 101
Temporal nerve
branches of, 122
deep, 122
anterior, 40
posterior, 40
schema of, 122
Temporal sulcus
inferior, 107
Temporal vein
deep, 99
middle, 23, 99
superficial, 99
branches of, 23, 99
frontal and parietal branches of, 99
tributary of, 102

Dải (bó) mái gai
Răng
các lỗ đỉnh của
răng nanh
chất xương (cement) của
thân (vành) của
răng sữa
các tiểu quản ngà của
ngà của
men của
các răng cửa
các khoảng gian cầu giữa
các khoảng gian gần giữa
nhìn phía môi - má
răng cối (hàm)
thứ nhất
sự phát triển
thứ hai
thứ ba
các răng cối
cổ của
các TK tới
lớp nguyên bào tạo ngà
nhú của
(răng) vĩnh viễn
dưới trái
trên trái
dưới
trên
các răng tiền cối
các ống chân của
các chân của
Trần hòm nhĩ
Tấm mạch mạc
ĐM thái dương
sâu
trước
sau
giữa
nhánh đỉnh của
cực
nông
nhánh trán của
Xương thái dương
phần đá của
phần trai của
Hố thái dương, khối máu tụ ở
Hồi thái dương
dưới
giữa
trên
Cơ thái dương
hình ảnh chụp MR theo mặt phẳng ngang
bám tận
các TK đến
Thùy thái dương
hình ảnh chụp MR theo mặt phẳng ngang
máu tụ ở
thoát vị của
TK thái dương
các nhánh của
sâu
trước
sau
sơ đồ của
Rãnh thái dương
dưới
TM thái dương
sâu
giữa
nông
các nhánh của
các nhánh đỉnh và trán của

nhánh của

Temporomandibular joint
articular disc of, 54, 55
lateral ligament of, 40
Tendinous intersection, 83, 84, 86, 121, 181, 247
Tenon's capsule. See **Fascial sheath of eyeball (Tenon's capsule)**
Tensor fasciae latae muscle, 36, 485, 492, 494, 503
attachments of, 491
origin of, 492
Tensor tympani muscle, 93
tendon of, 93
Tensor tympani nerve, 122
Tensor veli papatini muscle, 52, 93, 122
tendon of, 52
Tensor veli papatini nerve, 55
Tentorium cerebelli, 86, 101, 103, 144, 145
sagittal MR image of, 149

straight sinus in, 106
Teres major muscle, 152, 174, 177, 180, 244, 245, 424, 427, 428, 433
insertion of, 420
lower margin of, 434
Teres minor muscle, 174, 177, 243, 244, 245, 423, 424, 425, 427, 428
Terminal sulcus, 58
Testicular artery, 387, 403, 409, 416
left, 329, 332
right, 332
Testicular plexus, 409, 416
right, 318
Testicular vein, 311, 329, 332
right, 311, 322
Testicular vessels, 340, 363
left, 332
lymphatic pathways along, 408

in spermatic cord, 401
Testis, 361, 386, 389, 390, 416
appendix of, 387, 389
arteries and veins of, 401
cross section of, 390
cross section through, 390
descent of, 386
external spermatic fascia over, 405
lobules of, 390
lymphatic pathways from, 408
pathways from, 408
sagittal MR images of, 397

schema of, 390
septa of, 390
tunica albuginea of, 390
visceral layer over, 387
Thalamic vein, superior, 146
Thalamogeniculate artery, 143
Thalamoperforating artery, 140, 143
Thalamostriate vein
inferior, 144, 146
posterior part of, 146
superior, 108, 111, 145, 146
Thalamotuberal artery, 140
Thalamus, 106, 108, 110, 112, 114, 145, 147, 324
left, 144
geniculate bodies of, 143
nuclei of, 111
pulvinars of, 107, 111, 143, 145
sagittal MR image of, 149

schema of, 111
stria medullaris of, 106
stria terminalis of, 111
ventral posteromedial nucleus of, 135
Thecal sac, sagittal MR images of, 397
Thenar eminence, 418
Thenar muscle, 446, 460
innervation of, 460
supplied by median nerve, 476
Thenar space, 462
dorsal extension of, 460
Thigh
anterior cutaneous nerve of, 545
arteries of, 500, 501, 512
bony attachments of
anterior view of, 490
posterior view of, 491
cutaneous innervation of, 538, 540
lateral cutaneous nerve of, 538
muscles of
anterior views of, 491, 493
lateral views of, 494
posterior views of, 495
nerves of, 500, 501, 538, 540
anterior view of, 501
posterior view of, 502
serial cross sections of, 505
Thoracentesis, 190
Thoracic aortic plexus, 209
Thoracic artery
anterior intercostal branches of, 189
interior, 198, 206, 211, 305
internal, 189, 237, 244, 245, 246
perforating arteries of, 188
lateral, 183, 188, 189, 427, 434
left, 193, 194
perforating branches of, 183
right, 193, 230
superior, 189, 427, 429, 434
Thoracic cardiac nerve, 193, 209
Thoracic constriction, 233
Thoracic duct, 189, 194, 198, 206, 209, 211, 244, 245, 246, 263, 266, 293, 318
Thoracic ganglion, 167
Thoracic muscle, transversus, 194
Thoracic nerve, 161
dorsal ramus of, 192
long, 188, 189, 192
Thoracic spinal nerve, 133
dorsal root of, 133
ventral root of, 133
Thoracic sympathetic nerves, 130
Thoracic vein
internal, 189, 198, 244, 245, 246
left, 194
right, 194
Thoracic vertebrae, 21
anterior view of, 171
arteries of, 171
cross section through, 170
Thoracic visceral nerves, 165
Thoracic wall
anterior, 188–189
Thoracis muscle, transversus, 189
Thoracoabdominal nerve, cutaneous branch of, 188
Thoracoacromial artery, 424, 427, 428
acromial branch of, 424, 427, 429

Khớp thái dương - hàm dưới
đĩa khớp của
dây chằng bên của
Trẽ gân ngang

Bao Tenon. Xem **Bao nhãn cầu**

Cơ căng mạc đùi

các chỗ bám của
nguyên ủy của
Cơ căng màng nhĩ
dây chằng của
TK căng màng nhĩ
Cơ căng màn khẩu cái

dây chằng của
TK căng màn khẩu cái
Lều tiểu não

hình ảnh chụp MR theo mặt phẳng đứng dọc
xoang thẳng trong
Cơ tròn lớn

chỗ bám của
bờ dưới của
Cơ tròn nhỏ

Rãnh tận cùng
ĐM tinh hoàn

trái
phải
Đám rối tinh hoàn
phải
TM tinh hoàn
phải
Các mạch máu tinh hoàn
trái
các đường dẫn bạch huyết dọc theo
trong thừng tinh
Tinh hoàn
mầu phụ của
các ĐM và TM của
thiết đồ ngang của
thiết đồ ngang qua
sự đi xuống của
mạc tinh ngoài trên

các tiểu thùy của
các đường dẫn bạch huyết từ
các đường dẫn từ
hình ảnh chụp MR theo mặt phẳng đứng dọc
sơ đồ của
vách của
lá trắng của
lá tạng bao phủ
TM đồi thị trên
ĐM thị - gối
ĐM thị - vân sau

TM (đồi) thị - vân
dưới
phần sau của
trên
ĐM thị - củ trước
Đồi thị

trái
các thể gối của
các nhân của
các đầu (đồi) chẩm của
hình ảnh chụp MR theo mặt phẳng đứng dọc
sơ đồ của
vân tủy của
vân tận cùng của
nhân bụng sau trong của

Túi màng cứng, các hình chụp MR theo mặt phẳng đứng dọc
Mô cái
Cơ mô cái (tay, đài)
chi phối TK
được chi phối bởi TK giữa
Khoang mô cái
ngách mu tay của
Đùi
TK bì trước của
các ĐM của
các chỗ bám xương của
nhìn trước của
nhìn sau của
chi phối cảm giác da của
TK bì ngoài của
các cơ của
nhìn trước
nhìn ngoài
nhìn sau
các TK của
nhìn trước của
nhìn sau của
các thiết đồ ngang hàng loạt
Thủ thuật chọc dò ngực
Đám rối ĐM chủ ngực
ĐM ngực
các nhánh gian sườn trước của

dưới
trong
các ĐM xuyên của
ngoài
trái
các nhánh xuyên của
phải
trên
TK tim ngực
Chỗ hẹp (ĐM chủ) ngực
Ống ngực

Hạch ngực
Cơ ngang ngực
TK ngực
nhánh lưng của
dài
TK gai sống ngực
rễ lưng của
rễ bụng của
Các TK giao cảm ngực
TM ngực
trong
trái
phải
Đốt sống ngực
nhìn trước của
các ĐM của
thiết đồ ngang qua
Các TK nội tạng - ngực
Thành ngực
trước
Cơ ngang ngực
TK (gian sườn) ngực - bụng, nhánh bì của
ĐM cùng vai - ngực

nhánh cùng vai của

clavicular branch of, 424, 427, 429
deltoid branch of, 424, 427, 429
pectoral branch of, 424, 427, 429
Thoracodorsal artery, 427, 434
Thoracoepigastric vein, 249
Thorax
autonomic nerves in, 209
bony framework of, 185
cross sections of, 246
at T3–4 disc level, 244
at T4–5 disc level, 245
at T7 disc level, 246
at T3 lower level, 243
surface anatomy of, 181
Thumb
distal phalanx of, 457
innervation of, 460
proper palmar digital nerves of, 460
Thymus, 211, 230, 244
Thyroarytenoid muscle, 78, 79, 80
Thyrocervical trunk, 32, 74, 75, 76, 237, 427
right, 137
Thyroepiglottic ligament, 77
Thyroepiglottic muscle, 80
Thyrohyoid membrane, 29, 74, 77, 235
Thyrohyoid muscle, 27, 28, 29, 31, 32, 53, 128, 129
Thyroid artery
inferior, 32, 74, 76, 427
esophageal branch of, 237
superior, 31, 32, 34, 74, 75, 76
superior laryngeal branch of, 34
Thyroid gland, 29, 31, 196, 198, 206
anterior view of, 74
articular surface of, 78, 80
fibrous capsule of, 76
isthmus of, 74
posterior view of, 75
pyramidal lobe of, 74
right lobe of, 74, 75, 76
Thyroid notch, superior, 77
Thyroid vein
inferior, 74, 75, 198
middle, 74
superior, 31, 74
Tibia, 511, 530
anterior border of, 485, 513, 514
anterior view of, 513
with posterior ligament attachments, 513
cross section of, 514
inferior articular surface of, 513, 514
interosseous border of, 513, 514
lateral condyle of, 494, 510, 513
lateral surface of, 513, 514
medial border of, 513, 514
medial condyle of, 513, 514
medial surface of, 513, 514
oblique line of, 513
posterior surface of, 514
posterior view of, 513
radiograph of, 510
superior articular surface of, 514
superior view of, 514
tuberosity of, 492, 493, 511, 513, 514
Tibial artery
anterior, 512, 530
posterior, 512, 534
medial calcaneal branch of, 533, 535
posterior medial malleolar branch of, 534

nhánh đòn của
nhánh denta của
nhánh ngực của
ĐM ngực - lưng
TM ngực - thượng vị
Ngực
các TK tự chủ ở
khung xương của
các thiết đồ ngang qua
ở mức đĩa T3-4
ở mức đĩa T4-5
ở mức đĩa T7
ở mức bờ dưới T3
giải phẫu bề mặt của
Ngón (tay) cái
đốt xa của
chi phối TK
các TK gan ngón riêng của

Tuyến ức
Cơ giáp phễu
Thân giáp - cổ

phải
Dây chằng giáp - nắp thanh môn
Cơ giáp - nắp thanh môn
Màng giáp - móng

Cơ giáp - móng

ĐM giáp
dưới
nhánh thực quản của
trên
nhánh thanh quản trên của
Tuyến giáp
nhìn trước
diện khớp của
bao xơ của
eo của
nhìn sau
thùy tháp của
thùy phải của
Khuyết giáp trên
TM giáp
dưới
giữa
trên
Xương chày
bờ trước của
nhìn trước
với các chỗ bám của dây chằng sau
thiết đồ ngang của
diện khớp dưới của

bờ gian cốt của
lồi cầu ngoài của
mặt ngoài của
bờ trong của
lồi cầu trong của
mặt trong của
đường chéo của
mặt sau của
nhìn sau
phim chụp X quang
diện khớp trên của
nhìn trên
lồi củ của

ĐM chày
trước
sau
nhánh gót trong của

nhánh mắt cá trong sau

Tibial collateral ligament, 511
Tibialis anterior tendon, 485, 494, 536, 542
attachment of, 515
tendinous sheath of, 530
tendon of, 530
Tibialis posterior muscle, 534, 541
attachment of, 515
tendon of, 535, 536
Tibial nerve, 495, 540, 541
articular branches of, 540
lateral plantar, 541
medial calcaneal branch of, 533, 535, 540, 541, 545
medial plantar, 541
muscles innervated by, 541
posterior, 534
Tibiofibular ligament
anterior, 514
posterior, 514
Toe
fifth
distal, middle, and proximal phalanxes of, 537
vein of, 544
great
distal phalanx of, 537
medial side of, 544
proximal phalanx of, 537
Tongue, 37, 39, 59, 125
apex of, 58
body of, 58
crypt of, 58
dorsum of, 58
frenulum of, 51
frontal section of, 60
horizontal section of, 60
inferior longitudinal muscle of, 128
intrinsic muscles of, 128
lateral view of, 59
lymphatic drainage of, 73
lymph vessels and nodes of, 73

muscles of, 59, 60
vertical and transverse, 60
posterior, 125
root of, 58, 235
sagittal MR image of, 149

salivary glands and, 60
schematic stereogram of, 58
superior longitudinal muscle of, 128
taste anterior of, 125
Tonsil, palatine, 58
Tonsillar artery, 40
Torus tubarius, 37, 39
Trabecula, 148
artery of, 148
Trabeculae carneae, 220
Trachea, 29, 74, 75, 77, 126, 168, 196, 198, 202, 211, 213, 230, 234, 237, 243, 244
arteries of, 202
bifurcation of
axial CT images of, 242

cartilage of, 28, 202
cross section through, 202
elastic fibers of, 202
epithelium of, 202
mucosa of posterior wall of, 202
nerve of, 202
Trachealis muscle, 202
Tracheobronchial lymph nodes, 244
inferior, 245

Dây chằng bên chày
Gân cơ chày trước

chỗ bám của
bao hoạt dịch của
dây chằng của
Cơ chày trước
chỗ bám của
dây chằng của
TK chày
các nhánh khớp của
gan chân ngoài
nhánh gót trong của

gan chân trong
các cơ bị chi phối bởi
sau
Dây chằng chày - mác
trước
sau
Ngón chân
thứ năm (ngón chân út)
các xương đốt ngón xa, ngón giữa và ngón gần của
TM của
lớn (ngón cái)
xương đốt ngón xa của
bên trong của
xương đốt ngón gần của
Lưỡi
đầu của
thân của
hốc tuyến của
lưng của
hãm của
thiết đồ đứng ngang của
thiết đồ ngang của
cơ dọc dưới của
các cơ bên trong (nội tại) của
nhìn bên của
dẫn lưu bạch huyết của
các hạch và mạch bạch huyết của
các cơ của
đứng và ngang
sau
rễ của
hình ảnh chụp MR theo mặt phẳng đứng dọc
các tuyến nước bọt và
sơ đồ nối của
cơ dọc trên

vị giác trước
Hạnh nhân, khẩu cái
ĐM hạnh nhân
Gờ vòi
Thớ, bè
ĐM của
Bè cơ
Khí quản

các ĐM của
sự phân nhánh của
hình ảnh chụp CT theo mặt phẳng ngang
sụn của
thiết đồ ngang qua
các sợi chun của
thượng mô của
niêm mạc thành sau của
TK của
Cơ khí quản
Các hạch bạch huyết khí phế quản
dưới

Tracheobronchial nodes, 266
Tracheobronchial tree, innervation of, 210
Transpyloric plane, 268
Transverse process, lumbar, 19, 155, 179
Transverse sinus, 97, 103
  groove for, 9
  left, 144
Transversospinalis muscle, 243
Transversus abdominis muscle, 180, 192, 261
Transversus thoracis muscle, 180, 192
Trapeziocapitate ligament, 454, 455
Trapeziotrapezoid ligament, 455
Trapezium, 456
  anterior (palmar) view of, 452
  coronal section of, 455
  posterior (dorsal) view of, 452
  tubercle of, 452, 454, 456
Trapezius muscle, 27, 29, 127, 129, 152, 174, 177, 180, 188, 189, 192, 244, 246, 247, 418, 419, 420, 428, 429
  insertion of, 420
Trapezoid bone, 456
  anterior (palmar) view of, 452
  coronal section of, 455
  posterior (dorsal) view of, 452
Trapezoid ligament, 423
Treitz, ligament of, 270
Triangle of auscultation, 152, 246, 424
Triangle of Petit. See **Lumbar triangle (of Petit)**
Triangular fossa, 93
Triceps brachii muscle, 152, 429, 444, 446
  lateral head of, 152, 181, 245, 418, 424, 427
  long head of, 152, 243, 244, 418, 420, 424, 427, 433
  tendon of, 152, 438
Tricuspid valve
  anatomy of, 223
  anterior cusp of, 222, 223, 224
  orifice of, 246
  posterior cusp of, 222, 223, 224
  right fibrous ring of, 222, 225
  septal cusp of, 222, 223, 224
Trigeminal ganglion of, 86, 116, 117, 132, 133, 134, 135
Trigeminal impression, 9

Trigeminal nerve, 24, 97, 114, 116, 117, 122, 133, 134, 135, 144
  ganglion of, 131
  maxillary division of, 24
  mesencephalic nucleus of, 116, 117
  motor nucleus of, 116, 117, 122, 135
  motor root of, 131
  ophthalmic division of, 24
  parotid branches of, 122
  principle sensory nucleus of, 116, 122
  schema of, 122
  sensory nucleus of, 117
  sensory root of, 118, 131
  spinal nucleus of, 116, 117, 122, 125, 126
  spinal tract of, 117, 126
  superficial branches of, 122
Trigeminal nucleus, 122

Các hạch khí phế quản
Cây khí phế quản, chi phối TK

Mặt phẳng qua môn vị
Mỏm ngang, thắt lưng

Xoang ngang
  rãnh cho
  trái
Cơ ngang gai
Cơ ngang bụng

Cơ ngang ngực

Dây chằng thang - cả
Dây chằng thang - thê
Xương thang
  nhìn trước (mặt gan tay)
  thiết đồ ngang
  nhìn sau (mặt mu tay)
  củ của
Cơ thang

  chỗ bám của
Xương thê
  nhìn trước (mặt gan tay)
  thiết đồ ngang
  nhìn sau (mặt mu tay)
Dây chằng thang
Dây chằng Treitz
Tam giác để thính chẩn

Tam giác Petit

Hố tam giác
Cơ tam đầu cánh tay

  đầu ngoài của

  đầu dài của

  gân của
Van ba lá
  giải phẫu học của
  lá van trước của
  lỗ của
  lá van sau của
  vòng xơ phải của
  lá van vách (trong) của
Hạch sinh ba (bán nguyệt)

Lõm (ấn) hạch sinh ba

TK sinh ba

  hạch của
  nhánh hàm trên
  nhân trung não của

  nhân vận động của

  rễ vận động của
  nhánh mắt
  các nhánh mang tai của
  nhân cảm giác chính của

  sơ đồ của
  nhân cảm giác của
  rễ cảm giác của
  nhân tủy gai của

  bó tủy gai của
  các nhánh nông của
Nhân sinh ba

Trigone
  collateral, 111
  habenular, 111
  left fibrous, 222
  right fibrous, 222
  of urinary bladder, 361, 365, 366, 385
Triquetrocapitate ligament, 454
Triquetrohamate ligament, 454, 455
Triquetrum bone, 456
  anterior (palmar) view of, 452
  posterior (dorsal) view of, 452
Trochanter
  greater, 248, 376, 485, 487, 489, 492, 495, 496, 503
    anteroposterior radiograph of, 488
    radiograph of, 355
  lesser
    radiograph of, 355
Trochlea, 420
Trochlear nerve (IV), 83, 84, 86, 114, 116, 121
  schema of, 186
Trochlear nucleus, 117
Tuber cinereum, 106, 107, 114
  median eminence of, 147
Tuberculum sellae, 9
Tuberohypophyseal tract, 147
Tufted cell, 119
Tunica albuginea, 390
Tunica vaginalis
  parietal layer of, 390
  visceral layer of, 390
Turbinates, 37
Tympanic artery, anterior, 40
Tympanic canaliculus, 10
Tympanic cavity, 92, 93, 96, 124, 125
Tympanic membrane, 92, 93, 96
  right, 93
Tympanic nerve, 93, 123, 125, 134
Tympanic plexus, 93, 123, 125, 132, 134
  tubal branch of, 125

U

Ulna, 436, 438, 439, 440, 441, 442, 443, 454, 465
  anterior border of, 436
  anterior (palmar) view of, 452
  anterior surface of, 436
  coronal section of, 455
  coronoid process of, 437
  dorsal tubercle of, 439
  interosseous border of, 439
  lateral surface of, 429, 436
  olecranon of, 418, 444
  posterior border of, 436, 439
  posterior (dorsal) view of, 452
  posterior surface of, 436, 439
  radial notch of, 436
  radiograph of, 437
  tuberosity of, 436, 439
Ulnar artery, 433, 434, 446, 447, 454, 460, 465
  anterior recurrent, 447
  computed tomography of, 484
  deep palmar branch of, 447, 454, 460, 465
  dorsal carpal branch of, 469
  palmar carpal branch of, 465
  with venae comitantes and ulnar nerve, 460
Ulnar bursa, 460

Tam giác
  bên
  cuống tủng
  xơ trái
  xơ phải
  của bàng quang

Dây chằng tháp - cả
Dây chằng tháp - móc

Xương tháp
  nhìn trước (mặt gan tay)
  nhìn sau (mặt mu tay)
Mấu chuyển
  lớn

    phim chụp X quang trước - sau
    phim chụp X quang
  bé
    phim chụp X quang
Ròng rọc
TK ròng rọc (IV)

  sơ đồ của
Nhân ròng rọc
Củ xám
  u giữa
Củ yên
Dải củ tuyến yên
Tế bào chùm
Lớp trắng
Lớp bao tinh hoàn
  lá thành của
  lá tạng của
Xương xoăn
ĐM nhĩ trước
Tiểu quản nhĩ
Hòm nhĩ
Màng nhĩ
  phải
TK nhĩ
Đám rối nhĩ

  nhánh vòi của

Xương trụ

  bờ trước của
  nhìn trước (mặt gan tay)
  mặt trước
  thiết đồ đứng ngang của
  mỏm vẹt
  củ sau
  bờ gian cốt
  mặt bên
  mỏm khuỷu
  bờ sau của
  nhìn sau (mặt mu tay)
  mặt sau
  khuyết quay của
  phim chụp X quang
  lồi củ của
ĐM trụ

  quật ngược trước
  chụp điện toán cắt lớp (CT)
  nhánh gan tay sâu

  nhánh mu cổ tay
  nhánh gan cổ tay
  với các TM tùy hành và TK trụ

Bao hoạt dịch trụ

Ulnar collateral artery
inferior, 433, 434
superior, 433, 434, 444
Ulnar nerve, 429, 433, 444, 446, 447, 454, 460, 465, 476
anterior view of, 476
articular branch of, 476
communicating branch of, 468
communicating branch with median nerve, 476
communicating with median nerve, 476
in cutaneous innervation, 476
to cutaneous innervation, 476
deep branch, 476
deep branch of, 447, 454, 465, 476
dorsal branches of
to dorsum of middle and distal phalanges, 476
dorsal branch of, 444, 446, 468, 469, 476
dorsal digital branches of, 469
groove for, 436
inconstant contribution of, 476
muscles innervated by, 476
palmar branch of, 447, 476
palmar view of, 476
posterior (dorsal) view of, 476
posterior view of, 476
proper palmar digital branches of, 469
superficial branch of, 447, 460, 476
Ulnar recurrent artery
anterior, 434
posterior, 434, 444
Ulnar styloid process, 452
Ulnocapitate ligament, 454
Ulnolunate ligament, 454
Ulnotriquetral ligament, 40, 454
Umbilical artery, 340, 341, 396
distal, 402
obliterated, 372
occluded part of, 229, 362, 363, 364, 400, 403
patent part of, 400, 402, 403
prenatal, 229
Umbilical ligament
medial, 229, 259, 341, 401, 402, 403
median, 340, 364, 365, 400, 403, 409
Umbilical region, 268
Umbilical vein
obliterated, 288
Umbilicus, 247, 305, 312
Umbo, 93, 96
Uncal vein, 145
Uncinate process, 19, 37, 38, 339
Uncovertebral joints, 19
Uncus, 106, 107, 119
Upper limb
anterior view of, 418, 473
arteries of, 473
computed tomography of, 484
lymph nodes of, 483
lymph vessels and nodes of, 483
lymph vessels of, 483
nerves of, 473
posterior view of, 418
surface anatomy of, 418
Ureter, 271, 334, 341, 362, 363, 364, 365, 366, 391, 400, 402, 403, 410, 412
arteries of, 341
diagonal course of, 340
female, 340
left, 340
male, 340
nerves of, 344, 345
retroperitoneal, 340
right, 318, 329, 340, 372
upper, innervation of, 345
Ureteral plexus, right, 318
Ureteric fold, 362, 363, 369
Ureteric nerve, middle, 344
Ureteric orifice, 384
left, 366
right, 366
Ureteric plexus, 410
Ureteropelvic junction, 339
Urethra, 263, 367, 372, 389
beginning of, 376
cavernous, 368, 385
bulbous portion of, 385
pendulous portion of, 385
in children, 368
female, 356, 357, 360, 361, 389
frontal section, anterior view of, 383
male, 381, 383
floor of, 385
hiatus for, 358
roof of, 385
membranous, 368, 385, 408
lymphatic pathway from, 408
musculofascial extensions to, 357
prostatic, 366, 368, 376, 384, 385
spongy, bulbous portion of, 366
Urethral artery, 384, 405
Urethral crest, 384
Urethral fold, 388
partly fused, 388
Urethral gland, 380, 385
lacunae and openings of, 379
Urethral lacuna, 385
Urethral meatus, external, 361
Urethral orifice, 388
external, 360, 377, 379, 382, 385, 388
female external, 395
Urethral raphe, 388
Urethral sphincter, internal, 366, 367, 384, 385
Urethrovaginal sphincter, 367
Urinary bladder, 167, 269, 323, 329, 340, 367, 412
apex of, 361, 365
arteries of, 341
body of, 361, 365, 366
fascia of, 361, 364
female, 366
fundus of, 361, 365, 366
innervation of, 168, 417
interior of, 376
lateral ligament of, 364
lymph vessels and nodes of, 343
male, 366
mucosa of, 340
neck of, 362, 365, 366
nerves of, 344
orientation and supports of, 365
sagittal MR images of, 397
trigone of, 361, 365, 366, 385
ureteric orifice of, 366
uvula of, 366, 385
voiding cystourethrography of, 368

ĐM bên trụ
dưới
trên
TK trụ
nhìn trước
nhánh khớp của
nhánh nối của
nhánh nối với TK giữa
nối với TK giữa
trong chi phối cảm giác da
tới chi phối cảm giác da
nhánh sâu
nhánh sâu của
các nhánh mu tay của
đến mặt mu các đốt giữa và xa
nhánh mu tay của
các nhánh mu ngón tay của
rãnh cho
sự phân bố không hằng định
các cơ được chi phối
nhánh gan tay của
nhìn mặt gan tay
nhìn sau (mặt mu tay)
nhìn sau
các nhánh gan ngón riêng
nhánh nông của
ĐM quật ngược trụ
trước
sau
Mỏm trâm xương trụ
Dây chằng trụ - cả
Dây chằng trụ - nguyệt
Dây chằng trụ - tháp
ĐM rốn
xa
bị bít lại
phần đã bít
phần mở
trước khi sinh
Dây chằng rốn
trong
giữa
Vùng rốn
TM rốn
bị bít lại
Rốn
Rốn (của màng nhĩ)
TM móc
Mỏm móc
Các khớp móc - đốt sống
Móc
Chi trên
nhìn trước
các ĐM của
chụp điện toán cắt lớp (CT)
các hạch bạch huyết của
các hạch và mạch bạch huyết của
các mạch bạch huyết của
các TK của
nhìn sau
giải phẫu bề mặt
Niệu quản
các ĐM của
đường đi chéo của
nữ
trái
nam
các TK của
sau phúc mạc
phải
trên, chi phối TK
Đám rối niệu quản phải
Nếp niệu quản
TK niệu quản, giữa
Lỗ niệu quản
trái
phải
Đám rối niệu quản
Chỗ nối bể thận - niệu quản
Niệu đạo
chỗ khởi đầu của
hang
phần hành
phần dương vật
trong trẻ em
nữ
thiết đồ đứng, nhìn trước
nam
nền của
lỗ của
rễ của
màng
đường dẫn truyền bạch huyết từ
các trẻ cơ mạc đến
tiền liệt
phần hành của (niệu đạo) xốp
ĐM niệu đạo
Mào niệu đạo
Nếp niệu đạo
kết hợp một phần
Tuyến niệu đạo
các lỗ và hốc của
Hốc niệu đạo
Lỗ niệu đạo ngoài
Lỗ niệu đạo
ngoài
ngoài, nữ
Đường giữa niệu đạo
Cơ thắt niệu đạo, trong
Cơ thắt niệu đạo - âm đạo
Bàng quang
đỉnh của
các ĐM của
thân của
mạc của
nữ
đáy của
chi phối TK
lòng của
dây chằng bên
các hạch và mạch bạch huyết của
nam
niêm mạc của
cổ của
các TK của
định hướng và các phương tiện nâng đỡ của
hình ảnh chụp MR theo mặt phẳng đứng dọc
tam giác của
lỗ niệu quản của
lưỡi của
phim chụp bàng quang - niệu đạo đang tiểu tiện

Urogenital fold, 388
Urogenital groove, 388
Urogenital hiatus, 367
Urogenital sinus, 389
Urogenital triangle, 380
Uterine artery, 340, 341, 372
  cardinal ligament with, 364
  vaginal branches of, 404
Uterine ostium, 371
Uterine (fallopian) tube, 360, 362, 369, 370, 389, 400, 412, 415
  abdominal ostium of, 371
  ampulla of, 371, 372
  fimbriae of, 371, 372
  folds of, 371
  infundibulum of, 371, 372
  isthmus of, 371
  uterine part of, 371
Uterine vein, 404
  superior, 399
Uterine venous plexus, 399
Uterine vessels, 360, 361, 371
  ovarian branches of, 372
Uterosacral fold, 362, 392
Uterosacral ligament, 360, 371, 372, 373
Uterovaginal venous plexus, 412
Uterovesical pouch, 372
Uterus, 370, 380, 388, 389, 400, 412
  age changes and muscle pattern of, 373
  anteflexion of, 374
  arteries and veins of, 404
  body of, 360, 371
  cervix of, 360, 364, 369, 370, 371
  degrees of retroversion of, 374
  external os of, 371
  frontal section of, 371
  fundus of, 360, 362, 365, 369, 371
  internal os of, 371
  retracted, 412
  round ligament of, 340, 389
  sagittal MR images of, 397

Utricle, 92, 95, 96, 124
U-V junction, 372
Uvula, 51
  of urinary bladder, 366, 385
Uvular muscle, 52

V

Vagal cardiac nerve, 130
Vagal fibers, 126
Vagal nucleus, dorsal, 116
Vagal trunk, 263, 321, 322, 323, 328
  anterior, 126, 166, 209, 318, 319, 320, 321, 327, 344, 346
    anterior gastric branch of, 319
    celiac branches of, 216
    celiac branch of, 319, 320, 321, 322
    gastric branches of, 126
    hepatic branch of, 126, 319, 320, 323, 327
  celiac branches of, 320
  posterior, 166, 318, 320, 321, 322, 323, 327, 328, 344, 346
    branch to celiac plexus, 240
    celiac branches of, 216, 319, 320, 321, 322
    posterior gastric branch of, 320, 328
Vagina, 367
  horizontal portion of, 372
  musculofascial extensions to, 357
  sagittal MR images of, 397
  supporting structures of, 370
  upper four-fifths of, 389
  vertical portion of, 372
  vestibule of, 370, 377
Vaginal artery, 340
Vaginal fornix, 371
  anterior part of, 360
  posterior part of, 360
Vaginal orifice, 388
Vaginal vein, 398
Vaginal venous plexus, 398
Vaginal vestibule, 389
  artery of bulb of, 370
  bulb of, 370, 404
    artery to, 404
Vaginal wall, 370, 373
Vagus nerve (X), 32, 34, 74, 75, 76, 114, 116, 117, 118, 125, 126, 127, 130, 131, 135, 206, 209, 210, 211, 325, 345
  auricular branch of, 10, 24, 126
  cardiac branch of, 209
  celiac branch of, 321
  cervical cardiac branch of
    inferior, 126
    superior, 126
  cholinergic, 210
  communicating branch of, 126
  communication to, 32
  distribution of, 118
  inferior ganglion of, 126, 127, 128, 135
  left, 243, 244
  meningeal branch of, 126
  nucleus of, 324
  pharyngeal branch of, 125, 126, 130
  posterior nucleus of, 116, 117, 126, 324, 345
  pulmonary plexus branch of, 209
  right, 75, 80, 193, 226, 230
  schema of, 118, 126
  superior cervical cardiac branch of, 130, 131
  superior ganglion of, 126, 127
  thoracic cardiac branch of, 126, 226
Vallate papillae, 58, 135
Vallecula, 58
Vasa rectae spuria, 337

Vasa rectae vera, 337

Vastus intermedius muscle, 489, 493, 507, 538
  attachments of, 489, 491
Vastus lateralis muscle, 485, 489, 491, 492, 493, 494, 500, 507, 538
  attachments of, 489, 491
Vastus medialis muscle, 485, 489, 492, 493, 500, 538
  attachments of, 489, 491, 538
  nerve to, 500
Vater
  ampulla of, 294
  major duodenal papilla of, 294
Vein
  brain, 146
  of brain, 145
  of forearm, 480
  of hypophysis, 148
  of hypothalamus, 148
  of large intestine, 311
  of pancreas, 309
  of posterior cranial fossa, 144
  of small intestine, 309

Nếp niệu - dục
Rãnh niệu - dục
Lỗ niệu - dục
Xoang niệu - dục
Tam giác niệu - dục
ĐM tử cung
  dây chằng ngang với
  các nhánh âm đạo của
Lỗ tử cung
Vòi tử cung (Fallope)

  lỗ ngoài (bụng) của
  bóng của
  tua vòi của
  những nếp của
  phễu của
  eo của
  phần nội thành của
TM tử cung
  trên
Đám rối TM tử cung
Mạch máu tử cung
  các nhánh buồng trứng
Nếp tử cung - cùng
Dây chằng tử cung - cùng

Đám rối TM tử cung - âm đạo
Túi cùng bàng quang - tử cung
Tử cung
  những thay đổi theo tuổi tác và mô hình cơ
  sự gấp ra trước của
  các ĐM và TM của
  thân của
  cổ của
  các mức độ đổ sau
  lỗ ngoài ống cổ tử cung của
  thiết đồ đứng ngang của
  đáy của
  lỗ trong ống cổ tử cung của
  được lật xuống
  dây chằng tròn của
  hình ảnh chụp MR theo mặt phẳng đứng dọc
Xoang nang, túi bầu dục
Chỗ nối bàng quang - niệu đạo
Lưỡi gà
  của bàng quang
Cơ lưỡi gà

TK lang thang tim
Các nhánh lang thang
Nhân lang thang, lưng
Thân lang thang
  trước

    nhánh vị trước chính
    các nhánh tạng của
    nhánh tạng của

    các nhánh vị của
    nhánh gan của

    các nhánh tạng của
  sau

    tới đám rối tạng
    các nhánh tạng của

    nhánh vị sau chính

Âm đạo
  phần ngang của
  các trê cơ mạc đến
  hình ảnh chụp MR theo mặt phẳng đứng dọc
  cấu trúc nâng đỡ của
  4/5 trên của
  phần dọc của
  tiền đình của
ĐM âm đạo
Vòm âm đạo
  phần trước của
  phần sau của
Lỗ âm đạo
TM âm đạo
Đám rối TM âm đạo
Tiền đình (của) âm đạo
  ĐM của hành của
  hành của
    ĐM tới
Thành âm đạo
TK lang thang (X)

  nhánh tai
  nhánh tim
  nhánh tạng
  nhánh tim cổ của
    dưới
    trên
  tiết cholin
  nhánh nối của
  (nhánh) nối với
  phân bố của
  hạch dưới của

  trái
  nhánh màng não của
  nhân của
  nhánh hầu của

  nhân sau của

  nhánh đám rối phổi của
  phải
  sơ đồ của
  nhánh tim cổ trên của

  hạch trên của
  nhánh ngực tim của
Nhú đài
Thung lũng
ĐM thẳng (từ các tiểu ĐM đi của cuộn mao mạch cận tủy)
ĐM thẳng (từ các ĐM cung và gian tiểu thùy)
Cơ rộng giữa

  các chỗ bám của
Cơ rộng ngoài

  các chỗ bám của
Cơ rộng trong

  các chỗ bám của
  TK tới
Vater
  bóng
  nhú tá lớn
Tĩnh mạch
  não
  của não
  của cẳng tay
  của tuyến yên
  của hạ đồi
  của ruột già
  của tụy
  của hố sọ sau
  của ruột non

of spleen, 309
superficial, of lower limb, 545
of suprarenal glands, 347
vertebral, 137
Velum
inferior medullary, 113
superior medullary, 113
Vena cava
inferior, 179, 194, 206, 209, 213, 215, 220, 225, 230, 272, 273, 278, 293, 297, 298, 330, 331, 333, 339, 342, 347, 412
axial CT images of, 242, 350

cross section of, 297, 338
opening of, 223
persistent left, 333
right renal vein entering, 339
valve of, 220
superior, 74, 75, 206, 211, 213, 215, 220, 224, 225, 230, 244, 245, 246
axial CT images of, 242

prenatal, 229
Vena comitans, 59, 60
Venae comitantes, 460
Venous arch, dorsal, 544
Venous plexus, 372
vertebral, 10
Ventral ramus, 170, 193
in situ, 160
Ventricle (cerebral)
choroid plexus of, 109
fourth, 113, 115, 144, 146
axial MR image of, 150

choroid plexus of, 106, 114
lateral and median apertures of, 146
median sagittal section of, 114, 115
outline of, 143
posterior view of, 115
rhomboid fossa of, 114
sagittal MR image of, 149

vein of lateral recess of, 144
lateral, 108, 110, 146
choroid plexus, 109
choroid plexus of, 99, 108, 110, 143, 145
lateral vein of, 146
occipital horn of, 110, 111, 146
right, occipital horn of, 143
sagittal MR image of, 149

temporal horn of, 108, 111, 146
veins of, 146
left lateral, 108
aperture of, 108
central part of, 108
frontal horn of, 108
occipital horn of, 108
phantom view of, 108
temporal horn of, 108
right lateral, 108
third, 106, 108, 110, 111, 146
choroid plexus of, 106, 108
tela choroideae of, 108, 111, 145
Ventricle (heart)
left, 213, 214, 221, 224, 246
axial CT images of, 242

posterior vein of, 216
posterior wall of, 221
right, 214, 215, 224, 246
của lách
của chi dưới, phần nông
của tuyến thượng thận
đốt sống
Màn, màng
tủy dưới
tủy trên
TM chủ
dưới

hình chụp CT theo mặt phẳng ngang
thiết đồ ngang
lỗ của
tồn tại bên trái
TM thận phải đổ vào
van của
trên

hình chụp CT theo mặt phẳng ngang
trước khi sinh
TM đi kèm
Các TM cùng đi với
Cung TM mu chân
Đám rối TM
đốt sống
Nhánh bụng
ở tại chỗ
(Não) thất
đám rối mạch mạc của
thứ tư
hình ảnh MR theo mặt phẳng ngang
đám rối mạch mạc
các lỗ bên và giữa của

thiết đồ đứng dọc giữa

hình của
nhìn sau
hố trám của
hình ảnh chụp MR theo mặt phẳng đứng dọc
TM ngách ngoài
bên
đám rối mạch mạc
đám rối mạch mạc của

TM bên của
sừng chẩm của
sừng chẩm của, bên phải
hình ảnh chụp MR theo mặt phẳng đứng dọc
sừng thái dương của
các TM của
bên, trái
lỗ của
phần trung tâm của
sừng trán của
sừng chẩm của
nhìn bóng của
sừng thái dương của
bên, phải
thứ ba
đám rối mạch mạc
tấm mạch mạc

(Tâm) thất
trái
hình ảnh CT theo mặt phẳng ngang
TM sau của
thành sau của
phải
axial CT images of, 242

opened, 220
Ventricular vein
hippocampal, 146
inferior, 146
Ventromedial nucleus, 147
Venulae rectae, 337
Vermian artery
inferior, 143
superior, 143
Vermian vein
inferior, 144
superior, 144, 146
Vermis, 113
inferior, 113
nodule of, 113
pyramid of, 113
tuber of, 113
uvula of, 113
superior, 113
central lobule of, 113
culmen of, 113
declive of, 113
folium of, 113
lingula of, 113
tuber of, 115
uvula of, 115
Vertebra. See also specific vertebrae
body of, axial CT images of, 242, 350
lumbar, 155
radiographs of, 156
relation to spinal nerves, 161
spinous process of, axial CT images of, 242
thoracic, 154
Vertebral artery, 10, 21, 32, 75, 76, 100, 130, 140, 141, 171, 178, 226, 237
anterior meningeal branch of, 143
atlantic part of, 178
left, 143
meningeal branches of, 10
posterior meningeal branch of, 100, 143
right, 143
venus plexus of, 137
Vertebral body, 19
articular facets for, 186
fourth thoracic, 230
lumbar, 155
Vertebral canal, lumbar, 155
Vertebral column
anterior view of, 153
left lateral view of, 153
posterior view of, 153
veins of, 137
Vertebral ganglion, 130, 226
Vertebral notch
inferior, lumbar, 155
superior, lumbar, 155
Vertebral plexus, 130
Vertebral vein, 137
anterior, 137
Vertebral venous plexus, 137
external, 173
internal, 170, 173
Vertebra prominens, 19, 21
Vesical artery
inferior, 340
ureteric branches of, 340
superior, 340, 341
ureteric branches of, 341
Vesical fold, transverse, 372
Vesical plexus, 323, 344, 412
hình ảnh CT theo mặt phẳng ngang
lỗ của
TM não thất
hải mã
dưới
Nhân bụng trong
Tiểu TM thẳng
ĐM nhộng
dưới
trên
TM nhộng
dưới
trên
Thùy nhộng
dưới
cực của
tháp của
củ của
lưỡi gà của
trên
tiểu thùy trung tâm của
đỉnh của
chếch của
lá của
lưỡi của
củ của
lưỡi gà của
Đốt sống
thân của, hình chụp CT theo mặt phẳng ngang
thắt lưng
các phim chụp X quang
liên quan tới các TK gai sống
mỏm gai của, hình chụp CT theo mặt phẳng ngang
ngực
ĐM đốt sống

nhánh màng não trước
phần đốt đội của
trái
các nhánh màng não
nhánh màng não sau

phải
đám rối TM của
Thân đốt sống
các diện khớp với
ngực, thứ tư
thắt lưng
Ống (đốt) sống, thắt lưng
Cột sống
nhìn trước của
nhìn trái - bên của
nhìn sau của
các TM của
Hạch đốt sống
Khuyết đốt sống
dưới, thắt lưng
trên, thắt lưng
Đám rối đốt sống
TM đốt sống
trước
Đám rối TM đốt sống
ngoài
trong
Đốt sống lồi
ĐM bàng quang
dưới
các nhánh niệu quản của
trên
các nhánh niệu quản của
Nếp bàng quang ngang
Đám rối bàng quang

Vesical vein
right, 311
superior, 265, 399
Vesical venous plexus, 366, 403
in retropubic space, 361
Vesical vessels, lymphatic pathway along, 408
Vesicocervical fascial fibers, 364

Vesicocervical space, 364
Vesicosacral fold, 363
Vesicouterine pouch, 372
Vesicovaginal pouch, 362, 365, 391
Vesicovaginal space, 364
Vesicular appendix (hydatid of Morgagni), 371, 389
Vesicular vein, inferior, 399
Vestibular aqueduct
endolymphatic duct in, 96
external opening of, 97
Vestibular area, 115
Vestibular fossa, 377
Vestibular ganglion, 95
Vestibular gland, 389
greater, 389, 404
opening of, 377
primordium of, 389
Vestibular membrane, 96
Vestibular nerve, 95, 97, 124
inferior, 95, 97, 124
superior, 95, 124
Vestibular nuclei, 117
Vestibular nucleus, 116, 124
diagrammatic, 124
Vestibular (oval) window, 95
Vestibule, 95, 389
cochlear recess of, 92, 95
elliptical recess of, 95
spherical recess of, 95
Vestibulocochlear nerve (VIII), 92, 95, 97, 114, 116, 117, 131
schema of, 116, 118, 124
Vestigial mesonephric tubule, 390
Vidian nerve, 122
Viscera
abdominal, 269
median sagittal section of, 348
pelvic
female, 360
male, 361
nerves of, 412
vasculature of, 300–315
Visceral lymph nodes
celiac, 266
inferior mesenteric, 266
superior mesenteric, 266
Visceral nerve, thoracic, 165
Visceral pleura, 205
Visual fields, overlapping, 120
Visual pathway, 120
Vitreous body, 87
Vitreous chamber, 90
coronal CT images of, 151

Vocalis muscle, 78, 80
action of, 79
Vocal ligament, 77, 78
abduction of, 79
adduction of, 79
lengthening of, 79
shortening of, 79
Voiding cystourethrograms, male and female, 368

TM bàng quang
phải
trên
Đám rối TM bàng quang
trong khoang sau xương mu
Mạch máu bàng quang, đường dẫn bạch huyết dọc theo
Các sợi mạc bàng quang - cổ tử cung
Khoang bàng quang - cổ tử cung
Nếp bàng quang - cùng
Túi cùng bàng quang - tử cung
Túi cùng bàng quang - âm đạo
Khoang bàng quang - âm đạo
Mẩu thủy bào buồng trứng (thủy bào Morgagni)
TM bàng quang dưới
Cống tiền đình
ống nội bạch huyết trong
lỗ ngoài của
Vùng tiền đình
Hố tiền đình
Hạch tiền đình
Tuyến tiền đình
lớn
lỗ của
tiền thân của
Màng tiền đình
TK tiền đình
dưới
trên
Nhân tiền đình
Nhân tiền đình
sơ đồ
Cửa sổ tiền đình (bầu dục)
Tiền đình
ngách ốc tai
ngách xoan
ngách cầu
TK tiền đình ốc tai (VIII)

sơ đồ của
Di tích ống trung thận
TK Vidius
Nội tạng
bụng
thiết đồ đứng dọc giữa của
châu
nữ
nam
các TK của
mạch máu của
Các hạch bạch huyết tạng
tạng
mạc treo tràng dưới
mạc treo tràng trên
TK nội tạng, ngực
Màng phổi tạng
Thị trường nhìn chồng chéo
Đường thị giác
Thể thủy tinh
Phòng thể thủy tinh
hình ảnh chụp CT theo mặt phẳng đứng ngang
Cơ thanh âm
tác dụng của
Dây chằng thanh âm
dạng xa của
khép của
kéo dài (căng) của
làm ngắn (chùng) của
Phim chụp bàng quang - niệu đạo, nam và nữ

Vomer, 39
Vomerine groove, 39
Vorticose vein, 85, 90, 91
anterior tributaries of, 91
bulb of, 91
posterior tributaries of, 91
suprachoroidal tributaries of, 91
V-shaped area (of Laimer), 234, 235
Vulva, 377

W

White matter, spinal, 169
Willis, circle of. See **Cerebral arterial circle (of Willis)**
Winslow, foramen of, 288, 331
Wolffian duct, 389
Wrist
anterior (palmar) view of, 472
anterior view of, 460
arteries of, 461
articular disc of, 455
bones of, 456
coronal section of, 455
cross section, transverse, 461
cutaneous innervation of, 472
deep dorsal dissection of, 469
deeper palmar dissection of, 460
extensor muscles of, 441
extensor tendons at, 470
flexor muscles of, 442
flexor tendons, arteries, and nerves at, 461
ligaments of, 454, 455
movements of, 453
nerves at, 461
palmar dissection, deeper, 460
posterior (dorsal) view of, 455, 470, 472
radial dissection, superficial, 467
radiograph of, anteroposterior, 457
sagittal section of, 453
superficial dorsal dissection of, 468
superficial palmar dissection of, 459
tendons of, 461

X

Xiphoid process, 185, 191, 196, 198, 247, 248, 249, 285, 286, 293, 297, 298
cross section of, 297

Z

Zigzag (Z) line, 236
Zona orbicularis, 487
Zonular fibers, 87, 88, 89, 90
Zygapophyseal (facet) joint, 246
C2–3, 19, 21, 22
capsule of, 21, 22
C3–4, 21
Zygomatic arch, 14, 54, 151
Zygomatic bone, 81
Zygomatic nerve, 121
Zygomaticofacial artery, 23
Zygomaticofacial nerve, 24, 122
Zygomaticofacial vein, 23
Zygomaticotemporal artery, 23
Zygomaticotemporal nerve, 24, 122
Zygomaticotemporal vein, 23
Zygomaticus major muscle, 26, 54, 123
Zygomaticus minor muscle, 26, 54, 123

Xương lá mía
Rãnh lá mía (mũi khẩu cái)
TM xoáy
các phụ lưu trước
hành của
các phụ lưu sau
các phụ lưu trên màng mạch
Vùng hình chữ V (Laimer)
Âm hộ

Chất trắng, tủy gai
Vòng Willis. Xem **Vòng ĐM não (Willis)**
Lỗ Winslow
Ống Wolff
Cổ tay
nhìn trước (mặt gan tay)
nhìn trước
các ĐM của
đĩa khớp của
các xương của
thiết đồ đứng ngang
thiết đồ ngang qua
chi phối cảm giác da của
phẫu tích sâu mặt mu tay
phẫu tích gan tay sâu
các cơ duỗi của
các gân duỗi tại
các cơ gấp của
các TK, ĐM và gân gấp tại

các dây chằng của
các chuyển động của
các TK tại
phẫu tích gan tay sâu
nhìn sau (mặt mu tay)

phẫu tích nông phía quay
phim chụp X quang trước - sau

thiết đồ đứng dọc
phẫu tích nông mặt mu tay
phẫu tích nông mặt gan tay
các gân của

Mỏm mũi kiếm

thiết đồ ngang

Đường dích-dắc (Z)
Dây chằng vòng
Các sợi của vòng mi
Khớp (mặt khớp) liên mỏm khớp
C2-3
bao của
C3-4
Cung gò má
Xương gò má
TK gò má
ĐM gò má - mặt
TK gò má - mặt
TM gò má - mặt
ĐM gò má - thái dương
TK gò má - thái dương
TM gò má - thái dương
Cơ gò má lớn

Cơ gò má nhỏ

Phần đối chiếu
Thuật ngữ Việt - Anh

A - Ă - Â

Âm đạo, 367
  cấu trúc nâng đỡ của, 370
  4/5 trên của, 389
  hình ảnh chụp MR theo mặt phẳng đứng dọc, 397
  phần dọc của, 372
  phần ngang của, 372
  tiền đình của, 370, 377
  (các) trĩ cơ mạc đến, 357
Âm hộ, 377
Âm vật
  dây chằng treo của, 378, 379, 380
  ĐM mu của, 404
  ĐM sâu của, 404
  hãm của, 377
  mũ của, 377
  qui đầu của, 377, 388
  thân của, 388
  TK mu của, 267, 413, 414
  TM mu sâu của, 356, 357, 360, 364, 365
  trụ của, 360, 366, 370
Ấn dạ dày, 286, 286
Ấn kết tràng, 287
Ấn sườn, 287
Ấn tá tràng, 287
Ấn thực quản, 287
Ấn thượng thận, 287

B

Bán cầu não
  hình chụp cắt lớp điện toán theo mặt phẳng ngang, 150
  hình chụp cộng hưởng từ theo mặt phẳng ngang, 150
  mặt giữa của, 106
Bàn chân
  (các) cơ gian cốt của, 530, 536
  (các) dây chằng và gân cơ, 527
    nhìn mặt gan chân, 528
  (các) ĐM của, 536
  (các) ĐM sâu của, 536
  gân của, nhìn từ gan chân, 528
  gân cơ mác dài chạy xuống, 521

  lòng bàn chân của
    (các) cơ của, 533, 534, 535
    phẫu tích nông của, 532
  mặt gan chân, 485
  mặt mu của, 483
    (các) mạch bạch huyết chạy ra, 483
  mu của
    (các) cơ, 530
    phẫu tích sâu của, 530, 531
  nghiêng trong và nghiêng ngoài của, 543
  nhìn mặt gan chân, 536
  nhìn mặt mu chân, 536
  phải
    nhìn bên ngoài, 527
    nhìn trong, 527
  TK bì mu (chân) ngoài, 530

  (các) xương của, 523, 524, 525
Bàn tay
  bao gân của, 462
  (các) bao hoạt dịch của, 462
  chi phối cảm giác da của, 472, 476
  (các) cơ của, 465
    nội tại, 465
  cung TM mu (tay), 468, 483
  (các) ĐM và TK của, nhìn mặt gan tay, 466, 484
  đường bạch huyết của, 468
Vagina
  supporting structures of
  upper four-fifths of
  sagittal MR images of

  vertical portion of
  horizontal portion of
  vestibule of
  musculofascial extensions to
Vulva; Pudendum
Clitoris
  suspensory ligament of
  dorsal artery of
  deep artery of
  frenulum of
  prepuce of
  glans of
  body of
  dorsal nerve of
  deep dorsal vein of

  crus of
Gastric impression
Colic impression
Costal impression
Duodenal impression
Esophageal impression
Suprarenal impression

Cerebral hemisphere
  axial CT images of

  axial MR image of

  medial surface of
Foot
  interosseous muscles of
  ligaments and tendons of
    plantar view of
  arteries of
  deep arteries of
  tendons of, plantar view of
  fibularis longus tendon passing to
  sole of
    muscles of
    superficial dissection of
  plantar surface of
  dorsum of
    lymph vessels passing to

  dorsum of
    muscles of
    deep dissection of
  inversion and eversion of

  plantar view of
  dorsal view of
  right
    lateral view of
    medial view of
  lateral dorsal cutaneous nerve of
  bones of
Hand
  tendon sheaths of
  bursae of
  cutaneous innervation of

  muscles of
    intrinsic
  dorsal venous network of
  arteries and nerves of, palmar view of
  lymphatic pathway of
gan bàn tay của, 453
  giải phẫu bề mặt của, 418
  (các) khoang của, 462
  (các) khoang và (các) bao của, 462
  mạc của mu (bàn tay), 462
  (các) mạch bạch huyết chạy ra chạy vòng qua kẽ ngón ra, 483
    mặt mu của, 483
  nếp dọc quay, 418
  nếp gan tay gần, 418
  nếp ngón tay gần, 418
  nếp ngón tay giữa, 418
  nếp ngón tay sâu, 418
  nhìn sau (mặt mu tay), 465, 472
  nhìn trước, 460
  nhìn trước (mặt gan tay), 459, 465, 472
  phẫu tích gan tay
    nông, 459–460
    sâu, 460
  phẫu tích nông mặt mu tay, 468
  phẫu tích nông phía quay của, 467
  phẫu tích sâu mặt gan tay, 460
  phẫu tích sâu mặt mu tay, 469
  phim X quang trước - sau, 457
  (các) TK của, nhìn mặt gan tay, 466
  (ở) tư thế duỗi, 453
  (ở) tư thế gấp, 453
  (ở) tư thế giạng, 453
  (ở) tư thế khép, 453
  (ở) tư thế giải phẫu, 453
  vách giữa các khoang, 462
  (các) xương của, 456
Bàng quang, 167, 269, 323, 329, 340, 367, 412
  chi phối TK, 168, 417
  cổ của, 362, 365, 366
  dây chằng bên, 364
  đáy của, 361, 365, 366
  đỉnh của, 361, 365
  định hướng và các phương tiện nâng đỡ của, 365
  (các) ĐM của, 341
  (các) hạch và mạch bạch huyết của, 343
  hình ảnh chụp MR theo mặt phẳng đứng dọc, 397
  lòng của, 376
  lỗ niệu quản của, 366
  lưỡi của, 366, 385
  mạc của, 361, 364
  nam, 366
  niêm mạc của, 340
  nữ, 366
  phim chụp bàng quang - niệu đạo đang tiểu tiện, 368
  tam giác của, 361, 365, 366, 385
  thân của, 361, 365, 366
  (các) TK của, 344
Bao Bowman, 336
Bao cảnh, 28, 32
  TK sọ não trong, 60
Bao cơ giun, 460
Bao cơ thẳng, 83, 189, 249, 250, 349
  lá sau của, 251, 252, 257, 259
  lá trước của, 188, 250, 252, 259, 424
  thiết đồ ngang của, 252
Bao gân gấp
  bao sợi trên, các dây chằng vòng và chéo, 462
  chung, 460
  của ngón tay, 471
  trụ chung, 462
  sợi, của gan bàn chân, 533
  palm of
  surface anatomy of
  spaces of
  spaces and sheaths of

  dorsal fascia of
  lymph vessels passing to
    around web in
    dorsum of
  radial longitudinal crease of
  proximal palmar crease of
  proximal digital crease of
  middle digital crease of
  deep digital crease of
  posterior (dorsal) view of
  anterior view of
  anterior (palmar) view of

  palmar dissection of
    superficial
    deeper
  superficial dorsal dissection of
  radial dissection of, superficial

  deeper palmar dissection of
  deep dorsal dissection of
  radiograph of, anteroposterior
  nerves of, palmar view of

  in extension
  in flexion
  in abduction
  in adduction
  in anatomical position
  septa between spaces of
  bones of
Urinary bladder

  innervation of
  neck of
  lateral ligament of
  fundus of
  apex of
  orientation and supports of

  arteries of
  lymph vessels and nodes of

  sagittal MR images of

  interior of
  ureteric orifice of
  uvula of
  fascia of
  male
  mucosa of
  female
  voiding cystourethrography of

  trigone of
  body of
  nerves of
Bowman's capsule
Carotid sheath
  cranial nerves in
Lumbrical fascial sheath
Rectus sheath
  posterior layer of
  anterior layer of

  cross section of
Flexor tendon sheath
  fibrous sheath over, annular and cruciform parts of
  common
  of finger
  common ulnar
  fibrous, of sole of foot

Bao gân gấp, chung, 460
Bao Glisson. Xem **Bao xơ quanh mạch**

Bao hạ vị, 364
Bao hoạt dịch gian củ, 423
Bao hoạt dịch trụ, 460
Bao khớp bánh chè, dải chày - chậu hòa vào, 508
Bao khớp đội chẩm, 21, 22
Bao mạc nhãn cầu (bao Tenon), 83, 87
Bao mạch đùi, 250, 251, 262, 500, 546
Bao qui đầu, 388
  của âm vật, 388
  của dương vật, 361
  vị trí của, 388
  vị trí của nguyên ủy tương lai của, 388
Bao tai, 96
  nhìn trước - bên, 95
Bao Tenon. Xem **Bao nhãn cầu**

Bao trong, 108, 141
  gối của, 110
  khe vào, 110
  phần sau bèo của, 110
Bao xơ, của gan bàn chân, 534
Bao xơ quanh mạch (bao Glisson), 290
Bè cơ, 220
Bè lách, 299
Bè tế bào gan, 290
Bè xơ, 147
Bèo sẫm, 108
Bề mặt màng cứng - xương sọ, 102
Bề mặt vùng kheo, 489
Bể cầu não, 109
Bể củ não sinh tư, 109
Bể dưỡng chấp, 266, 314, 318
  thân bạch huyết thắt lưng tới, 343
Bể gian cuống, 109
Bể giao thoa, 109
Bể hành tiểu não
  sau, 109
  TM của, 144
Bể TM não lớn, bể (củ não) sinh tư, 109
Bì hậu môn, 393
Bìu, 351, 388
  da của, 390
  mạc nông của, 249
  thiết đồ ngang qua, 390
Bó
  dọc lưng, 147
  dọc trong, 113
Bó chêm, 114
Bó cơ phụ, 67
Bó (tủy) gai, 125, 126
  TK sinh ba và, 116, 117
Bó His (bó nhĩ thất), 225
Bó nhĩ thất, 225
Bó thon, 114, 115
Bó vú - đồi thị, 106
Bóng
  tai, 95, 96
    ống ban khuyên, 92
  vòi tử cung, 372
Bóng gan - tụy, 294
  cơ thắt của, 295, 327
Flexor sheath, common
Glisson's capsule. See **Perivascular fibrous (Glisson's) capsule**
Hypogastric sheath
Intertubercular tendon sheath
Ulnar bursa
Patellar capsule, iliotibial tract blended into
Atlantooccipital joint capsule
Fascial sheath of eyeball (Tenon's capsule)
Femoral sheath
Prepuce
  of clitoris
  of penis
  site of
  site of future origin of

Otic capsule
  anterolateral view of
Tenon's capsule. See **Fascial sheath of eyeball (Tenon's capsule)**
Internal capsule
  genu of
  cleft for
  retrolenticular part of
Fibrous sheath, of sole of foot
Perivascular fibrous (Glisson's) capsule
Trabeculae carneae
Splenic trabeculae
Liver plate cells
Fibrous trabecula
Putamen
Dura–skull interface

Popliteal surface
Prepontine cistern
Quadrigeminal cistern
Cisterna chyli
  lumbar lymph trunk to

Interpeduncular cistern
Chiasmatic cistern
Cerebellomedullary cistern
  posterior
  vein of
Great cerebral vein, quadrigeminal cistern of
Anoderm
Scrotum
  skin of
  superficial fascia of
  cross section through
Fasciculus
  dorsal longitudinal
  medial longitudinal
Cuneate fasciculus
Accessory muscle bundle
Spinal tract
  trigeminal nerve and
His, bundle of
Atrioventricular bundle
Gracile fasciculus
Mammillothalamic fasciculus
Ampulla
  ear
    semicircular
  of uterine tube
Hepatopancreatic ampulla
  sphincter of

Bóng màng
  ngoài, 95
  sau, 95
  trước, 95
Bọt sàng, 37, 38
Bộ ba cửa, 273, 278, 290, 297, 298
  thiết đồ ngang của, 273
Bộ (máy) lệ, 82
Bờ dưới ổ mắt, 1
Bờ giác mạc, 81

Bờ hậu môn, 393
Bụng, 268
  chỉ phối TK, 318
  giải phẫu bề mặt, 247
  (các) hình ảnh cắt lớp điện toán theo mặt phẳng ngang, 350
  khung xương của, 248
  mô dưới da của, 249
  phần tư dưới phải, 268
  phần tư dưới trái, 268
  phần tư trên phải, 268
  phần tư trên trái, 268
  (các) tạng, 269
  (các) TK tự chủ và các hạch của, 318
  thiết đồ ngang
    ở L3, 349
    ở L3, 4, 349
    ở L1-L2, 339
    ở T10, 293
    ở T12, 297, 331, 338
  (các) vùng và mặt phẳng, 268
Buồng trứng, 340, 360, 362, 369, 370, 389, 410, 412, 415
  dây chằng của, 360, 362, 369, 370, 371
  dây chằng treo của, 360, 362, 369, 370, 371, 372, 389, 400
    (các) mạch máu buồng trứng trong, 364
  phải, 372

C

Cảm thụ thể gây ho, 210
(Các) cảm thụ thể gây kích thích, 210
(Các) cảm thụ thể về sự căng, 210
Cán ức, 186, 198, 243, 244, 419
Cánh, 8
  cánh của, 157
  phần bên, 157
Cánh chậu, nam, 354
Cánh tay. Xem thêm **Cẳng tay**
  (các) cơ, 432
    lớp nông, 430, 432
    lớp sâu, 430, 432
    nhìn sau, 432
    nhìn trước, 430
    sau, 432
    trên ngoài, 432
  (các) ĐM, 484
  ĐM sâu của, 429, 432, 433, 434, 435
    nhánh bên giữa, 445
  khoang mạch TK của, 435
  (các) TK bì, 479, 481
    dưới bên (ngoài), 432, 477, 479, 481
    giữa (trong), 257, 429, 432, 435, 473, 474, 479
    sau, 432, 477, 479, 481
    trên ngoài, 432, 477, 478, 479, 481
  TK quay, 477
  thiết đồ ngang hàng loạt, 435
  (các) TM nông của, 480
Membranous ampulla
  lateral
  posterior
  anterior
Ethmoidal bulla
Portal triad
  cross section of
Lacrimal apparatus
Infraorbital margin
Corneal limbus; Corneoscleral junction
Anal verge
Abdomen
  innervation of
  surface anatomy of
  axial CT images of

  bony framework of
  subcutaneous tissue of
  right lower quadrant of
  left lower quadrant of
  right upper quadrant of
  left upper quadrant of
  viscera of
  autonomic nerves and ganglia of
  cross sections of
    at L3
    at L3, 4
    at L1-L2
    at T10
    at T12
  regions and planes of
Ovary

  ligament of

  suspensory ligament of

    ovarian vessels in

  right

Cough receptor
Irritant receptors

Stretch receptors
Manubrium
Ala
  wing of
  lateral part of
Iliacus wing, male
Arm. See **also Forearm**
  muscles of
    superficial layer of
    deep layer of
    posterior view of
    anterior views of
    posterior
    superior lateral
  arteries of
  deep artery of

    middle collateral branch of
  neurovascular compartment of
  cutaneous nerves of
    inferior lateral

    medial

    posterior
    superior lateral

  radial nerve in
  serial cross section of
  superficial veins of

Cẳng chân
chi phối TK, 538, 539
(các) cơ của
chỗ bám của, 515
nhìn ngoài, 521
nhìn sau, 516, 517
nhìn trước, 519, 520
phẫu tích nông của, 516
phẫu tích sâu, 518, 520
giải phẫu bề mặt, 485
mạc sâu của, 522, 544, 546
màng gian cốt, 522
(các) ngăn mạc của, 522
ngoài, 522
trên sau, 522
ngăn mạc trước của, 522

ngăn sau của, 522
(các) TK bì trong của, 538
TK gian cốt của, 541
thiết đồ ngang của, 522
vách gian cơ ngang của, 522

vách gian cơ sau của, 522

vách gian cơ trước của, 522

(các) xương, bên phải, 513
Cẳng tay
(các) chỗ bám cơ của
nhìn sau, 451
nhìn trước, 450
(các) cơ của, 440, 441, 442, 444, 446, 447
lớp sâu của, nhìn trước, 448

(các) cơ nông của
nhìn sau, 444
nhìn trước, 446
(các) dây chằng của, 438
lớp cơ giữa của, nhìn trước, 447

lớp cơ sâu của
nhìn sau, 445
nhìn trước, 447
sau, 432, 435, 449, 468, 469, 477, 479, 480, 481
(các) TK bì của, 480
ngoài, 435, 446, 447, 448, 449, 469, 473, 481
(các) nhánh của, 479
nhánh sau của, 480
thiết đồ ngang, phía xa, 470
(các) thiết đồ ngang hàng loạt, 449
trong, 429, 430, 433, 446, 469, 473, 479, 481, 474, 475
nhánh sau của, 480
nhánh trước của, 449, 480
(các) TM nông của, 480
vị trí ngửa, 440
vị trí sấp, 440
(các) xương của, 439
Cắt lớp chậu hông, 397
Cân cơ chéo bụng, 261
ngoài, 250, 251, 260, 261, 349
trong, 253, 257
Cân cơ ngang bụng, 252, 330, 349

Cân cơ nhị đầu, 430, 433, 446, 480
Cân gan chân, 533, 534, 535
dải bên của, 532
(các) dải ngón chân của, 532
Cân gan tay, 442, 446, 454, 462, 480
lật xuống, 460
(các) vách từ, 460
Cân hầu, 235
Cân khẩu cái, 52

Leg
innervation of
muscles of
attachments of
lateral view of
posterior view of
anterior view of
superficial dissection of
deep dissection of
surface anatomy of
deep fascia of
interosseous membrane
fascial compartments of
lateral
superior posterior
anterior fascial compartment of
posterior compartment
medial cutaneous nerves of
interosseous nerve of
cross section of
transverse intermuscular septum of
posterior intermuscular septum of
anterior intermuscular septum of
right, bones of
Forearm
muscular attachments of
posterior view of
anterior view of
muscles of

deep layer of, anterior view of
superficial muscles of
posterior view of
anterior view of
ligaments of
intermediate muscle layer of, anterior view of
deep muscle layer of
posterior view of
anterior view of
posterior

cutaneous nerves of
lateral

branches of
posterior branch of
distal, cross section of
serial cross sections of

medial

posterior branch of
anterior branch of
superficial veins of
supinated position of
pronated position of
bones of
Pelvic scans
Oblique aponeurosis
external
internal
Abdominis aponeurosis, transversus
Bicipital aponeurosis
Plantar aponeurosis
lateral band of
digital slips of
Palmar aponeurosis
reflected
septa from
Pharyngeal aponeurosis
Palatine aponeurosis

Cân trên sọ, 26, 102, 178
Cầu nang, 92, 95, 96, 124
Cầu não, 106, 114, 134, 135
hình chụp CT theo mặt phẳng ngang, 150
hình chụp MR theo mặt phẳng đứng dọc, 149
Cầu nhạt, 108, 110, 539
Cầu vai, 9
Cây khí phế quản, chi phối TK, 210
Chân hải mã, 111, 112
Chất đen, 107
Chất thủng, 114
sau, 107, 114
trước, 107, 114, 119
Chất trắng, tủy gai, 169
Chất xám, 169
(tủy) gai, 169
(các) nhân bên - trong của, 44, 132, 134
sừng bên của, 170, 325, 346
thân các tế bào giao cảm trước hạch trong, 132
Chậu hông, 351
cung gân mạc (chậu), 372
đường tận cùng, 362, 364
giả, 351, 362
(sự) khác biệt giới tính của, 354
nam, 354
(các) cấu trúc của, 380–387
(các) cơ quan trong, 363, 387
(các) ĐM và TM của, 401, 403, 405
giải phẫu bề mặt của, 351
(các) hạch và mạch bạch huyết của, 408
hình ảnh chụp cộng hưởng từ đứng dọc, 397
(các) phim chụp X quang, 355
nhìn bên, 352
nhìn sau, 352
nhìn trước, 352
nữ, 356
(các) cấu trúc trong, 370–375
(các) cơ quan trong, 360
(các) ĐM và TM của, 402
(các) hạch và mạch bạch huyết của, 407
hình chụp cộng hưởng từ đứng dọc, 397
(các) phim chụp X quang, 355
(các) TK của tạng, 412
thận, 339
thật, 352
thiết đồ đứng dọc giữa, 352
xương và dây chằng của, 352–353
Chếch, 113
Chêm, 106
Chi dưới
chi phối cảm giác da của, 487–489
chi phối TK theo từng đoạn của những cử động của, 543
(các) cơ của, 490–503
(các) ĐM của, 500–502, 504
(các) đốt da của, 543
giải phẫu bề mặt, 485
(các) mạch và hạch bạch huyết của, 546
mạch TK, 538–546
(các) TK và TM nông của, 544
nhìn sau, 545
nhìn trước, 545
Chi trên
(các) ĐM của, 473
chụp điện toán cắt lớp (CT), 484

Galea aponeurotica
Saccule
Pons
axial CT image of

sagittal MR image of

Globus pallidus
Jugum
Tracheobronchial tree, innervation of
Pes hippocampus
Substantia nigra
Perforated substance
posterior
anterior
White matter, spinal
Gray matter
spinal
intermediolateral nucleus of

lateral horn of
sympathetic preganglionic cell bodies in
Pelvis
arcus tendineus fasciae
linea terminalis of
false
sex differences of
male
structures of
contents of
arteries and veins of

surface anatomy of
lymph nodes and vessels of

sagittal MR images of

radiographs of
lateral view of
posterior view of
anterior view of
female
structures in
contents of
arteries and veins of
lymph nodes and vessels of

sagittal MR images of

radiographs of
viscera of, nerves of
renal
true
median section of
bones and ligaments of
Declive
Coneus
Lower limb. See also **Leg**
cutaneous innervation of
segmental innervation of movements of
muscles of
arteries of
dermatomes of
surface anatomy of
lymph nodes and vessels of

neurovasculature of
superficial nerves and veins of
posterior view of
anterior view of
Upper limb
arteries of
computed tomography of

giải phẫu bề mặt, 418
(các) hạch và mạch bạch huyết của, 483
(các) hạch bạch huyết của, 483
(các) mạch bạch huyết của, 483
nhìn sau, 418
nhìn trước, 418, 473
(các) TK của, 473
Chiều cong cột sống cổ, 18, 153
Chiều cong xương cùng, 153
Chọc dò thắt lưng, 163
Chỏm con, 420, 436, 437
Chỗ gấp đáy chậu, 376
Chỗ gập lại của màng ngoài tim, 214, 220
Chỗ gập lại của màng phổi, 196
Chỗ hẹp (thực quản) của cơ hoành, 233
Chỗ hẹp (ĐM chủ) ngực, 233
Chỗ nối bàng quang - niệu đạo, 372
Chỗ nối bể thận - niệu quản, 339
Chỗ nối cán - thân xương ức, 245
Chỗ nối hầu - thực quản, 235
Chỗ nối hậu môn - trực tràng, lớp cơ vòng của, 359
Chỗ nối hồi - manh tràng, các sợi cơ chạy quanh, 282
Chỗ nối niêm mạc dạ dày với thực quản, 276
Chỗ nối tá - hỗng tràng, 179
Chỗ nối thực quản - dạ dày, 236
thiết đồ ngang qua, 293
Chỗ nối tuyến tiền liệt - bàng quang, 376
Chỗ nối trực tràng - kết tràng sigma, 284, 391, 393, 394
Chốt não, 115
Chùm phế nang, 204
Chũm (của xoăn tai), 93
Chụp cắt lớp (CT)
bụng, 350
(của) đầu, 150
hình ảnh đứng ngang, 151
(của các) ĐM cánh tay, 484
(của các) ĐM chi trên, 484
(của) ngực, 242
Chụp cộng hưởng từ
chậu hông, 397
của đầu, 149, 150
Con ngươi, đồng tử, 81
(các) cơ của, 132
cơ dãn của, 88, 121, 132
cơ thắt của, 88, 121, 132
Cổ
(các) cơ của, 27
nhìn sau, 27
nhìn trước, 28
đám rối cổ, 32
(các) ĐM của, 504
giải phẫu bề mặt của, 1
(các) hạch và mạch bạch huyết của, 72
khung xương của, 185
lớp mạc của, 28
tam giác sau của, 174, 188
(các) TK của, 24
(các) TK bì của, 24
(các) TK tự chủ, 130
(các) TM nông và TK bì của, 31
Cổ tay
chi phối cảm giác da của, 472
(các) chuyển động của, 453
(các) cơ duỗi của, 441
surface anatomy of
lymph vessels and nodes of
lymph nodes of
lymph vessels of
posterior view of
anterior view of
nerves of
Cervical curvature
Sacral curvature
Lumbar puncture
Capitulum
Perineal flexure
Pericardial reflection
Pleural reflection
Diaphragmatic constriction
Thoracic constriction
U-V junction
Ureteropelvic junction
Manubriosternal junction
Pharyngoesophageal junction
Anorectal junction, circular muscle layer of
Ileocecal junction, muscle fibers around
Gastric-esophageal mucosa junction
Duodenojejunal junction
Esophagogastric junction
transverse section of
Bladder-prostate junction
Rectosigmoid junction
Obex
Acinus
Cymba
Computed tomography (CT)
abdominal
of head
coronal images of
of arteries of the arm
of upper limb arteries
of chest
Magnetic resonance imaging (MRI)
pelvic
of head
Pupil
muscles of
dilator muscle of
sphincter muscle of
Neck
muscles of
posterior view of
anterior view of
cervical plexus in
arteries of
surface anatomy of
lymph nodes and vessels of
bony framework of
fascial layers of
posterior triangle of
nerves of
cutaneous nerves of
autonomic nerves in
superficial veins and cutaneous nerves of
Wrist
cutaneous innervation of
movements of
extensor muscles of
(các) cơ gấp của, 442
(các) dây chằng của, 454, 455
đĩa khớp của, 455
(các) ĐM của, 461
(các) gân của, 461
(các) gân duỗi tại, 470
nhìn sau (mặt mu tay), 455, 470, 472
nhìn trước, 460
nhìn trước (mặt gan tay), 472
phẫu tích gan tay sâu, 460
phẫu tích nông mặt gan tay, 459
phẫu tích nông mặt mu tay, 468
phẫu tích nông phía quay, 467
phẫu tích sâu mặt mu tay, 469
phim chụp X quang trước - sau, 457
(các) TK tại, 461
(các) TK, ĐM và gân gấp tại, 461
thiết đồ đứng dọc, 453
thiết đồ đứng ngang, 455
thiết đồ ngang qua, 461
(các) xương của, 456
Cổ tử cung, 360, 364, 369, 370, 371, 372
hình chụp MR theo mặt phẳng đứng dọc, 397
lỗ ngoài của, 371
Cống não, 106, 107, 108, 109, 146
Cống ốc tai, 96
Cống tiền đình
lỗ ngoài của, 97
ống nội bạch huyết trong, 96
Cột bên, 115
Cột hậu môn, 393
Cột thận (Bertin), 337
Cột sống
nhìn sau của, 153
nhìn trái - bên của, 153
nhìn trước của, 153
(các) TM của, 137
Cột tế bào trung gian bên, 346
Cơ
(của) bàn chân, 536
(của) bàn tay, 465
(của) biểu hiện nét mặt, 26, 60
(của) cánh tay
nhìn sau, 432
nhìn trước, 430
(của) cẳng tay, 440, 441, 446, 447, 448
(của) chân
(các) chỗ bám của, 515
nhìn trước, 520
phẫu tích sâu của, 516, 520
nhìn sau, 518
chi phối bởi TK bịt, 539
chi phối bởi TK đùi, 538
(của) chi dưới, 485
(của) cổ
nhìn bên, 27
nhìn trước, 28
(của) dạ dày, 277
(của) đùi, 492–495
(của) gan bàn chân
lớp cơ thứ ba, 535
lớp cơ thứ hai, 534
lớp cơ thứ nhất, 533
(của) hầu, 65, 67, 68
nhìn bên, 68
hậu môn - trực tràng, 394
(của) hông và đùi, 492–493
nhìn bên, 494
nhìn sau, 495
(của) lưng, 174, 175, 176
lớp giữa, 175
flexor muscles of
ligaments of
articular disc of
arteries of
tendons of
extensor tendons at
posterior (dorsal) view of
anterior view of
anterior (palmar) view of
deeper palmar dissection of
superficial palmar dissection of
superficial dorsal dissection of
radial dissection, superficial
deep dorsal dissection of
radiograph of, anteroposterior
nerves at
flexor tendons, arteries, and nerves at
sagittal section of
coronal section of
cross section, transverse
bones of
Cervix
sagittal MR images of
external os of
Cerebral aqueduct
Cochlear aqueduct
Vestibular aqueduct
external opening of
endolymphatic duct in
Lateral funiculus
Anal columns
Renal column (of Bertin)
Vertebral column
posterior view of
left lateral view of
anterior view of
veins of
Intermediolateral cell column
Muscles. See also **specific muscles**
of foot
of hand
of facial expression
of arm
posterior view of
anterior view of
of forearm
of leg
attachments of
anterior view of
deep dissection of
posterior view of
innervated by obturator nerve
innervated by femoral nerve
of lower limb
of neck
lateral view of
anterior view of
of stomach
of thigh
of sole of foot
third muscle layer of
second muscle layer of
first muscle layer of
of pharynx
lateral view of
anorectal
of hip and thigh
lateral view of
posterior view of
of back
intermediate layers of

lớp nông, 174
lớp sâu, 176
(của) lưỡi, 59, 60
(của) mặt, 123
(của) mu bàn chân, 530
ngoại lai của mắt, 84
(của động tác) nhai, 54, 55
nhìn bên, 521
nhìn sau, 517
phẫu tích giữa, 517
phẫu tích nông
nhìn sau, 516
nhìn trước, 518, 519
(của) ruột già, 284
(của) ruột non, 280
(của) ruột thừa, 283
(của) tá tràng, 279
(của) thanh quản, 78
(của) thực quản, 234
(của) vai, 424
xoay cánh tay, 425
Cơ bám da cổ, 26, 28, 60, 124
Cơ bán gai cổ, 178
Cơ bán gai đầu, 174, 175, 176, 178, 424
trong tam giác cổ sau, 178
Cơ bán gai ngực, 176
Cơ bán gân, 489, 495, 503, 515, 540
(các) chỗ bám của, 489, 491
Cơ bán màng, 494, 495, 540
(các) chỗ bám của, 491
trẽ gân của, 511
Cơ bàn đạp
gân của, 93
TK đến, 123
Cơ bậc thang
giữa, 27, 30, 32, 69, 70, 186, 189
(các) TK tới, 129
sau, 27, 30, 186, 189, 232
(các) trẽ nguyên ủy, 30
(các) TK tới, 129, 430
trước, 27, 30, 32, 74, 186, 189, 193, 198, 206, 211, 230, 427, 429
(các) trẽ nguyên ủy, 30
(Các) cơ biểu hiện nét mặt, 26, 60
nhìn bên, 26
Cơ bịt ngoài, 489, 493, 539
(các) chỗ bám của, 489, 491
Cơ bịt trong, 263, 376, 398, 411, 495, 499, 503
(các) chỗ bám của, 489, 491
mạc bịt của, 364, 392, 402, 411
TK đến, 499, 503
Cơ bìu, 250, 251, 259, 261, 390

nguyên ủy ngoài, 259
nguyên ủy trong, 259
Cơ (ngang - thẳng) **bụng**
bao của, 189
cân của, 255, 330
ngang, 25, 94, 96, 179, 189, 255, 257, 258, 263, 267, 329, 498
cân của, 252, 330, 349
gân nguyên ủy của, 175, 176, 179
thẳng, 181, 188, 189, 192, 247, 250, 251, 258, 259, 293, 349, 351, 378
hình ảnh cắt lớp điện toán theo mặt phẳng ngang, 350
nhánh bao của, 335
nhánh bể thận của, 335
thiết đồ ngang của, 252
Cơ bụng chân, 506, 507, 516, 519, 520, 521, 522, 540, 541
chi phối TK, 541
đầu ngoài, 485, 494, 495, 511, 515, 516, 517, 518
superficial layers of
deep layers of
of tongue
of face
of dorsum of foot
extrinsic eye
of mastication
lateral view of
posterior view of
intermediate dissection of
superficial dissection of
posterior view of
anterior view of
of large intestine
of small intestine
of vermiform appendix
of duodenum
of larynx
of esophagus
of shoulder
of rotator cuff
Platysma muscle
Semispinalis cervicis muscle
Semispinalis capitis muscle

in posterior triangle of neck
Semispinalis thoracis muscle
Semitendinosus muscle
attachments of
Semimembranous muscle
attachments of
tendinous expansion of
Stapius muscle
tendon of
nerve to
Scalene muscle
middle
nerves to
posterior
slips of origin of
nerves to
anterior

slips of origin of
Facial expression muscles
lateral view of
Obturator externus muscle
attachments of
Obturator internus muscle

attachments of
obturator fascia of
nerve to
Cremasteric muscle, cremaster muscle
lateral origin of
medial origin of
Abdominis muscle
sheath of
aponeurosis of
transversus

aponeurosis of
tendon of origin of
rectus

axial CT image of

capsular branch of
pelvic branch of
cross section of
Gastrocnemius muscle

innervation of
lateral head of
(các) chỗ bám của, 491, 515
túi hoạt dịch dưới da của, 511
đầu trong, 485, 491, 495, 502, 511, 517, 518, 522
(các) chỗ bám của, 491, 515
túi hoạt dịch dưới gân (đầu) ngoài của, 511
Cơ bụng ngang, 362, 363

cân, 252
Cơ cánh tay, 420, 429, 430, 433, 435, 446, 447, 448
bám tận của, 420, 438
nguyên ủy của, 420, 421
Cơ cánh tay gian sườn, 189
Cơ cánh tay quay, 418, 433, 444, 446, 447
nguyên ủy của, 420
Cơ cau mày, 25, 36, 123
Cơ cằm, 26, 54, 123
Cơ cằm - lưỡi, 29, 32, 59, 60, 128, 129
gai cằm trên, nơi bám nguyên ủy của, 53
Cơ cằm - móng, 29, 53, 59, 128, 129
Cơ cắn, 25, 27, 28, 47, 60, 61
chỗ bám của, 54
hình ảnh chụp CT theo mặt phẳng ngang, 150
hình ảnh cộng hưởng từ theo mặt phẳng ngang, 150
phần nông của, 54
phần sâu của, 54
Cơ căng mạc đùi, 36, 485, 492, 494, 503
(các) chỗ bám của, 491
nguyên ủy của, 492
Cơ căng màn khẩu cái, 52, 93, 122
dây chằng của, 52
Cơ căng màng nhĩ, 93
dây chằng của, 93
Cơ chày trước, 534, 541
chỗ bám của, 515
dây chằng của, 535, 536
Cơ chân bướm
ngoài, 40, 54, 55
hình ảnh chụp MR theo mặt phẳng ngang, 150
trong, 15, 25, 40, 52, 55
TK đến, 71
Cơ chậu, 263, 329, 376, 490, 496, 498, 499, 538
chỗ bám của, 490
nhánh cơ của, 498
Cơ chậu - cụt, 356, 357, 358, 359, 395
Cơ chậu - sườn, 175, 331
Cơ chậu - sườn - cổ, 175
Cơ chậu - sườn - ngực, 175
Cơ chậu - sườn - thắt lưng, 175
Cơ chéo bụng
dưới, 121
ngoài, 174, 175, 177, 179, 182, 192, 247, 249, 250, 259, 263, 330, 424, 494
cân của, 250, 252, 259, 349
phần cân của, 249
phần cơ của, 249
thiết đồ ngang của, 338
(các) trẽ của, 254
trên, 118, 121
trong, 175, 179, 250, 259, 261, 263, 330
cân của, 252, 349
gân nguyên ủy của, 179
ở tam giác thắt lưng, 174
Cơ chéo đầu dưới, 175, 176, 178
Cơ chéo đầu trên, 175, 176, 178
attachments of
subcutaneous bursa of
medial head of

attachments of
lateral subtendinous bursa of

Abdominalis muscle, transversus abdominis
aponeurosis of
Brachialis muscle

insertion of
origin of
Intercostobrachial muscle
Brachioradialis muscle

origin of
Corrugator supercilii muscle
Mentalis muscle
Genioglossus muscle
superior mental spine for origin of
Geniohyoid muscle
Masseter muscle
insertion of
axial CT image of

axial MR image of

superficial part of
deep part of
Tensor fasciae latae muscle

attachments of
origin of
Tensor veli papatini muscle
tendon of
Tensor tympani muscle
tendon of
Tibialis posterior muscle
attachment of
tendon of
Pterygoid muscle
lateral
axial MR image of

medial
nerve to
Iliacus muscle

attachment of
muscular branch of
Iliococcygeus muscle
Iliocostalis muscle
Iliocostalis cervicis muscle
Iliocostalis thoracis muscle
Iliocostalis lumborum muscle
Oblique muscle
inferior
external

aponeurosis of
aponeurotic part of
muscular part of
cross section of
digitations of
superior, 83, 84, 86
internal

aponeurosis of
tendon of origin of
in lumbar triangle
Obliquus capitis inferior muscle
Obliquus capitis superior muscle

Cơ cổ, các TK đến, 129
Cơ cụt (ngồi cụt), 263, 358, 359, 398, 402, 410, 411, 412
Cơ cực dài, 175, 331
Cơ cực dài cổ, 175
Cơ cực dài dựng gai, 349
Cơ cực dài đầu, 175, 178
Cơ cực dài ngực, 175
Cơ cười, 26, 123
Cơ dài cổ, 30
Cơ dài đầu, 27, 30
  (các) TK đến, 129
Cơ dãn đồng tử, 88, 121
Cơ delta, 152, 174, 177, 188, 189, 243, 244, 245, 423, 428, 429
  (các) bám tận của, 420, 421
  (các) chỗ bám của, 420
  nguyên ủy của, 419, 420
Cơ dép, 506, 516, 517, 520, 521, 522, 540
  bám tận, 517
  chi phối TK, 541
  (các) chỗ bám của, 515
  cung gân của, 495, 517
  TK đến, 516, 517
Cơ dọc
  kết hợp, 392, 394
  (của) lưỡi
    dưới, 60
    trên, 60
  (của) ruột, 326
  trực tràng, 393
  trực tràng kết hợp, 393
Cơ dọc thực quản, chỗ bám vào sụn nhẫn, 65, 67
Cơ duỗi cổ tay quay dài, 432, 435, 441, 444, 445, 446, 449, 451, 477
  gân của, 444, 469, 470
  nguyên ủy của, 439
  rãnh cho, 439
Cơ duỗi cổ tay quay ngắn, 418, 420, 444, 446, 477
  chỗ bám của, 420
  gân của, 444, 445, 449, 469, 470
  rãnh cho, 439
Cơ duỗi cổ tay trụ, 418, 420, 432, 441, 444, 449, 451, 477
  gân của, 444, 469, 470
  nguyên ủy trụ của, 451, 470
Cơ duỗi (các) ngón, 432, 441, 449, 450, 477
  (các) dải bên, 451
  (các) dải trung tâm, 451
  gân của, 418, 441, 444, 445, 449, 469, 470, 471
  rãnh cho, 439
Cơ duỗi (các) ngón chân dài, 494, 519, 520, 522, 530, 531, 542
  bao của, 530
  (các) chỗ bám của, 515
  gân của, 519, 520, 521, 530, 531, 536, 537
Cơ duỗi (các) ngón chân ngắn, 520, 521, 530, 531, 542
  chi phối TK, 542
  gân của, 519, 520, 531, 536
Cơ duỗi ngón chân cái dài, 519, 520, 521, 522, 531
  bao của, 530
  chi phối TK, 542
  (các) chỗ bám của, 515
  gân của, 519, 520, 521, 530, 531, 536
Cơ duỗi ngón chân cái ngắn, 520, 530, 542
  chi phối TK, 542
Colli muscle, nerves to
Coccygeus (ischiococcygeus) muscle
Longissimus muscle
Longissimus cervicis muscle
Longissimus erector spinae muscle
Longissimus capitis muscle
Longissimus thoracic muscle
Risorius muscle
Longus colli muscle
Longus capitis muscle
  nerves to
Dilator pupillae muscle
Deltoid muscle

  insertion of
  attachments of
  origin of
Soleus muscle

  insertion of
  innervation of
  attachments of
  tendinous arch of
  nerve to
Longitudinal muscle
  conjoined
  of tongue
    inferior
    superior
  of intestine
  rectal
  conjoined rectal
Longitudinal esophageal muscle, cricoid attachment of
Extensor carpi radialis longus muscle
  tendon of
  origin of
  groove for
Extensor carpi radialis brevis muscle
  attachment of
  tendon of
  groove for
Extensor carpi ulnaris muscle

  tendon of
  ulnar origin of
Extensor digitorum muscle

  lateral bands of
  central bands of
  tendon of

  groove for
Extensor digitorum longus muscle

  sheath of
  attachments of
  tendon of

Extensor digitorum brevis muscle

  innervation of
  tendon of
Extensor hallucis longus muscle

  sheath of
  innervation of
  attachments of
  tendon of

Extensor hallucis brevis muscle

  innervation of
  gân của, 519, 531, 536
Cơ duỗi ngón tay cái dài, 418, 441, 444, 449
  gân của, 418, 444, 462, 468, 469
  rãnh cho, 439
Cơ duỗi ngón (tay) cái ngắn, 441, 443, 444, 445, 451
  gân của, 444, 469
  vùng cho, 439
Cơ duỗi ngón trỏ, 441, 445, 449
  gân của, 418, 441, 444, 469, 470
  rãnh cho, 439
Cơ duỗi ngón (tay) út, 420, 441, 444, 450, 451
  gân của, 420, 441, 444, 449, 470
Cơ dựng, nang lông, 167
Cơ dựng gai, 152, 174, 175, 179, 180, 192, 243, 258, 293, 330, 331
Cơ dựng gai, 349
Cơ dưới đòn, 186, 189, 230, 419, 428, 429
  bám tận, 419
  (được) bao bọc bởi mạc đòn - ngực, 188
  mạc của, 428
  mạc bọc, 428
  TK đến, 430
Cơ dưới gai, 152, 180, 244, 245, 424, 425, 427, 428, 432
  bám tận, 421
  mạc trên, 174
  nguyên ủy của, 421
Cơ dưới móng, 29
  mạc của, 28, 428
  tác dụng của, 29
Cơ dưới sườn, 258
Cơ dưới vai, 180, 192, 243, 244, 245, 425, 428, 433
  bám tận, 420
  nguyên ủy của, 420
  túi hoạt dịch dưới gân, 423
Cơ đáy chậu
  mạc sâu của, 356
  ngang nông, 356, 380, 381, 382, 391, 404, 405
  ngang sâu, 356, 360, 361, 381, 383, 404
Cơ đo quai cổ, 118
Cơ đối ngón cái, 461, 465, 475
Cơ đối ngón út, 465, 476
Cơ đồng tử
  dãn, 121
  thắt, 121
Cơ (thẳng) đùi, 376, 485, 489, 491, 492, 494, 500, 538
  (các) chỗ bám của, 490, 491
  nguyên ủy của, 492
Cơ gai, 175, 331
Cơ gai cổ, 175
Cơ gai ngực, 175
Cơ gan chân, 494, 495, 511, 515, 540, 541
  chi phối TK, 541
  (các) chỗ bám của, 491, 515
Cơ gan tay dài, 442, 446, 448, 450, 475
Cơ gan tay ngắn, 476
Cơ gân dưới vai
  (các) lỗ của, 423
  vị trí của, 423
(Các) cơ gấp
  (của) cẳng chân
    nông, 522
    sâu, 522
  (của) cẳng tay, nông, 446

  tendon of
Extensor pollicis longus muscle

  tendon of
  groove for
Extensor pollicis brevis muscle

  tendon of
  area for
Extensor indicis muscle
  tendon of
  groove for
Extensor digiti minimi muscle

  tendon of
Arrector muscle, hair follicle
Erector spinae muscle

Spinalis erector muscle
Subclavius muscle

  insertion of
  invested by clavicopectoral fascia
  fascia of
  fascia investing
  nerve to
Infraspinatus muscle

  insertion of
  fascia over
  origin of
Infrahyoid muscle
  fascia of
  action of
Subcostal muscle
Subscapularis muscle

  insertion of
  origin of
  subtendinous bursa of
Perineal muscle
  deep fascia of
  superficial transverse

  deep transverse

Strap muscle
Opponens pollicis muscle
Opponens digiti minimi muscle
Pupillae muscle
  dilator
  sphincter
Femoris muscle, rectus

  attachments of
  origin of
Spinalis muscle
Spinalis cervicis muscle
Spinalis thoracis muscle
Plantaris muscle

  innervation of
  attachments of
Palmaris longus muscle

Palmaris brevis muscle
Subscapularis tendinous muscle
  openings of
  position of
Flexor muscles
  of leg
    superficial
    deep
  of forearm, superficial

(của) cổ tay, 442
(của) ngón tay, 444
Cơ gấp cổ tay quay, 420, 433, 442, 446
gân của, 418, 420, 447, 448, 454, 460, 461
Cơ gấp cổ tay trụ, 418, 420, 444, 446, 447, 476
dây chằng của, 418, 420, 448, 449, 454, 461, 465
nguyên ủy cánh tay, 451
nguyên ủy trụ của, 451
Cơ gấp (các) ngón chân dài, 515, 535, 541
chi phối TK, 541
gân của, 513, 516, 517, 528, 533, 534, 535
Cơ gấp ngón chân ngắn, 533, 534, 535
gân của, 533, 534, 535
Cơ gấp ngón chân cái ngắn, 541
chỗ bám của, 536
đầu ngoài của, 533, 535
chỗ bám của, 536
đầu trong của, 533, 534, 535
chỗ bám của, 536
gân của
cơ khép ngón chân cái và đầu ngoài của, 528
đầu trong của, 528
nguyên ủy ngoài của, 536
nguyên ủy trong của, 536
Cơ gấp (các) ngón (tay) nông, 420, 443, 444, 446, 447, 448, 449, 450, 451, 474, 475, 476
đầu cánh tay - trụ, 420
nguyên ủy của, 420
đầu quay của, 447, 448, 449, 450, 474
gân của, 418, 420, 446, 449, 454, 461, 462, 474
Cơ gấp (các) ngón (tay) sâu
gân của, 460
phần trong, 476
Cơ gấp ngón tay sâu, trong túi hoạt dịch trụ (chung), 460
Cơ gấp ngón (chân) cái dài, 541
chi phối TK, 541
chỗ bám của, 515
gân của, 516, 517, 518, 528, 533, 534, 535, 536
rãnh cho, 523, 524, 525
trên xương sên, 523
Cơ gấp ngón (tay) cái ngắn, 465, 476
bó nông của, 476
bó sâu của, 476
Cơ gấp ngón (tay) cái dài, 444, 446, 447, 448, 449, 450, 474
bao gân của, 460, 462
bao hoạt dịch của, 460
bó nông của, 443, 446
đầu trụ của, nguyên ủy của, 420
gân của, 446, 448, 449, 454
trong bao gân, 461, 462
Cơ gấp ngón út ngắn, 465, 476, 533, 534, 536, 541
gân của, 528
nhánh TK chày nông đến, 541

Cơ gian gai cổ, 176
Cơ gian cốt, 528
(của) chân, 536, 537
mu (chân), 536
gan (chân), 535
gan (tay), 465, 476
mặt mu, 462, 465, 470, 476, 531, 536, 537
of wrist
of fingers
Flexor carpi radialis muscle
tendon of
Flexor carpi ulnaris muscle
tendon of
humeral origin of
ulnar origin of
Flexor digitorum longus muscle
innervation of
tendon of
Flexor digitorum brevis muscle
tendon of
Flexor hallucis brevis muscle
insertion of
lateral head of
insertion of
medial head of
insertion of
tendon of
adductor hallucis and lateral head of
medial head of
lateral origin of
medial origin of
Flexor digitorum superficialis muscle
humeroulnar head of
origin of
radial head of
tendon of
Flexor digitorum profundus muscle
tendon of
medial part of
Profundus flexor tendon, in common flexor sheath
Flexor hallucis longus muscle
innervation of
attachment of
tendon of
groove for
on talus
Flexor pollicis brevis muscle
superficial head of
deep head of
Flexor pollicis longus muscle
tendinous sheath of
synovial tendinous sheath of
superficial head of
ulnar head of, origin of
tendon of
in tendon sheath
Flexor digiti minimi brevis muscle
tendon of
superficial tibial nerve branch to
Interspinalis cervicis muscle
Interosseous muscle
of foot
dorsal
plantar
palmar
dorsal
thứ nhất, 445, 460, 465, 530
mu (chân), 536
nhánh TK chày nông đến, 541
TK chày sâu đến, 541
Cơ gian cốt gan chân, 537
Cơ gian gai thắt lưng, 176
Cơ gian ngang, bên, 176
Cơ gian sườn, 198, 243, 244, 245, 331
(các) màng gian sườn ngoài nằm trước, 189
ngoài, 176, 188, 189, 192, 250, 258
nhánh bì trước, 180
nhánh ngoài của, 188
nhánh trong của, 188
trong, 189, 192, 230, 231, 255, 258
trong cùng, 180, 192, 258
Cơ giạng ngón chân cái, 533, 534, 535, 541
chỗ bám của, 534, 536
Cơ giạng ngón (tay) cái dài, 441, 444, 449, 451
vùng cho, 439
Cơ giạng ngón (tay) cái ngắn, 461, 465
Cơ giạng ngón (tay, chân) út, 465, 470, 476, 533, 534, 536, 541
gân của, 533
TK đến, 534
Cơ giáp - móng, 27, 28, 29, 31, 32, 53, 128, 129
Cơ giáp - nắp thanh môn, 80
Cơ giáp phễu, 78, 79, 80
Cơ giun, 465, 533, 534, 536
(trong các) bao, 460
chi phối TK, 465, 541
(các) dây chằng của, 535
nhánh TK chày sâu đến, 541
sơ đồ của, 463
thứ ba, 460, 476
trong bao mạc, 460
thứ hai, 460, 541
trong bao mạc, 460
thứ nhất, 541
thứ tư, 460, 476
trong bao mạc, 460
thứ ba và thứ tư, 476, 541
Cơ gò má lớn, 26, 54, 123
Cơ gò má nhỏ, 26, 54, 123
Cơ gối, 27
Cơ gối cổ, 178
Cơ gối đầu, 174, 178, 424
trong tam giác cổ sau, 178
Cơ hạ góc miệng, 54
Cơ hạ môi dưới, 26, 54, 123
Cơ hạ vách mũi, 36, 123
Cơ hàm - móng, 27, 28, 29, 31, 32, 34, 53, 59, 60
TK đến, 55, 60
vách giữa của, 53
Cơ hành xốp, 358, 366, 370, 380, 381, 383, 404, 405, 417
hành tiền đình của, 366
Cơ hầu, dọc, 235
Cơ hậu môn - trực tràng, 394
Cơ hình lê, 263, 411, 489, 495, 503
TK đến, 499
Cơ khẩu cái - hầu, 58
Cơ khẩu cái - hầu, 52, 59, 126, 235
Cơ khẩu cái - lưỡi, 52, 58, 59, 64, 126
trong cung khẩu cái - lưỡi, 60
Cơ kheo, 491, 511, 515, 541
first
dorsal
superficial tibial nerve branch to
deep tibial nerve to
Plantar interosseous muscle
Interspinalis lumborum muscle
Intertransversarius muscle, lateral
Intercostal muscle
external intercostal membranes anterior to
external
anterior cutaneous branch of
lateral branch of
medial branch of
internal
innermost
Abductor hallucis muscle
insertion of
Abductor pollicis longus muscle
area for
Abductor pollicis brevis muscle
Abductor digiti minimi muscle
tendon of
nerve to
Thyrohyoid muscle
Thyroepiglottic muscle
Thyroarytenoid muscle
Lumbrical muscle
in fascial sheaths
innervation of
tendons of
deep tibial nerve branch to
schema of
third
in fascial sheath
second
in fascial sheath
first
fourth
in fascial sheath
third and fourth
Zygomaticus major muscle
Zygomaticus minor muscle
Splenius muscle
Splenius cervicis muscle
Splenius capitis muscle
in posterior triangle of neck
Depressor anguli oris muscle
Depressor labii inferioris muscle
Depressor septi nasi muscle
Mylohyoid muscle
nerve to
median raphe between
Bulbospongiosus muscle
bulb of vestibule of
Pharyngeal muscle, longitudinal
Anorectal musculature
Piriformis muscle
nerve to
Palatopharyngeal muscle
Palatopharyngeus muscle
Palatoglossus muscle
in palatoglossal arch
Popliteus muscle

(các) chỗ bám của, 515, 541
TK đến, 541
Cơ khép dài, 376, 489, 492, 493, 500, 505, 539
chi phối TK, 540
(các) chỗ bám, 489, 491
thiết đồ ngang, 521
(Các) cơ khép đùi, 496
Cơ khép lớn, 485, 489, 495, 500, 502, 505, 540
chi phối TK, 540
(các) chỗ bám, 489, 491
gân, 493
phần khép nhỏ của, 493
lỗ, vòng, 493
Cơ khép ngắn, 489, 493, 539
(các) chỗ bám của, 489, 491
Cơ khép ngón chân cái, 541
bám tận, 536
đầu chéo, 535
đầu ngang, 535
nhánh TK chày sâu cho, 541
Cơ khép ngón tay cái, 462, 465, 476, 535
mạc phủ trên, 460, 462
Cơ khí quản, 202
Cơ khít hầu
dưới, 27, 75, 76, 80, 126, 233, 234
phần nhẫn - hầu của, 233, 234
giữa, 27, 59, 75, 126, 235
phần lưỡi - hầu của, 59
trên, 40, 52, 55, 59, 69, 75, 126, 235
phần lưỡi - hầu của, 59, 65
Cơ khớp gối, 505, 507, 511, 538
chỗ bám, 489
Cơ khuỷu, 432, 444, 445, 477
nguyên ủy của, 421
TK đến, 432
Cơ lưng rộng, 152, 174, 177, 179, 180, 181, 188, 246, 249, 250, 258, 293, 424, 428, 433
bám tận, 420
dải nhỏ của nguyên ủy của, 421
mạc của, 428
(các) trê nguyên ủy của, 254
Cơ lược, 220
Cơ lược, 376, 489, 492, 493, 500, 538
(các) chỗ bám của, 489, 491
Cơ lưỡi gà, 52
Cơ mác ba, 530
(các) chỗ bám của, 515
gân của, 519, 521, 530, 531, 536
Cơ mác dài, 485, 494, 515, 517, 519, 521, 522, 542
chi phối TK, 542
(các) chỗ bám của, 515
gân của, 485, 516, 517, 520, 521, 527, 528, 530, 531, 536
đến gan bàn chân, 521
rãnh cho, 524
Cơ mác ngắn, 530, 531, 542
chi phối TK, 542
(các) chỗ bám của, 515
gân của, 485, 516, 517, 518, 520, 521, 527, 528, 530, 536
Cơ mảnh khảnh, 26, 36, 123
Cơ may, 376, 485, 492, 495, 499, 500, 538
(các) chỗ bám của, 490, 491, 515
(Các) cơ mặt, 123
Cơ móng lưỡi, 27, 34, 53, 60, 74, 77, 128
TM lưng lưỡi chạy trong, 70
Cơ mô cái (tay, dài), 446, 460
chi phối TK, 460
attachments of
nerve to
Adductor longus muscle
innervation of
attachments of
transverse section of
Adductor muscles, thigh
Adductor magnus muscle
innervation of
attachments of
tendon of
adductor minimus part of
hiatus of
Adductor brevis muscle
attachments of
Adductor hallucis muscle
insertion of
oblique head of
transverse head of
deep tibial nerve branch to
Adductor pollicis muscle
fascia over
Trachealis muscle
Pharyngeal constrictor muscle
inferior
cricopharyngeus part of
middle
glossopharyngeal part of
superior
glossopharyngeal part of
Articularis genus muscle
attachment of
Anconeus muscle
origin of
nerve to
Latissimus dorsi muscle
insertion of
small slip of origin of
fascia of
costal origin of, digitations of
Pectinate muscle
Pectineus muscle
attachments of
Uvular muscle
Fibularis tertius muscle
attachments of
tendon of
Fibularis longus muscle
innervation of
attachments of
tendon of
to sole of foot
groove for
Fibularis brevis muscle
innervation of
attachments of
tendon of
Procerus muscle
Sartorius muscle
attachments of
Facial muscles
Hyoglossus muscle
dorsal lingual vein medial to
Thenar muscle
innervation of
được chi phối bởi TK giữa, 476
Cơ mô út, 444, 446, 462, 476
Cơ mông bé, 489, 495, 496, 500, 501, 502, 503
(các) chỗ bám của, 489, 491
dây chằng của, 376
Cơ mông lớn, 152, 174, 177, 254, 330, 376, 381, 382, 395, 396, 410, 411, 413, 485, 494, 495, 502, 503, 504
(các) chỗ bám của, 491
Cơ mông nhỡ, 152, 376, 492, 496, 500, 501, 502, 503
(các) chỗ bám của, 491
mạc (cân nông) phủ trên, 330, 494, 495
Cơ mu - cụt, 357, 358, 359, 360
Cơ mu - trực tràng, 356, 357, 358, 359, 376, 398
trái, 356
Cơ mũi, 123
phần cánh của, 26, 76
phần ngang của, 26, 36
Cơ mút, 15, 26, 48, 52, 54, 55, 60, 65, 68, 123
Cơ nâng góc miệng, 54, 123
Cơ nâng hậu môn, 263, 284, 312, 367, 376, 411, 499
bờ trong của, 359
chậu hông, 360
(các) cơ trước trực tràng tử, 359
cung gân của, 263, 356, 357, 358, 359, 364, 365, 370, 379, 392
phần mu - trực tràng của, 391
tấm cơ nâng của, 356, 357
(các) TK đến, 267, 499
(những) thớ cơ đến cơ dọc của ống hậu môn, 358
trái, 356
(các) trê cơ - sợi của, 359
Cơ nâng màn khẩu cái, 47, 51, 55, 64, 65, 67, 68, 93, 126
(các) sợi đan nhau của, 52
Cơ nâng mi trên, 81, 83, 84, 86, 121
bao của, 83
chỗ bám của, 81
hình ảnh chụp CT đứng ngang, 151
Cơ nâng môi trên, 26, 54, 123
Cơ nâng môi trên - cánh mũi, 26, 54, 123
Cơ nâng sườn, 176
(Các) cơ nâng sườn
dài, 176
ngắn, 176
Cơ nâng vai, 27, 32, 174, 177, 189, 424, 427, 477
chỗ bám của, 421
(các) TK đến, 129
Cơ ngang bụng, 180, 192, 261
Cơ ngang gai, 243
Cơ ngang ngực, 180, 189, 192, 194
Cơ (ngồi -) cụt, 263, 356, 357, 398, 402, 411, 412, 499
TK đến, 499
Cơ ngồi hang, 360, 361, 370, 378, 379, 381, 382, 383, 391, 395, 404, 405
trụ của, 366
Cơ ngồi - lồi cầu, 540
Cơ ngữa, 420, 440
chỗ bám của, 420
nguyên ủy của, 420
supplied by median nerve
Hypothenar muscle
Gluteus minimus muscle
attachments of
tendon of
Gluteus maximus muscle
attachments of
Gluteus medius muscle
attachments of
gluteal aponeurosis over
Pubococcygeus muscle
Puborectalis muscle
left
Nasalis muscle
alar part of
transverse part of
Buccinator muscle
Levator anguli oris muscle
Levator ani muscle
medial border of
pelvic
prerectal muscles from
tendinous arch of
puborectalis part of
levator plate of
nerves to
fibers to anal canal longitudinal muscle from
left
fibromuscular extensions of
Levator veli palatini muscle
interdigitaging fibers of
Levator palpebrae superioris muscle
fascial sheath of
insertion of
coronal CT images of
Levator labii superioris muscle
Levator labii superioris alaeque nasi muscle
Levator costae muscle
Levatores costarum muscles
longus
brevis
Levator scapulae muscle
insertion of
nerves to
Transversus abdominis muscle
Transversospinalis muscle
Transversus thoracis muscle
Ischiococcygeus muscle
nerve to
Ischiocavernous muscle
crus of
Ischiocondylar muscle
Supinator muscle
insertion of
origin of

TM cầu não
bên, 144
ngang, 144
Cơ ngực, 189
Cơ ngực bé, 198, 243, 244, 245, 420, 428, 433
bám tận, 420
được bao bởi mạc đòn - ngực, 188
mạc của, 428
Cơ ngực lớn, 27, 28, 181, 182, 188, 192, 198, 243, 244, 245, 246, 247, 249, 250, 418, 419, 428
chỗ bám của, 420
đầu đòn của, 181
đầu ức - sườn của, 424
gân của, 433
mạc của, 26, 428
nguyên ủy của, 419
phần bụng của, 424
sâu vào mạc ngực, 182
(Các) cơ nhãn cầu, hình chụp MRI theo mặt phẳng đứng dọc, 149
Cơ nhăn da hậu môn, 393
Cơ nhẫn giáp, 126
phần chếch của, 79
phần đứng của, 79
tác dụng của, 79
Cơ nhẫn hầu, 75, 76, 80, 233, 234, 235
Cơ nhẫn phễu
bên, 78, 80
tác dụng của, 78, 79
sau, 78, 80, 235
tác dụng của, 79
Cơ nhị đầu cánh tay, 181, 418, 420, 429, 433, 435, 446, 447, 451
chỗ bám của, 420
đầu dài của, 424, 426, 428, 433, 435, 474
gân của, 243, 244, 245
nguyên ủy của, 420
đầu ngắn của, 424, 428, 430, 433, 434, 435, 474
kết hợp, 244
nguyên ủy của, 420
gân của, 425, 432, 433, 438, 446, 447
đầu dài của, 423, 425, 430
đầu ngắn của, 430
mạc trên, 428
Cơ nhị đầu đùi, 485, 489, 495, 503, 515
(các) chỗ bám của, 489, 515
đầu dài của, 485, 494, 495, 540
(các) chỗ bám của, 491
đầu ngắn của, 488, 494, 495, 540
(các) chỗ bám của, 491
gân của, 506, 511, 514, 517, 520, 542
dưới gân dưới, 506, 507
đầu dài của, 353
túi (hoạt dịch), 511
Cơ nhị (hai) thân, 29, 123
bong, 34
bụng sau của, 27, 28, 29, 32, 34, 40, 59, 73
TK đến, 25
bụng trước của, 27, 28, 29, 31, 32, 34, 46, 53, 61, 68
gân trung gian của, 59
vòng xơ cho, 59
Cơ nhiều chân, 176
Cơ nhú
sau, 220, 223, 225
sau - phải, 224
sau - trái, 224
trước, 220, 223, 224, 225
Pontine vein
lateral
transverse
Pectoralis muscle
Pectoralis minor muscle
insertion of
invested by clavicopectoral fascia
fascia of
Pectoralis major muscle
insertion of
clavicular head of
sternocostal head of
tendon of
fascia of
origin of
abdominal part of
deep to pectoral fascia
Extraocular muscles, sagittal MR image of
Corrugator cutis ani muscle
Cricothyroid muscle
oblique part of
straight part of
action of
Cricopharyngeus muscle
Cricoarytenoid muscle
lateral
action of
posterior
action of
Biceps brachii muscle
insertion of
long head of
tendon of
origin of
short head of
combined
origin of
tendon of
long head of
short head of
fascia over
Biceps femoris muscle
attachments of
long head of
attachments of
short head of
attachments of
tendon of
inferior subtendinous
long head of
bursa of
Digastric muscle
phantom
posterior belly of
nerve to
anterior belly of
intermediate tendon of
fibrous loop for
Multifidus muscle
Papillary muscle
posterior
right posterior
left posterior
anterior
trước - phải, 224
trước - trái, 224
vách, 220, 223, 224
Cơ niêm mạc, 276
của ống hậu môn và trực tràng, 394
Cơ niệu đạo, 370
Cơ nội tại
(của) lưỡi, 128
tác dụng, 79
(của) thanh quản, 78
Cơ ổ mắt, 48
Cơ phễu
chéo, 67, 78, 79, 80, 235
ngang, 63, 78, 79, 80, 235
tác dụng của, 79
Cơ phễu nắp, 78, 80
Cơ quạ - cánh tay, 244, 245, 429, 430, 433, 435, 474
bám tận của, 420
mạc trên, 428
nguyên ủy, 420
Cơ quan (xoắn) Corti
Cơ quan sinh dục, 388
chưa biệt hóa, 388
(các) mạch và hạch bạch huyết của, 406, 407, 408
ngoài, 167
(các) cấu trúc tương ứng, 388
chi phối TK, 168
nam, 388
nữ, 377, 388
trong
(các) cấu trúc tương ứng, 389
nam, 389
nữ, 389
Cơ quan sinh dục nam, chi phối TK, 415
Cơ quan sinh dục nữ, chi phối TK, 415
(Các) cơ quan trong chậu hông nữ, các ĐM và TM của, 400
Cơ quan xoắn ốc (Corti), 92, 96
Cơ răng sau, 174
Cơ răng sau dưới, 175, 179, 254, 330
Cơ răng sau trên, 174, 175
Cơ răng trước, 174, 180, 181, 182, 186, 192, 243, 245, 246, 247, 249, 250, 258, 418, 420, 424
chỗ bám của, 420
mạc của, 428
(các) nhánh bám của, 186, 188, 189
Cơ rộng giữa, 489, 493, 507, 538
(các) chỗ bám của, 489, 491
Cơ rộng ngoài, 485, 489, 491, 492, 493, 494, 500, 507, 538
(các) chỗ bám của, 489, 491
Cơ rộng trong, 485, 489, 492, 493, 500, 538
(các) chỗ bám của, 489, 491, 538
TK tới, 500
Cơ sấp tròn, 420, 433, 440, 446, 447
đầu cánh tay của, 420, 447, 450, 474, 475
nguyên ủy của, 420
đầu trụ của, 350, 420, 447, 448, 475
nguyên ủy của, 420
Cơ sấp vuông, 440, 448, 449, 450, 465, 475
Cơ sinh đôi
dưới, 376, 495, 503
right anterior
left anterior
septal
Muscularis mucosae
of anal canal and rectum
Compressor urethralis muscle
Intrinsic muscle
of tongue
action of
of larynx
Orbital muscle
Arytenoid muscle
oblique
transverse
action of
Aryepiglottic muscle
Coracobrachialis muscle
insertion of
fascia over
origin of
Corti, organ of. See **Spiral organ (of Corti)**
Genitalia
undifferentiated
lymph nodes and vessels of
external
homologues of
innervation of
male
female
internal
homologues of
male
female
Reproductive organs, male, innervation of
Female reproductive organs, innervation of
Pelvic organs, female, arteries and veins of
Spiral organ (of Corti)
Serratus posterior muscle
Serratus posterior inferior muscle
Serratus posterior superior muscle
Serratus anterior muscle
insertion of
fascia of
digitations of
Vastus intermedius muscle
attachments of
Vastus lateralis muscle
attachments of
Vastus medialis muscle
attachments of
nerve to
Pronator teres muscle
humeral head of
origin of
ulnar head of
origin of
Pronator quadratus muscle
Gemellus muscle

(các) chỗ bám của, 489, 491
TK đến, 503
trên, 495, 499, 503
(các) chỗ bám của, 489, 491
Cơ tai, các nhánh TK mặt đến, 123

Cơ tai sau, 26
Cơ tai trên, 26
Cơ tai trước, 26
Cơ tam đầu cánh tay, 152, 429, 444, 446
đầu dài của, 152, 243, 244, 418, 420, 424, 427, 433
đầu ngoài của, 152, 181, 245, 418, 424, 427
gân của, 152, 438
Cơ thái dương, 54
bám tận, 15, 54
hình ảnh chụp MR theo mặt phẳng ngang, 150
(các) TK đến, 122
Cơ thang, 27, 29, 127, 129, 152, 174, 177, 180, 188, 189, 192, 244, 246, 247, 418, 419, 420, 428, 429
chỗ bám của, 420
Cơ thanh âm, 78, 80
tác dụng của, 79
Cơ tháp, 250, 260
Cơ thẳng
dưới, 83, 84, 121, 151
ngoài, 83, 84, 86, 121, 151
dây chằng của, 87
hình ảnh chụp MR theo mặt phẳng ngang, 150
trên, 83, 84, 86, 91, 121
dây chằng của, 91
trong, hình ảnh chụp MR theo mặt phẳng ngang, 150
Cơ thẳng bụng, 189, 331
hình ảnh chụp MR theo mặt phẳng đứng dọc, 397
Cơ thẳng đầu
bên, 30, 32
bên, các TK tới, 129
sau bé, 175, 176, 178
sau lớn, 175, 176, 178
trước, 32, 47, 73
trước và bên, các TK tới, 129
Cơ thẳng đầu sau bé, 175, 176, 178

Cơ thẳng đầu sau lớn, 175, 176, 178

Cơ thẳng đầu trước, 73
Cơ thẳng ngoài, 84
Cơ thẳng trong, 83
Cơ thắt
(của) đồng tử (con người), 132
ngoài, 367
ngoài hậu môn, 284, 288, 388, 395
trong, 367
Cơ thắt của bóng, các dạng của, 295
Cơ thắt hậu môn
ngoài, 356, 358, 360, 365
nhìn từ đáy chậu, 395
phần dưới da, 391, 393, 395, 396
phần nông, 391, 393, 394, 395
phần sâu của, 394, 395, 396
trong, 393, 394
Cơ thắt khẩu cái - hầu (gờ Passavant), 65
Cơ thắt lưng, 376, 496
hình ảnh chụp CT theo mặt phẳng ngang, 350
attachments of
nerve to
superior
attachments of
Auricular muscle, facial nerve branches to
Auricularis posterior muscle
Auricularis superior muscle
Auricularis anterior muscle
Triceps brachii muscle

long head of

lateral head of

tendon of
Temporalis muscle
insertion of
axial MR image of

nerves to
Trapezius muscle

insertion of
Vocalis muscle
action of
Pyramidalis muscle
Rectus muscle
inferior
lateral
tendon of
axial MR image of

superior
tendon of
medial, axial MR image of

Rectus abdominis muscle
sagittal MR images of

Capitis muscle, rectus
lateralis
lateral, nerves to
posterior minor
posterior major
anterior
anterior and lateral, nerves to
Rectus capitis posterior minor muscle
Rectus capitis posterior major muscle
Rectus capitis anterior muscle
Lateral rectus muscle
Medial rectus muscle
Sphincter muscle
of pupil
external
external anal

internal
Sphincter of ampulla, variations in
Anal sphincter muscle
external
peripheral view of
subcutaneous of

superficial part of
deep part of
internal
Palatopharyngeal sphincter (Passavant's ridge)
Psoas muscle
axial CT images of
nhánh cơ của, 498
Cơ thắt lưng bé, 263, 496
nguyên ủy của, 496
Cơ thắt lưng - chậu, 259, 376, 489, 492, 493, 500
(các) chỗ bám của, 489, 491, 496
Cơ thắt lưng lớn, 179, 267, 278, 329, 339, 342, 492, 496, 498, 499
mạc của, 179, 342
nguyên ủy của, 489, 496
nhánh khớp của, 538
phần thấp của, 538
vùng cho, 330
Cơ thắt niệu đạo, 396
Cơ thắt niệu đạo, 356, 359, 361, 365, 366, 378, 379, 383, 384, 385, 403, 416
Cơ thắt niệu đạo, 367, 404
Cơ thắt niệu đạo, trong, 366, 367, 384, 385
Cơ thắt niệu đạo - âm đạo, 366, 370, 378, 379
Cơ thắt niệu đạo - âm đạo, 367
Cơ thắt niệu (đạo) nữ, 356

Cơ thể mi, 87, 118, 121, 132
(các) thớ nan hoa (kinh tuyến), 88
(các) thớ vòng, 88
Cơ thon, 489, 492, 493, 495, 500, 501, 502, 505, 506, 516
chi phối TK, 540
(các) chỗ bám của, 489, 515
Cơ thực quản, 202
dọc, 75, 235, 236
gân cơ nhẫn - thực quản, 235
vòng, 75, 235, 236
Cơ trám, 244
Cơ trám bé, 174, 177, 424, 477
chỗ bám của, 421
Cơ trám lớn, 174, 177, 180, 192, 243, 245, 424
chỗ bám của, 421
Cơ trán, 36
Cơ trâm - hầu, 59, 65, 68, 125, 126, 235
Cơ trâm - lưỡi, 27, 32, 59, 60, 128
Cơ trâm - móng, 27, 28, 29, 34, 40, 59, 60, 61, 67, 68, 123
TK đến, 25
Cơ trên gai, 177, 423, 427, 428
bám tận của, 420
nguyên ủy của, 420
Cơ trên móng, tác dụng, 29
Cơ trên sọ
bụng chẩm, 26
bụng trán, 26
Cơ trên sọ (cơ chẩm - trán)
bụng chẩm của, 123, 178
bụng trán của, 123
Cơ tròn lớn, 152, 174, 177, 180, 244, 245, 424, 427, 428, 433
bờ dưới của, 434
chỗ bám của, 420
Cơ tròn nhỏ, 174, 177, 243, 244, 245, 423, 424, 425, 427, 428
Cơ trực tràng - cụt, 263
Cơ trực tràng - niệu đạo trên, 359
Cơ trước cột sống, 30
Cơ tứ đầu đùi, 538
chỗ bám của, 490
dây chằng bánh chè của, 515
Cơ tử cung, 371
muscular branch of
Psoas minor muscle
origin of
Iliopsoas muscle

attachments of
Psoas major muscle

fascia of
origin of
articular branch of
lower part of
area for
Sphincter urethrae
Sphincter urethrae muscle

Compressor urethrae muscle
Urethral sphincter, internal

Sphincter urethrovaginalis muscle
Urethrovaginal sphincter
Compressor urethra muscle, female
Ciliary muscle
meridional fibers of

circular fibers of
Gracilis muscle

innervation of
attachments of
Esophageal muscle
longitudinal
cricoesophageal tendon of
circular
Rhomboid muscle
Rhomboid minor muscle
insertion of
Rhomboid major muscle

insertion of
Frontalis muscle
Stylopharyngeus muscle

Styloglossus muscle
Stylohyoid muscle

nerve to
Supraspinatus muscle
insertion of
origin of
Suprahyoid muscle, action of
Epicranius muscle
occipital belly of
frontal belly of
Occipitofrontalis muscle
occipital belly of
frontal belly of
Teres major muscle

lower margin of
insertion of
Teres minor muscle

Rectococcygeus muscle
Rectourethralis superior muscle
Prevertebral muscle
Quadriceps femoris muscle
attachment of
patellar ligament of
Myometrium

Cơ ức, khi có khi không, 188
Cơ ức - đòn - chũm, 27, 31, 32, 34, 73, 74, 127, 129, 174, 178, 188, 198, 247, 419, 424, 429
  bờ trong của, 74
  đầu đòn của, 27, 28, 181, 247
  đầu ức của, 27, 28, 181, 247
  nguyên ủy của, 419
  TK phụ đến, 127
Cơ ức - giáp, 27, 28, 29, 31, 32, 128, 129, 198
  TK đến, 71
Cơ ức - móng, 27, 28, 29, 31, 32, 53, 128, 129, 189, 198
  được bao bởi mạc cổ, 188
  nguyên ủy của, 419
  TK đến, 71
Cơ vai - móng, 29, 31, 34, 53, 189, 198, 420, 424, 428, 429
  bụng dưới của, 1, 27, 29, 31, 32, 128, 129, 427
  bụng trên của, 27, 28, 29, 31, 32, 128, 129
  được bao bởi mạc cổ, 188
  được bao bởi mạc của cơ dưới móng, 428
  nguyên ủy của, 420
  TK đến, 32, 71 31
Cơ vòi - hầu, 126
Cơ vòng, 326
Cơ vòng mắt, 123
  phần mi mắt, 26
  phần ổ mắt, 26
Cơ vòng miệng, 26, 36, 54, 81, 123
Cơ vuông đùi, 492, 493, 495, 503, 511, 538
  (các) chỗ bám của, 489, 491, 515
  TK đến, 499, 503
Cơ vuông gan chân, 534, 535, 541
Cơ vuông thắt lưng, 176, 179, 263, 267, 329, 342, 496, 498
  mạc của, 179
  vùng liên quan, 330
(Các) cơ xoay cánh tay, 425
Cơ xoay cổ
  dài, 176
  ngắn, 176
Củ chêm, 114
Củ chêm, 66, 67, 78
Củ cơ khép, 489
Củ dưới ổ chảo, 420, 421
Củ Gerdy, 494, 513
Củ gian lồi cầu, 513
  ngoài, 513
  trong, 513
Củ hầu, 64, 65, 67
Củ hậu môn, 388
Củ khớp, 55
Củ khứu, 119
Củ Lister. Xem **Củ của xương quay (Lister)**
Củ (của) mào chậu, 353
Củ mu, 247, 250, 263, 486, 492, 493
Củ sinh dục
  mảnh thượng bì, 388
  phần bên của, 388
  vùng qui đầu của, 388
Củ sừng, 77
Củ tai (Darwin), 93
Củ thon, 114, 115
Củ trên ổ chảo, 420
Củ xám, 106, 107, 114
  ụ giữa, 147
Củ (của) xương quay, 452

Củ yên, 9
Cục, nhân
  (nhân) thùy nhộng dưới, 113
  (cục) tiểu não, 144
Cục (núm) dưới lưỡi, 51
  với các lỗ tiết của các ống dưới lưỡi, 51
Cục lệ, 81, 82
Cục (của) van bán nguyệt (Arantii), 223
Cung ĐM, 335, 337, 530, 531, 536
  (các) mạch bạch huyết đi dọc, 343
  tiểu ĐM đến, 337

Cung ĐM cảnh, lưng, 469
Cung ĐM chủ, 74, 75, 80, 138, 206, 210, 211, 212, 213, 214, 215, 221, 232, 233
  phim X quang, 213
  rãnh cho, 199
Cung ĐM gan chân sâu, 531, 536
  (các) nhánh xuyên sau từ, 520, 536
Cung ĐM gan cổ tay, 465
Cung ĐM gan tay
  nông, 460, 484
  sâu, 465, 484
Cung (ĐM) gan tay sâu, 465
Cung ĐM mạc nối, 305
Cung ĐM mí mắt, 85
Cung ĐM mu cổ tay, 469
Cung ĐM vị - mạc nối, 272

Cung gân mạc chậu, 372
Cung gò má, 14, 54, 151
Cung khẩu cái - hầu, 51, 58, 64, 66
Cung khẩu cái - lưỡi, 51, 58
Cung mu, 248
  nam, 354
  nữ, 354
Cung Riolan, 308
Cung TM gan tay, nông, 460
Cung TM mu chân, 544
Cung trên mày, 1
Củng mạc, 81, 83, 87, 88, 91
  kết mạc nhãn cầu phủ trên, 81
  mảnh sàng của, 87
Cuống, đốt sống thắt lưng, 155
Cuống não, 106, 115
Cuống tiểu não
  dưới, 113, 144
  dưới, trên, giữa, 144
  giữa, 113, 114, 144
  mặt phẳng trên, 113
  trên, 113, 114, 115, 144
    bắt chéo của, 113
Cuống tuyến tùng, 110
Cuống tuyến yên, 147
Cửa gan, 287
Cửa sổ bầu dục, 12, 95
  hố của, 94
  nền xương bàn đạp lắp vào, 92
  xương bàn đạp trong, 93, 96
Cửa sổ ốc tai. Xem **Cửa sổ tròn**

Cửa sổ tiền đình (bầu dục), 95
Cửa sổ tròn (của ốc tai), 92, 95
  được đậy lại bởi màng nhĩ phụ, 96

  hố của, 93

Dorsal tubercle of radius (Lister's)
Tuberculum sellae
Nodule
  inferior vermis
  cerebellar
Sublingual caruncle
  with openings of submandibular ducts
Lacrimal caruncle
Arantius, body of

Arcuate artery
  lymph vessels along

  afferent glomerular arteriole from
Carotid arterial arch, dorsal
Aortic arch, Arch of aorta

  radiograph of
  groove for
Plantar arterial arch, deep
  posterior penetrating branches from
Palmar carpal arterial arch
Palmar (arterial) arch
  superficial
  deep
Deep palmar arch
Omental arterial arch
Palpebral arterial arch
Carpal arterial arch, dorsal
Gastro-omental arterial anastomosis
Arcus tendineous fasciae pelvis
Zygomatic arch
Palatopharyngeal arch
Palatoglossal arch
Pubic arch
  male
  female
Riolan, arc of
Palmar venous arch, superficial
Dorsal venous arch, foot
Superciliary arch
Sclera
  bulbar conjunctiva over
  lamina cribosa of
Pedicle, lumbar vertebrae
Cerebral peduncle
Cerebellar peduncle
  inferior
  inferior, superior, middle
  middle
  superior plane of
  superior decussation of
Habenula
Pituitary stalk
Porta hepatis
Oval window
  fossa of
  base of stapes in
  stapes in
Cochlear window. See **Round window (cochlear)**
Vestibular (oval) window
Round window (cochlear)
  closed by secondary tympanic membrane
  fossa of

Sternalis muscle, inconstant
Sternocleidomastoid muscle

  medial margin of
  clavicular head of
  sternal head of
  origin of
  accessory nerve to
Sternothyroid muscle

  nerve to
Sternohyoid muscle

  invested by cervical fascia
  origin of
  nerve to
Omohyoid muscle

  inferior belly of

  superior belly of

  invested by cervical fascia
  invested by fascia of infrahyoid muscle
  origin of
  nerve to
Salpingopharyngeus muscle
Circular muscle
Orbicularis oculi muscle
  palpebral part of
  orbital part of
Orbicularis oris muscle
Quadratus femoris muscle

  attachments of
  nerve to
Quadratus plantae muscle
Quadratus lumborum muscle

  fascia of
  area for
Rotator cuff muscles
Rotatores cervicis muscle
  longus
  brevis
Cuneate tubercle
Cuneiform tubercle
Adductor tubercle
Infraglenoid tubercle
Gerdy's tubercle
Intercondylar tubercle
  lateral
  medial
Pharyngeal tubercle
Anal tubercle
Articular tubercle
Olfactory tubercle
Lister's tubercle. See **Dorsal tubercle of radius (Lister's)**
Iliac tubercle
Pubic tubercle

Genital tubercle
  epithelial tag of
  lateral part of
  glans area of
Corniculate tubercle
Auricular tubercle (of Darwin)
Gracile tubercle
Supraglenoid tubercle
Tuber cinereum
  median eminence of

Cựa, 489
Cựa (Đường viền) củng mạc, 87
Cực chẩm, 105
  hình ảnh cộng hưởng từ theo mặt phẳng đứng dọc, 149
Cực trán, 105
  hình ảnh chụp MR theo mặt phẳng đứng dọc, 149

D

Da
  quanh hậu môn, 393, 394
  trên bao cơ thẳng bụng, 252
Da đầu
  cân trên sọ của, 26
  da và mô dưới da của, 26
  (các) ĐM và TM nông của, 23

Da quanh hậu môn, 394
  (các) tuyến mồ hôi và lông ở, 393
Dạ dày, vị, 167, 215, 237, 269, 273, 276, 294, 297, 298, 331
  bờ cong lớn của, 275
  bờ cong nhỏ của, 275
    nhánh (TK) lang thang sau đến, 240
  chi phối TK, 321
  cơ niêm mạc, 276
  (những) dạng thay đổi về vị trí và hình dáng của, 275
  đáy của, 233, 236, 275, 293
    nhánh (TK) lang thang đến, 240
    phim chụp X quang có cản quang barium, 279
  (các) ĐM của, 300
  được lật lên, 272
  đường zigzag, 236
  (các) hạch và mạch bạch huyết của, 314
  hệ cơ của, 236, 277
  hình ảnh chụp CT theo mặt phẳng ngang, 350
  khuyết góc của, 275
  lớp cơ chéo của, 236
  lớp cơ dọc của, 236, 277
  lớp cơ vòng của, 236
  mặt sau của, 272
  mặt trước lực, 275
  nang (nốt) bạch huyết của, 276
  niêm mạc của, 276
  ở tại chỗ, 275
  (các) phần tâm vị của, 233, 236, 277
  tầm dưới niêm mạc của, 276
  (các) tế bào nhầy của, 276
  (các) tế bào sinh men của, 276
  (các) tế bào thượng bì bề mặt của, 276
  thân của, 275, 279
  (các) TK của, 319, 320
  thiết đồ ngang của, 297
  (các) TM của, 309
  trương lực cao, 275
  trương lực thấp, 275
  trương lực vừa, 275
  vùng liên quan với, 329
  vùng tâm vị của, 276
  vùng thân vị của, 276
Dải
  mạc nối, 281, 284
  mạc treo, 281, 282, 284
  tự do, 271, 281, 282
Dải băng rìa vách (dải băng điều hòa), 220, 224, 225
Dải băng thành, 220
Dải chậu - chày, 485, 492, 494, 495, 502, 506, 507, 514, 515, 519, 520
Calcar
Scleral spur
Occipital pole
  sagittal MR image of

Frontal pole
  sagittal MR image of

Skin
  perianal
  over rectus sheath
Scalp
  epicranial aponeurosis of
  skin and subcutaneous tissue of
  superficial arteries and veins of
Perianal skin
  sweat glands and hair in
Stomach

  greater curvature of
  lesser curvature of
    posterior vagal branch to

  innervation of
  muscularis mucosae of
  variations in position and contour of
  fundus of
    vagal branch to
    barium radiograph of

  arteries of
  reflected
  zigzag line of
  lymph vessels and nodes of

  musculature of
  axial CT images of

  angular notch of
  oblique muscle layer of
  longitudinal muscle layer of
  circular muscle layer of
  posterior surface of
  atonic
  lymph follicle of
  mucosa of
  in situ
  cardiac parts of

  submucosa of
  mucous cells of
  chief cells of
  surface epithelial cells of

  body of
  nerves of
  cross section of
  veins of
  hypertonic
  hypotonic
  orthotonic
  area for
  cardiac zone of
  gastric zone of
Taenia
  omental
  mesocolic
  free
Septomarginal trabecula (moderate band) of
Parietal limb
Iliotibial tract
  (các) bám tận của, 515
  mạc giữa bánh chè ngoài và bao khớp, 508
  túi hoạt dịch nằm dưới, 506, 507
Dải chậu - mu (dây chằng bẹn), 259, 362, 363, 364
Dải củ tuyến yên, 147
Dải dọc mạc treo kết tràng, 281, 282, 284
Dải hạ đồi - tuyến yên, 147
Dải (bó) khứu, 106, 107, 114
  nhân ngoài của, 119
Dải mạc nối, 281, 284
Dải (bó) mái gai, 132
Dải thị giác, 107, 108, 112, 114, 144
Dải trên thị tuyến yên, 147
Dải vú - đồi thị, 147
Dẫn lưu bạch huyết, từ tuyến tiền liệt, 408
Dẫn lưu bạch huyến của lưỡi
  (các) mạch góp ở bờ, 73
  (các) mạch góp ở đỉnh, 73
  (các) mạch góp ở nền, 73
  (các) mạch góp ở trung tâm, 73
Dẫn truyền ngược chiều, 167
Dấu hiệu Babinski, 101
(Các) dây chằng

  (của) bàn chân, mặt gan chân, 528
  chậu, 352–353, 372
  (của) cổ chân, 527
  (của) cổ tay, 454, 455
  (của) khớp gối, 508, 509
  (của) khuỷu tay, 438
  (của) thành bụng và tạng, 348
Dây chằng bàn - ngón tay, 458

Dây chằng bánh chè, 485, 489, 492, 493, 494, 508, 511, 514, 520, 521
Dây chằng bao khớp, 423
  của vai, 423
Dây chằng bẹn (Poupart), 247, 249, 250, 259, 263, 351, 356, 378, 380, 381, 407, 485, 492, 498, 500, 501, 544, 546
  phản chiếu, 250, 251, 259
Dây chằng bên, 509
  chày, 493, 514
  mác, 493, 499
  quay, 438
  trụ, 438
Dây chằng bên chày, 511
Dây chằng bên mác, 506, 507, 508, 511, 514, 517, 520, 521
  túi hoạt dịch dưới gân, 511
Dây chằng bên quay, 454, 455
Dây chằng bìu, 389, 415
Dây chằng bìu, 389
Dây chằng bướm - hàm dưới, 40, 55
Dây chằng cả hình nan hoa, 454
Dây chằng cả - móc, 454, 455
Dây chằng cả - tháp, 454
Dây chằng cánh, 22
Dây chằng chày - mác
  sau, 514
  trước, 514
Dây chằng chậu, 372
Dây chằng chậu - đùi, 487, 496
Dây chằng chậu - thắt lưng, 330, 353
Dây chằng chẽ đôi (chữ Y), 527
  insertions of
  lateral patellar retinaculum and capsule and
  bursa deep to
Iliopubic tract

Tuberohypophyseal tract
Mesocolic taenia

Hypothalamohypophyseal tract
Olfactory tract
  lateral nucleus of
Omental taenia
Tectospinal tract
Optic tract

Supraopticohypophyseal tract
Mammillothalamic tract
Lymphatic drainage, from prostate gland
Lymphatic drainage of tongue
  marginal collecting vessels
  apical collecting vessels
  basal collecting vessels
  central collecting vessels
Antidromic conduction
Babinski's sign
Ligaments. See also specific ligaments
  of foot, plantar view of

  pelvic
  of ankle
  of wrist
  of knee
  of elbow
  of abdominal wall and viscera
Metacarpophalangeal (MP) ligament
Patellar ligament

Capsular ligament
  of shoulder
Inguinal ligament (Poupart's)

  reflected
Collateral ligament
  tibial
  fibular
  radial
  ulnar
Tibial collateral ligament
Fibular collateral ligament

  inferior subtendinous bursa of
Radial collateral ligament
Gubernaculum
Scrotal ligament
Sphenomandibular ligament
Radiate capitate ligament
Capitohamate ligament
Capitotriquetral ligament
Alar ligament
Tibiofibular ligament
  posterior
  anterior
Pelvic ligaments
Iliofemoral ligament
Iliolumbar ligament

Bifurcate ligament

Dây chằng chêm - ghe
gan chân, 528
mu chân, 527
Dây chằng chêm - hộp mu chân, 527
Dây chằng chữ thập, 22, 507, 509
ngang, 22
sau, 514
chỗ bám của, 514
(các) sợi dọc dưới, 22
(các) sợi dọc trên, 22
trước, 508, 509, 514
chỗ bám của, 508
nguyên ủy của, 514
Dây chằng chữ Y của Bigelow (dây chằng chậu - đùi), 487, 496
Dây chằng Cooper. Xem **Dây chằng lược**
Dây chằng cổ chân - bàn chân, mặt mu chân, 536
Dây chằng cổ tay
gan tay, 454, 460
ngang. Xem Mạc giữ gân gấp

Dây chằng cung
giữa, 195, 263
ngoài, 195, 263
quay cổ tay - mu tay, 455
trong, 195, 263
Dây chằng cung khớp mu, dưới, 248, 356, 359, 360, 364, 365, 378, 383
Dây chằng cung tiếp hợp, 455
Dây chằng cùng - gai ngồi, 352, 353, 357, 359, 410, 495, 503
Dây chằng cùng - ụ ngồi, 357, 376, 379, 395, 402, 410, 411, 495, 502, 503
Dây chằng cụt, 160, 161
Dây chằng dọc
sau, 22
trước, 63, 65, 179, 187, 263, 331, 348, 349, 353, 362, 363
Dây chằng đỉnh, của răng, 63, 65
Dây chằng ĐM, 206, 212, 221, 229, 231
hạch (bạch huyết) của, 208
trước khi sinh, 229
Dây chằng đốt bàn (chân)
gan (chân), 528, 536
mu (chân), 536
ngang nông, 532
ngang sâu, 536
Dây chằng đốt bàn (tay)
gan tay, 465
mu tay, 455
ngang nông, 480
ngang sâu, 465
Dây chằng gan chân, 536
dài, 528, 536
ngắn, 527
Dây chằng gan cổ tay, 446, 447, 454, 460
Dây chằng gan - tá tràng, 272, 275, 278, 297
Dây chằng gan tay, 471
Dây chằng gan - vị, 275, 288
Dây chằng gáy, 21, 152
Dây chằng gian chêm mu chân, 527
Dây chằng gian cổ tay, 455
Dây chằng gian cổ tay - gian cốt, 455
Dây chằng gian đòn, 186, 419
(Các) dây chằng gian đốt ngón, 458

Cuneonavicular ligament
plantar
dorsal
Cuneocuboid ligament, dorsal
Cruciate ligament
transverse
posterior
attachment of
inferior longitudinal band of
superior longitudinal band of
anterior
attachment of
origin of
Bigelow, Y ligament of

Cooper's ligament. See **Pectineal ligament (Cooper's)**
Tarsometatarsal ligament, dorsal

Carpal ligament
palmar
transverse. See Flexor retinaculum
Arcuate ligament
median
lateral
dorsal radial metaphyseal
medial
Pubic ligament, inferior

Metaphyseal arcuate ligament
Sacrospinous ligament

Sacrotuberous ligament

Coccygeal ligament
Longitudinal ligament
posterior
anterior

Apical ligament, of dens
Ligamentum arteriosum

node of
prenatal
Metatarsal ligament
plantar
dorsal
superficial transverse
deep transverse
Metacarpal ligament
palmar
dorsal
superficial transverse
deep transverse
Plantar ligament
long
short
Palmar carpal ligament

Hepatoduodenal ligament

Palmar ligament
Hepatogastric ligament
Ligamentum nuchae
Intercuneiform ligament, dorsal

Intercarpal ligament
Interosseous intercarpal ligament
Interclavicular ligament
Interphalangeal ligaments

Dây chằng gian gai
thắt lưng, 176
thắt lưng - cùng, 177
Dây chằng gian khớp, 187
Dây chằng gian ngang, 187
Dây chằng giáp - nắp thanh môn, 77
Dây chằng Gimbernat. Xem **Dây chằng khuyết (Gimbernat)**

Dây chằng gót - bàn chân, 532
Dây chằng gót - ghe, 527
gan chân, 527, 528, 536
Dây chằng gót - ghe gan chân, 536
Dây chằng gót - hộp, 527, 536
gan chân, 528
mu chân, 527
Dây chằng gót - mác, 514, 525, 527
(thể) Dây chằng hậu môn - cụt, 380, 381, 395, 396
Dây chằng hình quai, 249
của dương vật, 361
Dây chằng hoành (dây chằng treo buồng trứng), 389
Dây chằng hoành - kết tràng, 272
Dây chằng hoành - thực quản, 236
Dây chằng hộp - ghe
gan chân, 528
Dây chằng kheo chéo, 508
Dây chằng kheo cung, 508, 511
Dây chằng khớp cổ tay - bàn tay
gan tay, 454
mu tay, 455
Dây chằng khuyết (Gimbernat), 250, 251, 259, 263, 546
Dây chằng lách - thận, 272, 299, 329
với các mạch máu lách, 331
Dây chằng liềm, 252, 269, 274, 275, 305, 312, 331, 349
của gan, 305
nhánh đến, 255
Dây chằng lược, 88
Dây chằng lược (dây chằng Cooper), 188, 250, 251, 259, 262, 263
Dây chằng má, 83
Dây chằng Marshall, 221
Dây chằng mí mắt
ngoài, 81
trong, 81, 83
Dây chằng mỏm cùng vai - đòn, 423
Dây chằng móng - nắp (thanh môn), 63, 77
Dây chằng mu - bàng quang
ngoài, 364, 365
trong, 364, 365
Dây chằng mu - đùi, 487
Dây chằng mu - tiền liệt ngoài, 366
Dây chằng ngang cánh tay, 423
Dây chằng ngang cổ tử cung, 360, 364, 370, 371, 372, 373
Dây chằng ngang đáy chậu, 356, 358, 361, 364, 380, 383, 405
Dây chằng ngang ổ cối, 352, 487
Dây chằng ngồi - đùi, 487
Dây chằng nguyệt - tháp, 454
Dây chằng nhẫn giáp
bên, 77
trong, 74, 77, 202
Dây chằng non, 423-425
chỗ bám, 419

Interspinous ligament
lumbar
lumbosacral
Interarticular ligament
Intertransverse ligament
Thyroepiglottic ligament

Gimbernat's ligament. See Lacunar ligament (Gimbernat's)
Calcaneometatarsal ligament
Calcaneonavicular ligament
plantar
Plantar calcaneonavicular ligament
Calcaneocuboid ligament
plantar
dorsal
Calcaneofibular ligament

Anococcygeal body

Fundiform ligament
of penis
Diaphragmatic ligament

Phrenicocolic ligament
Phrenoesophageal ligament

Cuboideonavicular ligament
plantar
Oblique popliteal ligament
Arcuate popliteal ligament
Carpometacarpal ligament
palmar
dorsal
Lacunar ligament (Gimbernat's)

Splenorenal ligament
with splenic vessels
Falciform ligament

of liver
branch to
Pectinate ligament
Pectineal ligament (Cooper's)

Cheek ligament
Marshall, ligament of
Palpebral ligament
lateral
medial
Acromioclavicular ligament
Hyoepiglottic ligament

Pubovesical ligament
lateral
medial
Pubofemoral ligament
Puboprostatic ligament, lateral
Humeral ligament, transverse
Cardinal ligament

Perineal ligament, transverse

Acetabular ligament, transverse
Ischiofemoral ligament
Lunotriquetral ligament
Cricothyroid ligament
lateral
median
Conoid ligament

Dây chằng ổ chảo - cánh tay
dưới, 423
trên, 423
Dây chằng phổi, 199, 208, 230, 231
Dây chằng Poupart. Xem **Dây chằng bẹn**
Dây chằng quạ - cánh tay, 423
Dây chằng quạ - đòn, 423
Dây chằng quạ - mỏm cùng vai, 423, 425, 426, 430
Dây chằng quay - cổ tay
gan tay, 454
phần quay - cả của, 454
phần quay - thuyền - nguyệt của, 454
mu tay, 455
Dây chằng quay - nguyệt
dài, 454
gan tay, 454
ngắn, 454
Dây chằng quay - thuyền - cả, 454
Dây chằng quay - trụ
gan tay, 454
mu tay, 455
Dây chằng răng, 169, 170
Dây chằng rốn
giữa, 340, 364, 365, 400, 403, 409
trong, 229, 259, 341, 401, 402, 403
Dây chằng rộng, 389
lá sau của, 372
lá trước của, 372
mạc treo buồng trứng, 371
mạc treo vòi tử cung, 369
(của) niệu đạo nữ, 340
(những) phần chia nhỏ hơn và nội dung của, 372
tử cung, 360, 362
Dây chằng sên - gót gian cốt, 527

Dây chằng sên - mác
sau, 514
trước, 514
(Các) dây chằng sọ cổ
ngoài
nhìn phải - bên, 21
nhìn sau, 21
nhìn trước, 21
(bên) trong, 22
Dây chằng sườn đòn, 186, 419
chỗ bám của, 419
Dây chằng sườn quạ, 188, 428
Dây chằng sụn chêm - đùi sau, 508, 509
Dây chằng thang, 423
Dây chằng thang - cả, 454, 455
Dây chằng thang - thê, 455
Dây chằng thanh âm, 77, 78
dang xa của, 79
kéo dài (căng) của, 79
khép của, 79
làm ngắn (chùng) của, 79
Dây chằng tháp - cả, 454
Dây chằng tháp - móc, 454, 455
Dây chằng thắt lưng - sườn, 330
Dây chằng thuyền - cả, 454
Dây chằng thuyền - nguyệt, 455
Dây chằng thuyền - thang - thê, 454

Dây chằng tia, 187
Dây chằng tia ức - sườn, 186
Dây chằng TM, 229
khe cho, 287
trước khi sinh, 229
Dây chằng trâm - hàm, 15

Glenohumeral ligament
inferior
superior
Pulmonary ligament
Poupart's ligament. See **Inguinal ligament (Poupart's)**
Coracohumeral ligament
Coracoclavicular ligament
Coracoacromial ligament

Radiocarpal ligament
palmar
radiocapitate part of
radioscapholunate part of

dorsal
Radiolunate ligament
long
palmar
short
Radioscaphocapitate ligament
Radioulnar ligament
palmar
dorsal
Denticulate ligament
Umbilical ligament
median
medial
Broad ligament
posterior lamina of
anterior lamina of
mesometrium of
mesosalpinx of
of female ureter
subdivisions and contents of

uterine
Interosseous talocalcaneal ligament
Talofibular ligament
posterior
anterior
Craniocervical ligaments
external
right lateral view of
posterior view of
anterior view of
internal
Costoclavicular ligament
attachment of
Costocoracoid ligament
Meniscofemoral ligament, posterior
Trapezoid ligament
Trapeziocapitate ligament
Trapeziotrapezoid ligament
Vocal ligament
abduction of
lengthening of
adduction of
shortening of
Triquetrocapitate ligament
Triquetrohamate ligament
Lumbocostal ligament
Scaphocapitate ligament
Scapholunate ligament
Scaphotrapeziotrapezoid ligament
Radiate ligament
Radiate sternocostal ligament
Ligamentum venosum
fissure for
prenatal
Stylomandibular ligament

Dây chằng trâm - móng, 13, 59, 64, 65, 68
Dây chằng Treitz, 270
Dây chằng trên gai, 179
Dây chằng tròn, 229, 288, 349
khe cho, 287
trước khi sinh, 229
Dây chằng tròn, 372
của gan, 288, 312
của tử cung, 389
Dây chằng trụ - cả, 454
Dây chằng trụ - nguyệt, 454
Dây chằng trụ - tháp, 40, 454
Dây chằng trực tràng - tử cung (tử cung - cùng), 369
Dây chằng tử cung - cùng, 360, 371, 372, 373
Dây chằng tử cung - cùng, 364
Dây chằng ức - đòn, trước, 419

Dây chằng ức - sườn, 186
tia, 186, 419
trong khớp, 186
Dây chằng vai, ngang trên, 423, 425, 427
(Các) dây chằng vàng, 21
Dây chằng vàng, trong chọc dò thắt lưng, 163
Dây chằng vành
bao quanh vùng trần của gan, 348
của gan, 287
vùng gan - thận của, 287
Dây chằng vị - hoành, 272, 329
Dây chằng vị - kết tràng, 272
Dây chằng vị - lách, 272, 273, 299, 331
(các) mạch máu vị ngắn trong, 299
Dây chằng vòng
của khí quản, 202
của xương quay, 438
Dây chằng vòng, 487
Dây chằng xoắn ốc, 96
Dây tận cùng ngoài, 160, 161
Dây tận cùng trong, 160, 161
Di tích của, phần dưới ống cận trung thận, 389
Di tích ống trung thận, 390
Diện, 246
Diện khớp sườn
dưới, 187
trên, 187
Diện khớp thắt lưng - cùng, 157
Dòng ra đối giao cảm cùng, 165
Dưới niêm mạc
của dạ dày, 277
của ruột, 326
của ruột thừa, 283
Dương vật
da của, 380, 381, 382, 387
dây chằng hình quai của, 259, 361
dây chằng treo của, 250, 361
(các) ĐM mu của, 381, 383, 401
(các) ĐM sâu của, 381, 383, 385, 404
ĐM thẹn trong của, 383
đường (vách) giữa của, 388
hành của, 382, 383, 385
ĐM của, 383, 405
mạc nông của, 249, 250, 381, 382, 387
mạc sâu của, 361, 380, 381, 382, 385, 387, 401, 403, 405

Stylohyoid ligament

Treitz, ligament of
Supraspinatus ligament
Ligamentum teres
fissure for
prenatal
Round ligament
of liver
of uterus
Ulnocapitate ligament
Ulnolunate ligament
Ulnotriquetral ligament
Rectouterine ligament

Uterosacral ligament

Sacrouterine ligament
Sternoclavicular ligament, anterior
Sternocostal ligament
radiate
intraarticular
Scapular ligament, superior transverse
Ligamenta flava
Ligamentum flavum, in lumbar puncture
Coronary ligament
enclosing bare area of liver
of liver
hepatorenal portion of
Gastrophrenic ligament
Gastrocolic ligament
Gastrolienal ligament; Gastrosplenic ligament
short gastric vessels in

Annular ligament
of trachea
of radius
Zona orbicularis
Spiral ligament
Filum terminale externum
Filum terminale internum
Caudal mesonephric duct, residua of
Vestigial mesonephric tubule
Facets
Costal facet
inferior
superior
Lumbosacral articular surface
Sacral parasympathetic outflow
Submucosa
of stomach
of intestine
of vermiform appendix
Penis
skin of
fundiform ligament of

suspensory ligament of
dorsal arteries of
deep arteries of

internal pudendal artery of
raphe of
bulb of
artery of
superficial fascia of

deep fascia of

mép của, 382
qui đầu, 351, 361, 382, 385, 388
cổ của, 382
hình ảnh chụp cộng hưởng từ đứng dọc, 397
vành của, 382
thân của, 351, 388
(các) TK hang của, 410, 412
TK mu của, 411
(các) TK mu của, 381, 383, 405, 409, 410, 411, 416, 503
thiết đồ qua thân của, 381
(các) TM mu của
nông, 351, 381, 403
sâu, 359, 361, 381, 383, 401, 403, 405
lỗ của, 358
(các) TM mu sâu của, 249
TM nông ngoài của, 381
trụ của, 360, 366, 385

frenulum of
glans
neck of
sagittal MR images of

corona of
body of
cavernous nerves of
dorsal nerve of
dorsal nerves of

section through body of
dorsal veins of
superficial
deep

hiatus for
deep dorsal vein of
lateral superficial vein of
crus of

Đ

Đài thận lớn, 339
Đám rối Auerbach. Xem **Đám rối cơ ruột**

Đám rối bạch huyết dưới màng phổi, 208
Đám rối bạch huyết trước bàng quang, 408
Đám rối bàng quang, 323, 344, 412
Đám rối bờ, 323
Đám rối buồng trứng, 344, 412, 415
phải, 318
Đám rối cánh tay, 27, 30, 31, 32, 129, 160, 183, 189, 193, 198, 206, 211, 228, 230, 231, 232, 428, 429
(các) bó
ngoài, 428, 433
sau, 428
trong, 428
(các) ngành trước và sau, 430

(các) nhánh tận của, 430
nối với, 129
(các) rễ của, 430
sau, 428
sơ đồ, 430
thân của, 430
trong, 428, 433
Đám rối chân bướm, 70, 85
TK mặt sâu từ, 23
Đám rối chậu, 412
Đám rối chậu
chung, 412
ngoài, 318, 412
phải trong, 323
trái chung, 317
trong, 318, 412
Đám rối cổ, 160, 177, 178, 481
đặt tại chỗ, 32
(các) nhánh từ, 24
quai cổ, 32, 128
sơ đồ, 32, 129
TK trên đòn từ, 479
Đám rối (trong) cơ dọc, 326

Đám rối cơ ruột (đám rối Auerbach), 326
Đám rối cùng, 160, 177, 267, 344, 345, 415, 416, 499
phải, 323
trái, 318
Đám rối cụt, 499
sơ đồ, 499

Calyx, major
Auerbach's plexus. See **Myenteric (Auerbach's) plexus**
Subpleural lymphatic plexus

Prevesical lymph plexus

Vesical plexus

Marginal plexus
Ovarian plexus
right
Brachial plexus

cords of
lateral
posterior
medial
anterior and posterior divisions of
terminal branches of
communication to
roots of
posterior
schema of
trunks of
medial
Pterygoid plexus
deep facial nerve from
Pelvic plexus
Iliac plexus
common
external
right internal
left common
internal
Cervical plexus
in situ
branches from
ansa cervicalis of
schema of
supraclavicular nerves from
Longitudinal intramuscular plexus
Myenteric (Auerbach's) plexus

Sacral plexus

right
left
Coccygeal plexus
schema of

Đám rối dưới niêm mạc, 326
Đám rối dưới niêm mạc (Meissner), 326
Đám rối dưới thang, 177
Đám rối dưới thanh mạc, 326
Đám rối ĐM cảnh, 86, 121, 131, 209, 226
chung, 130, 131
ngoài, 130, 133, 167
trong, 86, 123, 132, 165, 167
Đám rối ĐM chủ, 321, 322, 412
Đám rối ĐM chủ bụng. Xem **Đám rối giàn mạc treo ruột**
Đám rối ĐM chủ ngực, 209
Đám rối đốt sống, 130
Đám rối gan, 126, 319, 320, 322
chung, 318
(các) nhánh từ, 319
lang thang, 319
môn vị, 126
đến tâm vị, 320
nhánh lang thang đến, 319
nhánh môn vị từ, 126
sau, 327
trước, 327
Đám rối giàn mạc treo, 267, 318, 322, 323, 324, 344, 345, 412
(các) nhánh thận và niệu quản trên từ, 344
Đám rối hạ vị
dưới, 165, 166, 168, 323, 324, 344, 345, 409, 412, 499
nhánh đối giao cảm từ, 165
phải, 323
với quai quanh niệu quản, 344
trên, 165, 318, 323, 324, 345, 409, 412
Đám rối hàm, 131
Đám rối hang, 121
Đám rối hầu, 62, 71, 125, 126, 130, 131
Đám rối (TM) hình dây leo, 256
Đám rối hoành, 410
dưới, 318
dưới - phải, 319, 320, 323, 346
dưới - trái, 319, 320, 323, 346
Đám rối hồi - kết tràng, 322, 323
Đám rối kết tràng
giữa, 322, 323
phải, 275, 322, 323
trái, 278, 284, 318, 323
Đám rối lách, 318, 319, 320
Đám rối mạc treo tràng
dưới, 165, 318, 323
trên, 165, 166, 318, 319, 320, 322, 328
Đám rối mạch mạc, 111, 112, 145
của não thất bên, 108, 109, 110, 143, 145
của não thất thứ ba, 106, 108, 109
của não thất thứ tư, 106, 108, 109, 114, 115
Đám rối màng mềm (nuôi), 171
ĐM, 172
(các) nhánh ngoài vỉ từ, 173
TM, 173
Đám rối màng não giữa, 131
Đám rối manh tràng, 323
Đám rối mao mạch, 148, 205
tụy, 337
vỏ não, 337
Đám rối mặt, 131
Đám rối Meissner. Xem **Đám rối dưới niêm mạc**
Đám rối mỏm cùng vai, 427

Submucosal plexus
Submucous (Meissner's) plexus

Subtrapezial plexus
Subserous plexus
Carotid plexus

common
external
internal
Aortic plexus
Abdominal aortic plexus. See **Intermesenteric plexus**
Thoracic aortic plexus
Vertebral plexus
Hepatic plexus
common
branches from
vagal
pyloric
to cardia
vagal branch to
pyloric branch from
posterior
anterior
Intermesenteric plexus

renal and upper ureteric branches from
Hypogastric plexus
inferior

parasympathetic branch from
right
with periureteric loops
superior

Maxillary plexus
Cavernous plexus
Pharyngeal plexus

Pampiniform (venous) plexus
Phrenic plexus
inferior
right inferior
left inferior
Ileocolic plexus
Colic plexus
middle
right
left
Splenic plexus
Mesenteric plexus
inferior
superior

Choroid plexus
of lateral ventricle

of third ventricle
of fourth ventricle

Pial plexus
arterial
peripheral branches from
venous
Meningeal plexus, middle
Cecal plexus
Capillary plexus
medullary
cortical
Facial plexus
Meissner's plexus. See **Submucous (Meissner's) plexus**
Acromial plexus

Đám rối nhĩ, 93, 123, 125, 132, 134
nhánh với của, 125
Đám rối niệu quản, 410
Đám rối niệu quản phải, 318
Đám rối ống dẫn tinh, 409, 415
Đám rối phổi, 126, 165, 166, 168, 210
sau, 209
trước, 209
Đám rối quanh mạch của tủy sống, 322
Đám rối quanh tuyến, 326
Đám rối răng
dưới, 122
trên, 122
Đám rối ruột thừa, 322, 323
Đám rối sigma, 323
Đám rối tá - tụy, dưới, 322, 323

Đám rối tạng, 126, 165, 166, 240, 319, 320, 322, 323, 344, 345, 346, 410, 415
nhánh lang thang tới, 240
thân lang thang sau tới, 240
Đám rối thắt lưng, 160, 496, 498, 538, 539
(các) nhánh cơ tứ, 267
Đám rối TK bánh chè, 544
Đám rối TK gan, 349
Đám rối thận, 344, 345
phải, 318, 346
trái, 323, 346
Đám rối thực quản, 126, 165, 166, 206, 209, 230, 231, 232, 241, 321
(các) nhánh giao cảm tới, 209, 240
trước, 240
vùng sau, 240
Đám rối thượng thận
phải, 318
trái, 323
Đám rối tiền liệt, 165, 344, 416
Đám rối tim, 126, 165, 209, 226, 227, 240
Đám rối tinh hoàn, 409, 416
phải, 318
Đám rối TM, 372
đốt sống, 10
Đám rối TM âm đạo, 398
Đám rối TM bàng quang, 366, 403
trong khoang sau xương mu, 361
Đám rối TM đốt sống, 137
ngoài, 173
trong, 170, 173
Đám rối TM nền, 103
Đám rối TM quanh hậu môn
ngoài, 392
trong, 392
Đám rối TM quầng vú, 256
Đám rối TM sau xương mu, 365
Đám rối TM trực tràng
ngoài, 311, 393, 394, 399
quanh cơ, 399
trong, 393, 394, 399
trong và ngoài, sự thông nối giữa, 399
Đám rối TM trực tràng quanh cơ, 311
Đám rối TM tuyến tiền liệt, 403
Đám rối TM tử cung, 399
Đám rối TM tử cung - âm đạo, 412
Đám rối trực tràng, 323, 344, 412
giữa, 323
trên, 318, 323
Tympanic plexus
tubal branch of
Ureteric plexus
Ureteral plexus, right
Ductus deferens plexus
Pulmonary plexus

posterior
anterior
Spinal perivascular plexus

Periglandular plexus
Dental plexus
inferior
superior
Appendicular plexus
Sigmoid plexus
Pancreaticoduodenal plexus inferior
Celiac plexus

vagal branch to
posterior vagal trunk to
Lumbar plexus

muscular branches from
Patellar nerve plexus
Hepatic nerve plexus
Renal plexus
right
left
Esophageal plexus

sympathetic branches to

anterior
posterior portion of
Suprarenal plexus
right
left
Prostatic plexus
Cardiac plexus

Testicular plexus
right
Venous plexus
vertebral
Vaginal venous plexus
Vesical venous plexus
in retropubic space
Vertebral venous plexus
external
internal
Basilar venous plexus
Perianal venous plexus
external
internal
Areolar venous plexus
Retropubic venous plexus
Rectal venous plexus
external
perimuscular
internal
communication between internal and external
Perimuscular rectal venous plexus
Prostatic venous plexus
Uterine venous plexus
Uterovaginal venous plexus
Rectal plexus
middle
superior
trong và quanh cơ, sự thông nối giữa, 399
Đám rối trực tràng - kết tràng sigma, 323
Đám rối trước bàng quang, 408
Đám rối tự chủ ĐM cảnh, 10
Đám rối tự chủ nội tại, 326
Đám rối vị (dạ dày), 410
phải, 319, 320, 322
trái, 318, 319, 320, 322, 323
Đám rối vị - tá tràng, 320, 322, 327
(Các) đảo Langerhans, 298
Đau
đường dẫn truyền, 325
(các) vùng đau quy chiếu thông thường, 327
Đáy chậu, 347
áp xe trong, 396
nam, 361
(các) cấu trúc của, 380–387
(các) ĐM và TM của, 405
giải phẫu bề mặt, 351
phẫu tích nông, 380
phẫu tích sâu, 381
(các) TK của, 411
thiết đồ đứng, nhìn trước, 383

nữ, 360, 377, 395
(các) cấu trúc của, 371–375
(các) ĐM và TM của, 404
(các) hạch và mạch bạch huyết của, 407
phẫu tích nông, 378
sâu, 379
(các) TK của, 413
(các) sợi đan của, 357
Đáy sọ
lỗ của, 10, 11
nhìn phía dưới của, 10
nhìn phía dưới của, 8
xương của, 9
Đáy (vị), của dạ dày, 293
Đặt ống dẫn lưu màng phổi, 190

Đầu

(các) cơ của, 26
(các) cơ nhai của, 54–55
(các) ĐM, 40–41
(các) hạch và mạch bạch huyết của, 72–73
giải phẫu bề mặt, 1
hình chụp CT đứng ngang, 151
hình chụp CT theo mặt phẳng ngang, 150
hình chụp MR, 150
hình chụp MR theo mặt phẳng đứng dọc, 149
họng của, 64
(các) TK của, 24
(các) TK bì của, 24
(các) TK tự chủ trong, 131
vùng miệng của, 50–61
vùng mũi của, 36–37, 46–47, 48–49
(các) xương và dây chằng, 4–16
Đầu cánh tay trụ, 447
Đầu chẩm, 110, 111, 143, 144, 145
của đồi thị, 114
phải, 144
trái, 144
Đầu xương, 471
nhánh ĐM nuôi cho, 471
Đe mũi, 37, 38
Đĩa gian đốt sống, 19, 155. Xem thêm các loại đốt sống riêng biệt
communication between internal and perimuscular
Rectosigmoid plexus

Prevesical plexus
Carotid autonomic plexus
Autonomic plexus, intrinsic
Gastric plexus
right
left
Gastroduodenal plexus
Langerhans, islets of
Pain
pathway of
referred, common areas of

Perineum
abscess in
male
structures of
arteries and veins of
surface anatomy of
superficial dissection of
deeper dissection of
nerves of
frontal section, anterior view of
female
structures of
arteries and veins of
lymph vessels and nodes of

superficial dissection of
deep
nerves of
interdigitating fibers of
Cranial base
foramina of
inferior view of
inferior view of
bones of
Fundus, of stomach
Chest drainage tubes, placement of
Head. See also **Brain; Skull;** specific parts of head
muscles of
mastication muscles of
arteries of
lymph vessels and nodes of

surface anatomy of
coronal CT images of
axial CT image of

axial MR image of
sagittal MR image of

fauces of
nerves of
cutaneous nerves of
autonomic nerves in
oral region of
nasal region of
bones and ligaments of
Humeroulnar head
Pulvinar
of thalamus
right
left
Epiphysis
nutrient arterial branch to
Agger nasi
Intervertebral disc. See also **specific vertebrae**

nhân tủy của, 155
thắt lưng, 157, 339
thắt lưng cùng, 352
vòng sợi của, 155
Đĩa khớp, 16, 243
Đĩa thị giác, 90
Đĩa thoát vị. Xem **Thoát vị đĩa gian đốt sống thắt lưng**
Điểm McBurney, 283
Đỉnh, 113, 115, 144
Đỉnh ốc tai, 95
Đỉnh tá tràng, 279
Đồi thị, 106, 108, 110, 112, 114, 145, 147, 324
(các) đầu (đồi) chẩm của, 107, 111, 143, 145
hình ảnh chụp MR theo mặt phẳng đứng dọc, 149
(các) nhân của, 111
nhân bụng sau trong của, 135

sơ đồ của, 111
trái, 144
(các) thể gối của, 143
vân tận cùng của, 111
vân tủy của, 106
Động mạch

(của) bàn chân, 536
(của) bàn chân, sâu, 536
(của) bàn tay, nhìn mặt gan tay, 466
(của) cánh tay, 484
(của) chậu hông nam, 403
(của) chậu hông nữ, 403
(của) chi trên, 473
chụp cắt lớp điện toán, 484
(của) chỏm và cổ xương đùi, 504
(của) cổ, 504
(ở) cổ tay, 461
(của các) cơ quan trong chậu hông nữ, 400
(của) da đầu, 23
(của) dạ dày, gan và lách, 300
(của) đáy chậu nam, 405
(của) đáy chậu nữ và tử cung, 405
(của) đầu, 23
(của) đầu xương đùi, 504
(của) đùi
nhìn sau, 502
nhìn trước, 501
(của) gan, 301
(của) gan và túi mật, các dạng, 305
(của) gan, tụy, dạ dày và lách, 301, 305
(của) hố sọ sau, 142, 143
(của) hông và đùi, 500-502
kết tràng, 308
(của) lách, 301
(của) màng não, 136
(của) mặt, 23
(đến) não, 136-137, 138, 141, 142
nhìn ngoài và trong, 142
nhìn từ phía trán, 141
(của các) ngón tay, 471
(của) ổ mũi, 41
(sự) phân bố bên trong, tủy gai, 172
(của) ruột già, 307
(của) tá tràng và đầu tụy, 301, 304
(của) thành bụng sau, 264
thành bụng trước, 255
(của) thận, 335
(trong) thận, 335
(của) thực quản, 237
nucleus pulposus of
lumbar
lumbosacral
anulus fibrosis of
Articular disc
Optic disc
Herniated disc. See **Lumbar disc herniation**
McBurney's point
Culmen
Cochlear cupula
Duodenal cap
Thalamus

pulvinars of

sagittal MR image of

nuclei of
ventral posteromedial nucleus of
schema of
left
geniculate bodies of
stria terminalis of
stria medullaris of
Artery(ies). See also **Specific arteries**
of foot
of foot, deep
of hand, palmar view of

of arm
of male pelvis
of female pelvis
of upper limb
computed tomography of
of femoral head and neck
of neck
at wrist
of female pelvic organs

of scalp
of stomach, liver, and spleen
of male perineum
of female perineum and uterus

of head
of femoral head
of thigh
posterior view of
anterior view of
of liver
of liver and gallbladder, variations in
of liver, pancreas, duodenum, and spleen
of posterior cranial fossa
of hip and thigh
colic
of spleen
to meninges
of face
to brain
lateral and medial views of
frontal view of
of fingers
of nasal cavity
intrinsic distribution of, in spinal cord
of large intestine
of duodenum and head of pancreas
of posterior abdominal wall
of anterior abdominal wall
renal
intrarenal
of esophagus
(của) tinh hoàn, 401
(của) trực tràng và ống hậu môn, 398
(của) tủy gai, 171
(của) tụy, 301
(của) tuyến vú, 183
(của) vùng dưới đồi và tuyến yên, 148
(của) vùng miệng, 69
(của) vùng miệng và vùng hầu, 69
ĐM Adamkiewicz, 171
ĐM âm đạo, 340
ĐM bàng quang
dưới, 340
(các) nhánh niệu quản của, 340
trên, 340, 341
(các) nhánh niệu quản của, 341
ĐM bao thận, 335
ĐM bèo vân, 140, 141, 143
giữa, trước bên, 139
ĐM bên
giữa, 432, 434, 435
quay, 434, 435
ĐM bên trụ
dưới, 433, 434
trên, 433, 434, 444
ĐM bịt, 259, 264, 340, 369, 376, 398, 400, 402, 403, 410, 504, 512
nhánh ổ cối, 487
nhánh sau của, 487
nhánh trước của, 487
ĐM bìu sau, 403, 406
ĐM bờ, 307, 323
của ruột già, 307
trái, 216
ĐM buồng trứng, 341, 412
nhánh niệu quản từ, 341
phải, 318, 322
trái, 329
ĐM bướm - khẩu cái, 40, 41, 69
nhánh mũi ngoài sau, 40

(các) nhánh vách (mũi) sau, 40
ĐM cánh tay, 27, 30, 31, 183, 193, 198, 206, 211, 230, 427, 429, 447
(những) nhánh của, 433, 434
bó ngoài, 428, 433
nhánh cơ, 433, 434
ở tại chỗ, 433, 434
sau, 428
sâu, 429
chụp cắt lớp điện toán, 484
trong, 428, 433
ĐM cánh tay sâu, 429
ĐM cảnh
chung, 23, 29, 31, 32, 33, 34, 71, 74, 75, 76, 100, 125, 128, 130, 133, 134, 136, 137, 198, 210, 232, 237
chung bên phải, 30, 80, 137, 193
chung bên trái, 74, 80, 137, 193, 211, 214, 243
ngoài, 28, 32, 34, 40, 59, 75, 76, 85, 86, 121, 123, 128, 130, 131
sơ đồ, 34
phẫu tích bên phải, 34
trong, 10, 23, 28, 33, 34, 44, 47, 69, 71, 75, 76, 85, 86, 100, 123, 125, 130, 131, 132, 134, 138, 139, 140, 141, 142
nhánh cảnh nhĩ của, 138
rãnh, 9
trong bên phải, 142
trong bên trái, 142, 143
ĐM cạnh trung tâm, 141, 142
ĐM cầu não, 140, 141, 143
of testis
of rectum and anal canal

of spinal cord
of pancreas
of mammary gland
of hypothalamus and hypophysis
of oral region
of oral and pharyngeal regions

Adamkiewicz, artery of
Vaginal artery
Vesical artery
inferior
ureteric branches of
superior
ureteric branches of
Capsular artery
Lenticulostriate artery
anterolateral central
Collateral artery
middle
radial
Ulnar collateral artery
inferior
superior
Obturator artery

acetabular branch of
posterior branch of
anterior branch of
Scrotal artery, posterior
Marginal artery
of large intestine
left
Ovarian artery
ureteric branch from
right
left
Sphenopalatine artery
posterior lateral nasal branch of
posterior septal branch of
Brachial artery

branches of
cords of, lateral
muscular branch
in situ
posterior
deep
computed tomography of
medial
Profunda brachii artery
Carotid artery
common

right common
left common

external

schema of
right lateral dissection of
internal

caroticotympanic branch of
groove for
right internal
left internal
Paracentral artery
Pontine artery

ĐM chày
sau, 512, 534
nhánh gót trong của, 533, 535
nhánh mắt cá trong sau, 534
trước, 512, 530
ĐM chẩm, 23, 34, 100, 178
giữa, 142
nhánh chùm của, 100
nhánh đi xuống của, 34
nhánh màng não của, 23
nhánh ức - đòn - chũm, 34
ĐM chân bướm
ngoài, 40
trong, 40
ĐM chậu
chung, 264, 274, 340, 341, 398, 400, 412
trái, 318
(các) hình ảnh chụp CT theo mặt phẳng ngang, 350
phải, 329
(các) hình ảnh chụp CT theo mặt phẳng ngang, 350
nhánh niệu quản từ, 341
mũ
nhánh lên của, 255, 264
nông, 247, 512
sâu, 501, 512
ngoài, 264, 274, 318, 329, 340, 398, 400, 402, 412, 501, 512
phải, 329
phải, 323, 329
trong, 264, 307, 318, 329, 340, 341, 370, 398, 412
phân nhánh trước của, 400
(các) phân nhánh trước và sau của, 402
ĐM chậu - thắt lưng, 264, 341, 402
ĐM chủ, 207, 263, 324, 330, 342
bụng, 27, 179, 195, 207, 225, 232, 270, 273, 274, 278, 298, 300, 301, 324, 327, 329, 330, 331, 332, 339, 341, 342, 363, 369, 398, 400, 401, 403, 412
thiết đồ ngang, 338
bụng, 412
cung của, 237, 244
hình ảnh cắt lớp điện toán theo mặt phẳng ngang, 242, 350
lên, 138, 215, 220, 223, 224, 225, 242, 245
ngực, 172, 297
nhánh thực quản, 237
thiết đồ ngang, 297
xuống, 172, 231, 241
nhánh niệu quản, 341
trước sinh, 229
xuống, 237, 242, 245, 246
ngực, 194, 242
ĐM cổ chân
ngoài, 530, 536
trong, 530, 536
ĐM (cho) cơ, 90, 91
ĐM cơ bìu, 255
ĐM cơ cằn, 40, 54, 55
ĐM cơ - hoành, 189, 198, 211, 215
ĐM cùng
ngoài (bên), 171, 264, 341, 398, 402, 403
trong (giữa), 307, 341, 364, 398, 402
ĐM cùng vai - ngực, 424, 427, 428
nhánh cùng vai của, 424, 427, 429
nhánh đenta của, 424, 427, 429
acromial branch of
nhánh ngực của, 424, 427, 429
Tibial artery
posterior
medial calcaneal branch of
posterior medial malleolar branch of
anterior
Occipital artery
medial
mastoid branch of
descending branch of
meningeal branch of
sternocleidomastoid branch of
Pterygoid artery
lateral
medial
Iliac artery
common
left
axial CT images of
right
axial CT images of
ureteric branch from
circumflex
ascending branch of
superficial
deep
external
right
right
internal
anterior division of
posterior and anterior divisions of
Iliolumbar artery
Aorta
abdominal
cross section of
abdominal
arch of
axial CT images of
ascending
thoracic
esophageal branches of
cross section of
descending
ureteric branch from
prenatal
descending
thoracic
Tarsal artery
lateral
medial
Muscular artery
Cremasteric artery
Masseteric artery
Musculophrenic artery
Sacral artery
lateral
median
Thoracoacromial artery
clavicular branch of
deltoid branch of
nhánh đòn của, 424, 427, 429
pectoral branch of
ĐM cựa, 142, 143
ĐM dưới cằm, 40
ĐM dưới đòn, 30, 32, 74, 76, 130, 171, 183, 189, 198, 206, 211, 237, 427
bất thường, 80
phải, 75, 126, 137, 193, 230
nhìn theo sơ đồ chếch, 33
phẫu tích phía trước, 33
(các) rãnh cho, 186
trái, 75, 80, 137, 193, 243
ĐM dưới lưỡi, 59, 61
ĐM dưới ổ mắt, 23, 36, 40, 81, 85
ĐM dưới sườn, 264
dưới, các nhánh nối với, 255
ĐM dưới vai, 427, 434
hình chụp điện toán cắt lớp, 484
ĐM đai, 142
ĐM đáy chậu, 370, 403, 404, 405
ngang, 405
ĐM đỉnh, 141
đỉnh trước, 142
sau, 141, 142
trước, 141, 142
ĐM đỉnh - chẩm, 142, 143
ĐM đốt bàn (chân)
gan (chân), 535, 536
(các) nhánh xuyên trước đến, 535
mu (chân), 530, 535, 536
(các) nhánh xuyên sau đến, 535
(các) nhánh xuyên trước đến, 535
ĐM đốt bàn (tay)
gan tay, 465
mu tay, 469, 530
ĐM đốt sống, 10, 21, 32, 75, 76, 100, 130, 140, 141, 171, 178, 226, 237
đám rối TM của, 137
(phần) đốt đội của, 178
(các) nhánh màng não, 10
nhánh màng não sau, 100, 143
nhánh màng não trước, 143
phải, 143
trái, 143
ĐM đốt sống cổ
(ở) bề mặt, 74, 75
lên, 33, 69, 71, 74, 75, 76, 136, 138, 171, 427
ngang, 32, 69, 74, 75, 76, 138, 177, 427, 429
sâu, 33, 136, 138, 171
ĐM đùi, 250, 493, 500, 512, 546
mũ
lên, 501, 512
ngang, 501, 512
ngoài, 500, 512
trong, 501, 502, 504, 512
xuống, 501, 512
(những) nhánh cơ của, 512
sâu, 493, 500, 512
ĐM đuôi ngựa, 171
ĐM gai
sau, 11, 172
phải, 172
trái, 143, 172
vòng nối với, 171
trước, 11, 141, 171, 172
vòng nối với, 171
ĐM gan, 297, 337
(các) ảnh hưởng của tắc, 305
chung, 237, 264, 272, 279, 294, 300, 301, 305, 306, 318, 321, 327, 331, 349
Calcarine artery
Submental artery
Subclavian artery
anomalous
right
oblique schematic view of
anterior dissection of
grooves for
left
Sublingual artery
Infraorbital artery
Subcostal artery
lower, anastomoses with
Subscapular artery
computed tomography of
Cingular artery
Perineal artery
transverse
Parietal artery
anterior parietal
posterior
anterior
Parietooccipital artery
Metatarsal artery
plantar
anterior perforating branches of
dorsal
posterior perforating branches of
anterior perforating branches of
Metacarpal artery
palmar
dorsal
Vertebral artery
venus plexus of
atlantic part of
meningeal branches of
posterior meningeal branch of
anterior meningeal branch of
right
left
Cervical artery
superficial
ascending
transverse
deep
Femoral artery
circumflex
ascending
transverse
lateral
medial
descending
muscular branches of
deep
Cauda equina artery
Spinal artery
posterior
right
left
anastomotic loops to
anterior
anastomotic loops to
Hepatic artery
effects of obstruction on
common

phim chụp ĐM của, 303
giữa, 305
nguyên ủy của, 302
(các) nhánh của, 290, 291, 292
phải, 294, 300, 301, 305
nguyên ủy của, 302
phụ, 302
riêng, 273, 278, 279, 288, 290, 294, 298, 301, 321, 330
chỗ chia (nhánh) đôi, 331
đến mạc nối nhỏ, 348
phim chụp ĐM của, 303
thiết đồ ngang của, 297
trái, 294, 300, 301, 305
trung gian, 301
ĐM gan chân
ngoài, 535, 536
(các) nhánh bì của, 535
(các) nhánh xuyên sau của, 536
trong, 534
(các) nhánh bì của, 534, 535
nhánh nông của, 533, 534, 535
(các) nhánh sâu của, 534
sâu, 530, 535, 536
ĐM gan ngón (tay)
chung, 462, 465
riêng, 462, 471
ĐM gan ngón chung, 534
ĐM gian cốt
chung, 434, 447, 448, 449
quật ngược, 434, 445
sau, 434, 445, 448, 449
tận cùng của, 445
trước, 434, 447
chụp điện toán cắt lớp (CT), 484
ĐM gian sườn, 183, 192, 305
dưới, nối với, 255
sau, 171, 172, 188, 189, 230, 231
nhánh lưng của, 172
(các) nhánh vú ngoài và bì ngoài của, 183, 192
thứ ba, phải, 207, 237
thứ hai, 33
sau, thứ nhất, 33
trên cùng, 33, 136, 138
trước, 192
ĐM gian thùy, 335, 337
(các) mạch bạch huyết dọc theo, 343
ĐM gian tiểu thùy, 335, 337
(các) mạch bạch huyết dọc theo, 343
ĐM giáp
dưới, 32, 74, 76, 427
nhánh thực quản của, 237
nhánh thanh quản trên của, 34
trên, 31, 32, 34, 74, 75, 76
ĐM gò má - mặt, 23
ĐM gò má - thái dương, 23
ĐM góc, 23, 36, 68, 85, 138
ĐM gót
ngoài, 534, 535
trong, 534, 535
ĐM gối
dưới ngoài, 512, 517, 518, 519, 520
dưới trong, 500, 512
giữa, 512
trên ngoài, 502, 512, 516, 517, 519, 520, 521
trên trong, 51, 500, 501, 502, 512, 516, 518, 519, 520
xuống, 512
nhánh hiển của, 500, 512
nhánh khớp của, 500
ĐM hạ đồi, 140
arteriogram of
middle
origin of
branches of
right
origin of
accessory
proper
bifurcation of
to lesser omentum
arteriogram of
cross section of
left
intermediate
Plantar artery
lateral
cutaneous branches of
posterior perforating branches of
medial
cutaneous branches of
superficial branch of
deep branches of
deep
Palmar digital artery
common
proper
Plantar digital artery, common
Interosseous artery
common
recurrent
posterior
termination of
anterior
computed tomography of
Intercostal artery
lower, anastomosis with
posterior
dorsal branch of
lateral mammary and cutaneous branches of
third right
second
first posterior
supreme
anterior
Interlobar artery
lymph vessels along
Cortical radiate artery
lymph vessels along
Thyroid artery
inferior
esophageal branch of
superior laryngeal branch of
superior
Zygomaticofacial artery
Zygomaticotemporal artery
Angular artery
Calcaneal artery
lateral
medial
Genicular artery
inferior lateral
inferior medial
middle
superior lateral
superior medial
descending
saphenous branch of
articular branch of
Hypothalamic artery
ĐM hàm, 16, 34, 40, 54, 71, 100, 131, 134
(các) nhánh của, 40
ĐM hạnh nhân, 40
ĐM hạnh nhân tiểu não, 143
ĐM hầu, 40
lên, 11, 34, 40, 69, 136, 138
nhánh hạnh nhân của, 64
nhánh hầu của, 64
(các) nhánh màng não của, 100
nhánh màng não sau của, 136
ĐM hoành
dưới, 237, 305, 318, 333, 347
dưới - phải, 300, 319, 320, 333, 346
dưới - trái, 272, 300, 319, 320, 332, 333
nhánh quật ngược của, 300
(các) sợi giao cảm dọc theo, 240
ĐM hoành màng ngoài tim, 194, 206, 211, 230, 241, 255
phải, 193
trái, 193
ĐM hồi tràng, 306, 307
(các) quai nối của, 280
ĐM hồi - kết tràng, 281, 307, 322, 323, 340
nhánh hồi tràng, 281, 306, 307
nhánh kết tràng, 281, 306, 307
ĐM hỗng tràng, 306, 307
đám rối, 319-320
quai của, 280
thứ nhất, 302
ĐM huyệt răng
dưới, 40, 53, 60
nhánh cằm, 40, 69
nhánh lưỡi, 69
trên giữa, 40
trên sau, 40, 69
trên trước, 40
ĐM kết mạc sau, 91
ĐM kết tràng
cung Riolan giữa ĐM kết tràng giữa và ĐM kết tràng trái, 308
(các) dạng, 308
giữa, 290, 298, 301, 306, 307, 318, 322, 323, 340, 348
không có, 308
nhánh lên, 307, 398
nhánh xuống, 307, 398
phải, 306, 307, 308, 322, 323, 340
không có, 308
trái, 264, 307, 318, 323, 324, 340, 398
ĐM khẩu cái
bé, 40
bé, phải, 40
bé, trái, 40
lên, 40
lớn, 52
lớn xuống, 40
phải, 40
trái, 40
ĐM kheo, 512
ĐM lách, 237, 278, 297, 298, 299, 300, 301, 305, 306, 318, 319, 320, 321, 327, 328
ĐM đỏ của, 303
nguyên ủy của, 302
(các) nhánh lách của, 300
trái, 264
tụy và, 274
ĐM lệ, 85
nhánh màng não quật ngược, 100
Maxillary artery
branches of
Tonsillar artery
Cerebellar tonsillar artery
Pharyngeal artery
ascending
tonsillar branch of
pharyngeal branch of
meningeal branches of
posterior meningeal branch of
Phrenic artery
inferior
right inferior
left inferior
recurrent branch of
sympathetic fibers along
Pericardiacophrenic artery
right
left
Ileal artery
anastomotic loops of
Ileocolic artery
ileal branch of
colic branch of
Jejunal artery
plexus on
anastomotic loop of
first
Alveolar artery
inferior
mental branch of
lingual branch of
middle superior
posterior superior
anterior superior
Conjunctival artery, posterior
Colic artery
arc of Riolan between middle and left
variations of
middle
absence of
ascending branch of
descending branch of
right
absence of
left
Palatine artery
lesser
lesser right
lesser left
ascending
greater
greater descending
right
left
Popliteal artery
Splenic artery
arteriogram of
origin of
splenic branches of
left
pancreas and
Lacrimal artery

ĐM lưỡi, 504
dưới bao hoạt dịch, 504
ĐM lưỡi, 23, 32, 34, 59, 60, 69, 75, 133, 136, 138
mặt lưng, 59
nhánh hạnh nhân của, 64
sâu, 51, 59
ĐM má, 40, 69
ĐM mác, 512, 516, 517, 518, 522, 534
mũ, 512
(các) nhánh gót của, 516, 517
nhánh mắt cá ngoài sau, 518
nhánh nối của, 518
nhánh xuyên của, 518, 520, 530, 531
ĐM mạc nối, 305
ĐM mạc treo tràng
dưới, 270, 278, 307, 308, 318, 323, 329, 332, 340, 341
trên, 179, 270, 281, 298, 301, 305, 306, 307, 308, 319, 321, 322, 328, 332, 339, 340, 342
(các) liên quan của, 310
nguyên ủy chung của, 302
trong rễ mạc treo, 270
ĐM mạch mạc
phía bên sau, 139, 143
phía sau giữa, 139, 143
trước, 139, 140, 141, 143
anterior
ĐM màng não, 99, 100
giữa, 40, 55, 99, 100, 102, 131, 138
giữa - trái, 136
phụ, 11, 40, 100
sau, 11
trước, 85
ĐM manh tràng, 323
sau, 281, 307
trước, 281, 306, 307
ĐM mắt, 11, 23, 40, 83, 86, 132, 140, 143
nhánh cơ của, 85
nhánh trên ổ mắt tử, 69
nhánh trên ròng rọc tử, 69
tiếp nối của, 85
ĐM mắt cá
ngoài trước, 530
trong trước, 530
ĐM mặt, 31, 32, 34, 36, 40, 60, 75, 85, 131, 133, 136, 138
ngang, 23, 34, 36, 69, 85
nhánh cánh mũi ngoài của, 41
nhánh hạnh nhân của, 64
nhánh môi trên của, 41
nhánh vách mũi của, 41
ĐM mê nhĩ (thính giác trong), 140, 141, 143
trái, 136
trong, 143
ĐM mi
sau, 85
ngắn, 91
sau dài, 90, 91
sau ngắn, 90, 91
trước, 90, 91
nhánh quặt ngược, 91
ĐM mi mắt
dưới ngoài, 85
dưới trong, 85
ngoài, 85
trên ngoài, 85
trên trong, 85
trong, 85
ĐM môi
dưới, 69
Retinacular artery
subsynovial
Lingual artery
dorsal
tonsillar branch of
deep
Buccal artery
Fibular artery
circumflex
calcaneal branches of
posterior lateral malleolar branch of
communicating branch of
perforating branch of
Omental artery
Mesenteric artery
inferior
superior
relations of
common origin of
in root of mesentery
Choroidal artery
posterior lateral
posterior medial
Meningeal artery
middle
left middle
accessory
posterior
anterior
Cecal artery
posterior
anterior
Ophthalmic artery
muscular branch of
supraorbital branch from
supratrochlear branch from
continuation of
Malleolar artery
anterior lateral
anterior medial
Facial artery
transverse
lateral nasal alar branch of
tonsillar branch of
superior labial branch of
nasal septal branch of
Labyrinthine artery
left
internal
Ciliary artery
posterior
short
long posterior
short posterior
anterior
recurrent branch of
Palpebral artery
inferior lateral
inferior medial
lateral
superior lateral
superior medial
median
Labial artery
inferior
sau, 404
trên, 69
ĐM mông
dưới, 341, 499
trên, 499
ĐM mu chân, 520, 530, 536
ĐM mũ cánh tay
sau, 427, 429, 432, 433, 434
trước, 427, 429, 433, 434
ĐM mũi
bên, 36
lưng, 23, 36, 40, 81, 85
ngoài, 36
ĐM nách, 183, 189, 198, 200, 255, 427, 428, 429, 433, 434
chụp cắt lớp điện toán (CT), 484
nhánh đenta của, 434
nhánh đòn của, 434
nhánh mỏm cùng vai của, 434
nhánh ngực của, 434
nhìn sau, 434
nhìn trước, 434
ĐM não
giữa, 136, 138, 140, 141, 143
(các) nhánh của, 141
(các) nhánh thái dương của, 141
trái, 142
giữa trái, 142
(các) nhánh tận của, 142
(các) nhánh thái dương của, 143
trước và sau, 142
sau, 136, 138, 140, 141, 143, 171
(các) nhánh của, 136, 138
(các) nhánh tận của, 142
(các) nhánh thái dương của, 143
phải, 142, 143
thông, 140
trái trước, 142
trước, 136, 138, 140, 141, 143
(các) nhánh của, 141
(các) nhánh tận của, 142
phải, 142
trái, 142
trước phải, 142
ĐM nền, 140, 141, 143, 171
hình cộng hưởng từ của, 150
ĐM nền - trán
ngoài, 141, 142
trong, 141, 142
ĐM ngón (tay, chân)
chụng, hình ảnh cắt lớp điện toán, 484
gan bàn chân chung, 536
gan bàn chân riêng, 533, 535, 536
(các) nhánh mu của, 530
gan bàn tay
chung, 460
riêng, 460
gan bàn tay chung, 465
gan bàn tay riêng, 460, 471
(các) nhánh mu của, 471
mặt mu, 469, 471, 530, 536
(các) nhánh nuôi cho, 471
ĐM ngón cái chính, các mạch đồ điện toán của, 484
ĐM ngực
dưới, 198, 206, 211, 305
ngoài, 183, 188, 189, 427, 434
(các) nhánh gian sườn trước của, 189
(các) nhánh xuyên của, 183
phải, 193, 230
trái, 193, 194
trên, 189, 427, 429, 434
trong, 189, 237, 244, 245, 246
(các) ĐM xuyên của, 188
ĐM ngực - lưng, 427, 434
posterior
superior
Gluteal artery
inferior
superior
Dorsalis pedis artery
Humeral artery, circumflex
posterior
anterior
Nasal artery
lateral
dorsal
external
Axillary artery
computed tomography of
deltoid branch of
clavicular branch of
acromial branch of
pectoral branch of
posterior view of
anterior view of
Cerebral artery
middle
branches of
temporal branches of
left
left middle
terminal branches of
temporal branches of
posterior and anterior
posterior
branches to
terminal branches of
temporal branches of
right
communicating
left anterior
anterior
branches of
terminal branches of
right
left
right anterior
Basilar artery
axial MR image of
Frontobasal artery
lateral
medial
Digital artery
common, computed tomography of
common plantar
proper plantar
dorsal branches of
palmar
common
proper
common palmar
proper palmar
dorsal branches of
dorsal
nutrient branches of
Princeps pollicis artery, CT angiograms of
Thoracic artery
inferior
lateral
anterior intercostal branches of
perforating branches of
right
left
superior
internal
perforating arteries of
Thoracodorsal artery

ĐM nhẫn giáp, 69
ĐM nhĩ trước, 40
ĐM nhộng
  dưới, 143
  trên, 143
ĐM niệu đạo, 384, 405
ĐM nội tại của mắt, 90
ĐM nuôi, đùi, 504, 513
ĐM ổ mắt - trán, 141, 142
  ngoài, 139
  trong, 139
ĐM phân thùy
  dưới trước, 335
  sau, 335
  trên, 335
  trên dưới, 335
  trên trước, 335
ĐM phế quản, 204, 205, 207
  (các) dạng, 207
  nhánh thực quản, 207
  phải, 199, 207, 230, 237
  trái, 199, 231
    dưới, 237
    nhánh thực quản của, 237
    trên, 237
  trái dưới, 207
  trái trên, 207
ĐM phổi, 213
  hình ảnh chụp CT theo mặt phẳng ngang, 242
  phải, 205, 206, 210, 214, 220, 230, 245
    trước khi sinh, 229
  trái, 206, 213, 214, 231, 245
    phim chụp X quang, 213
    trước khi sinh, 229
ĐM quanh chai, 141, 142
  sau, 143
ĐM quay, 433, 445, 446, 447, 448, 449, 454, 460, 461, 465, 474
  chụp điện toán cắt lớp, 484
  (trong) hõm lào giải phẫu, 469, 470
  nhánh gan cổ tay, 448, 465
  nhánh gan tay nông, 454, 460, 465
ĐM quay bên, 434
ĐM quặt ngược Heubner. Xem **ĐM vân trong xa**

ĐM quặt ngược quay, 433, 434, 447
ĐM quặt ngược trụ
  sau, 434, 444
  trước, 434
ĐM rãnh (não), 141
  sau trung tâm, 142
  trung tâm, 141, 142
  trước trán, 142
  trước trung tâm, 141
ĐM rãnh Rolando (ĐM rãnh trung tâm), 142
ĐM rễ
  sau, 172, 173
  trước, 172
ĐM rễ (đoạn tủy)
  sau, 171
  trước, 171, 172
  trước chính, 171
ĐM rốn, 340, 341, 396
  bị bít lại, 372
  phần đã bít, 229, 362, 363, 364, 400, 403
  phần mở, 400, 402, 403
  trước khi sinh, 229
  xa, 402
ĐM ruột thừa, 281, 306, 307, 322, 323
Cricothyroid artery
Tympanic artery, anterior
Vermian artery
  inferior
  superior
Urethral artery
Intrinsic artery, of eye
Nutrient artery, femoral
Orbitofrontal artery
  lateral
  medial
Segmental artery
  anterior inferior
  posterior
  superior
  inferior superior
  anterior superior
Bronchial artery
  variations in
  esophageal branch of
  right
  left
    inferior
    esophageal branch of
    superior
  inferior left
  superior left
Pulmonary artery
  axial CT images of

  right

    prenatal
  left
    radiograph of
    prenatal
Pericallosal artery
  posterior
Radial artery

  computed tomography of
  in anatomical snuffbox

  palmar carpal branch of
  superficial palmar branch of

Radial collateral artery
Heubner, recurrent artery of. See **Distal medial striate artery (recurrent artery of Heubner)**
Radial recurrent artery
Ulnar recurrent artery
  posterior
  anterior
Sulcal artery
  postcentral
  central
  prefrontal
  precentral
Rolandic (central) sulcal artery

Radicular artery
  posterior
  anterior
Segmental medullary artery
  posterior
  anterior
  major anterior
Umbilical artery
  obliterated
  occluded part of

  patent part of
  prenatal
  distal
Appendicular artery
ĐM sàng
  sau, 11, 85, 100
    (các) nhánh vách và màng não của, 41
  trước, 11, 85
    nhánh màng não của, 100
    (các) nhánh vách và màng não của, 41
ĐM sau phúc mạc (ĐM gan chung), 331
ĐM sigma, 323, 340
ĐM tá - tụy
  dưới, 302, 305, 307, 322
    đám rối trên, 319, 320, 322
    phần chung của, 306
    sau, 306
    trước, 306, 320, 321
  dưới - sau, 320, 321
  nhánh nối của, 306
  trên, 321
    đám rối trên, 319
  trên - sau, 305, 306, 320, 321
    bóng, vẽ mở, 301
  trên - trước, 272, 300, 305, 306, 320, 321
ĐM tai
  sau, 23, 34, 40, 100, 136, 138, 178
  sâu, 40
  trước, 23
ĐM thái dương
  cực, 142
  giữa, 23, 99
  nhánh đỉnh của, 23
  nông, 23, 34, 40, 99, 100, 134
    nhánh trán của, 23, 85
  sâu, 99
    sau, 40
    trước, 40
ĐM thái dương - chẩm, 142
ĐM thanh quản
  quặt ngược phải, 126
  trên, 34, 69, 74, 75, 136
ĐM thẳng, 307
ĐM thẳng, 307
  của hồi tràng, 280
  của hỗng tràng, 280
  nhánh của, 326
ĐM thẳng (từ các ĐM cung và gian tiểu thùy), 337
ĐM thẳng (từ các tiểu ĐM đi của cuộn mao mạch cận tủy), 337
ĐM thắt lưng, 171
  dưới, các nhánh nối với, 255
  phải, 264
  thứ năm, 264
ĐM thận, 335, 341, 345
  (các) dạng, 333
  nhánh niệu quản của, 335, 336
  nhánh sau của, 335
  nhánh trước của, 335
  ở tại chỗ, 332
  phải, 318, 321, 329
  trái, 323, 329, 339, 347
ĐM thẹn
  ngoài nông, 512
  ngoài sâu, 512
  trong, 341, 376, 499
ĐM thị - củ trước, 140
ĐM thị - gối, 143
ĐM thị - vân sau, 140, 143
ĐM thính giác, trong. Xem **ĐM mê nhĩ**
ĐM thông
  sau, 104, 136, 139, 140, 141, 142, 143
  trước, 136, 138, 139, 140, 141, 142
Ethmoidal artery
  posterior
    septal and meningeal branches of
  anterior
    meningeal branch of
    septal and meningeal branches of
Retroperitoneal artery

Sigmoid artery
Pancreaticoduodenal artery
  inferior
    plexus on
    common portion of
    posterior
    anterior
  posterior inferior
  anastomosis of
  superior
    plexus on
  posterior superior
    phantom
  anterior superior

Auricular artery
  posterior
  deep
  anterior
Temporal artery
  polar
  middle
  parietal branch of
  superficial
    frontal branch of
  deep
    posterior
    anterior
Occipitotemporal artery
Laryngeal artery
  recurrent right
  superior
Arteriae rectae
Straight artery
  of ileum
  of jejunum
  branch of
Vasa rectae vera

Vasa rectae spuria

Lumbar artery
  lower, anastomosis with
  right
  fifth
Renal artery
  variations in
  ureteric branch of
  posterior branch of
  anterior branch of
  in situ
  right
  left
Pudendal artery
  superficial external
  deep external
  internal
Thalamotuberal artery
Thalamogeniculate artery
Thalamoperforating artery
Acoustic artery, internal. See **Labyrinthine artery**
Communicating artery
  posterior

  anter

ĐM thực quản, 207
ĐM thượng vị
nông, 211, 511
trên, 188, 189, 192
ĐM tiểu não
dưới sau, 141, 171
sau, 141, 143
dưới, 143
trên, 136, 138, 139, 140, 141, 143, 171
trước, 140
trước dưới, 136, 138, 139, 140, 141, 143, 171
ĐM tinh hoàn, 387, 403, 409, 416
phải, 332
trái, 329, 332
ĐM tỏa tia xuyên (bao), 335
ĐM trán, 23
cực, 141, 142
trong, 142
ĐM trán, cực, 141, 142
ĐM trên củng mạc, 90
ĐM trên móng, 59
ĐM trên ổ mắt, 23, 36, 40, 81, 85
ĐM trên ròng rọc, 23, 40, 81, 85
ĐM trên tá tràng, 300, 301, 306
ĐM trên vai, 32, 74, 75, 76, 427, 429
nhánh dưới gai của, 427
ĐM trụ, 433, 434, 446, 447, 454, 460, 465
chụp điện toán cắt lớp (CT), 484
nhánh gan cổ tay, 465
nhánh gan tay sâu, 447, 454, 460, 465
nhánh mu cổ tay, 469
quặt ngược trước, 447
(với các) TM tùy hành và TK trụ, 460
ĐM trung tâm
bên trước, 141
giữa sau, 140
giữa trước, 140
giữa trước bên, 143
trước trung tâm, 141
(Các) ĐM trung tâm trước ngoài, 140, 141
(Các) ĐM trung tâm trước trong, 140
ĐM trực tràng
dưới, 307, 398, 402, 403, 404, 405
giữa, 264, 307, 323, 341, 364, 398, 400, 402, 403
trên, 264, 307, 318, 323, 324, 340, 364, 398, 400, 410
chỗ phân nhánh của, 307
nhánh của, 307
ĐM trực tràng - kết tràng sigma, 307, 323, 398
ĐM trước chêm, 142
ĐM trước trán, 141
ĐM túi mật, 294, 300, 301, 305
ĐM tủy sống
(phần) sau, 171
(phần) trước, 171, 172
ĐM tụy
dưới, 301, 305, 306
lớn, 301
lưng, 300, 301, 305, 306
ĐM tuyến yên
dưới, 140, 148
trên, 140, 148
ĐM tử cung, 340, 341, 372
dây chằng ngang với, 364
(các) nhánh âm đạo của, 404
Esophageal artery
Epigastric artery
superficial
superior
Cerebellar artery
posterior inferior
posterior
inferior
superior
anterior
anterior inferior
Testicular artery
right
left
Radiate artery, perforating
Frontal artery
polar
medial
Frontal artery, polar
Episcleral artery
Suprahyoid artery
Supraorbital artery
Supratrochlear artery
Supraduodenal artery
Suprascapular artery
infraspinous branch of
Ulnar artery
computed tomography of
palmar carpal branch of
deep palmar branch of
dorsal carpal branch of
anterior recurrent
with venae comitantes and ulnar nerve
Central artery
anterolateral
posteromedial
anteromedial
central, anterolateral
precentral
Anterolateral central arteries
Anteromedial central arteries
Rectal artery
inferior
middle
superior
bifurcation of
branch of
Rectosigmoid artery
Precuneal artery
Prefrontal artery
Cystic artery
Medullary artery
posterior segmental
anterior segmental
Pancreatic artery
inferior
greater
dorsal
Hypophyseal artery
inferior
superior
Uterine artery
cardinal ligament with
vaginal branches of
ĐM vai
mũ, 427, 429, 430, 434
sau, 32, 137, 427, 429
ĐM vành
(các) dạng, 217
hình ảnh chụp ĐM đồ, 218, 219
lỗ của, 224
mặt hoành, 216
(của) mặt ức sườn, 217
(các) nhánh bên sau của, 218, 219
nhánh gian thất sau của, 218
nhánh gian thất trước của, 219
(các) nhánh chéo góc của, 219
nhánh mũ của, 219
nhánh nhĩ thất của, 219
nhánh nón ĐM, 218
nhánh tâm thất trái sau của, 217
nhánh tới nút nhĩ thất của, 218
nhánh tới nút xoang nhĩ, 216, 218
(các) nhánh vách gian thất của, 216, 217
phải, 217, 218
lỗ của, 223
(các) nhánh bên sau của, 216
nhánh bờ của, 216, 217
nhánh gian thất sau của, 216, 217
nhánh tâm nhĩ của, 216, 217
trái, 216, 217, 219
nhánh bờ của, 216, 217, 218
nhánh gian thất trước của, 216, 217, 219
nhánh mũ của, 216, 217, 219
ĐM vân trong xa (ĐM quặt ngược Heubner), 140, 141, 142
ĐM vết võng mạc
dưới, 90
trên, 90
ĐM vị, 272, 300, 305, 318, 319, 320, 321
bám tới mạc nối nhỏ, 274
ngắn, 300, 301, 305, 321
nhánh thực quản của, 300
(các) sợi giao cảm theo dọc, 240
phải, 279, 294, 300, 305, 320, 321, 331
phim chụp ĐM, 303
phim chụp ĐM, 303
(các) sợi giao cảm theo dọc nhánh thực quản của, 240
trái, 206, 237, 264, 300, 301, 306, 318, 319, 320, 321, 323, 331, 348, 349, 410
nhánh thực quản của, 237
ĐM vị - mạc nối
đám rối trên, 319, 320
phải, 272, 300, 305, 306, 321
nguyên ủy của, 302
trái, 300, 301, 305, 306, 321
ĐM vị - mác nối, trái, 301
ĐM vị - tá tràng, 279, 294, 301, 304, 305, 306, 321, 322, 327
đám rối trên, 320
phim chụp ĐM, 303
ĐM viền chai, 141, 142
ĐM võng mạc, 90
trung tâm, 85, 87, 90, 91
ĐM xoang nhĩ, 216, 218, 225
ĐM xuyên, 140
ĐM xuyên (ĐM trung tâm giữa sau), 140
Scapular artery
circumflex
dorsal
Coronary artery
variations in
arteriographic views of
opening of
of diaphragmatic surface
of sternocostal surface
posterolateral branches of
posterior interventricular branch of
anterior interventricular branch of
diagonal branches of
circumflex branch of
atrioventricular branch of
conus branch of
posterior left ventricular branch of
arterioventricular nodal branch of
sinuatrial nodal branch of
interventricular septal branches of
right
opening of
posterolateral branches of
marginal branch of
posterior interventricular branch of
atrial branch of
left
marginal branch of
anterior interventricular branch of
circumflex branch of
Distal medial striate artery (recurrent artery of Heubner)
Macular arteriole
inferior
superior
Gastric artery
attached to lesser omentum
short
esophageal branch of
sympathetic fibers along
right
arteriogram of
arteriogram of
sympathetic fibers along esophageal branch of
left
esophageal branch of
Gastro-omental artery
plexus on
right
origin of
left
Gastroepiploic artery, left
Gastroduodenal artery
plexus on
arteriogram of
Callosomarginal artery
Retinal artery
central
Sinuatrial nodal artery
Paramedian artery
Posteromedial central artery

ĐM xuyên, 501
(tử) đùi, 512
sau giữa, 140
tia, 335
trung tâm trước giữa, 140
ĐM xuyên tia, 335
Động tác nhai, các cơ, 54, 55
(Các) đốt da
(của) chi dưới, 543
(của) chi trên
nhìn trước và nhìn sau của, 482
(các) mức của, 164
ranh giới sơ đồ của, 164
sau, 482
trước, 482
Đốt đội, 13, 17, 19, 22, 153, 160
củ sau của, 17, 175, 176
củ trước, 19
cung sau của, 17, 18, 178
cung trước của, 5, 17, 19, 37, 62, 137
diện khớp trên với, 17
diện khớp với răng, 17
khối bên của, 17
lỗ ngang của, 17
lồi cầu chẩm của, 17
mỏm gai của, 18
mỏm ngang, 17, 21, 30, 39, 176
nhìn dưới, 17
nhìn trên, 17
sau, 21
trước, 21
Đốt sống

liên quan tới các TK gai sống, 161
mỏm gai của, hình chụp CT theo mặt phẳng ngang, 242
ngực, 154
thắt lưng, 155
(các) phim chụp X quang, 156
thân của, hình chụp CT theo mặt phẳng ngang, 242, 350
Đốt sống cổ. Xem **thêm Đốt đội (C1); Đốt trục (C2); đốt sống đặc biệt**
cột khớp, 21
(các) dây chằng sọ - cổ ngoài, 21

(các) ĐM của, 171
hình chụp X quang bên, 21
mặt khớp sườn của, 21
nhìn bên phải, 21
nhìn trên, 18
nhìn trước, 17, 171
phía dưới của, 18
phía trên, 18
số của, 161
trên, 17
Đốt sống cổ C1. Xem **Đốt đội (C1)**
Đốt sống cổ C2. Xem **Đốt trục (C2)**
Đốt sống cổ C3, 13
(các) củ của mỏm ngang

sau, 26, 30
trước, 26, 30
diện khớp dưới cho, 19
Đốt sống cổ C4
củ sau của, 18
củ trước của, 18
lá (mảnh) của, 18
mỏm khớp trên, 19
nhìn phía sau - trên của, 17, 18
thân của, 18
Đốt sống cổ C7, 13, 153, 160
củ sau của mỏm ngang của, 30

mỏm gai của, 18, 152, 174, 175, 176, 424
Perforating artery
from thigh
posteromedial
radiate
anteromedial central
Perforating artery, radiate
Mastication, muscles of
Dermatomes
of lower limb
of upper limb
anterior and posterior views of
levels of
schematic demarcation of
posterior
anterior
Atlas (C1)
posterior tubercle of
anterior tubercle of
posterior arch of
anterior arch of

superior articular facet for
dens of, articular facet for
lateral mass of
transverse foramen of
occipital condyle of
spinous process of
transverse process of
inferior view of
superior view of
posterior
anterior
Vertebra. See also **specific vertebrae**
relation to spinal nerves
spinous process of, axial CT images of
thoracic
lumbar
radiographs of
body of, axial CT images of

Cervical vertebrae. See also **Atlas (C1); Axis (C2); specific vertebrae**
articular pillar of
external craniocervical ligaments of
arteries of
lateral radiograph of
costal facets of
right lateral view of
superior view of
anterior view of
inferior aspect of
superior aspect of
number of
upper
C1 vertebra. See **Atlas (C1)**
C2 vertebra. See **Axis (C2)**
C3 vertebra
tubercles of transverse process of
posterior
anterior
inferior articular facet for
C4 vertebra
posterior tubercle of
anterior tubercle of
lamina of
superior articular process of
posterosuperior view of
body of
C7 vertebra
posterior tubercle of transverse process of
spinous process of
nhìn trên, 18
Đốt sống L1, 153, 160
mỏm gai của, 179
mỏm khớp dưới của, 155
mỏm khớp trên của, 155
mỏm ngang của, 338
thân của, 273
Đốt sống L2
nhìn trên của, 155
thân của, 179
Đốt sống L3
cuống của, 155
mỏm gai của, 155
mỏm ngang của, 155
nhìn sau của, 155
thân của, 155, 336, 337
Đốt sống L4
khuyết đốt sống dưới, 155
mảnh của, 155
mỏm gai của, 155
nhìn sau của, 155
thân của, 352
Đốt sống L5, 153, 160
khuyết đốt sống trên, 155
thân của, 352
Đốt sống lồi, 19, 21
Đốt sống ngực, 21
(các) ĐM của, 171
nhìn trước của, 171
thiết đồ ngang qua, 170
Đốt sống ngực T1, 13, 153, 160
mỏm gai của, 197
Đốt sống ngực T4, 230
Đốt sống ngực T6
nhìn ngoài, 154
nhìn trên, 154
Đốt sống ngực T8, 241
Đốt sống ngực T10, 241
Đốt sống ngực T12, 153, 160
mỏm gai của, 152, 174, 175, 177
nhìn ngoài, 154
thân của, 349
Đốt sống thắt lưng
(các) cơ của, 179
cuống, đã cắt bỏ đi, 179
đĩa gian đốt sống, 155
(các) ĐM của, 171
ghép lại, 155
khuyết dưới đốt sống, 155
khuyết sống trên, 155
lỗ của, 155
màng cứng, 162
mỏm gai, 155
mỏm khớp dưới, 155
mỏm khớp trên, 155
(các) mỏm ngang của, 248
mỏm ngang của, 248
mỏm núm vú, 155
nhìn bên trái, 155
nhìn sau của, 153
nhìn trên, 155
nhìn trước của, 171
phiến đĩa của, 155
phim X quang, 156
thân của, 155
thiết đồ ngang qua, 170
Đốt sống thắt lưng - cùng
cuống của, 159
(các) dây chằng của, 159
dây chằng vàng của, 159
lỗ gian đốt sống, 159
mảnh của, 159
mỏm gai của, 159
mỏm khớp dưới, 159
mỏm khớp trên của, 159
mỏm ngang của, 159
Đốt trục (C2), 13, 17, 19, 22, 153
superior view of
L1 vertebra
spinous process of
inferior articular process of
superior articular process of
transverse process of
body of
L2 vertebra
superior view of
body of
L3 vertebra
pedicle of
spinous process of
transverse process of
posterior view of
body of
L4 vertebra
inferior vertebral notch of
lamina of
spinous process of
posterior view of
body of
L5 vertebra
superior vertebral notch of
body of
Vertebra prominens
Thoracic vertebrae
arteries of
anterior view of
cross section through
T1 vertebra
spinous process of
T4 vertebra
T6 vertebra
lateral view of
superior view of
T8 vertebra
T10 vertebra
T12 vertebra
spinous process of
lateral view of
body of
Lumbar vertebra
muscles of
pedicle, sectioned of
intervertebral disc of
arteries of
assembled
inferior vertebral notch of
superior vertebral notch of
foramen of
dura mater of
spinous process of
inferior articular process of
superior articular process of
transverse processes of
transverse process of
mammillary process of
left lateral view of
posterior view of
superior view of
anterior view of
lamina disc of
radiographs of
body of
cross section through
Lumbosacral vertebrae
pedicle of
ligaments of
ligamentum flavum of
intervertebral foramen of
lamina of
spinous process of
inferior articular process of
superior articular process of
transverse process of
Axis (C2)

củ sau của mỏm ngang, 30

cuống, 17
diện khớp sau, 17
mỏm gai của, 17, 174, 176
mỏm khớp dưới, 17
mỏm ngang của, 30
nhìn bên phía sau, 153
nhìn bên - trái, 153
nhìn trên - sau, 17
nhìn trước, 153
phần gian khớp của, 17
răng của, 5, 17, 37, 63
thân của, 17, 21
Đơn vị lỗ xương, 37
Đùi
chi phối cảm giác da của, 538, 540
(các) chỗ bám xương của
nhìn sau của, 491
nhìn trước của, 490
(các) cơ của
nhìn ngoài, 494
nhìn sau, 495
nhìn trước, 491, 493
(các) ĐM của, 500, 501, 512
(các) TK của, 500, 501, 538, 540
nhìn sau của, 502
nhìn trước của, 501
TK bì ngoài của, 538
TK bì trước của, 545
(các) thiết đồ ngang hàng loạt, 505
Đuôi nách, 182, 183
Đuôi ngựa, 160, 161, 170, 179, 339
trong chọc dò thắt lưng, 163
Đường bạch huyết, bàn tay, 468
Đường bán nguyệt, 247
phải, 268
trái, 268
Đường chậu lược, 353, 392
phần chậu của, 358
phần mu của, 358
Đường cơ dép, 513
Đường cung, 248, 251, 255, 259, 279, 348, 352, 353, 356, 486
phần dưới, 252
phần trên, 252
Đường dẫn khí
tới hầu mũi, 37
trong phổi, 204
Đường dẫn khí trong phổi
sơ đồ, 204
Đường dẫn lưu bạch huyết dạ dày, 314
Đường dẫn mật
chi phối TK, 327
trong gan, 292
(Những) đường dẫn truyền TK, trong sinh đẻ (chuyển dạ), 414
(Các) đường dẫn truyền vị giác, 135
Đường dic-đắc (Z), 236
Đường gáy
của sọ, 174, 175, 176
dưới, 14
Đường gian mấu, 487, 489
Đường giữa chân bướm - hàm dưới, 15, 40, 52, 55, 65, 68
Đường giữa đáy chậu, 388
Đường giữa niệu đạo, 388
Đường giữa xương đòn
phải, 268
trái, 268
Đường hàm - móng, 15

posterior tubercle of transverse process of
pedicle of
posterior articular facet of
spinous process of
inferior articular process of
transverse process of
posterior lateral view of
left lateral view of
posterosuperior view of
anterior view of
interarticular part of
dens of
body of
Osteomeatal unit
Thigh
cutaneous innervation of

bony attachments of
posterior view of
anterior view of
muscles of
lateral views of
posterior views of
anterior views of
arteries of
nerves of
posterior view of
anterior view of
lateral cutaneous nerve of
anterior cutaneous nerve of
serial cross sections of

Axillary tail (of Spence)
Cauda equina
in lumbar puncture
Lymphatic pathway, hand
Semilunar line
right
left
Iliopectineal line
iliac part of
pubic part of
Soleal line
Arcuate line

section below
section above
Airway
to nasopharynx
intrapulmonary
Intrapulmonary airway
schema of
Gastric lymph drainage pathways
Biliary tract
innervation of
intrahepatic
Neuropathways, in parturition

Taste pathways

Zigzag (Z) line
Nuchal line
of skull
inferior
Intertrochanteric line
Pterygomandibular raphe

Perineal raphe
Urethral raphe
Midclavicular line
right
left
Mylohyoid line

Đường hậu môn - trực tràng, 393
Đường khớp bướm - chẩm, 63
Đường khớp dọc, 7, 12
Đường khớp gian hàm (trên), 36
Đường khớp khẩu cái
giữa, 8
ngang, 8
Đường khớp trai, 12
Đường khớp vành, 2, 5
Đường lược, 248, 263, 352, 353, 486, 489, 505, 538
Đường lược (hậu môn - trực tràng), 393
Đường mông
dưới, 352, 486
dưới phải, 352, 486
trên, 265, 311
Đường nhận cảm âm thanh, 92
Đường phản xạ căng, 325
(Các) đường phản xạ tự chủ, 325
Đường ráp, 489
Đường tận cùng, 157, 353, 364, 370
Đường thị giác, 120
Đường trắng, 181, 188, 247, 249, 250, 258, 259, 331
hình ảnh chụp CT theo mặt phẳng ngang, 350
Đường trắng Hilton, 392, 393, 394
Đường vào thanh quản, 63, 66, 235

Anorectal line
Sphenooccipital synchondrosis
Sagittal suture
Intermaxillary suture
Palatine suture
median
transverse
Squamous suture
Coronal suture
Pectineal line

Pectinate line

Gluteal line
anterior
right inferior
superior
Sound reception, pathway of
Stretch reflex pathway
Autonomic reflex pathways
Linea aspera
Linea terminalis

Visual pathway
Linea alba

axial CT images of

Anocutaneous line
Laryngeal inlet

E

Eo chậu, 370
phần cùng của, 157
Eo dưới
đường kính ngang của, 354
đường kính trước sau của, 354
nữ, 354
Eo trên
(các) đường kính của, 354
nam, 354
nữ, 354
phim chụp X quang, 355

G

Gai chậu
sau dưới, 486
sau trên, 152, 352, 353, 486
trước, 247, 248, 250, 486, 487, 492
trước trên, 248, 249, 259, 263, 486, 487, 492, 493, 496, 500
Gai mũi
sau, 39
trước, 39
Gai ngồi, 248, 263, 411, 486, 487, 503
nữ, 354
phim chụp X quang, 355
Gan, 126, 196, 197, 272, 278, 293, 294, 297, 331, 339, 342, 347
bao xơ quanh mạch của, 290
bờ dưới của, 268, 275
cấu trúc của, 29
chi phối TK, 168, 326
(các) dạng ĐM và sự cung cấp bên cho, 305
(các) dây chằng của, 287, 312
dây chằng liềm, 253
dây chằng tam giác trái của, 274
dây chằng tròn của, 229, 256, 275, 349
dây chằng vành của, 274
định khu của, 286

Pelvic brim
sacral part of
Pelvic outlet
transverse diameter of
anteroposterior diameter of
female
Pelvic inlet
diameters of
male
female
radiograph of

Iliac spine
posterior inferior
posterior superior
anterior

anterior superior

Nasal spine
posterior
anterior
Ischial spine

female
radiograph of
Liver

perivascular fibrous capsule of
inferior border of
structure of
innervation of
arterial variations and collateral supply of
ligaments of
falciform ligament of
left triangular ligament of
round ligament of

coronary ligament of
topography of

(các) ĐM của, 300, 301
(các) đường dẫn truyền bạch huyết đến, 184
giường của, 287
(các) hạ phân thuỳ của, 289
hạ phân thuỳ sau bên của, 289
hệ thống mạch và đường mật trong gan, 290
hệ thống mạch máu của, 290
lát cắt dưới kính hiển vi độ phóng đại thấp, 292
(các) mặt của, 287
mặt tạng của, 287, 289
mặt thành của, 289
mẫu tiểu thùy bình thường của, 290
mẫu xơ của, 287
mỏm nhú của, 287
nhìn sau, 287
nhìn trước, 287
ở tại chỗ, 288
(sự) phân bố ống (đường) mật, 289
(các) phân thùy phẫu thuật chức năng, 289
phúc mạc tạng của, 331
(những) thay đổi về hình dạng, 288
thiết đồ ngang của, 297, 338
(các) thùy của, 289
thùy đuôi của, 272, 288
(các) thùy giải phẫu, 289
thùy phải, 269, 275, 288
hình chụp CT theo mặt phẳng ngang, 350
thùy trái của, 269, 275, 288
thùy vuông của, 275
tiểu ĐM cửa của, 291
tiểu ĐM quanh cửa, 291
tiểu ĐM trong tiểu thùy, 291
tiểu TM nhập của, 291
(các) TM của, 291
(các) TM dưới tiểu thùy của, 290
TM phân bố của, 291
(các) TM trung tâm của, 290
trước khi sinh, 229
vùng liên quan với, 329
vùng trần của, 329, 342
Gan (bàn chân)
chi phối cảm giác da của, 541
(các) lớp cơ của, 532, 533, 535
Gân Achilles. Xem **Gân gót**

Gân chân ngỗng, 489, 492, 493
(các) chỗ bám của, 489, 515
Gân cơ bán gân, 492, 493, 506, 507
Gân cơ bán màng, 506, 508, 511, 518
rãnh cho bám tận của, 513
Gân cơ bịt trong, 359
Gân cơ cánh tay quay, 448, 449
Gân cơ chày trước, 485, 494, 536, 542
bao hoạt dịch của, 530
chỗ bám của, 515
dây chằng của, 530
Gân cơ duỗi ngón tay cái dài, 444, 469, 470
Gân cơ duỗi ngón út, 469

Gân cơ dưới gai, 423
Gân cơ dưới vai, 423, 425
Gân cơ gan chân, 495, 516, 517, 522
Gân cơ gan tay dài, 418, 420, 446, 447, 454, 460
Gân cơ gấp cổ tay quay, 447, 454

arteries of
lymph pathways to

bed of
segments of
posterior lateral segment of
intrahepatic vascular and duct systems of
vascular system of
low-power section of

surfaces of
visceral surface of
parietal surface of
normal lobular pattern of

fibrous appendix of
papillary process of
posterior view of
anterior view of
in situ
duct distribution in

functional surgical segments of

visceral peritoneum of
variations in form of

cross section of
lobes of
caudate lobe of
anatomic lobes of
right lobe of
axial CT images of

left lobe of
quadrate lobe of
portal arteriole of
periportal arteriole of
intralobular arteriole of
inlet venula of
veins of
sublobular veins of
distributing vein of
central veins of
prenatal
area for
bare area of
Sole (foot)
cutaneous innervation of
muscle layers of
Achilles tendon. See **Calcaneal (Achilles) tendon**
Pes anserinus
attachments of
Semitendinosus tendon
Semimembranous tendon

groove for insertion of
Obturator internus tendon
Brachioradialis tendon
Tibialis anterior tendon

tendinous sheath of
attachment of
tendon of
Extensor pollicis longus tendon

Extensor digitorum minimi tendon
Intraspinatus tendon
Subscapularis tendon
Plantaris tendon

Palmaris longus tendon

Flexor carpi radialis tendon

Gân cơ gấp cổ tay trụ, 418, 454, 460, 465
Gân cơ gấp ngón cái dài, 454
Gân cơ gấp (các) ngón (tay) nông, 418, 454, 471
chỗ bám của, 460
Gân cơ gấp các ngón nông, 460
Gân cơ giạng ngón (tay) cái dài, 444, 469, 470
Gân cơ khép lớn, 501, 506, 510, 511
Gân cơ lưng rộng, 244, 245
trái, 244
Gân cơ mác, 525
Gân cơ mác dài, 535
bao xơ của, 535
Gân cơ mác dài, 536
Gân cơ mác ngắn, 530, 535
Gân cơ mác ngắn, 535
Gân cơ may, 492, 493
Gân cơ ngực bé, 429, 430
Gân cơ thẳng đùi, 485
Gân cơ thắt lưng, 376
Gân cơ thắt lưng - chậu, 504
Gân cơ thon, 485, 492, 493, 506, 507
Gân cơ trên gai, 423, 425
Gân cơ tứ đầu, 493
Gân cơ tứ đầu đùi, 485, 492, 501, 506, 511, 520, 521
(Các) gân duỗi, 420, 441, 444
chung, của cẳng tay, 420, 441, 444
của bàn tay, 445
ở cổ tay, 470
trong ngón tay, 464
Gân (thẳng) đùi, 485, 493, 505, 507, 519
Gân kheo, 508, 510
nguyên ủy của, 507
(Các) gân gấp
chung, của cẳng tay, 443, 446
ở cổ tay, 461
trong các ngón tay, 464
sâu và nông, 462
Gân gót (gân Achilles), 485, 515, 516, 517, 518, 521, 527
cơ dép bám tận vào, 515, 517
Gân trung gian cơ nhị thân, 60
vòng xơ của, 28, 29, 53
Gây tê ngoài màng cứng và chọc dò thắt lưng, 163
Giác mạc, 81, 83, 87, 88, 90, 91
Giao thoa Camper, 461
Giao thoa thị giác, 48, 104, 106, 107, 114, 140, 141, 145, 146, 147
Giường móng, 471
Gò chậu mu, 248, 352, 486, 487
nữ, 354
Gò gian lồi cầu, 514
phim chụp X quang trước - sau, 510
Góc chũm, 9
Góc dưới mu, phim chụp X quang, 355
Góc gan. Xem **Góc kết tràng, phải**

Góc kết tràng
phải, 269, 288, 297
trái, 126, 269, 270, 271, 272, 275, 278, 284, 288, 298, 347
Góc lách, 269, 271. Xem thêm **Góc kết tràng, trái**

Flexor carpi ulnaris tendon

Flexor pollicis longus tendon
Flexor digitorum superficialis tendon
insertion of
Superficialis flexor tendon
Abductor pollicis longus tendon

Adductor magnus tendon

Latissimus dorsa tendon
left
Fibular tendon
Peroneus longus tendon
fibrous sheath of
Fibularis longus tendon
Fibularis brevis tendon
Peroneus brevis tendon
Sartorius tendon
Pectoralis minor tendon
Rectus femoris tendon
Psoas tendon
Iliopsoas tendon
Gracilis tendon

Supraspinatus tendon
Quadriceps tendon
Quadriceps femoris tendon

Extensor tendons
common, of forearm

of hand
at wrist
in fingers
Femoris tendon, rectus

Popliteus tendon
origin of
Flexor tendons
common, of forearm
at wrist
in fingers
profundus and superficialis
Calcaneal (Achilles) tendon

soleus muscle insertion in
Digastric tendon, intermediate
fibrous loop for
Epidural anesthesia and lumbar puncture
Cornea
Camper chiasm
Optic chiasm

Nail bed
Iliopubic eminence
female
Intercondylar eminence
anteroposterior radiograph of

Mastoid angle
Subpubic angle, radiograph of

Hepatic flexure. See **Colic flexure, right**
Colic flexure
right
left

Splenic flexure. See also **Colic flexure, left**

Góc (của) mỏm cùng vai, 420, 421
Góc mống mắt - giác mạc (góc tiền phòng), 87, 88, 90
(các) bè và khoang của, 88

Góc tá - hỗng tràng, 270, 279, 342
Góc tá tràng
dưới, 279
trên, 279
Góc ức, 245
Gối, của thể chai, 146
Gờ đối bình tai, 1, 93
Gờ đối luân tai, 1, 93
trụ của, 1, 93
Gờ luân, 93
trụ của, 93
Gờ Passavant. Xem **Cơ thắt khẩu cái - hầu**

Gờ vòi, 37, 39

H

Hạ đồi, 108, 147, 324
đối giao cảm, 324
(các) ĐM, 148
giao cảm, 324
(các) nhân của
bụng trong, 147
cạnh não thất, 147
cung, 147
lưng trong, 147
sau, 147
trên thị, 147
Hạ sườn
phải, 268
trái, 268
Hạch, nhân nền, 110
Hạch Albini

Hạch bạch huyết
bẹn, 266
cạnh kết tràng, 317
(của) chậu hông và bộ phận sinh dục nam, 408
(của) chậu hông và bộ phận sinh dục nữ, 406
(của) chi dưới, 546
(của) chi trên, 483
cổ, 72, 73, 208
bên sâu, 73
chuỗi ngang của, 72
dưới sâu, 72, 208
dưới sâu bên, 72
sau bên nông, 72
trên nông bên, 72
trên sâu bên, 72
trước nông, 72
trước sâu, 72
cơ mút, 72
cung ĐM chủ, bên, 266, 343, 406
(của) dạ dày, 314
dưới cằm, 73
dưới đòn, 184
dưới hàm, 60, 73
dưới môn vị, 314
(của) đáy chậu nữ, 407
(của) đầu và cổ, 72
gan, 314
gian ngực, 184
(của) hầu và lưỡi, 73
hoành, 184, 266
kết tràng, 317
khí phế quản dưới, 245
khí phế quản trên, 244
lách, 314
nách, 428
ngực (trước), 428
trung tâm, 428
phế quản phổi, 199, 208, 230, 231
(của) phổi, 208
quanh hậu môn, 317
(của) ruột già, 317
(của) ruột non, 316
sigma, 317
tá - tụy, 315
tạng, 266
tạng, 266, 314, 315
(của) thành bụng sau, 266
(của) thận và bàng quang, 343
trên môn vị, 314
trung thất, 243
trực tràng, 317
trước khí quản, 74
tụy, 315
(của) tuyến vú, 184
vị - mạc nối, 314
xoang nhĩ, 225
(Các) hạch bạch huyết bẹn
dưới, 266
dưới nông, 407
nằm ngang, 266
nông, 266, 317, 406, 407, 408, 546
sâu, 266, 406, 407, 408, 546
sâu cao nhất, 266, 408
trên ngoài, 407
trên trong, 407
Hạch bạch huyết bịt, 406
Hạch bạch huyết cạnh bàng quang ngoài, 343
(Các) hạch bạch huyết cạnh khí quản
phải, 208
trái, 208
(Các) hạch bạch huyết cạnh kết tràng, 317
(Các) hạch bạch huyết cạnh ức, 184
Hạch bạch huyết chẩm, 72
(Các) hạch bạch huyết chậu
bên, 406
chung, 266, 317, 343, 408
ngoài, 266, 317, 343, 408, 546
đường dẫn bạch huyết đến, 408
ngoài giữa, 406
trong, 266, 317, 343, 408
(Các) hạch bạch huyết cùng
bên, 266, 408
giữa, 266, 408
(Các) hạch bạch huyết dạ dày, 314, 315
Hạch bạch huyết delta ngực, 483, 484
Hạch bạch huyết dưới đòn, 184
(Các) hạch bạch huyết dưới hàm, 73
(Các) hạch bạch huyết dưới hoành, 184, 266
(Các) hạch bạch huyết dưới môn vị, 314
(Các) hạch bạch huyết ĐM chủ, 266
Hạch bạch huyết ĐM chủ bên, 266, 343, 406
(Các) hạch bạch huyết gan, 314, 315
(Các) hạch bạch huyết gian ngực (Rotter), 184
Hạch bạch huyết gian sườn, 266
Hạch bạch huyết hàm dưới, 72
Hạch bạch huyết hồi - kết tràng, 317
Hạch bạch huyết kết tràng
giữa, 317
phải, 317
trái, 317

Acromial angle
Iridocorneal angle

trabecular meshwork and spaces of
Duodenojejunal flexure
Duodenal flexure
inferior
superior
Sternal angle
Genu, of corpus callosum
Antitragus
Antihelix
crura of
Helix
crus of
Passavant's ridge. See **Palatopharyngeal sphincter (Passavant's ridge)**
Torus tubarius

Hypothalamus
parasympathetic
arteries of
sympathetic
nuclei of
ventromedial
paraventricular
arcuate
dorsomedial
posterior
supraoptic
Hypochondrium
right
left
Ganglion, basal nuclei of
Albini's nodules. See **Fibrous (Albini's) nodule**
Lymph nodes
inguinal
paracolic
of male pelvis and genitalia

of female pelvis and genitalia

of lower limb
of upper limb
cervical
deep lateral
transverse chain of
inferior deep
inferior deep lateral
posterior lateral superficial
superior lateral superficial
superior deep lateral
anterior superficial
anterior deep
buccinator
aortic, lateral
of stomach
submental
subclavian
submandibular
subpyloric
of female perineum
of head and neck
hepatic
interpectoral
of pharynx and tongue
phrenic
colic
inferior tracheobronchial
superior tracheobronchial
splenic
axillary
pectoral (anterior
central
bronchopulmonary
of lung
perianal
of large intestine
of small intestine
sigmoid
pancreaticoduodenal
visceral
celiac
of posterior abdominal wall
of kidneys and urinary bladder
suprapyloric
mediastinal
rectal
pretracheal
pancreatic
of mammary gland
gastro-omental
sinuatrial
Inguinal lymph nodes
inferior
superficial inferior
horizontal
superficial
deep
highest deep
superolateral
superomedial
Obturator lymph node
Prevesical lymph node, lateral

Paratracheal lymph nodes

right
left
Paracolic lymph nodes

Parasternal lymph nodes
Occipital lymph node
Iliac lymph nodes
lateral
common
external
lymphatic pathways to
medial external
internal
Sacral lymph nodes
lateral
middle
Gastric lymph nodes

Deltopectoral lymph node

Subclavian lymph node
Submandibular lymph nodes

Phrenic lymph nodes, inferior

Subpyloric lymph nodes

Aortic lymph nodes
Aortic lymph node, lateral

Hepatic lymph nodes
Interpectoral (Rotter's) lymph nodes
Intercostal lymph nodes
Mandibular lymph node
Ileocolic lymph nodes

Colic lymph nodes
middle
right
left

(Các) hạch bạch huyết kheo, 546
(Các) hạch bạch huyết khí phế quản, 244
dưới, 245
(Các) hạch bạch huyết lách, 314, 315
Hạch bạch huyết (ở) má, 72
(Các) hạch bạch huyết mạc treo tràng, 315
dưới, 266, 317
trên, 266, 314, 317, 321
(Các) hạch bạch huyết mang tai
nông, 72
sâu, 72
Hạch bạch huyết mặt, 72
(Các) hạch bạch huyết môn vị, 315
Hạch bạch huyết mũi - môi, 72
Hạch bạch huyết nách, 428
bên, 483
dọc theo TM nách, 483
cánh tay, 184
dọc theo TM nách, 484
dưới vai, 184
đỉnh, 184
ngực, 184, 428
thiết đồ đứng dọc, 428
trung tâm, 184, 428
(Các) hạch bạch huyết phế quản phổi, 199, 208, 230, 231
(Các) hạch bạch huyết phổi, 208
(Các) hạch bạch huyết sau hầu, 73
(Các) hạch bạch huyết sau môn vị, 314
(Các) hạch bạch huyết sau TM chủ dưới, 343
(Các) hạch bạch huyết sigma, 317
(Các) hạch bạch huyết tá - tụy, 315
Hạch bạch huyết tạng, 266, 314, 315
(Các) hạch bạch huyết tạng
mạc treo tràng dưới, 266
mạc treo tràng trên, 266
tạng, 266
(Các) hạch bạch huyết thắt lưng, 266
(Các) hạch bạch huyết thượng vị dưới, 266
(Các) hạch bạch huyết TM chủ trên, 343
(Các) hạch bạch huyết trên môn vị, 314
Hạch bạch huyết trụ, 483, 484
(Các) hạch bạch huyết trung thất, 184
sau, 266
trước, đường dẫn tới, 184
Hạch bạch huyết trực tràng, 317
giữa, 317
trên, 317
(Các) hạch bạch huyết trước ĐM chủ, 317, 408
Hạch bạch huyết trước khí quản, 74
(Các) hạch bạch huyết trước manh tràng, 317
(Các) hạch bạch huyết tụy, trên, 314
phải, 314
trái, 314
(Các) hạch bạch huyết ụ nhô, 343, 408
Hạch bạch huyết ức - đòn - chũm, 72
(Các) hạch bạch huyết vị - mạc nối
phải, 314
trái, 314
Popliteal lymph nodes
Tracheobronchial lymph nodes
inferior
Splenic lymph nodes
Buccinator lymph node
Mesenteric lymph nodes
inferior
superior
Parotid lymph nodes
superficial
deep
Facial lymph node
Pyloric lymph nodes
Nasolabial lymph node
Axillary lymph nodes
lateral
along axillary vein
brachial
along axillary vein
subscapular
apical
pectoral
parasagittal section of
central
Bronchopulmonary lymph nodes
Pulmonary lymph nodes
Retropharyngeal lymph nodes
Retropyloric lymph nodes
Postcaval lymph nodes, lateral
Sigmoid lymph nodes
Pancreaticoduodenal lymph nodes
Celiac lymph node
Visceral lymph nodes
inferior mesenteric
superior mesenteric
celiac
Lumbar lymph nodes
Epigastric lymph nodes, inferior
Precaval lymph nodes, lateral
Suprapyloric lymph nodes
Cubital lymph nodes
Mediastinal lymph nodes
posterior
anterior, pathway to
Rectal lymph nodes
middle
superior
Preaortic lymph nodes
Pretracheal lymph node
Prececal lymph nodes
Pancreatic lymph nodes, superior
right
left
Promontorial lymph nodes
Sternocleidomastoid lymph node
Gastro-omental lymph nodes
right
left
Hạch bạch huyết xen kẽ, 73
Hạch cảnh - hai thân, 73
Hạch cảnh - vai móng, 73
Hạch chân bướm - khẩu cái, 122, 123, 125, 131, 133, 135, 166, 168
trong hố chân bướm - khẩu cái, 44
(các) nhánh hạch đến, 45
sơ đồ, 133
Hạch chủ thận, 165, 167, 267, 318, 320, 321, 322, 324, 344, 345, 346, 409
mạc treo tràng trên, 267
phải, 318, 320, 323
tạng, 267
trái, 318, 320, 323, 410, 415
Hạch Cloquet, 266, 408
Hạch cổ
giữa, 165
trên, 165, 167
Hạch cổ ngực (sao), 13, 130, 165, 209, 226, 227, 240
nhánh thực quản và TK quặt ngược từ, 240
Hạch cùng, 167, 318
Hạch delta ngực, 483
Hạch dưới hàm, 59, 122, 123, 131, 133, 166, 168
sơ đồ cho, 133
Hạch dưới mang tai, 72
Hạch đá, 131, 135
Hạch đốt sống, 130, 226
Hạch (cảm giác) gai, 258, 321, 324, 327
nhánh bì ngoài của, 258
nhánh nối của, 258
rễ bụng của, 258
rễ lưng của, 180, 325, 327, 328, 345
(các) sợi bì trước của, 258
(các) sợi lên của, 345
(các) sợi xuống của, 345
Hạch gai, lưng, 170
Hạch giao cảm, 409
cổ trên, 130, 132
hạch trên, 125, 128, 131, 133, 134, 210, 226
ngực, 209
ngực, thứ ba, 240
thắt lưng, 170
Hạch giao cảm cổ giữa, 32, 60, 130, 131, 132, 133, 134, 167
Hạch gối, 116, 131, 135
của TK mặt, 97, 116, 125
vị trí của, 124
Hạch hoành, 320, 327
(Các) hạch khí phế quản, 266
Hạch mạc treo tràng, 126
dưới, 165, 167, 318, 323, 409
trên, 165, 167, 168, 267, 298, 318, 320, 322, 323, 324, 325, 328, 344, 345, 346, 409
Hạch mi, 45, 86, 121, 122, 131, 132, 165, 166, 168
(các) rễ của, 131
rễ cảm giác của, 86, 121, 122, 131
rễ đối giao cảm của, 86, 121
rễ giao cảm của, 86, 121, 132
rễ mũi - mi của, 86, 131, 132
rễ vận nhãn của, 132
sơ đồ, 132
Hạch nền, cấu trúc của, 110
Hạch ngực, 167
Hạch nút, 135
Hạch ốc tai, 124
Intercalated lymph node
Jugulodigastric node
Juguloomohyoid node
Pterygopalatine ganglion
in pterygopalatine fossa
ganglionic branches to
schema of
Aorticorenal ganglion
superior mesenteric
right
celiac
left
Cloquet, node of
Cervical ganglion
middle
superior
Cervicothoracic (stellate) ganglion
esophageal and recurrent nerve branches from
Sacral ganglion
Deltopectoral node
Submandibular ganglion
schema for
Subparotid node
Petrosal ganglion
Vertebral ganglion
Spinal sensory ganglion
lateral cutaneous branch of
communicating branch of
ventral root of
dorsal root of
anterior cutaneous fibers of
ascending fibers of
descending fibers of
Spinal ganglion, dorsal
Sympathetic ganglion
superior cervical
superior ganglion
thoracic
thoracic, third
lumbar
Cervical sympathetic ganglion, middle
Geniculum (geniculate ganglion)
of facial nerve
site of
Phrenic ganglion
Tracheobronchial nodes
Mesenteric ganglion
inferior
superior
Ciliary ganglion
roots of
sensory root of
parasympathetic root of
sympathetic root of
nasociliary root of
oculomotor root of
schema of
Basal nucleus, organization of
Thoracic ganglion
Nodose ganglion
Cochlear ganglion

Hạch quanh tâm vị, 314
Hạch Rosenmüller (hạch Cloquet, hạch bẹn sâu cao nhất), 266
(Các) hạch ruột thừa, 317
Hạch sao. Xem Hạch cổ ngực

Hạch sinh ba (bán nguyệt), 86, 116, 117, 132, 133, 134, 135
Hạch tai, 55, 122, 123, 125, 131, 133, 134, 135, 168
  sơ đồ, 134
Hạch tạng, 44, 126, 165, 167, 168, 219, 267, 318, 320, 321, 323, 324, 325, 327, 328, 331, 345, 346, 409
Hạch thắt lưng, 167, 318
Hạch thắt lưng thứ hai, 412
Hạch thân giao cảm thắt lưng
  dưới, 228
  trên, 228
Hạch thận, 344, 345
  phải, 346
  trái, 346
Hạch tiền đình, 95
(Các) hạch trên kết tràng, 317
Hạch trước khớp mu, 408
Hạch trụ, 483
Hạch túi mật (Calot), 315
Hạch tự chủ của bụng, 318
Hạch xoắn ốc, 96
Hải mã, 110, 111, 112
  phẫu tích từ trên, 112
  tua của, 106, 108, 111, 112
  viền trắng của, 112
Hàm
  đóng, khép, 16
  góc của, 1
  hơi mở, 16
  mở rộng, 16
Hãm, 282
  ĐM đến, 59
  của lưỡi, 51, 61
  của môi dưới, 51
  của môi trên, 51
Hang môn vị, 275
  phim chụp X quang có cản quang barium, 279
Hang nhĩ (chũm), 94
Hang (khoang) Retzius, 348
Hành khứu, 107
  bên đối diện, 119
  (các) tế bào của, 119
Hành não, 324. Xem thêm các trang 11, 106, 124, 134, 135, 168, 324, 345
Hành não, 11, 106, 124, 134, 135, 168, 324, 345
  hình ảnh chụp MR theo mặt phẳng ngang, 150
  hình ảnh cộng hưởng từ đứng dọc, 149
  lớp nhân của, 113
  phần thấp của, 135
  thiết đồ ngang của, 124
Hạnh nhân hầu, 37, 63, 64, 66, 67
Hạnh nhân khẩu cái, 51, 52, 58
Hạnh nhân lưỡi, 58
Hạnh nhân tiểu não, 101
(Các) hạt màng nhện, 100, 102, 109
  ăn sọ, 99
  hốc hạt, 99
Hầu
  chi phối TK hướng vào, 62
  (các) cơ của
    mở một phần nhìn từ sau, 67
    nhìn bên, 68
  thiết đồ đứng dọc của, 65
  dẫn lưu bạch huyết của, 73
  (các) ĐM của, 69
  (các) hạch và mạch bạch huyết của, 73
  mở ra nhìn từ sau, 66
  nhìn sau, 75
  thành sau của, 51
  (các) TK của, 62
  thiết đồ đứng dọc của, 63
  (các) TM của, 71
Hầu miệng, 233
  mở ra nhìn từ sau, 66
Hầu mũi, 92
  đường dẫn khí tới, 37
  hình ảnh chụp cộng hưởng từ đứng dọc, 149
Hầu - thanh quản (hạ hầu), 63
  mở ra nhìn từ sau, 66
Hậu môn, 360, 377, 380, 382, 388, 395
  bào thai, 388
  vách sợi ngang, 393
Hậu phòng, 81, 87, 88, 90
Hệ cửa tuyến yên
  đám rối sơ cấp, 148
  đám rối thứ cấp, 148
Hệ TK đối giao cảm
  định khu của, 166
  sơ đồ của, 168
Hệ TK giao cảm
  định khu tổng quát của, 165
  sơ đồ của, 167
Hệ TK tự chủ
  định khu của, 167
  sơ đồ, 167
Hệ thống dẫn truyền, 225
Hệ thống mật trong gan, 292

(Các tế bào) Hình que, 120
Hoành (cơ), 198, 206, 211, 215, 230, 233, 236, 237, 272, 273, 275, 286, 327, 329, 331, 342, 498
  chậu, 361
    mạc của, 364
    mạc dưới và mạc trên của, 392
    mạc trên của, 360, 364, 365, 369, 394
    nam, 358–359
    nữ, 356, 357
  gân trung tâm của, 263
    lá phải của, 194
  lỗ TM chủ chọ, 195, 263, 267
  mặt bụng của, 195
  mầu nguyên ủy của, 30
  nguyên ủy ức của, 195
  nhìn bên của, 233
  phần sườn của, 195, 258
  phần thắt lưng, 195
  (các) TK hoành đến, 193
  thiết đồ ngang, 338
  trụ của, 179, 293, 338, 342
    phải, 263, 270, 293, 297, 331, 339
    trái
  vòm của, 213
    phải, 196, 197
    trái, 196, 197
  vùng liên quan, 330
  mặt ngực của, 193
  afferent innervation of
  muscles of
    partially opened posterior view of
    lateral view of
    median (sagittal) section of
  lymphatic drainage of
  arteries of
  lymph nodes and vessels of
  opened posterior view of
  posterior view of
  posterior wall of
  nerves of
  median section of
  veins of
Oropharynx
  opened posterior view of
Nasopharynx
  airway to
  sagittal MR image of
Laryngopharynx
  opened posterior view of
Anus
  fetal
  transverse fibrous septum of
Posterior chamber
Hypophyseal portal system
  primary plexus of
  secondary plexus of
Parasympathetic nervous system
  topography of
  schema of
Sympathetic nervous system
  general topography of
  schema of
Autonomic nervous system
  topography of
  schema of
Conducting system
Intrahepatic biliary system, schema of
Rods
Diaphragm
  pelvic
    fascia of
    inferior and superior fascia of
    superior fascia of
    male
    female
  central tendon of
    right leaflet of
  caval opening for
  abdominal surface of
  slip of origin of
    sternal part of
  lateral view of
    costal part of
    lumbar part of
  phrenic nerves to
  cross section of
  crura of
    right
    left
  domes of
    right
    left
  area for
  thoracic surface of

Cardia, nodes around
Rosenmüller, node of

Appendicular nodes
Stellate ganglion. See Cervicothoracic ganglion
Trigeminal ganglion of

Otic ganglion
  schema of
Celiac ganglion

Lumbar ganglion
L2 ganglion
Lumbar sympathetic trunk ganglion
  lower
  upper
Renal ganglion
  right
  left
Vestibular ganglion
Epicolic nodes
Presymphyseal node
Cubital node
Cystic node (of Calot)
Autonomic ganglion, abdominal
Spiral ganglion
Hippocampus
  superior dissection of
  fimbria of
  alveus of
Jaw. See also Mandible; Maxilla
  closed
  angle of
  slightly opened
  widely opened
Frenulum
  artery to
  of tongue
  of lower lip
  of upper lip
Pyloric antrum
  barium radiograph of

Mastoid antrum
Retzius, cave of
Olfactory bulb
  contralateral
  cells of
Myelencephalon. See also Medulla oblongata

Medulla oblongata
  axial MR image of
  sagittal MR image of
  nuclear layer of
  lower part of
  cross section of
Pharyngeal tonsil
Palatine tonsil
Lingual tonsil
Cerebellar tonsil, herniation of
Arachnoid granulation
  skull indentation for
  granular foveola for
Pharynx

(Các) Hóc Lieberkühn, 283
Hòm nhĩ, 92, 93, 96, 124, 125
Hõm lào giải phẫu, 444
ĐM quay đến, 469, 470
Họng, 64
Hố bầu dục, 220, 544
viền của, 220
Hố bầu dục (lỗ TM hiển), 250, 544
mạc sàng trong, 249
Hố cạnh bàng quang, 369
Hố cạnh trực tràng, 362, 363, 369
sàn (nền) của, 392
Hố chân bướm, 15
Hố chân bướm, nhìn sau, 14
Hố chân bướm - khẩu cái, 4, 13, 14, 40, 44, 49
Hố chậu, 352, 353, 363, 486
Hố dưới hàm, 15
Hố dưới lưỡi, 15
Hố dưới thái dương, 4, 13
Hố dưới vai, 185
Hố đòn ngực, 428
Hố hai thân, 15
Hố hàm dưới, 12, 16
Hố (ngách) hình lê, 233
Hố kheo, 485
Hố nách, 243, 244, 245
Hố ngồi - hậu môn (hố ngồi - trực tràng), 366, 392
chỗ thông sau giữa bên phải và bên trái, 396
chỗ thông trước hậu môn giữa bên phải và bên trái, 396
khối mỡ của, 376, 380, 392
mủ trong, 396
ngách sau của, 396
ngách trước của, 366, 370, 396
rễ của, 405
vách sợi ngang của, 392, 394, 395
Hố ổ cối, 376, 487
mỡ trong, 487
thiết đồ ngang của, 376
Hố răng cửa, 10, 14, 52, 56
Hố sọ
giữa, 9
sau, 9
(các) ĐM của, 142, 143
(các) TM của, 144
(các) TM sau của, 144
trước, 9
Hố tá tràng
dưới, 270
trên, 270
Hố tam giác, 93
Hố thái dương, khối máu tụ ở, 101
Hố thuyền, 361, 385
Hố thuyền, 93
Hố tiền đình, 377
Hố TM cảnh, 8, 11
Hố trám, 114
Hố trụ, 418
Hố tuyến yên, 5, 9
lúc sinh, 50
Hố vẹt, 420
Hố yên, 6, 9, 39
tuyến yên trong, 37
Hồ lệ, 81, 82
Hốc
lớn, 385
TM (ngoài), 99, 100
Hốc hạt, 99, 102
Hốc hậu môn, 388
Lieberkühn, crypts of
Tympanic cavity
Anatomical snuffbox
radial artery to
Fauces
Fossa ovalis
limbus of
Saphenous opening
cribriform fascia in
Paravesical fossa
Pararectal fossa
floor of
Pterygoid fovea
Pterygoid fossa, posterior view of
Pterygopalatine fossa

Iliac fossa
Submandibular fossa
Sublingual fossa
Infratemporal fossa
Subscapular fossa
Clavipectoral fossa
Digastric fossa
Mandibular fossa
Piriform fossa (recess)
Popliteal fossa
Axillary fossa
Ischioanal fossa

posterior communication between right and left
preanal communication between right and left
fat body of
pus in
posterior recess of
anterior recess of
roof of
transverse fibrous septum of

Acetabular fossa
fat in
transverse section of
Incisive fossa
Cranial fossa
middle
posterior
arteries of
veins of
posterior veins of
anterior
Duodenal fossa
inferior
superior
Triangular fossa
Temporal fossa, hematoma of
Navicular fossa
Scapha, Scaphoid fossa
Vestibular fossa
Jugular fossa
Rhomboid fossa
Cubital fossa
Hypophyseal fossa
at birth
Coronoid fossa
Sella turcica
hypophysis in
Lacrimal lake
Lacuna
magna
lateral (venous)
Granular foveola
Anal pit
Hốc niệu đạo, 385
Hồi cạnh hải mã, 106, 107, 108, 119
Hồi chêm, 106
đỉnh của, 107
Hồi chêm, đỉnh của, 107
Hồi dưới chai (hồi cạnh tận cùng), 106
Hồi đai, 106
eo của, 106, 107
Hồi góc, 105
ĐM não đến, 141
(các) nhánh não đến, 141, 142
Hồi lưỡi, 106
Hồi ổ mắt, 107
Hồi răng, 106, 108, 111, 112, 119
Hồi sau trung tâm, 105
Hồi thái dương
dưới, 105, 107
giữa, 105
trên, 105
Hồi thái dương - chẩm
ngoài, 106, 107
trong, 106, 107
Hồi thẳng, 107
Hồi trán
dưới, 105
giữa, 105
trên, 105
trong, 106
Hồi tràng, 269, 282, 284, 339, 349
dưới niêm mạc của, 280
hệ cơ của, 280
lớp cơ dọc của, 280, 282
lớp cơ vòng của, 280, 282
(các) nang (nốt) bạch huyết của, 280
niêm mạc của, 280
phim chụp X quang có cản quang barium, 280
(các) sợi cơ đến, 282
tận cùng, 271, 281, 282, 362, 363
thanh mạc của, 280
Hồi trên viền, 105
Hồi trước chêm, 106
Hồi trước trung tâm, 105
Hông
(các) chỗ bám xương của
nhìn sau, 491
nhìn trước, 490
(các) cơ, 496
nhìn bên, 494
nhìn sau, 495
(các) ĐM của, 500–502
gấp và duỗi, 543
phim chụp X quang trước - sau, 488
(các) TK của, 503
Hỗng tràng, 269, 270, 271, 278, 279, 297, 298
dưới niêm mạc của, 280
hệ cơ của, 280
lớp cơ dọc của, 280
lớp cơ vòng của, 280
nang bạch huyết của, 280
niêm mạc của, 280
phim chụp X quang có cản quang barium, 279, 280
thiết đồ ngang của, 297, 338
Hơi trong kết tràng, phim chụp X quang, 355

K

Kết mạc, 91
mi mắt, 83
mi mắt dưới, 81
Urethral lacuna
Parahippocampal gyrus
Cuneus
apex of
Ceneus, apex of
Subcallosal gyrus

Cingulate gyrus
isthmus of
Angular gyrus
cerebral artery to
cerebral branches to
Lingual gyrus
Orbital gyrus
Dentate gyrus
Postcentral gyrus
Temporal gyrus
inferior
middle
superior
Occipitotemporal gyrus
lateral
medial
Straight gyrus
Frontal gyrus
inferior
middle
superior
medial
Ileum
submucosa of
musculature of
longitudinal muscle layer of
circular muscle layer of
lymphoid nodules of

mucosa of
barium radiograph of

muscle fibers to
terminal
serosa of
Supramarginal gyrus
Precuneus
Precentral gyrus
Hip
bony attachments of
posterior view of
anterior view of
muscles of
lateral view of
posterior view of
arteries of
flexion and extension of
anteroposterior radiograph of

nerves of
Jejunum

submucosa of
musculature of
longitudinal muscle layer of
circular muscle layer of
lymphoid nodule of
mucosa of
barium radiograph of

cross section of
Air, in colon, radiograph of

Conjunctiva
palpebral
interior palpebral

mi mắt trên, 81
nhãn cầu, 81, 83, 88, 90
Kết mạc mi (mắt), 81
Kết mạc nhãn cầu, 81, 87
Kết tràng
cơ vòng của, 282
góc kết tràng phải của, 297
thiết đồ ngang, 297
hơi trong, phim X quang, 355
lên, 126, 269, 272, 278, 284, 339, 349
hình ảnh cắt lớp điện toán theo mặt phẳng ngang, 350
thiết đồ ngang, 338
vị trí tại, 274
ngang, 269, 270, 273, 278, 284, 291, 294, 298, 299, 339
đi lên đến góc kết tràng trái, 297
hình ảnh cắt lớp điện toán theo mặt phẳng ngang, 350
nhánh tự, 309
thiết đồ ngang, 338
nhánh tự, 311
niêm mạc và hệ thống cơ của, 284
sigma, 167, 168, 269, 271, 284, 391, 392, 393, 394, 412
(những) dạng thay đổi về vị trí, 285
lật lên, 271
tạo quai về phía bên phải, 285
TK tới, 410
TK tới, 410
vùng, 329
xuống, 167, 271, 278, 339, 342
đi xuống từ góc kết tràng trái, 297
thiết đồ ngang, 338, 349
từ góc kết tràng trái, 297
vị trí tại, 274
vùng, 329
Khẩu cái
cứng, 48, 63, 64
mềm, 37, 39, 51, 63, 64, 66
(sự) phát triển của, 50
(các) sợi sau xinap đến các mạch máu và các tuyến của, 44
Khe (ngách) bán nguyệt, 37, 38
với lỗ của các xoang sàng trước, 38
lúc sơ sinh, 50
Khe chân bướm - hàm trên, 4
Khe chếch, 198
của phổi trái, 244
ngoài, 188, 331
trong, 188, 189
Khe đá - nhĩ, 10
Khe đá - trai, 12
Khe gian mông, 152
Khe hở âm hộ, 377
Khe mũi, 11
Khe ổ mắt
dưới, 14, 83
trên, 83
Khe ốc xoắn, 92, 95, 96
Khe sau hạnh nhân, 113
Khe sau nguyệt, 113
Khí quản, 29, 74, 75, 77, 126, 168, 196, 198, 202, 211, 213, 230, 234, 237, 243, 244
(các) ĐM của, 202
niêm mạc thành sau của, 202
(sự) phân nhánh của
hình ảnh chụp CT theo mặt phẳng ngang, 242
(các) sợi chun của, 202
superior palpebral
bulbar
Palpebral conjunctiva
Bulbar conjunctiva
Colon
circular muscle of
right colic flexure of
cross section of
air in, radiograph of
ascending
axial CT images of
cross section of
site of
transverse
ascending to left colic flexure
axial CT images of
tributary from
cross section of
tributary from
mucosa and musculature of
sigmoid
variations in position of
reflected
looping to right side
nerve to
nerve to
area for
descending
descending from left colic flexure
cross section of
from left colic flexure
site of
area for
Palate
hard
soft
growth of
postsynaptic fibers to vessels and glands of
Semilunar hiatus
with opening of anterior ethmoidal air cells
at birth
Pterygomaxillary fissure
Oblique fissure
of left lung
external
internal
Petrotympanic fissure
Petrosquamous fissure
Natal cleft. See **Intergluteal cleft**
Pudendal cleft
Nasal slit
Orbital fissure
inferior
superior
Helicotrema
Retrotonsillar fissure
Postlunate fissure
Trachea
arteries of
mucosa of posterior wall of
bifurcation of
axial CT images of
elastic fibers of
sụn của, 28, 202
TK của, 202
thiết đồ ngang qua, 202
thượng mô của, 202
Khoang bàng quang - âm đạo, 364
Khoang bàng quang - cổ tử cung, 364
Khoang cửa, tấm giới hạn của, 291, 292
Khoang dưới cân, 468
Khoang dưới cứng, 102
Khoang dưới da, mu tay, 462
Khoang dưới móng, 471
Khoang dưới nhện, 87, 99, 102, 109
ngực, 170
trong chọc dò thắt lưng, 163
Khoang dưới niêm mạc, 392
đám rối TM trực tràng trong tại, 393
quanh hậu môn, 396
Khoang đáy chậu
nam, 383
nông, 361, 370, 378, 404, 405
(Các) khoang đáy chậu - chậu hông, 396
Khoang đáy chậu nông, 396
Khoang đĩa gian đốt sống, 156
Khoang gian cầu, 57
Khoang giữa gan tay, 460, 462
Khoang hoạt dịch, 22, 187
Khoang mang tai, 34
Khoang màng phổi
ngách sườn - hoành của, 196, 197, 330, 331
ngách sườn - hoành phải của, 194
ngách sườn - hoành trái của, 104, 206
ngách sườn - trung thất trái của, 194
Khoang mô cái, 462
ngách mu tay của, 460
Khoang ngoài phúc mạc, mô sợi mỡ của, 392
Khoang ngoài (trên) màng cứng
mỡ trong, 170
trong chọc dò thắt lưng, 162
Khoang quanh cửa, 291
Khoang quanh hậu môn, 392, 393, 396
(Các) khoang quanh xoang, 291
Khoang Retzius. Xem **Khoang sau xương mu (trước bàng quang)**
Khoang sau hậu môn
nông, 396
sâu, 396
Khoang sau xương mu (trước bàng quang) (Retzius), 48, 348, 364, 396
mỡ trong, 251
Khoang sườn - trung thất, 331
bên, 198
trên, 198
Khoang trên củng mạc, 83, 87
Khoang trên màng mạch, 87, 88
Khoang trên ức (Burns), 28
Khoang trực tràng - âm đạo, 364, 369
Khoang trực tràng - bàng quang
sau bàng quang, 396
sau tuyến tiền liệt, 396
trước trực tràng, 396
cartilage of
nerve of
cross section through
epithelium of
Vesicovaginal space
Vesicocervical space
Portal space, limiting plate of
Subaponeurotic space
Arachnoid-dura interface
Subcutaneous space, dorsal hand
Subungual space
Subarachnoid space
thoracic
in lumbar puncture
Submucous space
internal rectal venous plexus in
perianal
Perineal space
male
superficial
Perineopelvic spaces
Perineal compartment, superficial
Intervertebral disc space
Interglobular space
Midpalmar space
Synovial cavities
Parotid space
Pleural cavity
costodiaphragmatic recess of
right costodiaphragmatic recess of
left costodiaphragmatic recess of
left costomediastinal recess of
Thenar space
dorsal extension of
Extraperitoneal space, fibrofatty tissue of
Epidural space
fat in
in lumbar puncture
Periportal space
Perianal space
Perisinusoidal spaces
Retzius space. See **Retropubic (prevesical) space (of Retzius)**
Postanal space
superficial
deep
Retropubic (prevesical) space (of Retzius)
fat in
Costomediastinal space
lateral
superior
Episcleral space
Perichoroidal space
Suprasternal space
Rectovaginal space
Rectovesical space
retrovesical
retroprostatic
prerectal

Khoang trực tràng - cổ tử cung, 369
Khoang trước xương cùng, 364, 396
Khối mỡ
dưới (xương) bánh chè, 511
trên (xương) bánh chè, 511
Khối mỡ, hố ngồi trực tràng, 376
Khối mỡ ổ mắt, 83
Khớp bàn - ngón tay, 458
Khớp cổ chân - bàn chân, 523
Khớp cổ chân ngang, 523
Khớp cổ tay - bàn tay, 455
bao khớp của, 454
bao khớp đầu tiên, 455
Khớp cùng - chậu, 358
nữ, 354
phim chụp X quang, 355
Khớp cùng vai - đòn, 423, 425
bao của, 423
Khớp đội trục, 19
bên, 19
bao, 21
giữa, nhìn trên, 22
phim X quang, 17
Khớp gian đốt bàn, 455
Khớp gian đốt gần, 418

Khớp gian đốt ngón, 418
(các) bao và (các) dây chằng của, 528
Khớp gian đốt sống, 18
Khớp gối
bao khớp của, 506, 508, 519
bên trong của, 508
chỗ bám của, 511
(các) dây chằng của, 508, 509
(các) dây chằng bên của, 509
(các) dây chằng chéo của, 509
(các) ĐM của, 507
nhìn cắt đứng dọc, 511
nhìn ngoài, 506
nhìn sau, 511
nhìn trong, 506
nhìn trước, 507, 508
phải
trong tư thế duỗi, 507, 509
trong tư thế gấp, 509
phim chụp X quang trước - sau, 510
ổ khớp của, 511
trong tư thế duỗi, 507
trong tư thế gấp, 509, 543
trong tư thế hơi gấp, 507
Khớp hông
bao của, 504
(các) dây chằng, 492
dây chằng chậu - đùi, 496
nhìn bên, 487
nhìn sau, 487
nhìn trước, 487
phim chụp X quang trước - sau, 488
Khớp (mặt khớp) liên mỏm khớp, 246
bao của, 21, 22
C2-3, 19, 21, 22
C3–4, 21
(Các) khớp móc - đốt sống, 19
Khớp mu, 247, 259, 263
hình ảnh chụp MR theo mặt phẳng đứng dọc, 397
nam, 354
nữ, 354
phim chụp X quang, 355
vùng trên của, 376
Khớp nhẫn giáp, 77
điểm Pivot, 79
Khớp ổ chảo - cánh tay, 423

Rectocervical space
Presacral space
Fat pad
infrapatellar
suprapatellar
Fat body, of ischioanal fossa
Orbital fat body
Metacarpophalangeal (MP) joint
Tarsometatarsal joint
Tarsal joint, transverse
Carpometacarpal joint
articular capsule of
capsule of first
Sacroiliac joint
female
radiograph of
Acromioclavicular joint
capsule of
Atlantoaxial joint
lateral
capsule of
median, superior view of
radiograph of
Intermetacarpal joint
Proximal interphalangeal (PIP) joint
Interphalangeal joint
capsules and ligaments of

Intervertebral joint
Knee
joint capsule of
interior of
attachment of
ligaments of
collateral ligaments of
cruciate ligaments of
arteries of
sagittal view of
lateral view of
posterior view of
medial view of
anterior views of
right
in extension
in flexion
anteroposterior radiograph of

articular cavity of
in extension of
in flexion of
slightly in flexion
Hip joint
capsule of
ligaments of
iliofemoral ligament of
lateral view of
posterior view of
anterior view of
anteroposterior radiograph of

Zygapophyseal (facet) joint
capsule of
C2–3
C3-4
Uncovertebral joints
Pubic symphysis
sagittal MR images of

male
female
radiograph of
superior portion of
Cricothyroid joint
pivot point of
Glenohumeral joint

Khớp quay cổ tay, 453, 455
Khớp quay - trụ dưới, 455
Khớp sụn sườn, 186
Khớp sụn trong, 186
Khớp sụn xương ức, 419
Khớp sườn - đốt sống, 243
nhìn phải - bên sau của, 187
nhìn trái - bên, 187
thiết đồ ngang của, 187
Khớp thái dương - hàm dưới
dây chằng bên của, 40
đĩa khớp của, 54, 55
Khớp ức - cán ức, 186
Khớp ức - đòn, 196
đĩa khớp của, 419
ổ khớp của, 419
thiết đồ ngang của, 243
(Các) khớp ức - sườn, 186
Khớp xương ức - sườn, 419
Khúc cong cột sống lưng, 153
Khuyết đốt sống
dưới, thắt lưng, 155
trên, thắt lưng, 155
Khuyết gian bình tai, 93
Khuyết gian phễu, 66
Khuyết giáp trên, 77
Khuyết hàm, 15
Khuyết mác, 513
Khuyết ngồi
bé, 248, 486
lớn, 248, 486
Khuyết ổ cối, 352, 486
Khuyết tâm vị, 236, 275
Khuyết tiểu não
sau, 97, 113
trước, 97
Khuyết TM cảnh, 28, 181, 196
Khuyết trên ổ mắt, 1
lỗ, 2
Khuyết trên vai, 184, 185, 420, 421, 423, 427
Khuyết trước chẩm, 105
Khuyết tụy, 298
Khuỷu (tay)
cơ của, 447–448
chỗ bám, 450, 451
dây chằng của, 438
(các) phim chụp X quang
bên, 437
trước sau, 437
vòng nối quanh, 434
(các) xương của, 436

L

Lá, 113, 115, 144
Lá dính, 111
Lách, 196, 197, 272, 273, 288, 290, 293, 297, 331, 347, 349
ấn dạ dày, 299
ấn thận, 299
bao xơ của, 299
bờ trên của, 299
cực sau, 299
cực trước, 299
(các) ĐM của, 300, 301
hình ảnh chụp CT theo mặt phẳng ngang, 350
mặt hoành của, 299
mặt kết tràng, 299
mặt tạng, 299
ở tại chỗ, 299, 347
rốn của, 299
thanh mạc của, 299
thiết đồ ngang của, 297, 299, 338

Radiocarpal joint
Radioulnar joint, distal
Costochondral joint
Interchondral joints
Manubriosternal synchondrosis
Costovertebral joint
right posterolateral view of
left lateral view of
transverse section of
Temporomandibular joint
lateral ligament of
articular disc of
Manubriosternal joint
Sternoclavicular joint
articular disc of
articular cavities of
transverse section of
Sternocostal articulations
Sternocostal joint
Lumbar curvature
Vertebral notch
inferior, lumbar
superior, lumbar
Intertragic notch
Interarytenoid notch
Thyroid notch, superior
Mandibular notch
Fibular notch
Sciatic notch
lesser
greater
Acetabular notch
Cardiac notch
Cerebellar notch
posterior
anterior
Jugular notch
Supraorbital notch
foramen
Suprascapular notch

Preoccipital notch
Pancreatic notch
Elbow
muscles of
attachments of
ligaments of
radiographs of
lateral
anteroposterior
anastomoses around
bones of

Folium
Lamina affixa
Spleen

gastric impression of
renal impression of
fibrous capsule of
superior border of
posterior extremity of
anterior extremity of
arteries of
axial CT images of

diaphragmatic surface of
colic impression of
visceral surface of
in situ
hilum of
serosa of
cross section of

(các) TM của, 309
túy của, 299
vùng cho, 329
Lều tiểu não, 86, 101, 103, 144, 145
hình ảnh chụp MR theo mặt phẳng đứng dọc, 149
xoang thẳng trong, 106
Liềm bẹn, 250
gân kết hợp, 250, 253, 259, 263
Liềm não, 39, 48, 102, 103, 141, 144
Liềm tiểu não, 144
Lồi đĩa thắt lưng, 161
Lõm (ấn) hạch sinh ba, 9
Lõm trung tâm, 87, 90
Lòng (ruột), 326
Lỗ âm đạo, 388
Lỗ bầu dục, 4, 8, 11, 14, 45, 46
bị bịt lại, 229
trước khi sinh, 229
van của, 221
Lỗ bẹn
nông, 249, 259, 261, 386, 544
sâu, 251, 259, 261, 362, 363, 369, 386
trụ ngoài và trụ trong của, 259
vị trí của, 274
Lỗ bên (lỗ Luschka), 109

Lỗ bịt, 248
phim chụp X quang, 355
phim chụp X quang trước - sau, 488
Lỗ bướm - khẩu cái, 4, 6, 13, 14, 38, 40, 42
Lỗ cằm, 15
Lỗ chũm, 10
Lỗ cùng, 157
Lỗ dưới ổ mắt, 12, 36
Lỗ đỉnh, 53
Lỗ đỉnh, 7
Lỗ ĐM chủ, 195
Lỗ cùng chậu hông, phim chụp X quang, 355
Lỗ gai, 11, 14, 46
Lỗ gian đốt sống, 19, 180
bờ dưới của, 154
phim chụp X quang, 156
thắt lưng, 155
Lỗ gian não thất (Monro), 106, 109, 111, 115, 145, 146
trái, 108
Lỗ giữa (lỗ Magendie), 109

Lỗ hàm dưới, 15
TK huyệt răng dưới vào, 46
Lỗ hậu môn - trực tràng, 358
Lỗ hồi tràng, 284
nhu, 282
(các) sợi cơ của, 282
Lỗ khẩu cái
bé, 8, 11, 38, 39, 52, 56
lớn, 8, 11, 38, 56
(Các) lỗ Kohn, 204
Lỗ lệ - mũi, lúc sơ sinh, 50
Lỗ liên lạc bướm, 11
Lỗ lớn, 8, 9, 11, 14, 58, 123, 127
Lỗ Luschka. Xem **Lỗ bên**

Lỗ Luschka, 19, 108, 109
Lỗ mạc nối, 331

Lỗ mạc nối (Winslow), 272, 273, 275, 288, 331
veins of
pulp of
area for
Tentorium cerebelli
sagittal MR image of

straight sinus in
Inguinal falx
conjoint tendon of
Falx cerebri, Cerebral falx
Falx cerebelli
Lumbar disc protrusion
Trigeminal impression
Fovea centralis
Lumen
Vaginal orifice
Foramen ovale
obliterated
prenatal
valve of
Inguinal ring
superficial
deep

lateral and medial crus of
site of
Lateral aperture (foramen of Luschka)
Obturator foramen
radiograph of
anteroposterior radiograph of

Sphenopalatine foramen

Mental foramen
Mastoid foramen
Sacral hiatus
Infraorbital foramen
Apical foramen
Parietal foramen
Aortic hiatus
Pelvic foramina, radiograph of

Foramen spinosum
Intervertebral foramen
lower margin of
radiograph of
lumbar
Interventricular foramen (of Monro)
left
Median aperture (foramen of Magendie)
Mandibular foramen
inferior alveolar nerve entering
Anorectal hiatus
Ileal orifice
papillary
muscles fibers of
Palatine foramen
lesser
greater
Pores of Kohn
Nasolacrimal foramen, at birth
Sphenoid emissary foramen
Foramen magnum
Foramen of Luschka. See **Lateral aperture (foramen of Luschka)**
Luschka, foramen of
Epiploic foramen. See **Omental foramen**
Omental foramen (of Winslow)
que thông trong, 272
Lỗ Magendie (lỗ giữa), 108
Lỗ Magendie. Xem **Lỗ giữa,** 109

Lỗ Monro. Xem **Lỗ gian não thất**

Lỗ môn vị, 276, 279
Lỗ mũi
sau, 14
trước, 1
Lỗ mũi sau, 8, 13, 14, 37, 38, 39, 52, 55, 66, 67
Lỗ mũi trước, 1
Lỗ ngang, 19
Lỗ ngồi
bé, 352, 353, 357
lớn, 352, 353, 357, 540
Lỗ niệu - dục, 367
Lỗ niệu đạo, 388
ngoài, 360, 377, 379, 382, 385, 388
ngoài, nữ, 395
Lỗ niệu đạo ngoài, 361
Lỗ niệu quản, 384
phải, 366
trái, 366
Lỗ nuôi xương, 489, 513
Lỗ ống tai
ngoài, 8, 13, 92, 93
hình ảnh cắt lớp điện toán theo mặt phẳng ngang, 150
hình ảnh cộng hưởng từ theo mặt phẳng ngang, 150
nhánh tai của TK lang thang, 24

sụn và xương, 93
thiết đồ đứng ngang chéo, 93
trong, 92, 97, 123
Lỗ ống tai trong, 97
Lỗ rách, 8, 10
(các) TK đá của, 10
Lỗ sàng
sau, 2, 11
trước, 2, 11, 12
Lỗ tâm vị, 276
Lỗ thực quản, 195
Lỗ TM cảnh, 103, 125, 126, 127
Lỗ trâm - chũm, 25, 123, 125
Lỗ tròn, 11, 45
Lỗ tứ giác, sau
ĐM mũ cánh tay trong, 427
Lỗ (khe) Winslow, 288, 331. Xem **Lỗ mạc nối**
Lỗ tử cung, 371
Lồi bên, 111
Lồi cằm, 1
Lồi cầu
ngoài, 489
trong, 489
Lồi cầu chẩm, 9, 30, 128
Lồi củ chậu, 248
Lồi củ delta, 420
Lồi củ cơ mông, 489
Lồi cung, 9
Lỗ cùng
sau, 157, 353
sau, thứ tư, 357
phim chụp X quang, 156
trước, 157, 353, 358
Lồi cựa, 111, 112
Lồi môi - bìu, 388
Lồi não
probe in
Magendie, foramen of
Foramen of Magendie. See **Median aperture (foramen of Magendie)**
Foramen of Monro. See **Interventricular foramen (of Monro)**
Pyloric orifice
Nares
posterior
anterior
Choana

Nostril
Foramen transversarium
Sciatic foramen
lesser
greater
Urogenital hiatus
Urethral orifice
external
female external
Urethral meatus, external
Ureteric orifice
right
left
Nutrient foramen
Acoustic meatus
external
axial CT images of

axial MR image of

auricular branch of vagus nerve to
cartilaginous and osseous
coronal oblique section of
internal
Acoustic opening, internal
Foramen lacerum
petrosal nerves of
Ethmoidal foramen
posterior
anterior
Cardiac orifice
Esophageal hiatus
Jugular foramen
Stylomastoid foramen
Foramen rotundum
Quadrangular space, posterior
circumflex humeral artery in
Foramen of Winslow. See **Omental foramen (of Winslow)**
Uterine ostium
Collateral eminence
Mental protuberance
Condyle
lateral
medial
Occipital condyle
Iliac tuberosity
Deltoid tuberosity
Gluteal tuberosity
Arcuate eminence
Sacral foramen
posterior
fourth posterior
radiograph of
anterior
Calcar avis
Labioscrotal swelling
Colliculus

(các) cánh tay của, 114
dưới, 106, 111
cánh tay của, 111
trái, 144
trên, 106, 107, 111, 114, 115, 116, 132, 143, 144
cánh tay của, 111
trái, 144
Lồi thanh quản, 77
Lồi (của) thể chai, 143, 145
Lồi thực quản, màng ngoài tim, 215
Lồi tinh (ụ núi), 366, 384
Lông mi, 81
Lợi (nướu)
tấm riêng của, 57
thượng mô của, 57
Lớp bao tinh hoàn
lá tạng của, 390
lá thành của, 390
Lớp đệm gian cơ, 326
Lớp đệm móng, 471
Lớp nguyên bào tạo ngà, 57
Lớp nội tủy, 108
Lớp (màng) Scarpa, 249, 380
chỗ bám vào mạc đùi, 249
Lớp thượng bì, 471
Lớp trắng, 390
Lưng
(các) cơ của
lớp nông, 174
lớp sâu, 176
(các) hình ảnh cắt lớp điện toán theo mặt phẳng ngang, 350
lớp trung gian, 175
giải phẫu bề mặt của, 152
(các) TK của, 177, 179
thiết đồ ngang vùng thắt lưng, 179
(các) xương và (các) dây chằng, 153-157
Lưng yên, 9
Lược, 393
Lưỡi tinh, vùng cho, 390
Lưỡi, 37, 39, 59, 125
(các) cơ của, 59, 60
đứng và ngang, 60
(các) cơ bên trong (nội tại) của, 128
cơ dọc dưới của, 128
cơ dọc trên, 128
dẫn lưu bạch huyết của, 73
đầu của, 58
(các) hạch và mạch bạch huyết của, 73
hãm của, 51
hình ảnh chụp MR theo mặt phẳng đứng dọc, 149
hốc tuyến của, 58
lưng của, 58
nhìn bên của, 59
rễ của, 58, 235
sau, 125
sơ đồ nối của, 58
thân của, 58
thiết đồ đứng ngang của, 60
thiết đồ ngang của, 60
(các) tuyến nước bọt và, 60
vị giác trước, 125
Lưỡi (phổi), 15, 113, 115, 144, 199
phế quản tới, 202
Lưỡi gà, 51
của bàng quang, 366, 385
(Sự) lưu thông của dịch não tủy, 109
brachia of
inferior
brachium of
left
superior
brachium of
left
Laryngeal prominence
Splenium, of corpus callosum
Esophageal prominence, pericardial
Seminal colliculus
Eyelashes
Gingiva; Gum
lamina propria of
epithelium of
Tunica vaginalis
visceral layer of
parietal layer of
Intermuscular stroma
Nail matrix
Odontoblast layer
Ependyma
Scarpa's (membranous) layer
fascia latae attachment to
Eponychium
Tunica albuginea
Back
muscles of
superficial layers of
deep layer of
axial CT images of
intermediate layer of
surface anatomy of
nerves of
lumbar region, cross section of
bones and ligaments of
Dorsum sellae
Pecten
Rete testis, area of
Tongue
muscles of
vertical and transverse
intrinsic muscles of
inferior longitudinal muscle of
superior longitudinal muscle of
lymphatic drainage of
apex of
lymph vessels and nodes of
frenulum of
sagittal MR image of
crypt of
dorsum of
lateral view of
root of
posterior
schematic stereogram of
body of
frontal section of
horizontal section of
salivary glands and
taste anterior of
Lingula
bronchi to
Uvula
of urinary bladder
Cerebrospinal fluid, circulation of

M

Mạc
âm đạo, 391
bịt, 356, 369, 379, 402, 411
trên cơ bịt trong, 356
bìu, 250, 261
bìu, 249
nông, 395
bọc cơ dưới đòn, 428
bọc cơ ngực bé, 428
bọng, túi, 348, 361, 366, 369, 391, 396
Camper, 348, 361, 378
cánh tay, 428
cẳng tay sau, sự dầy lên, 468
(của) chân, 522, 546
cổ
(các) cơ được bao bởi, 188
lớp bọc của, 26, 28
lớp trước khí quản của, 28
cơ bịt trong, 364, 392, 402, 411
(của) cơ dưới (xương) móng, 428
cơ lưng rộng, 428
cơ ngực bé, 428
cơ răng trước, 428
cơ vuông thắt lưng, 179
dartos, 390
delta, 26
dưới đòn, 428
dưới gai, 174, 177
dưới hoành, 236
dưới (xương) móng, 28
dưới thanh mạc, 412
(thuộc) dương vật, 249
đáy chậu, 356
ngang sâu, 384
nông, 348, 366, 370, 378, 380, 381, 395, 396, 404, 405, 411
sâu, 355, 361, 370, 378, 381, 382, 383, 391, 396, 404, 405
đòn - ngực, 188, 428
gan chân
ngoài, 532
trong, 532
gian cốt
gan tay, 462
mu tay, 462
hầu - nền, 52, 73
hoành, 342
dưới, 348, 349
mang tai, 26
miệng - hầu, 60, 63, 65
mu - cổ tử cung
phần ngang, 372
phần xa, 372
nách, 428
có cửa sổ, 428
phần trước của, 428
ngang, 179, 252, 259, 261, 331
ngoài phúc mạc, 252, 261, 412
ngực, 182, 428
(các) lớp nông và sâu của, 428
ngực - thắt lưng, 174, 175, 176, 177, 330
(các) lớp của, 179
lớp giữa của, 179
lớp sau của, 176, 179, 330
lớp trước của, 176, 179
nội chậu, 364
nông, 390
(của) ổ mắt và nhãn cầu, 83
phủ trên cơ khép ngón cái, 460
rốn trước bàng quang, 251, 252, 260, 348, 364, 365
sàng, trong lỗ hiện, 249

Fascia
vaginal
obturator
over obturator internus muscle
cremasteric
scrotal
superficial
investing subclavius muscle
investing pectoralis minor muscle
vesicle
Camper's
brachial
posterior antebrachial, thickening of
of leg
cervical
muscles invested by
investing layer of
pretracheal layer of
obturator internus
of infrahyoid muscle
latissimus dorsi
of pectoralis minor muscle
serratus anterior
quadratus lumborum
dartos
deltoid
subclavius
intraspinatus
intradiaphragmatic
infrahyoid
subserous
penile
perineal
deep transverse
superficial
deep
clavipectoral
plantar
lateral
medial
interosseous
palmar
dorsal
pharyngobasilar
diaphragmatic
inferior
parotid
buccopharyngeal
pubocervical
horizontal portion of
distal portion of
axillary
fenestrated
anterior part of
transversalis
extraperitoneal
pectoral
superficial and deep layers of
thoracolumbar
layers of
middle layer of
posterior layer of
anterior layer of
endopelvic
superficial
of orbit and eyeball
over adductor pollicis muscle
umbilical prevesical
cribriform ... of saphenous

sâu (Buck), 249, 250, 253, 348, 380, 381, 382, 383, 396, 401, 403, 405
Scarpa, 348, 361, 378
chỗ bám của, 380
Sibson, 230
thái dương, 26, 54
lớp nông của, 54
lớp sâu của, 54
thận, 339, 342, 347
Gerota, 342
lá sau của, 179, 342
lá trước của, 179
thiết đồ đứng dọc qua, 342
thiết đồ ngang qua, 342
tinh, 249, 250, 259, 261
ngoài, 249, 250, 251, 257, 259, 260, 261, 361, 380, 390, 405
trong, 251, 261, 390
nguyên ủy của, 260, 261
trên hoành, 236
trong chậu cạnh bàng quang, 366
trong cột sống, 424
trực tràng, 348, 364, 378, 384, 391, 392, 393, 394, 396
trực tràng - bàng quang, 384, 391, 396
trực tràng - (tuyến) tiền liệt (Denonvilliers), 348, 359, 361, 386, 391, 396
trước cột sống, 60, 63, 65
trước khí quản, 63
lá tạng của, 202
trước xương cùng, 348, 364, 396
tử cung, 364
tử cung - âm đạo, 369, 370, 378
xương chậu, 372
Mạc (cân mông), 330, 494, 495
trên cơ mông nhỡ, 174
Mạc Buck. Xem **Mạc sâu**

Mạc Camper, 348
Mạc Colles. Xem **Mạc đáy chậu nông**
Mạc cơ bìu, 250
Mạc cơ thắt lưng lớn, 342
Mạc Denonvilliers. Xem **Mạc sau tiền liệt**

Mạc dưới da (mỡ) Camper, 249, 361, 348, 378, 380
Mạc (cơ) dưới gai, 174, 177
Mạc dưới thanh mạc, 412
Mạc đáy chậu nông (mạc Colles), 358, 361, 366, 370, 378, 380, 411
chỗ bám của, 380
Mạc đòn ngực, 428
cơ dưới đòn được bao bởi, 188
cơ ngực bé được bao bởi, 188

Mạc đùi, 250, 500, 544
chỗ bám tới lớp Scarpa, 249
của chân, 546
Mạc Gerota. Xem **Mạc thận, của Gerota**
Mạc giữ bánh chè
dải chậu - chày hòa vào, 508
ngoài, 492, 493, 507, 508, 519, 520
trong, 492, 493, 501, 506, 508, 519, 520
Mạc giữ gân cơ mác
dưới, 518, 521, 525, 527
trên, 516, 517, 521, 527
Mạc giữ gân duỗi, 444, 446, 468, 469, 470, 530, 542
dưới, 530, 542
trên, 519, 521, 530
deep (Buck's)

Scarpa's
attachment of
Sibson's
temporal
superficial layer of
deep layer of
renal
Gerota's
posterior layer of
anterior layer of
sagittal section of
transverse section of
spermatic
external

internal
origin of
supradiaphragmatic
paravesical endopelvic
intraspinous
rectal

rectovesical

rectoprostatic (Denonvilliers')

prevertebral
pretracheal
visceral layer of
presacral
uterine
uterovaginal
pelvic
Gluteal aponeurosis
over gluteus medius muscle
Buck's fascia. See **Deep (Buck's) fascia**
Camper's fascia
Colles' fascia. See **Superficial perineal (Colles') fascia**
Cremaster fascia
Psoas major fascia
Denonvilliers' fascia. See **Rectoprostatic (Denonvilliers') fascia**
Camper's (fatty) layer of subcutaneous tissue
Infraspinatus fascia
Subserous fascia
Superficial perineal (Colles') fascia
attachment of
Clavipectoral fascia
subclavius muscle invested by
pectoralis minor muscle invested by
Fascia lata
attachment to Scarpa's layer of leg
Gerota's fascia. See Renal fascia, Gerota's
Patellar retinaculum
iliotibial tract blended into
lateral
medial

Fibular retinaculum
inferior
superior
Extensor retinaculum

inferior
superior
Mạc giữ gân gấp, 447, 460, 461, 462, 465, 474, 516, 517, 534, 535, 541
được lấy đi, 454
ngang, 465
Mạc hầu - nền, 52
Mạc má hầu, 60, 63, 65
Mạc mu - cổ tử cung, 372
Mạc ngoài phúc mạc, 412
Mạc nối
nhỏ, 273, 275, 288
bờ tự do bên phải của, 278, 279, 298
chỗ bám của ĐM vị, 274
lớp sau của, 319
lớp trước của, 319
(các) mạch máu đến bờ bên phải của, 348
lớn, 269, 271, 273, 284, 288, 339
chỗ bám của các mạch máu vị - mạc nối, 274
(các) lớp sau của, 319
(các) lớp trước của, 294, 319
Mạc sàng, 546
Mạc sâu (Buck), 249, 250, 348, 361, 380, 381, 382, 383, 396, 401, 403, 405
vách gian hang của, 382, 385
Mạc thận, 339, 342, 347
Gerota, 342, 347
lá sau của, 179, 342
lá trước của, 179
thiết đồ đứng dọc của, 342
thiết đồ ngang của, 342
Mạc treo buồng trứng, 370
(các) lá của, 372
Mạc treo kết tràng
ngang, 269, 270, 271, 272, 273, 278, 284, 307
chỗ bám của, 298, 299
sigma, 271, 284, 307, 329, 340
chỗ bám của, 274
Mạc treo ruột thừa, 281, 283, 322
Mạc treo tràng
của hồi tràng, 280
của hỗng tràng, 280
(các) lá phúc mạc của, 326
rễ của, 270, 274, 278, 296, 298, 310, 340, 362, 363
TM mạc treo tràng trên và, 310
của ruột non, 349
Mạc treo tử cung (Dây chằng rộng), 371
Mạc treo vòi tử cung, 369
(các) lá của, 372
Mạc trong chậu, 364
Mạc trực tràng - tuyến tiền liệt (trực tràng - bàng quang) (Denonvilliers), 348, 359, 361, 386, 391, 396
Mạch bạch huyết
của chi dưới, 546
của chi trên, 483
của chậu hông và bộ phận sinh dục, 406, 408
của dạ dày, 314
của đáy chậu nữ, 407
của đầu và cổ, 72
(các) đường dẫn lưu của, 204
của gan, 291
của khí quản, 202
của phổi, 208
của ruột già, 317
của ruột non, 316
của thành bụng sau, 266
của thận và bàng quang, 343
của tuyến vú, 184
Flexor retinaculum

removed
transverse
Pharyngobasilar fascia
Buccopharyngeal fascia
Pubocervical fascia
Extraperitoneal fascia
Omentum
lesser
right free margin of

attachment of gastric artery
posterior layer of
anterior layer of
blood vessels to right margin of
greater
attachment of gastro-omental vessels to
posterior layers of
anterior layers of
Cribriform fascia
Deep (Buck's) fascia

intercavernous septum of
Renal fascia
Gerota's
posterior layer of
anterior layer of
sagittal section of
transverse section of
Mesovarium
laminae of
Mesocolon
transverse

attachment of
sigmoid
attachment of
Mesoappendix
Mesentery
of ileum
of jejunum
peritoneal layers of
root of

superior mesenteric vein and
of small intestine
Mesometrium

Mesosalpinx
laminae of
Endopelvic fascia
Rectoprostatic (Denonvilliers') fascia

Lymph vessels
of lower limb
of upper limb
of pelvis and genitalia

of stomach
of female perineum
of head and neck
drainage routes of
of liver
of trachea
of lung
of large intestine
of small intestine
of posterior abdominal wall
of kidneys and urinary bladder
of mammary gland

(Các) mạch bạch huyết đáy chậu, 317
(Các) mạch bạch huyết gian thùy, 208
(Các) mạch bạch huyết tủy, 343
Mạch gian sườn, 331
Mạch hạ đồi, 148
(Các) mạch hoành màng ngoài tim, 215
(Các) mạch máu, chi phối TK, 228
Mạch máu bàng quang, đường dẫn bạch huyết dọc theo, 408
(Các) mạch máu bịt, 259
  phải, 403
(Các) mạch máu buồng trứng, 332, 340, 362, 364, 404
  (các) nhánh vòi của, 404
  phải, 311
  trái, 311
(Các) mạch máu bướm - khẩu cái, 10
Mạch máu chậu
  chung, 271, 401, 412
  mũ
    nông, 249, 500
    sâu, 364, 403
  mũ nông, 249
  ngoài, 259, 260, 281, 311, 360, 361, 362, 364, 372, 392, 401, 403
  trong, 311
Mạch máu cơ bìu, 260, 401
Mạch máu đùi, 260, 401, 407
  (các) lỗ cho, 263, 500
Mạch máu kết mạc, 90, 91
Mạch máu khẩu cái, lớn, 10
(Các) mạch máu kheo, 495
(Các) mạch máu lách, 274, 348, 349
(Các) mạch máu mạc treo tràng trên, 278, 349
(Các) mạch máu màng não giữa, 10
Mạch máu não, 136–138, 139–141, 143–144, 145–146
(Các) mạch máu nối bịt, 262, 363
(Các) mạch máu sigma, chỗ bám của, 274
(Các) mạch máu thẹn
  ngoài - nông, 401
  ngoài - sâu, 401
  nông, 500
  trong, 392
(Các) mạch máu thẹn, nông, 249
Mạch máu thượng vị
  dưới, 251, 259, 261, 349, 362, 363, 401, 403
  nông, 249, 500
  trên, 331, 500
(Các) mạch máu tinh hoàn, 340, 363
  (các) đường dẫn bạch huyết dọc theo, 408
  (trong) thừng tinh, 401
  trái, 332
(Các) mạch máu trong nhu mô thận, 337
Mạch máu trực tràng, trên, 274
Mạch máu tử cung, 360, 361, 371
  (các) nhánh buồng trứng, 372
(Các) mạch máu vị, ngắn, 331
(Các) mạch máu vị - mạc nối
  chỗ bám tới mạc nối lớn, 274
  trái, 299
Mạch máu võng mạc, phải, 90
Perineal lymph vessels
Interlobar lymph vessels
Medullary (renal) lymph vessels
Intercostal vessels
Hypothalamic vessels
Pericardiacophrenic vessels
Blood vessels, innervation of
Vesical vessels, lymphatic pathway along
Obturator vessels
  right
Ovarian vessels
  tubal branches of
  right
  left
Sphenopalatine vessels
Iliac vessels
  common
  circumflex
    superficial
    deep
  superficial circumflex
  external
  internal
Cremasteric vessels
Femoral vessels
  openings for
Conjunctival vessels
Palatine vessels, greater
Popliteal vessels
Splenic vessels
Mesenteric vessels, superior
Meningeal vessels, middle
Cerebral vasculature
Obturator anastomotic vessels
Sigmoid vessels, attachment of
Pudendal vessels
  superficial external
  deep external
  superficial
  internal
Pudendal vessels, superficial
Epigastric vessels
  inferior
  superficial
  superior
Testicular vessels
  lymphatic pathways along
  in spermatic cord
  left
Parenchyma, blood vessels in
Rectal vessels, superior
Uterine vessels
  ovarian branches of
Gastric vessels, short
Gastro-omental vessels
  attachment to greater omentum
  left
Retinal vessels, right
Mạch thần kinh
  của cánh tay, 435
  của chi dưới, 538–546
Màn, màng
  tủy dưới, 113
  tủy trên, 113
Màn tủy
  dưới, 106, 113
  trên, 106, 113, 114, 115
Màng bịt, 263, 352, 370, 487
Màng đáy, 96
Màng đáy chậu, 263, 358, 365, 366, 380, 381, 383, 391, 404, 405, 411, 413
  trái, 354
Màng Descemet. Xem **Lá giới hạn sau**
Màng gian cốt, 439, 441, 443, 444, 454, 455, 511, 512, 517, 518, 520, 522, 525
Màng gian sườn
  ngoài, 180, 189, 192, 258
  trong, 180, 192, 230, 258
Màng giáp - móng, 29, 74, 77, 235
Màng hoạt dịch, 423, 471
  chỗ bám tới xương đùi của, 511
  của khớp háng, 487
Màng mạch, 87, 89, 90
  (sự) sắp xếp mạch máu trong, 91
Màng mái, 22, 96
  phần sâu của, 22
Màng não, 10, 136
  chi phối TK, 325
  (các) ĐM của, 99, 136
  gai, 102, 324, 325
  (các) TM của, 99
  (các) TM nông của, 102
Màng (não) cứng, 39, 91, 93, 96, 99, 100, 102, 109, 119, 137, 169
  chung quanh mê nhĩ xương và mê nhĩ màng, 96
  (các) ĐM gai (sống), 172
  của gai ngực, 170
  gai sống, 160, 179
  (các) lớp màng xương và màng não, 99
  thắt lưng, 170
  (các) TM não xuyên qua, 102
Màng mềm (màng nuôi), 91, 99, 102
  bọc tủy gai, 169
  ngực, 170
Màng não tủy mềm, 170
Màng ngoài tim, 211, 215, 233
  chỗ gập lại của, 214, 220, 221
  ở chỗ quặt lại tại các mạch lớn, 212
  phần hoành của, 215
  phần trung thất của, 194
  phần ức - sườn của, 215
  vùng trần của, 196
  xơ, 198, 230
    đường dính với cơ hoành, 211
    phủ lên tâm nhĩ phải, 230
Màng nhện, 102, 109
  TM não xuyên, 102
Màng nhện, 169
  ngực, 170
  thắt lưng, 170
Màng nhĩ, 92, 93, 96
  phải, 93
Màng nuôi - nhện, 91
Màng phổi, 331
  bụng, 349
Neurovasculature
  of arm
  of lower limb
Velum
  inferior medullary
  superior medullary
Medullary velum
  inferior
  superior
Obturator membrane
Basilar membrane
Perineal membrane
  left
Descemet's membrane. See Posterior limiting lamina (Descemet's membrane)
Interosseous membrane
Intercostal membrane
  external
  internal
Thyrohyoid membrane
Synovial membrane
  attachment of, to femur
  of hip joint
Choroid
  vascular arrangements within
Tectorial membrane
  deeper part of
Meninges
  innervation of
  arteries of
  spinal
  veins of
  superficial veins of
Dura mater
  around bony and membranous labyrinths
  spinal arteries to
  of thoracic spine
  spinal
  periosteal and meningeal layers of
  lumbar
  cerebral veins penetrating
Pia mater
  overlying spinal cord
  thoracic
Leptomeninges
Pericardium
  reflection of
  at site of great vessels reflection
  diaphragmatic part of
  mediastinal part of
  sternocostal part of
  bare area of
  fibrous
    line of fusion to diaphragm
    over right atrium
Arachnoid
  cerebral veins penetrating
Arachnoid mater
  thoracic
  lumbar
Tympanic membrane
  right
Pia-arachnoid mater
Pleura
  [illegible]

đỉnh của, 74
ngực, 170
tạng, 205
thành, 206
(các) TK gai sống của, 170
trung thất, 194
Màng phổi sườn, 231, 232
Màng phổi tạng, 205
Màng phổi thành
đỉnh, 196, 197, 230
phần hoành của, 193, 194, 198, 206, 211
phần trung thất của, 193, 194, 198, 206, 211, 215, 230
sườn, 194, 198, 206, 211, 230
bờ phải của, 197
bờ trái của, 197
Màng (xương) quanh sọ, 102
Màng sườn quạ, 428
Màng tiền đình, 96
Màng trên màng phổi, 230
đỉnh, 231
Màng trinh
dạng sàng, 377
dạng vách, 377
dạng vòng, 377
Màng tủy cứng, 160
(Các) màng tủy gai, 169
(Các) màng tủy gai, 325
(Các) màng xơ chun, 234
Màng xương huyệt răng, 57
Màng xương ổ mắt, 83
Mảng Peyer, 280
Manh tràng, 126, 269, 272, 281, 284, 362, 363
(vài) dạng thay đổi về chỗ bám phúc mạc phía sau, 281
nếp mạch, 281
Mảnh, sụn giáp, 77
vùng sau của, 67
Mảnh, thắt lưng, 155
Mảnh chân bướm
mỏc của, 13
ngoài, 13, 47, 55, 68
trong, 52, 55, 64, 65
Mảnh giới hạn hậu phòng (màng Descemet), 88
Mảnh mái (mảnh sinh tư), 106
Mảnh sàng, 87
Mảnh sàng, 6, 9, 37, 39, 119
lỗ của, 11
Mảnh sinh tư, 115
Mảnh tận cùng, 106, 107, 147
Mảnh thượng bì, 388
Mảnh tủy
ngoài, 111
trong, 111
Mảnh xoắn ốc
mỏc của, 95
xương, 95, 96
Mao mạch dưới màng phổi, 205
Mao mạch kiểu xoang, 290, 291, 292
Mào bịt, 352, 486, 487
Mào chẩm ngoài, 14
Mào chậu, 152, 174, 175, 176, 177, 247, 248, 254, 329, 330, 342, 351, 485, 486, 494, 495, 496, 502, 503, 545
(trong) chọc dò thắt lưng, 163
củ của, 248, 352, 353, 486
đường trung gian của, 248, 352, 353, 486
mép ngoài của, 248, 352, 353, 486
mép trên của, 486
mép trong của, 248, 352, 353
Mào cơ mút, 68
Mào cùng
ngoài, 157
trong, 157, 352, 357
trung gian, 157
Mào gà, 3, 6, 9, 39
hình ảnh cắt lớp theo mặt phẳng đứng ngang, 151
Mào gian mấu, 487, 503
phim chụp X quang trước - sau, 488
Mào gian niệu quản, 366
Mào lược xương mu, 248, 486
Mào mỏm trên lồi cầu, 436
Mào niệu đạo, 384
Mào tận cùng, 220, 225
Mào tinh hoàn, 390
đầu của, 390
đuôi của, 390
mấu phụ của, 389
thân của, 390
xoang của, 390
Mào trán, 9
Mào trên thất, 220, 224
Mào xương mu, 259, 376
Máu tụ dưới màng cứng, vị trí, 101
Máu tụ ngoài màng cứng, 101
Mắt, 168
(các) cơ bên ngoài của, 90
(các) cơ ngoại lai của, 84, 90
cung cấp mạch máu của, 91
ĐM và TM cơ của, 90
(các) ĐM và TM nội tại của, 90
hậu phòng và tiền phòng, 88
hình chụp điện toán cắt lớp theo mặt phẳng đứng ngang, 151
hình chụp điện toán cắt lớp theo mặt phẳng ngang, 150
hình chụp MR theo mặt phẳng ngang, 150
Mắt cá, 92
đám rối ĐM của, 520
ngoài, 485, 513, 514, 520, 521, 530, 531
diện khớp của, 513, 514
phim chụp X quang, 54
trong, 485, 513, 514, 517, 518, 519, 530, 531
(các) diện khớp, 514
phim chụp X quang, 54
Mắt cá chân
(các) dây chằng, 527
(các) dây chằng và gân, 514
dây chằng bên, 514
dây chằng giữa, 514
(các) gân của, 527
gập mu bàn chân và gập gan bàn chân, 543
phim chụp X quang, 526
Mặt
(các) cơ của, 26
(các) ĐM và TM nông của, 23
(những) nguồn cung cấp ĐM của, 23
(các) TK cảm giác của, 123
Mặt dốc, 9
bề mặt, 22
Mặt khớp cổ tay, 439
Mặt ổ mắt, 2
Mặt phẳng bán nguyệt (giữa bẹn), 286
cupula of
thoracic
visceral
parietal
spinal nerves of
mediastinal
Costal pleural
Visceral pleura
Parietal pleura
cervical
diaphragmatic part of
mediastinal part of
costal
right border of
left border of
Pericranium
Costocoracoid membrane
Vestibular membrane
Suprapleural membrane
cervical
Hymen
cribriform
septate
annular
Spinal dura mater
Spinal membranes
Spinal meninges
Fibroelastic membranes
Periodontium
Periorbita
Peyer's patches
Cecum
variations in posterior peritoneal attachment of
vascular fold of
Cartilage lamina, thyroid
posterior border of
Lamina, lumbar
Pterygoid plate
hamulus of
lateral
medial
Posterior limiting lamina (Descemet's membrane)
Tectal plate
Lamina cribrosa
Cribriform plate
foramina of
Quadrigeminal plate
Lamina terminalis
Epithelial tag
Medullary lamina
external
internal
Spiral lamina
hamulus of
osseous
Subpleural capillary
Sinusoid
Obturator crest
Occipital crest, external
Iliac crest
in lumbar puncture
tuberculum of
intermediate zone of
outer lip of
upper lip of
inner lip of
Buccinator crest
Sacral crest
lateral
median
intermediate
Crista galli
coronal CT images of
Intertrochanteric crest
anteroposterior radiograph of
Interureteric crest
Pecten pubis
Supracondylar ridge
Urethral crest
Crista terminalis
Epididymis
head of
tail of
appendix of
body of
sinus of
Frontal crest
Supraventricular crest
Pubic crest
Subdural hematoma, site of
Epidural hematoma
Eye
external muscles of
extrinsic muscles of
vascular supply of
muscular artery and vein of
intrinsic arteries and veins of
anterior and posterior chambers of
coronal CT images of
axial CT images of
axial MR image of
Malleolus
arterial network of
lateral
articular facet of
radiograph of
medial
articular facets of
radiograph of
Ankle
ligaments of
ligaments and tendons of
lateral ligament of
medial ligament of
tendons of
dorsiflexion and plantar flexion of
radiograph of
Face
muscles of
superficial arteries and veins of
arterial supply, sources of
sensory nerves of
Clivus
surface of
Carpal articular surface
Orbital surface
Semilunar plane

Mặt phẳng cơ thẳng ngoài, 268
phải, 268
trái, 268
Mặt phẳng dưới sườn, 268
Mặt phẳng gian củ, 268
Mặt phẳng gian gai, 268
Mặt phẳng qua môn vị, 268
Mấu chuyển
bé
phim chụp X quang, 355
lớn, 248, 376, 485, 487, 489, 492, 495, 496, 503
phim chụp X quang, 355
phim chụp X quang trước - sau, 488
(Các) mẩu phụ mạc nối

Mẩu thủy bào buồng trứng (thủy bào Morgagni), 371, 389
Mẩu thủy bào (của) Morgagni

Mép
cuống tùng, 106, 111
sau, 106, 111, 388
trước, 106, 115, 146, 147
(của) vòm não, 112
Mép cuống tùng, 106, 111, 115
Mép dính gian đồi thị, 106, 108, 110, 111, 146
Mép màng trinh, 370, 377
Mép ổ cối, 352, 487
Mê nhĩ
định hướng của, trong sọ, 97
màng, 95, 96
phải, 95
sơ đồ của, 96
ngành màng chung, 95
xương, 95, 96
bên phải, hình chiếu lên trên của, 97
phải, 95
sơ đồ của, 96
trụ chung của, 95
Mi mắt, 81
(các) ĐM và TM của, 85
sụn của, 83
Miệng
chi phối TK hướng vào, 62
nền của, 53
rễ của, 52
nhìn sau, 52
nhìn trước, 52
(các) TK của, 62
Móc, 8, 14, 38, 52
của mảnh xoắn ốc, 95
Móc, 106, 107, 119
Móc chân bướm, 4, 38, 46, 52, 55, 64, 65, 68
lúc sơ sinh, 50
Mỏm chân bướm, 6, 8
(các) mảnh của, 6
mảnh ngoài của, 4, 12, 13, 14, 38, 39, 50
mảnh trong của, 12, 13, 14, 38, 39, 50
móc của, 12, 13, 14
của xương khẩu cái, 13
Mỏm chân đế sên, 523, 524
Mỏm chũm, 14, 25, 27, 28, 29, 30, 34, 53, 59, 176
Mỏm cùng vai, 27, 185, 188, 418, 420, 423, 424, 425, 427, 429, 432
phim chụp X quang trước - sau, 422

Lateral rectus plane
right
left
Subcostal plane
Intertubercular plane
Interspinous plane
Transpyloric plane
Trochanter
lesser
radiograph of
greater

radiograph of
anteroposterior radiograph of
Epiploic appendices. See **Omental appendices**
Vesicular appendix (hydatid of Morgagni)
Hydatid of Morgagni. See **Vesicular appendix (hydatid of Morgagni)**
Commissure
habenular
posterior
anterior
of fornix
Habenular commissure
Interthalamic adhesion

Hymenal caruncle
Acetabular labrum
Labyrinth
orientation of, in skull
membranous
right
schema of
common membranous limb of
bony
superior projection of, right

right
schema of
common limbs of
Eyelid
arteries and veins of
tarsus of
Mouth
afferent innervation of
floor of
roof of
posterior view of
anterior view of
nerves of
Hamulus
of spiral lamina
Uncus
Pterygoid hamulus

at birth
Pterygoid process
plates of
lateral plate of

medial plate of

hamulus of
of palatine bone
Sustentaculum tali
Mastoid process

Acromion

anteroposterior radiograph of

Mỏm gai
ngực, 154
phim chụp X quang, 156
thắt lưng, 155
Mỏm khẩu cái, 14, 38, 52, 56
Mỏm khớp
thắt lưng, dưới, 155
thắt lưng, trên, 155
Mỏm khuỷu, 436
Mỏm mi, 87, 88, 89
Mỏm móc, 19, 37, 38, 339
Mỏm mũi kiếm, 185, 191, 196, 198, 247, 248, 249, 285, 286, 293, 297, 298
thiết đồ ngang, 297
Mỏm ngang C6, 136
Mỏm ngang, thắt lưng, 19, 155, 179
Mỏm núm vú, thắt lưng, 155
Mỏm phễu, 147
đám rối mao mạch của, 148
Mỏm quạ, 185, 189, 420, 421, 423, 425, 427, 428, 429, 433
phim X quang trước - sau, 422
Mỏm tháp, 8, 12
Mỏm trâm, 14, 27, 29, 30, 34, 53, 59
quay, 439
trụ, 439
Mỏm trâm (xương) quay, 452
Mỏm trâm xương trụ, 452
Mỏm trên lồi cầu
hình chụp X quang, 510
ngoài, 438, 440, 441, 442, 443, 489
trong, 437, 440, 441, 442, 443, 447, 476, 489
Mỏm vẹt, 15, 436, 443
hình chụp X quang, 422
Mỏm yên
sau, 9
trước, 9
hình ảnh cắt lớp điện toán theo mặt phẳng đứng ngang, 151
Móng tay
giường móng, 471
thân của, 471
vầy trắng, 471
Mô cái, 418
Mô dưới da
của bao cơ thẳng bụng, 252
của bụng, 249, 252
(các) lớp Camper và Scarpa của, 249
lớp mỡ của, 348, 361, 378
nông, 380
màng, 348, 361, 378
màng sâu, 380, 381
của tuyến vú, 182
Mô liên kết
của gan, 291
dưới thanh mạc, 326
(Các) mô quanh hậu môn, 388
Mô thưa, 179, 251, 361, 471
trong khoang trước kín của ngón tay, 471
Mô út, 418
Mô xơ mỡ cánh mũi, 36, 38
Môi
dưới, 51
hãm của, 51
rãnh nhân trung của, 51
trên, 51
trên, cú của, 1
Môi bé, 360, 365, 388
Môi lớn, 360, 365, 388

Spinous process
thoracic
radiograph of
lumbar
Palatine process
Articular process
inferior, lumbar
superior, lumbar
Olecranon
Ciliary process
Uncinate process
Xiphoid process

cross section of
C6 transverse process
Transverse process, lumbar
Mammillary process, lumbar
Infundibular process
capillary plexus of
Coracoid process

anteroposterior radiograph of
Pyramidal process
Styloid process
radial
ulnar
Radial styloid process
Ulnar styloid process
Epicondyles
radiograph of
lateral

medial

Coronoid process
radiograph of
Clinoid process
posterior
anterior
coronal CT images of

Fingernail
nailbed of
body of
lunule of
Thenar eminence
Subcutaneous tissue
of rectus sheath
of abdomen
Camper's and Scarpa's layers of
fatty layer of
superficial
membranous
deep membranous
of mammary gland
Connective tissue
of liver
subserous
Perianal tissues
Areolar tissue
in anterior closed space of finger
Hypothenar eminence
Alar fibrofatty tissue
Lip
lower
frenulum of
philtrum of
upper
tubercle of superior
Labium minus
Labium majus

Môi (của cơ thắt) hồi - manh tràng, 282
Môn vị, 275, 276, 278, 297
phim chụp X quang có cản quang barium, 279
thiết đồ ngang của, 297
Mông, các TK của, 503
Mống mắt, 81, 87, 89, 90
(các) ĐM của, 91
nếp (mống mắt), 88
(các) TM của, 91
vòng ĐM lớn của, 88, 90, 91
vòng ĐM nhỏ của, 88, 90, 91
Mỡ
cạnh thận, 179, 339
dưới (xương) bánh chè, 507, 508, 511
gan bàn chân, 532
(của) khuỷu tay, 438
ngoài màng cứng, 137, 170
(trong) ổ mắt, hình chụp cộng hưởng từ theo mặt phẳng ngang, 150
quanh thận, 179, 339, 342
sau nhãn cầu, 83
trên (xương) bánh chè, 511
(của) tuyến vú, 182
Mỡ cạnh thận, 179
Mỡ quanh thận, 179, 342
Mỡ sau nhãn cầu (mỡ ổ mắt), 83
Mũi. Xem thêm **Ổ mũi**
cánh của, 1
giải phẫu bề mặt, 1
nhìn dưới, 36
nhìn trước bên, 36
thiết đồ ngang của, 47
trụ ngoài của, 36
trụ trong của, 36

N

Nách
(các) cơ của, 424
dây chằng treo, 428
phẫu tích, 181
nhìn trước, 429
phẫu tích, nhìn trước, 429
thiết đồ cận đứng dọc chếch của, 428
Nang bạch huyết, 58
của dạ dày, 276
Nang trứng, 371
Não, 48
(các) ĐM của, 136, 141, 142
nhìn dưới, 139
nhìn ngoài và trong, 142
nhìn từ phía trán, 141
sơ đồ, 138
(các) não thất của, 108
thiết đồ đứng dọc, đặt tại chỗ, 106
thiết đồ đứng ngang, 108
(các) TM dưới nội tủy, 146
(các) TM sâu của, 145
Não, 113
bao ngoài của, 110
bao trong của, 110
cực chẩm, 107
cực thái dương, 107
cực trán của, 107
hạnh nhân của, 113
hồi của, 107
khe ngang của, 113
khe sau bên, 113
mặt dưới, 113
mặt trên, 113
nhìn bên, 105
nhìn dưới, 107
nhìn giữa, 106
Ileocecal lips

Pylorus
barium radiograph of

cross section of
Buttock, nerves of
Iris
arteries of
folds of
veins of
major arterial circle of
minor arterial circle of
Fat
pararenal
infrapatellar

of sole of foot
of elbow
epidural
in orbit, axial MR image of

perirenal
retrobulbar
suprapatellar
of mammary gland
Pararenal fat
Perirenal fat
Retrobulbar fat
Nose. See also **Nasal cavity**
ala of
surface anatomy of
inferior view of
anterolateral view of
cross section of
lateral crus of
medial crus of

Axilla
muscles of
suspensory ligament of
dissection of
anterior view of
dissection of, anterior view
oblique parasagittal section of

Lymph follicle
of stomach
Follicle
Brain
arteries to
inferior views of
lateral and medial views of
frontal views of
schema of
ventricles of
sagittal section of, in situ
coronal section of
subependymal veins of
deep veins of
Cerebrum
external capsule of
internal capsule of
occipital pole of
temporal pole of
frontal pole of
tonsil of
gyri of
horizontal fissure of
posterolateral fissure of
inferior surface of
superior surface of
lateral views of
inferior view of
medial view of
nhìn giữa, 106
rãnh của, 107
thiết đồ ngang qua, 110
thùy nhộng trên, 113
thùy nhung nhân, 113
thùy sau của, 113
thùy trước của, 113
tiểu thùy hai bụng của, 113
Nắp đỉnh, 105
Nắp ổ mắt, 105
Nắp thanh môn, 13, 58, 63, 66, 67, 76, 77, 78, 135, 233, 235
Nắp trán, 105
Nephron (ống sinh niệu)
quai Henle của, 337
sơ đồ của, 336
Nền chậu
(các) cấu trúc của, 354–366
nữ, 356
Nếp bán nguyệt, 284
Nếp bán nguyệt, 81, 82
Nếp bàng quang - cùng, 363
Nếp bàng quang ngang, 372
Nếp bẹn, 389
Nếp búa
sau, 93
trước, 93
Nếp cánh, 507
Nếp cùng - sinh dục (tử cung - cùng), 340
Nếp dưới lưỡi, 51
với các lỗ tiết của các ống dưới lưỡi, 51
Nếp gan tay gần, 418
Nếp gấp ngón, 418
Nếp hầu - nắp thanh môn, 235
(các) thớ đến, 65
Nếp hoạt dịch dưới xương bánh chè, 507, 508
Nếp hồi tràng, 311, 313
Nếp hồi - manh tràng, 281
Nếp khẩu cái ngang, 52
Nếp lằn mông, 152
Nếp lưỡi - nắp thanh môn
bên, 58
giữa, 58
Nếp manh tràng, 281, 362, 363
Nếp nách, 181
sau, 181
trước, 181
Nếp niệu - dục, 388
Nếp niệu quản, 362, 363, 369
Nếp phễu nắp, 66, 67, 78
Nếp phúc mạc
ĐM gan trong, 272
(các) mạch máu tinh hoàn trong, 363
Nếp niệu đạo, 388
kết hợp một phần, 388
Nếp tá tràng
dưới, 278
trên, 270
Nếp tua, 51
Nếp trực tràng - tử cung (tử cung - cùng), 369
Nếp tử cung - cùng, 362, 392
(Các) nếp vị (dạ dày), 236, 276
Nếp vị - tụy, 272
Ngà (răng), 57
Ngách bướm - sàng, 37, 38
Ngách (hố) cạnh tá tràng, 270
Ngách dưới khoeo, 507, 508
medial views of
sulci of
horizontal sections through
superior vermis of
flocculonodular lobe
posterior lobe of
anterior lobe of
biventer lobule of
Parietal operculum
Orbital operculum
Epiglottis

Frontal operculum
Nephron
Henle's loop of
schema of
Pelvic floor
contents of
female
Semilunar fold
Plica semilunaris
Vesicosacral fold
Vesical fold, transverse
Inguinal fold
Mallear fold
posterior
anterior
Alar fold
Sacrogenital fold

Sublingual fold
with openings of sublingual ducts
Palmar crease, proximal
Digital creases
Pharyngoepiglottic fold
fibers to
Infrapatellar synovial fold

Ileal fold
Ileocecal fold
Palatine folds, transverse
Gluteal fold
Glossoepiglottic fold
lateral
median
Cecal fold
Axillary fold
posterior
anterior
Urogenital fold
Ureteric fold
Aryepiglottic fold
Peritoneal fold
hepatic artery in
testicular vessels in

Urethral fold
partly fused
Duodenal fold
inferior
superior
Fimbriated fold
Rectouterine fold

Uterosacral fold
Gastric folds
Gastropancreatic fold
Dentine
Sphenoethmoidal recess
Paraduodenal fossa
Subpopliteal recess

Ngách gan - thận, 331

Ngách (hố) gian sigma, 271, 340
Ngách hầu, 37, 47, 64, 66
Ngách hồi - manh tràng
dưới, 281
trên, 281
Ngách mạc treo tràng, 179, 270, 271
Ngách mũi
dưới, 37, 82
lỗ đổ vào, 50
giữa, 37
lỗ đổ vào, 49
tiền đình của, 37
trên, 37, 50
Ngách nách, 423
Ngách ốc tai, 95
Ngách phễu, 108
Ngách (hố) sau manh tràng, 271, 281
Ngách sườn hoành, 198, 230, 231, 293, 330, 332, 342, 349
phải, 206
Ngách thị giác, 106, 108
Ngách thượng nhĩ, 92, 93
Ngách trên tùng, 108
Ngách tùng, 108
Ngành ngồi - mu, 359, 361, 378, 379, 380, 382, 383, 384, 395
Ngành nối ĐM mu bịt, 259

Ngành xương mu
dưới, 248, 486
trên, 248, 486, 496, 499
(Các) ngăn mạc, cẳng chân, 522
Ngoại cốt mạc (màng ngoài xương)
ổ răng, 57
xương hàm trên và xương hàm dưới, 57
Ngón (tay) cái
chi phối TK, 460
đốt xa của, 457
(các) TK gan ngón riêng của, 460
Ngón chân
lớn (ngón cái)
bên trong của, 544
xương đốt ngón gần của, 537
xương đốt ngón xa của, 537
thứ năm (ngón chân út)
TM của, 544
(các) xương đốt ngón xa, ngón giữa và ngón gần của, 537
Ngón tay, 418
(các) bao gân của, 462
sợi, 471
(các) bao hoạt dịch gân gấp, 460

bao xơ của, 471
bao xơ, dây chằng vòng và dây chằng chéo của, 462
chi phối TK, 469
(các) chỗ bám cơ của, 450
cơ chế duỗi của, 471
(các) cơ duỗi của, 441
(các) cơ gấp, 443
(các) ĐM của, 471
(các) ĐM và TK của, 471
đốt bàn ngón trỏ, phim X quang, 457
đốt giữa ngón giữa, 457
đốt xa của ngón nhẫn, 457
(các) gân cơ duỗi của, 464
(các) gân cơ gấp của, 464
(các) gân cơ gấp và duỗi trong, 471
khoảng xa trước kín, 471

Hepatorenal recess (Morison's pouch)
Intersigmoid recess
Pharyngeal recess
Ileocecal recess
inferior
superior
Mesentericoparietal recess
Nasal meatus
inferior
opening into
middle
opening into
atrium of
superior
Axillary recess
Cochlear recess
Infundibular recess
Retrocecal recess

Costodiaphragmatic recess

right
Supraoptic recess
Epitympanic recess
Suprapineal recess
Pineal recess
Ischiopubic ramus

Obturator-pubic arterial anastomosis
Pubic ramus
inferior
superior
Fascial compartments, leg
Periosteum
alveolar
mandibular or maxillary

Thumb
innervation of
distal phalanx of
proper palmar digital nerves of
Toe
great
medial side of
proximal phalanx of
distal phalanx of
fifth
vein of
distal, middle, and proximal phalanxes of
Fingers
tendon sheaths of
fibrous
synovial flexor tendon sheaths of
fibrous sheath of
fibrous sheath, annular and cruciform parts of
innervation of
muscle attachments of
extensor mechanism of
extensor muscles of
flexors of
arteries of
arteries and nerves of
index, metacarpal of, radiograph of
middle, middle phalanx of
ring, distal phalanx of
extensor tendons of
flexor tendons of
flexor and extensor tendons in

distal anterior closed space of
lưng (mu) của
mạch bạch huyết tới, 483
mạch bạch huyết đi ngang qua, 483
ngón giữa, thiết đồ đứng dọc, 453
nhìn bên, 464
nhìn sau (mặt mu tay), 464
tên chung của, 418
(các) TK của, 471
(các) TK gan ngón tay cho ngón, thứ tư, 460
thiết đồ đứng dọc qua, 453, 471
thiết đồ ngang (của), 471
thiết đồ ngang qua, 471
thứ năm
bao hoạt dịch gân của, 460
(các) TK gan ngón tay cho, 460
(ở) tư thế duỗi, 464
(ở) tư thế gấp, 464
vách của, 471
vách xơ (sợi) của, 471
(các) xương của, 452
Ngực
hình ảnh CT theo mặt phẳng ngang, 242
hình chụp X quang, 213
Ngực
giải phẫu bề mặt của, 181
khung xương của, 185
(các) TK tự chủ ở, 209
(các) thiết đồ ngang qua, 246
ở mức đĩa T3-4, 244
ở mức đĩa T4-5, 245
ở mức đĩa T7, 246
ở mức bờ dưới T3, 243
Nhãn cầu, 81
cung cấp mạch của, 91
(các) ĐM và TM của, 85
màng mạch của
(sự) sắp xếp mạch máu bên trong, 91
sụn của, 83
Nhánh bụng, 170, 193
ở tại chỗ, 160
Nhánh bụng của T10, 345, 410
Nhánh dưới màng trong tim (sợi Purkinje), 225
Nhánh ĐM ức - đòn - chũm, 34

(Các) nhánh ĐM vách (mũi), 40
Nhánh giao cảm hầu - thanh quản, 130
(Các) nhánh lang thang, 126
Nhánh nối, 301
(Các) nhánh nối cạnh đốt sống, 172
Nhánh nối mỏm cùng vai, 427
Nhánh nối trước đốt sống, 172
Nhánh sau, gai sống, 170, 258, 430
TK bì mông giữa tử, 545
TK bì xuyên tử, 545

(Các) nhánh thông
trắng, 130, 132, 133, 134, 165, 167, 169, 180, 196, 209, 230, 240, 258, 267, 318, 321, 324, 325, 345, 398, 412, 499
xám, 130, 132, 133, 134, 165, 167, 169, 170, 180, 196, 209, 230, 240, 258, 267, 318, 324, 325, 327, 344, 412, 498, 499
Nhân bèo, 108, 141
bèo sẫm, 110
cầu nhạt của, 110
đồi thị và, 110
Nhân bó đơn độc, 116, 117, 123, 125, 126, 135, 345

dorsum of
lymph vessels passing to
lymph vessels passing through

middle, sagittal section of
lateral view of
posterior (dorsal) view of
common names of
nerves of
fourth, palmar digital nerves to

sagittal section through
cross section of
cross section through
fifth
synovial tendinous sheath of
palmar digital nerves to
in extension
in flexion
septa of
fibrous septa of
bones of
Chest
axial CT images of

radiograph of
Thorax
surface anatomy of
bony framework of
autonomic nerves in
cross sections of
at T3–4 disc level
at T4–5 disc level
at T7 disc level
at T8 lower level
Eyeball
vascular supply of
arteries and veins of
choroid of
vascular arrangements within
tarsus of
Ventral ramus
in situ
T10 ventral ramus
Subendocardial branch

Sternocleidomastoid artery branch
Septal artery branches
Laryngopharyngeal sympathetic branch
Vagal fibers
Anastomotic branch
Paravertebral anastomosis
Acromial anastomosis
Prevertebral anastomosis
Dorsal ramus, spinal
medial clunial nerves from
perforating cutaneous nerves from
Rami communicantes
white

gray

Lentiform nucleus
putamen of
globus pallidus of
thalamus and
Solitary tract nucleus

Nhân bọt
đuôi (dưới), 116, 117, 125, 134
mỏ (trên), 116, 117, 123, 133
Nhân bụng trong, 147
Nhân cạnh não thất, 147
Nhân cung (của hành não), 147
Nhân đỏ, 107, 116, 117
Nhân đuôi, 141
đầu của, 110, 111, 112, 145
đồi thị và, 110
đuôi của, 108, 110, 112
thân của, 108, 110
TM ngang của, 145, 146
TM sau của, 145
tận cùng, 146
TM trước của, 145, 146
Nhân gối
bên lưng phải, 120
bên lưng trái, 120
Nhân hạ thiệt, 116, 128
Nhân hoài nghi, 117, 126
Nhân khứu trước, 119
Nhân lang thang, lưng, 116
Nhân lục, 115
Nhân lưng trong, 147
Nhân lưới, 111
Nhân mặt, 116, 117
Nhân ốc tai, trước và sau, 116, 117, 124
Nhân phễu, 147
Nhân răng, 108, 112, 119
Nhân rỏng rọc, 117
Nhân sinh ba, 122
(Các) nhân (của) TK sọ ở thân não, sơ đồ, 117
Nhân tiền đình, 117
Nhân tiền đình, 116, 124
sơ đồ, 124
Nhân tiểu não, 113
cầu, 113
mái, 113
răng, 113
(sự) tắc mạch, 113
Nhân trên thị, 147
Nhân trong mảnh, 111
Nhân trung, 1
Nhân trung gian bên, 132, 133, 134
Nhân trước tường, 110
Nhân tủy, 155, 162
thắt lưng, 19
Nhân vận nhãn, 116, 117, 121, 437, 438, 441, 444
phụ, 132
Nhân vận nhãn ngoài, 116, 117, 121
Nhân vận nhãn phụ, 116, 117, 121, 132
Nhân vận nhãn phụ (nhân Edinger-Westphal), 116, 117, 132
Nhu mô thận, 334
Nhú
của răng, 57
(các) sợi cơ đến, 282
Nhú chỉ, 58
Nhú đài, 58, 135
Nhú hồi tràng, 282
Nhú lá, 58, 135
Nhú lệ
dưới, 81, 82
trên, 81, 82
Nhú nấm, 58, 135
Nhú răng cửa, 52
Nhú tá (tràng)
lớn, 279, 294, 295
nhỏ, 279
Nhú thận, 336
Nhú tuyến mang tai, 51
Nhung, 113
Niêm mạc khứu, 119
Niêm mạc ruột, 279, 280
Niêm mạc tử cung, 371
Niệu đạo, 263, 367, 372, 389
chỗ khởi đầu của, 376
hang, 368, 385
phần dương vật, 385
phần hành, 385
màng, 368, 385, 408
đường dẫn truyền bạch huyết từ, 408
nam, 381, 383
lỗ của, 358
nền của, 385
rễ của, 385
nữ, 356, 357, 360, 361, 389
thiết đồ đứng, nhìn trước, 383
phần hành của (niệu đạo) xốp, 366
tiền liệt, 366, 368, 376, 384, 385
(các) trẻ cơ mạc đến, 357
(trong) trẻ em, 368
Niệu quản, 271, 334, 341, 362, 363, 364, 365, 366, 391, 400, 402, 403, 410, 412
(các) ĐM của, 341
đường đi chéo của, 340
nam, 340
nữ, 340
phải, 318, 329, 340, 372
sau phúc mạc, 340
(các) TK của, 344, 345
trái, 340
trên, chi phối TK, 345
Nón đàn hồi, 78
Nón ĐM, 212, 218, 220, 222, 224
Nón sáng, 93
Nón tủy, 160, 161, 170, 339
Nối thông TM thượng thận với TM hoành, 265
Nội tạng
bụng, 269
chậu
nam, 361
nữ, 360
(các) TK của, 412
mạch máu của, 300–315
thiết đồ đứng dọc giữa của, 348
Nốt (nang) bạch huyết
chùm, 283
của hồi tràng, 280
của hỗng tràng, 280
(Các) nụ vị giác, 58
thiết đồ của, 58
Núm vú, 181, 182
phải, 196
trái, 196
(Các) nút bạch huyết xoang nhĩ, 225
Nút nhĩ thất, 22, 218, 225
(Các) nút xơ (Albini), 223

Ô

Ổ chảo, 185, 423
Ổ cối, 352, 486
bờ, 352, 353, 486
diện nguyệt, 486
mặt khớp, 376
phim X quang của, 355
major
minor
Renal papilla
Parotid papilla
Flocculus
Olfactory mucosa
Mucosa, intestinal
Endometrium
Urethra
beginning of
cavernous
pendulous portion of
bulbous portion of
membranous
lymphatic pathway from
male
hiatus for
floor of
root of
female
frontal section, anterior view of
spongy, bulbous portion of
prostatic
musculotascial extensions to
in children
Ureter
arteries of
diagonal course of
male
female
right
retroperitoneal
nerves of
left
upper, innervation of
Conus elasticus
Conus arteriosus
Light, cone of
Conus medullaris
Suprarenal-phrenic vein anastomosis
Viscera
abdominal
pelvic
male
female
nerves of
vasculature of
median sagittal section of
Lymphoid nodule
aggregated
of ileum
of jejunum
Taste buds
section of
Nipple
right
left
Sinuatrial lymph nodes
Atrioventricular node
Fibrous (Albini's) nodule
Glenoid cavity
Acetabulum
margin of
lunate surface of
articular surface of
radiograph of
Salivatory nucleus
inferior
superior
Ventromedial nucleus
Paraventricular nucleus
Arcuate nucleus
Red nucleus
Caudate nucleus
head of
thalamus and
tail of
body of
transverse veins of
posterior vein of
terminal
anterior vein of
Geniculate nucleus
right dorsal lateral
left dorsal lateral
Hypoglossal nucleus
Nucleus ambiguus
Olfactory nucleus, anterior
Vagal nucleus, dorsal
Locus ceruleus
Dorsomedial nucleus
Reticular nucleus
Facial nucleus
Cochlear nucleus, anterior and posterior
Infundibular nucleus
Dentate nucleus
Trochlear nucleus
Trigeminal nucleus
Cranial nerve nuclei, in brainstem, schema of
Vestibular nuclei
Vestibular nucleus
diagrammatic
Cerebellar nucleus
globose
fastigial
dentate
emboliform
Supraoptic nucleus
Intralaminar nuclei
Philtrum
Intermediolateral nucleus
Claustrum
Nucleus pulposus
lumbar
Oculomotor nucleus
accessory
Abducent nucleus
Accessory oculomotor nucleus
Edinger-Westphal nucleus
Renal parenchyma
Papilla
of teeth
muscle fibers to
Filiform papillae
Vallate papillae
Ileal papilla
Foliate papillae
Lacrimal papilla
inferior
superior
Fungiform papilla
Incisive papilla
Duodenal papilla

phim (chụp) X quang trước - sau, 488
Ổ khớp, 471
của ngón tay, 471
Ổ mắt
(các) chỗ bám của cơ và lối vào của TK và mạch máu, 83
(các) ĐM và TM của, 85
mạc của, 85
mỡ trong, 48, 83
hình ảnh cộng hưởng từ theo mặt phẳng ngang, 150
phải, đứng ngang, nhìn trước bên, 2
(sự) phát triển của, 50
phẫu tích mặt ngoài, 49
thành trong của, 48
(các) TK của, 86
Ổ miệng, 39, 48, 52-53, 63. Xem thêm **Môi; Miệng**; các phần riêng biệt của ổ miệng
hình ảnh cắt lớp điện toán theo mặt phẳng đứng ngang, 151
thăm khám, 51
Ổ mũi, 82, 83
chi phối TK tự chủ của, 44
(các) ĐM của, 41
nền của, 37
nhìn qua mỏ vịt, 37
(sự) phát triển, 50
(các) sợi sau xinap đến các mạch máu và các hạch, 44
thành ngoài của, 37, 38
thành trong của, 39
(các) TK đến, 42–44
(các) xương của, khi sinh, 50
Ốc tai, 92, 95, 97
khe xoắn ốc, 92, 96
thiết đồ qua, 92, 96
(ốc tai) xương, 92, 96
Ống Alcock

Ống bạch huyết, 208
Ống bán khuyên, 92
bóng của, 92, 124
ngoài, 95, 97, 124
sau, 96, 97, 124
trên, bóng của, 124
trước, 95, 96
Ống bán khuyên
hình ảnh chụp MR theo mặt phẳng ngang, 150
lồi của, 92
mặt phẳng của, 97
ngoài, 95, 96, 97
sau, 95, 96, 97
trước, 95, 96, 97
Ống bẹn, 260, 262
Ống bịt, 352, 358, 364, 365, 369, 402, 501
Ống cảnh, 10
cho đám rối TK cảnh trong, 9
cho ĐM cảnh trong, 11
lỗ ngoài của, 8
Ống cạnh trung thận (ống Müller), 389
Ống chân bướm
ĐM của, 40
TK của, 122, 123, 125, 131, 133, 135
Ống cổ tay, 461
nhìn mặt gan bàn tay, 454
thiết đồ ngang của, 461
Ống cổ tử cung, 371
Ống cơ khép, 500
Ống cùng, 157, 358
anteroposterior radiograph of

Articular cavity
of finger
Orbit
muscle attachments and nerves and vessels entering
arteries and veins of
fascia of
fat in
axial MR image of

right, frontal, and slightly lateral view of
growth of
lateral dissection of
medial wall of
nerves of
Oral cavity. See also **Lip; Mouth; Teeth;** specific parts of oral cavity
coronal CT images of

inspection of
Nasal cavity
autonomic innervation of
arteries of
floor of
speculum view of
growth of
postsynaptic fibers to vessels and glands of
lateral wall of
medial wall of
nerves of
bones of, at birth
Cochlea
helicotrema of
section through
osseous
Alcock's canal. See **Pudendal canal (Alcock's)**
Lymphatic duct
Semicircular duct
ampulla of
lateral
posterior
superior, ampulla of
anterior
Semicircular canal
axial MR image of

prominence of
plane of
lateral
posterior
anterior
Inguinal canal
Obturator canal

Carotid canal
for internal carotid nerve plexus
for internal carotid artery
external opening of
Paramesonephric (müllerian) duct
Pterygoid canal
artery of
nerve of

Carpal tunnel
palmar view of
transverse cross section of
Cervical canal
Adductor canal
Sacral canal
Ống dẫn tinh, 259, 261, 340, 389, 390, 409, 546
bóng của, 384
ĐM đến, 255, 264, 340, 398, 401, 403
Ống dưới lưỡi, 51
(các) lỗ của, 61
Ống dưới ổ mắt, 45
Ống ĐM
bị bít lại, 229
trước khi sinh, 229
Ống (đốt) sống, thắt lưng, 155
Ống đùi, 546
(các) hạch bạch huyết trong, 546
Ống gan, 290
chung, 287, 289, 290, 294, 301, 331
(các) dạng, 294, 296
lạc chỗ, 294, 296
phải, 294
phụ, 296
trái, 294
Ống Gartner. Xem **Ống trung thận trên**, 389
Ống hạ thiệt, 8, 10, 11
Ống hàm dưới, 60
Ống hậu môn, 393
cơ dọc của, 356, 357
cơ niệm của, 393, 394
(các) ĐM của, 398
giải phẫu, 393
hình chụp cộng hưởng từ theo mặt phẳng đứng dọc, 397
phần đầu, 376
phần đầu của, thiết đồ ngang của, 357, 521
phẫu thuật, 393
(các) TM của, 399
Ống Hering, 291, 292
Ống lạc, 390
Ống lệ - mũi, 82
lỗ của, 37, 82
rãnh mũi - thị giác, 50
Ống lệ - mũi, lỗ của, 38
Ống lồi cầu, 11
Ống lượn
gần, 336
xa, 336
Ống mào tinh hoàn, 390
Ống (TK) mặt, 124
lồi của, 93
Ống mật, 126, 290, 291, 292
chung, 167, 273, 274, 278, 279, 288, 294, 295, 297, 298, 300, 301, 304
chỗ nối (những) ống gan, 290
chỗ nối (với) tá tràng, 295
thiết đồ ngang, 338
(sự) kết hợp của các ống tụy và, 295
ngoài gan, 294
Ống mật chủ

Ống môn vị, 297
thiết đồ ngang của, 297
Ống mũi - trán
lỗ của, 38
phễu dẫn tới, 38
Ống mũi - trán, 37
lỗ của, 49
Ống Müller. Xem **Ống cạnh trung thận**

Ống ngực, 189, 194, 198, 206, 209, 211, 244, 245, 246, 263, 266, 293, 318
Ductus (vas) deferens

ampulla of
artery to

Sublingual duct
openings of
Infraorbital canal
Ductus arteriosus
obliterated
prenatal
Vertebral canal, lumbar
Femoral canal
lymph nodes in
Hepatic duct
common
variations in
aberrant
right
accessory
left
Gartner's duct. See **Cranial mesonephric (Gartner's) duct**
Hypoglossal canal
Mandibular canal
Anal canal
longitudinal muscle of
muscularis mucosae of
arteries of
anatomical
sagittal MR images of

beginning of
beginning of, transverse section of
surgical
veins of
Hering, canal of
Aberrant ductule
Nasolacrimal duct
opening of
in nasooptic furrow
Nasolacrimal canal, opening of
Condylar canal
Convoluted tubule
proximal
distal
Epididymal duct
Facial canal
prominence of
Bile duct
common

hepatic ducts joining
junction with duodenum
cross section of
union of pancreatic ducts and

extrahepatic
Ductus choledochus. See **Bile duct, common**
Pyloric canal
cross section of
Frontonasal canal
opening of
infundibulum leading to
Frontonasal duct
opening of
Müllerian duct. See **Paramesonephric (müllerian) duct**
Thoracic duct

Ống nhú, 336
Ống nối, 96
Ống nội bạch huyết, 11, 95
  lỗ cho, 97
  trong ống tiền đình, 96
Ống phế nang, 204
  lỗ (của), 204
Ống phóng tinh, 376
  chỗ khởi đầu của, 384
  (các) lỗ của, 316, 384, 385
Ống răng cửa, 37, 38, 39, 43, 63
  nhánh vách mũi sau của ĐM bướm - khẩu cái với ĐM khẩu cái lớn trong, 41
  vong nối trong, 40
Ống Schlemm. Xem Xoang tĩnh mạch củng mạc

Ống sinh tinh, 390
Ống thẹn (ống Alcock), 392, 411
  ĐM thẹn trong ở trong, 402, 404
  TK thẹn ở trong, 413
  TM thẹn trong ở trong, 399
Ống thẹn, TM thẹn trong - trái trong, 311
Ống thị giác, 2, 6, 11, 83
Ống thu nhập, 336, 337
  sơ đồ, 337
Ống thủy tinh, 87
Ống tiết sữa, 182
Ống TM
  bị bít lại, 229
  trước khi sinh, 229
Ống trung thận (Wolffe), 389
Ống trung thận, di tích, 390
Ống trung thận trên (Gartner), 389
Ống túi mật, 331
  (các) dạng, 296
  phần trơn của, 294
  phần xoắn của, 294
Ống tụy, 294, 295, 298
  chính, 279
  cơ thắt của, 295
  hợp nhất của các ống mật và, 295
  phụ, 279, 298
Ống tuyến dưới hàm, 51, 53, 59, 60
Ống tuyến mang tai, 25, 54
Ống tuyến tiền liệt, các lỗ đổ của, 384, 385
Ống vị, 276
Ống Wolff, 389
Ống xuất, 389, 390

P

(Các) phản xạ của đường dẫn khí, các TK phát động, 210
Phản xạ Hering-Breuer, các cảm thụ thể, 210
(Các) phân thùy phế quản phổi, 200, 201
  danh pháp của, 203
  nhìn bên, 201
  nhìn sau, 200
  nhìn trong, 201
  nhìn trước, 200
Phân thùy thận
  (các) ĐM của, 335
  theo mạch máu, 335
Phần căng, 93
Phần chùng, 93
Phần cu (phần phễu), 147
Phần gian khớp, 155

Papillary duct
Ductus reuniens
Endolymphatic duct
  opening for
  in vestibular aqueduct
Alveolar duct
  opening of
Ejaculatory duct
  beginning of
  openings of
Incisive canal
  posterior septal branch of sphenopalatine and greater palatine arteries in anastomosis in
Canal of Schlemm. See **Scleral venous sinus (canal of Schlemm)**
Seminiferous tubule
Pudendal canal (Alcock's)
  internal pudendal artery in
  pudendal nerve in
  internal pudendal vein in
Pudendal canal, left internal pudendal vein in
Optic canal
Collecting tubule
  schema of
Hyaloid canal
Lactiferous duct
Ductus venosus
  obliterated
  prenatal
Mesonephric (wolffian) duct
Mesonephric tubule, vestigial
Cranial mesonephric (Gartner's) duct
Cystic duct
  variations in
  smooth part of
  spiral fold of
Pancreatic duct
  principal
  sphincter of
  union of bile ducts and accessory
Submandibular duct
Parotid duct
Prostatic duct, openings of

Gastric canal
Wolffian duct
Efferent ductule

Airway reflexes, nerves initiating
Hering-Breuer reflex, receptors for
Bronchopulmonary segments

  nomenclature for
  lateral view of
  posterior view of
  medial view of
  anterior view of
Renal segment
  arteries of
  vascular
Pars tensa
Pars flaccida
Pars tuberalis
Pars interarticularis

Phần phụ, 126. Xem **Ruột thừa**
Phần trung gian, 147
Phần xa (khối chính), 147
Phẫu tích vùng bả vai - cánh tay
  nhìn bên, 426
  nhìn sau, 426
  nhìn trước, 426
Phế nang, 204
  giường mao mạch, 205
Phế quản, 167, 202, 204, 234
  chính, 202
  cơ trơn của, 204
  danh pháp của, 203
  đáy ngoài, 203
  đáy sau, 203
  đáy trong, 203
  đáy trước, 203
  đáy trước trong, 203
  đỉnh sau, 203
  lưỡi, 202
  ngoài phổi, 202
  (những) nhánh chính phải, 207, 230, 245
  (những) nhánh chính trái, 199, 206, 232, 233, 241
  phải
    hình ảnh chụp cắt lớp điện toán theo mặt phẳng ngang, 242
  trung gian, 206
  (các) sợi chun (đàn hồi) của, 204
  thùy dưới, 202
  thùy giữa, 202, 203
  thùy trên, 202, 203, 206
  trái, 203
    hình ảnh chụp cắt lớp điện toán theo mặt phẳng ngang, 242
  trong phổi, 202, 204
  trung gian, 202
Phễu (túi Hartmann), 114, 140, 147, 294
  cổ của, 114
  đáy của, 114
  thân của, 114
  (của) với tử cung, 372
Phim chụp bàng quang - niệu đạo, nam và nữ, 368
Phim chụp bàng quang - niệu đạo, nam và nữ, 368
Phim chụp động mạch, thân tạng, 303
Phim chụp X quang
  của bàn tay, 457
  bên, của sọ, 5
  có cản quang barium
    của hồi tràng, 279
    của hỗng tràng, 279
    của ruột thừa dài, 283
  chậu hông
    nam, 355
    nữ, 355
  của chậu hông nam, 355
  của chậu hông nam và nữ, 355
  của chậu hông nữ, 355
  của cổ chân, 526
  của cổ tay và bàn tay, 457
  của cột sống thắt lưng
    bên, 156
    trước - sau, 156
  của dạ dày, tá tràng và hỗng tràng (ruột chay) gần, 279
  của đốt sống cổ, 18
  của khớp gối, 510
  của khớp hông, 488
  của khuỷu tay, 437
  của ngực, 213
  của vai, 422
Phình cổ, 161

Appendix
Pars intermedia
Pars distalis
Scapulohumeral dissection
  lateral view of
  posterior view of
  anterior view of
Alveolus
  capillary bed in
Bronchus
  major
  smooth muscle of
  nomenclature of
  lateral basal
  posterior basal
  medial basal
  anterior basal
  anteromedial basal
  apicoposterior
  lingular
  extrapulmonary
  right main branches of

  left main branches of

  right
    axial CT images of

    intermediate
  elastic fibers of
  inferior lobar
  middle lobar
  superior lobar
  left
    axial CT images of

  intrapulmonary
  intermediate
Infundibulum (Hartmann's pouch)
  neck of
  fundus of
  body of
  of uterine tube
Voiding cystourethrograms, male and female
Cystourethrograms, male and female
Arteriogram, celiac

Radiograph
  of hand
  lateral, of skull
  barium
    of ileum
    of jejunum
    of long vermiform appendix
  pelvic
    male
    female
  of male pelvis
  of male and female pelvis
  of female pelvis
  of ankle
  of wrist and hand
  of lumbar vertebrae
    lateral
    anteroposterior
  of stomach, duodenum, and proximal jejunum
  of cervical vertebrae
  of knee
  of hip joint
  of elbow
  of chest
  of shoulder
Cervical enlargement

Phình thắt lưng, 161
Phòng thể thủy tinh, 90
hình ảnh chụp CT theo mặt phẳng đứng ngang, 151
Phổi, 167, 168, 170, 342
ấn tim, 196
bờ dưới của, 196
bờ trước của, 196
đỉnh của, 196, 197
định khu của
nhìn sau, 197
nhìn trước, 196
(các) hạch bạch huyết của, 208
khe chếch của, 196, 197
khe ngang của, 196, 197, 198
khuyết tim của, 196, 198
lưỡi (phổi) của thùy trái, 198
(các) mạch bạch huyết của, 208
(các) mạch và hạch bạch huyết của, 208
(các) mạch máu lớn của, 206
mặt hoành, 196
nhìn trong, 198, 199
nhìn trước, 200
nhìn trước, tại chỗ, 198
phải, 193, 196, 197, 198, 211, 243, 244, 245
nhìn trong, 199
(các) phân thùy phế quản phổi, 200, 201
thùy dưới của, 201, 293
thùy giữa của, 201
thùy trên của, 201
(các) phân thùy phế quản phổi, 200, 201
rãnh thực quản, 196
rễ của, 193
rốn của, 196
(các) TK gai sống đến, 170
(các) thùy của, 198
thùy dưới của, 198, 200
nhìn trong, 199
thùy giữa, 198, 200
thùy trên của, 198, 200, 242
trái, 197, 211, 215, 243, 245
khe chếch của, 244
nhìn trong, 199
(các) phân thùy phế quản phổi, 200, 201
thùy dưới của, 201, 293
thùy trên của, 201, 242
trong trái, 198
vùng khí quản, 196
vùng thực quản, 196
Phúc mạc (màng bụng), 179, 236, 252, 261, 284, 322, 329, 342, 412
nam, 361, 366
vùng dưới của, 415
nữ, 365, 366, 378, 400, 412
dưới, 415
(các) khoang (ảo) của, 364
tạng, 273, 326
tạo thành nền của hố cạnh trực tràng, 392
thành, 271, 273, 331, 348, 362, 363, 373
của thành bụng trước, 348
của thành bụng sau, 274
ở thành sau túi mạc nối, 331

TK hoành đến, 327

Q

Quai (nối)
của (các) ĐM gai sau, 171
của (các) ĐM hồi tràng, 280
của (các) ĐM hồng tràng, 280
của ruột non, 306
của (các) TM ruột non, 310
Quai cổ, 31, 32, 128, 129
nhánh bụng của, 128
rễ dưới của, 32, 34, 71, 74, 128, 129
rễ trên của, 32, 34, 71, 74, 128, 129
Quai dưới đòn, 130, 209, 226, 240
Quai Galen, 80
Quai Heiss, 367
Quai Henle, 337
ngành lên, 336
ngành xuống, 336
phần gần của, 336
phần mỏng của, 336
Quai ruột, chui vào túi thoát vị, 261
Quản cầu, 119, 136
Quầng (vú), 182

R

Rãnh, khe
chẩm ngang, 105
giữa lưng, vách trung biểu mô trong, 169
hạ đồi, 147
hải mã, 112
khứu, 107
thái dương - chẩm, 107
trong đỉnh, 105
Rãnh bên, 106
Rãnh bên, 107
(các) nhánh trước, lên và sau của, 105
Rãnh bịt, 486
Rãnh bờ (trễ viền), 106
Rãnh cạnh kết tràng
phải, 271, 281, 362, 363
trái, 271, 362, 363
Rãnh cạnh trung tâm, 106
Rãnh chẩm ngang, 105
Rãnh cựa, 105, 106, 107, 111, 120
Rãnh dưới ổ mắt, 2
Rãnh đai, 106
Rãnh đỉnh - chẩm, 105, 106, 143
Rãnh ĐM cảnh, 9
Rãnh gian cơ, 392, 393, 394
Rãnh gian thất
sau, 214, 215
trước, 246
Rãnh giao thoa, 9
Rãnh giới hạn, 115
Rãnh giữa, 58
Rãnh giữa lưng, 115
Rãnh hạ đồi, 106, 147
Rãnh hải mã, 112
Rãnh hàm - móng, 15
Rãnh khứu, 107
Rãnh lá mía (mũi khẩu cái), 39
(Các) rãnh (cho) mạch màng não
giữa, 6, 7, 9
sau, 9
trước, 9
Rãnh mũi, 106, 107
Rãnh mũi - môi, 1
Rãnh mũi - thị giác, 50
Rãnh não
dọc theo, 107, 143, 145
trước, 143
Rãnh não bên, 141
Rãnh nguyệt, 105
Rãnh niệu - dục, 388
Rãnh nướu, 57

Lumbar enlargement
Vitreous chamber
coronal CT images of

Lungs
cardiac impression of
inferior border of
anterior border of
apex of
topography of
posterior view of
anterior view of
lymph nodes of
oblique fissure of
horizontal fissure of
cardiac notch of
lingula of superior lobe of
lymph vessels of
lymph vessels and nodes of

great vessels of
diaphragmatic surface of
medial view of
anterior view of
in situ, anterior view of
right

medial view of
bronchopulmonary segments of
inferior lobe of
middle lobe of
superior lobe of
bronchopulmonary segments of
groove for esophagus in
root of
hilum of
spinal nerves to
lobes of
inferior lobe of
medial view of
middle lobe of
superior lobe of
left
oblique fissure of
medial view of
bronchopulmonary segments of
inferior lobe of
superior lobe of
left medial
area for trachea in
area for esophagus in
Peritoneum

male
inferior extent of
female
inferior
potential spaces of
visceral
forming pararectal fossa floor

parietal

of anterior abdominal wall
of posterior abdominal wall
on omental bursa posterior wall
phrenic nerve to

Anastomotic loop
of posterior spinal arteries
of ileal arteries
of jejunal arteries
of small intestine
of small intestinal veins
Ansa cervicalis
ventral rami of
inferior root of

superior root of

Ansa subclavia
Ansa of Galen
Loops of Heiss
Henle's loop
ascending limb of
descending limb of
proximal segment of
thin segment of
Bowel loop, entering hernial sac
Glomerulus
Areola

Sulcus
occipital transverse
dorsal median, mesothelial septum in
hypothalamic
hippocampal
olfactory
occipitotemporal
intraparietal
Collateral sulcus
Lateral sulcus
anterior, ascending, and posterior rami of
Obturator groove
Marginal sulcus
Paracolic gutter
right
left
Paracentral sulcus
Occipital sulcus, transverse
Calcarine sulcus
Infraorbital groove
Cingulate sulcus
Parietooccipital sulcus
Carotid groove
Intersphincteric groove
Interventricular sulcus
posterior
anterior
Prechiasmatic groove
Sulcus limitans
Midline groove
Median sulcus, dorsal
Hypothalamic sulcus
Hippocampal sulcus
Mylohyoid groove
Olfactory sulcus
Vomerine groove
Meningeal vessel grooves
middle
posterior
anterior
Rhinal sulcus
Nasolabial sulcus
Nasooptic furrow
Cerebral fissure
longitudinal
anterior
Cerebral sulcus, lateral
Lunate sulcus
Urogenital groove
Gingival groove

Rãnh ổ mắt, 107
Rãnh Rolando (rãnh trung tâm), 105, 106
Rãnh sau trung tâm, 105
Rãnh sườn, 186
Rãnh Sylvius, 141
Rãnh tận cùng, 214
Rãnh tận cùng, 58
Rãnh thái dương
dưới, 107
Rãnh thái dương - chẩm, 106, 107
Rãnh trán
dưới, 105
trên, 105
Rãnh trong đỉnh, 105
Rãnh trung tâm, 106
Rãnh trước trung tâm, 105
Rãnh vành, 214
Rãnh vành, 246, 385, 388
Răng
(các) chân của, 57
chất xương (cement) của, 57
cổ của, 57
(các) khoảng gian cầu giữa, 57
(các) khoảng gian gần giữa, 57
(các) lỗ đỉnh của, 57
lớp nguyên bào tạo ngà, 57
men của, 57
ngà của, 57
nhìn phía môi - má, 57
nhú của, 57
(các) ống chân của, 57
răng cối (hàm)
(sự) phát triển, 50
thứ ba, 56
thứ hai, 56
thứ nhất, 56
(các) răng cối, 56, 57
(các) răng cửa, 56, 57, 233
răng nanh, 57
răng sữa, 56
(các) răng tiền cối, 56, 57
thân (vành) của, 57
(các) TK tới, 57
(các) tiểu quản ngà của, 57
(răng) vĩnh viễn, 56, 57
dưới, 56
dưới trái, 57
trên, 56
trên trái, 57
(Mỏm) răng, 137
dây chằng đỉnh, 63, 65
diện khớp sau của, 22
(của) đốt trục, 19, 37
(Các) răng cối
(sự) phát triển của, 50
thứ ba, 56
thứ hai, 56
thứ nhất, 56
Răng cửa, 56, 233
Răng nanh, 57
Răng nanh
Rễ mỏng, 471
(Các) rễ TK gai sống
bụng, 114, 170, 180, 321
(các) dây của, 160
liên quan đến đốt sống, 161
lưng, 114, 169
nhìn sau của, 169
nhìn trước của, 169
trước, 321
(Các) răng tiền cối, 56, 57
Rỏng rọc, 420
Rốn, 247, 305, 312
Rốn (của màng nhĩ), 93, 96
Orbital sulcus
Rolando, sulcus of

Postcentral sulcus
Costal groove
Sylvius, sulcus of
Sulcus terminalis
Terminal sulcus
Temporal sulcus
inferior
Occipitotemporal sulcus
Frontal sulcus
inferior
superior
Intraparietal sulcus
Central sulcus
Precentral sulcus
Coronary sulcus
Coronal sulcus
Teeth
roots of
cement of
neck of
interglobular spaces between
interproximal spaces between
apical foramina of
odontoblast layer of
enamel of
dentine of
labiobuccal view of
papilla of
root canals of
molar
growth of
third
second
first
molars
incisors
canine
deciduous
premolars
crown of
nerves to
dentinal tubules of
permanent
lower
left lower
upper
left upper
Dens
apical ligament of
posterior auricular facet of
of axis
Molar teeth
growth of
third
second
first
Incisor teeth
Canine teeth
Cuspid teeth. See Teeth, canine
Nail root
Spinal nerve roots
ventral
filaments of
relation to vertebrae
dorsal
posterior view of
anterior view of
anterior
Premolars
Trochlea
Umbilicus
Umbo

Ruột. Xem thêm Nội tạng
(các) đám rối ruột non của, 325
trước khi sinh, 229
Ruột, 167. Xem thêm **Kết tràng; Tá tràng; Hồi tràng; Mạc treo kết tràng**
(các) cơ dọc của, 326
cơ vòng của, 326
(các) đám rối tự chủ nội tại của, 326
(ruột) già
chi phối TK, 324
(các) ĐM của, 307
(các) hạch và mạch bạch huyết của, 317
niêm mạc và hệ cơ của, 284
(các) TK của, 323, 324
sơ đồ của, 324
(các) TM của, 311
(các) liên quan mạc treo của, 270, 271
lòng của, 326
lớp dưới niêm mạc của, 326
niêm mạc của, 326
(ruột) non, 126, 269, 322
chi phối TK, 324
(các) ĐM của, 306
(các) hạch bạch huyết của, 316
mạc treo của, 348
(các) mạch bạch huyết của, 316
niêm mạc và hệ cơ của, 280
(các) TK của, 322
sơ đồ của, 324
(các) TM của, 310
vùng cho, 329
Ruột thừa, Phần phụ, 126
mẩu (dải) xơ (của gan), 287
ruột thừa, 271, 281, 283, 284, 362, 363
cơ vòng, 283
lỗ, 282
lớp dưới niêm mạc, 283
(các) nang bạch huyết chùm, 283
phim chụp X quang có cản quang barium, 283
sau manh tràng bị cố định, 283
thanh mạc, 283
(các) thay đổi về vị trí của, 283

S

Sinh đẻ, những đường dẫn truyền thần kinh, 414
Sọ
chỗ vỡ của, 101
da của, 102
định hướng của mê nhĩ trong, 97
đường gáy trên của, 174, 175, 176
nền của, 66, 160, 161
nhìn bên, 4
nhìn trước, 2
phim chụp X quang trước - sau, 3
thiết đồ đứng dọc giữa, 6
thiết đồ ngang của, 104
(các) TM liên lạc và TM tủy xương sọ, 99
(của) trẻ sơ sinh, 12
Sọ trẻ sơ sinh, 12
(Các) sợi đối giao cảm
sau hạch, 44
trước hạch, 44
(Các) sợi đối giao cảm trước hạch, 346
chi phối TK của bàng quang và niệu quản dưới, 417
chi phối TK của các cơ quan sinh dục nam, 416

Gut. See also **Viscera**
enteric plexus of
prenatal
Intestine. See also **Colon; Duodenum; Jejunum; Mesocolon**
longitudinal muscle of
circular muscle of
intrinsic autonomic plexuses of
large
innervation of
arteries of
lymph nodes vessels and nodes of
mucosa and musculature of
nerves of
schema of
veins of
mesenteric relations of

lumen of
submucosa of
mucosa of
small
innervation of
arteries of
lymph nodes of
mesentery of
lymph vessels of

mucosa and musculature of
nerves of
schema of
veins of
area for
Appendix
fibrous
vermiform

circular muscle of
orifice of
submucosa of
aggregate lymphoid nodules of
barium radiograph of

fixed retrocecal
serosa of
variations in position of

Parturition, neuropathways in

Skull
fracture of
skin of
labyrinth orientation in
superior nuchal line of

base of
lateral view of
anterior view of
anteroposterior radiograph of
midsagittal section of
horizontal section through
diploic and emissary veins of

of newborn
Newborn, skull of
Parasympathetic fibers
postganglionic
preganglionic
Preganglionic sympathetic fibers

urinary bladder and lower ureter innervation
male reproductive organs, innervation of

chi phối TK của các cơ quan sinh dục nữ, 415
hạch mi, 132
Sợi gian trụ, 249, 259
(Các) sợi giao cảm sau hạch, 346
chi phối TK của bàng quang và niệu quản dưới, 417
chi phối TK của các cơ quan sinh dục nam, 416
chi phối TK của các cơ quan sinh dục nữ, 415
hạch mi, 132
(Các) sợi mạc bàng quang - cổ tử cung, 364
(Các) sợi Purkinje, 225
(các) nhánh dưới màng trong tim của, 225
Sợi ra tới hành khứu, 119
(Các) sợi vào từ hành khứu, 119
(Các) sợi (của) vòng mi, 87, 88, 89, 90
Sụn
cánh
lớn, 36, 38, 39
nhỏ, 36
trụ ngoài và trụ trong của, 36
khí quản, 28, 202
khớp
của khớp gối, 511
của khớp háng, 487
của khuỷu tay, 438
của ngón tay, 471
loa tai, 47
mũi phụ, 36
phế quản, 204
sụn giáp, 28, 29, 31, 74, 196, 202, 206, 233, 234, 235
đường chếch của, 29
mảnh của, 77, 78
sừng trên của, 77
sụn nhẫn, 20, 28, 29, 74, 77, 78, 196, 233, 234
bó cơ dọc bám vào, 234
cung của, 77
lồi trên mảnh (sụn nhẫn), 66
mảnh của, 77, 78
mặt sau bên, 234
sụn phễu, 77, 78
mỏm cơ của, 78
mỏm thanh âm của, 78
sụn sừng, 77
sườn, 186, 248, 293, 419
thiết đồ ngang, 196
thứ bảy, 198, 331
thứ hai, 245
thứ năm, 194
thứ năm trái, 241
thứ sáu, 424
thứ tám, 415
của xương sườn thứ nhất, 243
của thanh quản, 77
vách ngăn, 39
vách ngăn mũi, 36
mỏm ngoài của, 38, 39
Sụn chêm, 455
ngoài, 507, 508, 509, 511
(các) sừng của, 508
trong, 507, 508, 509
(các) sừng của, 508
Sụn mi
dưới, 81
của mi mắt, 81
trên, 81
Sụn viền ổ chảo, 423
Sừng cùng, 157
Sừng cụt, 157
female reproductive organs, innervation of
ciliary ganglion
Intercrural fibers
Postganglionic sympathetic fibers
urinary bladder and lower ureter innervation
male reproductive organs, innervation of
female reproductive organs, innervation of
ciliary ganglion
Vesicocervical fascial fibers

Purkinje fibers
subendocardial branches of

Efferent fiber, to olfactory bulb
Afferent fibers, olfactory bulb
Zonular fibers

Cartilage
alar
major
minor
lateral and medial crus of
tracheal
articular
of knee
of hip joint
of elbow
of finger
auricular
accessory nasal
bronchial
thyroid
oblique line of
lamina of
superior horn of
cricoid
longitudinal muscle bundle attached to
arch of
prominence over lamina of
lamina of
posterolateral surface of
arytenoid
muscular process of
vocal process of
corniculate
costal
cross section of
seventh
second
fifth
fifth left
sixth
eighth
of first rib
of larynx
septal
septal nasal
lateral process of
Meniscus
lateral
horns of
medial
horns of
Tarsus
inferior
of eyelid
superior
Glenoid labrum
Sacral cornu
Coccygeal cornu
Sừng trên mỏng, 471

T

Tá tràng, 126, 248, 273, 275, 278, 288, 329, 340, 342
chi phối TK, 321
chỗ nối với ống mật chủ, 295
cơ dọc của, 277
cơ treo, 270
cơ vòng của, 277, 295
dây chằng treo, 270
(các) ĐM của, 301, 304
dưới niêm mạc của, 279
hệ cơ của, 279
nếp dọc của, 279
niêm mạc của, 279
phần dưới của, 270
phần lên, 270, 278, 279
(các) phần thứ hai và thứ ba, 339
chỗ nối của, 339
phần trên của, 294
phần trên (thứ nhất) của, 297
phần xuống của, 270
phim chụp X quang có cản quang barium, 279
rễ mạc treo ruột non, 278
tại chỗ, 278
(các) TK của, 319, 320, 321
thiết đồ ngang, 179
(các) TM của, 309
trên, 276, 278
thiết đồ ngang, 297
xuống, 272, 279, 294
Tai, 93
giải phẫu bề mặt của, 1
mê nhĩ xương và mê nhĩ màng, 95
ngoài
nhìn bên trên, 93
thiết đồ đứng ngang chéo qua, 93
tiểu thùy, 1
Tam giác
(của) bàng quang, 361, 365, 366, 385
bẹn, 111
cuống tủng, 111
xơ phải, 222
xơ trái, 222
Tam giác bẹn (Hesselbach), 259
Tam giác bên, 111
Tam giác cuống tủng, 111, 115
Tam giác dưới chẩm, 178
Tam giác delta ngực, 247, 424
Tam giác gan - túi mật, 301
Tam giác hạ thiệt, 115
Tam giác hậu môn, 380
Tam giác Hesselbach. Xem **Tam giác bẹn**
Tam giác khứu, 119
Tam giác niệu - dục, 380
Tam giác Petit

Tam giác thắt lưng (Petit), 152, 254
cơ chéo bụng trong ở, 174
Tam giác thắt lưng - sườn, 195
Tam giác thính chẩn, 152, 246, 424
vùng trước tim của, 213
Tam giác túi mật (Calot), 301
Tam giác ức - sườn, 195
Tạng chậu
nam, 361
(các) TK của, 410
Cuticle

Duodenum
innervation of
junction with common bile duct
longitudinal muscle of
suspensory muscle of
circular muscle of
suspensory ligament of
arteries of
submucosa of
musculature of
longitudinal fold of
mucosa of
interior part of
ascending
second-third parts of
junction of
superior part of
superior (1st) part of
descending part of
barium radiograph of
mesentery, root of
in situ
nerves of
cross section of
veins of
superior
cross section of
descending
Ear
surface anatomy of
bony and membranous labyrinths of
external
superolateral view of
coronal oblique section of
lobule of
Trigone
of urinary bladder
collateral
habenular
right fibrous
left fibrous
Inguinal (Hesselbach's) triangle
Collateral trigone
Habenular trigone
Suboccipital triangle
Deltopectoral triangle
Cystohepatic triangle
Hypoglossal trigone
Anal triangle
Hesselbach, triangle of. See **Inguinal (Hesselbach's) triangle**
Olfactory trigone
Urogenital triangle
Triangle of Petit. See **Lumbar triangle (of Petit)**
Lumbar triangle (of Petit)
internal oblique muscle in
Lumbocostal triangle
Auscultation, triangle of
precordial area of
Calot, triangle of
Sternocostal triangle
Pelvic viscera
male

nữ, 360, 369
(các) TK của, 412
Tâm nhĩ, 224
(các) đường dẫn truyền gian nút, 225
phải, 212, 213, 214, 215, 220, 223, 224, 241, 246
mở ra, 220
phim chụp X quang, 213
trái, 214, 215, 220, 221, 224, 246
thiết đồ ngang qua, 221
tiểu nhĩ, 212
TM chếch, 214, 215, 216
Tấm đầu xương, 504
Tấm mạch mạc, 108, 111, 145
Tấm mô liên kết, 202
Tế bào chính, 276
Tế bào chùm, 119
(Các) tế bào có lông chuyển (của ốc tai)
ngoài, 96
trong, 96
(Các) tế bào cột, 94, 120
Tế bào giao cảm trước hạch, 44, 132
(Các) tế bào hạch, 120
Tế bào hạt, 119
(Các) tế bào hình que, 94, 120
Tế bào khí, hình chụp MR theo mặt phẳng ngang, 150
(Các) tế bào khứu giác, 119
(Các) tế bào lưỡng cực, 120
Tế bào mũ ni, 119
(Các) tế bào ngang, 120
Tế bào ngắn, 120
Tế bào nhầy, dạ dày, 276
Tế bào quanh quản cầu, 119
(Các) tế bào sắc tố, 120
Tế bào thành, 9, 276
Tế bào TK nội tiết G, 276
Tế bào thượng bì, bề mặt dạ dày, 276
Thang nhĩ, 91, 95, 96
Thang tiền đình, 91, 95, 96
Thanh mạc
của hồi tràng, 280
hồng tràng, 280
của lách, 299
của ruột thừa, 283
Thanh quản, 135, 167, 168, 210
chi phối TK, 168
(các) cơ nội tại, 78
tác dụng của, 79
(các) nhánh cảm giác, 80
nhìn bên, phải, 77, 78
nhìn sau, 77, 78
nhìn trên, 80
nhìn trong, 77
phẫu tích mặt bên, 78
sụn của, 77
(các) TK của, 80
Thành âm đạo, 370, 373
Thành bụng
(các) ĐM của, 263
(các) hạch và mạch bạch huyết của, 266
nhìn bên trong, 263
phúc mạc, 274
(các) TK của, 267
(các) TM của, 265
sau
(các) ĐM của, 264
(các) hạch và mạch bạch huyết của, 266
female
nerves of
Atrium
internodal conduction pathways of
right
opened
radiograph of
left
section through
auricle of
oblique vein of
Epiphyseal plate
Tela choroideae
Connective tissue sheath
Chief cell
Tufted cell
Hair cells (cochlear)
outer
inner
Pillar cells
Preganglionic sympathetic cell body
Ganglion cells
Granule cells
Rod cells
Air cells, mastoid, axial MR image of
Olfactory cells
Bipolar cells
Mitral cell
Horizontal cells
Amacrine cells
Mucous cell, stomach
Periglomerular cell
Pigment cells
Parietal cells
Neuroendocrine G cell
Epithelial cell, stomach surface
Scala tympani
Scala vestibuli
Serosa
of ileum
jejunal
of spleen
of vermiform appendix
Larynx
innervation of
intrinsic muscles of
action of
sensory branches to
right lateral view of
posterior view of
superior view of
median view of
lateral dissection of
cartilage of
nerves of
Vaginal wall
Abdominal wall
arteries of
lymph vessels and nodes of
internal view of
peritoneum of
nerves of
veins of
posterior
arteries of
lymph vessels and nodes of
nhìn bên trong, 263
phúc mạc, 274
(các) TK của, 267
(các) TM của, 265
sau bên, 254
thiết đồ đứng dọc giữa, 348
trước, 249, 265
(các) ĐM của, 255
phẫu tích nông, 249
phẫu tích sâu, 251
phẫu tích vừa, 250
nhìn bên trong, 253
(các) TK của, 257
(các) TM của, 255
Thành ngực
trước, 188–189
Thành tá tràng
lớp cơ dọc của, 279
lớp cơ vòng của, 279
niêm mạc dưới của, 279
Tháp, 114, 144
bắt chéo của, 114
thùy nhộng dưới của, 113
của thùy nhộng tiểu não, 115
Thân bạch huyết, 316
Thân bạch huyết cảnh, 208
Thân bạch huyết dưới đòn, 208
Thân bạch huyết phế quản trung thất, 208
phải, 266
trái, 266
Thân bạch huyết ruột non, 316
Thân bạch huyết thắt lưng
đến bể dưỡng chấp và ống ngực, 343
trái và phải, 316
Thân cánh tay đầu, 33, 74, 75, 76, 136, 193, 206, 211, 212, 214, 232, 237, 243, 420
Thân dưới đòn
phải, 266
trái, 266
Thân ĐM phổi, 206, 212, 215, 220, 224, 225
chỗ chia đôi, 215
luồng đi ra, 224
trước khi sinh, 229
Thân đốt sống, 19
(các) diện khớp với, 186
ngực, thứ tư, 230
thắt lưng, 155
Thân gan - mạc treo, 302
Thân gan - vị, 302
Thân giao cảm, 125, 133, 192, 210, 230, 258, 263, 267, 290, 324, 325, 327, 344, 409, 412, 499
cổ, 165
cùng, 323
phải, 412
trái, 412
hạch của, 321, 325, 344, 345
hạch của, ngực thứ nhất, 132
hạch ngực của, 321
ngực, 240
phải, 194, 318, 328, 331, 346
thắt lưng trái, 323
trái, 194, 318, 324, 346
Thân giao cảm cổ, 131, 240
hạch đốt sống của, 240
Thân giao cảm cùng
phải, 412
trái, 412
Thân giáp - cổ, 32, 74, 75, 76, 237, 427
phải, 137
Thân lách - mạc treo, 302
internal view of
peritoneum of
nerves of
veins of
posterolateral
median (sagittal) section of
anterior
arteries of
superficial dissection of
deep dissection of
intermediate dissection of
internal view of
nerves of
veins of
Thoracic wall
anterior
Duodenal wall
longitudinal muscle layer of
circular muscle layer of
submucosa of
Pyramid
decussation of
inferior vermis
of vermis of cerebellum
Lymphatic trunk
Jugular lymphatic trunk
Subclavian lymphatic trunk
Bronchomediastinal lymphatic trunk
right
left
Intestinal lymphatic trunk
Lumbar lymphatic trunk
to cisterna chyli and thoracic duct
right and left
Brachiocephalic trunk
Subclavian trunk
right
left
Pulmonary trunk
bifurcation of
outflow to
prenatal
Vertebral body
articular facets for
fourth thoracic
lumbar
Hepatomesenteric trunk
Hepatogastric trunk
Sympathetic trunk
cervical
sacral
right
left
ganglia of
ganglion of, first thoracic
thoracic ganglia of
thoracic
right
left lumbar
left
Cervical sympathetic trunk
vertebral ganglion of
Sacral sympathetic trunk
right
left
Thyrocervical trunk
right
Lienomesenteric trunk

Thân lang thang, 263, 321, 322, 323, 328
(các) nhánh tạng của, 320
sau, 166, 318, 320, 321, 322, 323, 327, 328, 344, 346
tới đám rối tạng, 240
(các) nhánh tạng của, 216, 319, 320, 321, 322
nhánh vị sau chính, 320, 328
trước, 126, 166, 209, 318, 319, 320, 321, 327, 344, 346
nhánh gan của, 126, 319, 320, 323, 327
nhánh tạng của, 319, 320, 321, 322
(các) nhánh tạng của, 216
(các) nhánh vị của, 126
nhánh vị trước chính, 319
Thân màng não - tuyến yên, 100
Thân não
cắt bỏ, 107
(các) nhân của TK sọ trong, 116, 117
nhìn bóng phía sau, 116
phẫu tích mặt trong, 117
sơ đồ, 117
nhìn trước, 114
Thân phễu, 147
Thân ruột, 266
Thân sườn cổ, 33, 69, 136, 137, 138
Thân (ĐM) tạng, 165, 195, 206, 278, 298, 300, 305, 321, 324, 328, 329, 333
(sự) biến đổi, 302
chỗ phân nhánh của, 297
nguyên ủy chung của, 302
phim chụp ĐM, 303
thiết đồ ngang, 338
trước khi sinh, 229
Thân thắt lưng
phải, 266
trái, 266
Thân thắt lưng - cùng, 267, 496, 498, 499, 538, 539
Thân TK gai sống, 258
Thân TM cảnh, 72
phải, 266
trái, 266
Thân vị - lách, 302
Thân xương, nhánh ĐM nuôi đến, 471
(Các) TK. Xem thêm các TK chuyên biệt
của bàn tay, 472
nhìn mặt gan tay, 466
bì
của cánh tay và vai, 479
của cẳng tay, 480
của chi trên, 479, 481
của cổ tay và bàn tay, 473
của đầu và cổ, 224
của bàng quang, 344
của bộ phận sinh dục ngoài, 409
của bộ phận sinh dục ngoài nam, 409
bụng, 258
của cẳng tay, 480
của cây khí phế quản, 210
của chi dưới, 544, 545
của chi trên, 473
của cổ, 130
của cổ tay, 461, 472
(của các) cơ quan sinh sản nữ, 415
của dạ dày và tá tràng, 319, 320
của đáy chậu nam, 411
Vagal trunk
celiac branches of
posterior
branch to celiac plexus
celiac branches of
posterior gastric branch of
anterior
hepatic branch of
celiac branch of
celiac branches of
gastric branches of
anterior gastric branch of
Meningohypophyseal trunk
Brainstem
sectioned
cranial nerve nuclei in
posterior phantom view of
medial dissection of
schema of
anterior view of
Infundibular stem
Intestinal trunk
Costocervical trunk
Celiac trunk
variations in
bifurcation of
common origin of
arteriogram of
cross section of
prenatal
Lumbar trunk
right
left
Lumbosacral trunk
Spinal nerve trunk
Jugular trunk
right
left
Lienogastric trunk
Metaphysis, nutrient arterial branch to
Nerves. See also **specific nerves**
of hand
palmar view of
cutaneous
of arm and shoulder
of forearm
of upper limb
of wrist and hand
of head and neck
of urinary bladder
of external genitalia
of male external genitalia
abdominal
of forearm
of tracheobronchial tree
of lower limb
of upper limb
of neck
of wrist
of female reproductive organs
of stomach and duodenum
of male perineum
của đáy chậu và bộ phận sinh dục ngoài nữ, 413
của đùi, 500, 501, 540
của gan và đường mật, 327
của hàng vá mông, 503
của lưng, 177
đến các mạch máu, 228
của miệng, 62
của ngón tay, 471
của ổ mũi, 42–44
ốc tai, các sợi của, 96
của ruột già, 323, 324
của ruột non, 322, 324
của tạng chậu hông nam, 410
của tạng chậu hông nữ, 412
của thanh quản, 80
của thành bụng, 267
của thận và niệu quản, 344, 345
của thực quản, 240
của tim, 226, 227
của tủy sống và đốt sống, 173
của tụy, 328
của tuyến thượng thận, 345, 346
của vai, 477
TK bắp chân, 534, 540, 541, 545
nhánh gót ngoài của, 541
nhánh gót trong của, 541
qua các nhánh gót ngoài và bì mu chân ngoài, 541
(Các) TK bì
cẳng tay ngoài, 469
cẳng tay ngoài, 447
cánh tay ngoài trên, 177
cẳng tay sau, 469
cẳng tay trong, 429, 432, 469
của cẳng tay trong, 469
của cổ, 24, 31
của đầu, 24
đùi
ngoài, 409
sau, 411
đùi ngoài, 329, 499, 538, 539
mu chân
ngoài, 542, 545
trong, 541, 542
trung gian (giữa), 540, 541, 542
mu ngoài, 544
xuyên, 411, 499
TK bì bắp chân
ngoài, 540, 541, 542, 545
(các) nhánh của, 544
(các) nhánh khớp của, 541, 542
nhánh nối của, 540, 545
trong, 540, 541, 545
TK bì cánh tay, ngoài trên, 177
TK bì mông
dưới, 177, 411, 413, 503, 540, 545
giữa, 177, 502, 545
trên, 177, 254, 502, 545
TK bì xuyên, 411, 413
của chi dưới, 545
của hông, 503
túi cùng, 499
TK bịt, 267, 340, 376, 498, 499, 538, 539, 540
đến khớp gối, 539
nhánh bì của, 539
(các) nhánh bì của, 501, 544, 545
nhánh khớp của, 539
nhánh sau của, 539
phụ, 267, 498
TK bìu
sau, 410, 411, 503
trước, 409
TK cánh tay gian sườn, 189, 257, 429, 474, 479, 481
of female perineum and external genitalia
of thigh
of liver and biliary tract
of hip and buttock
of back
to blood vessels
of mouth
of fingers
of nasal cavity
cochlear fibers of
of large intestine
of small intestine
of male pelvic viscera
of female pelvic viscera
of larynx
of abdominal wall
of kidneys and ureters
of esophagus
of heart
of spinal cord and vertebral column
of pancreas
of suprarenal glands
of shoulder
Sural nerve
lateral calcaneal branch of
medial calcaneal branch of
via lateral calcaneal and lateral dorsal cutaneous branches
Cutaneous nerve(s)
antebrachial lateral
lateral antebrachial
superior lateral brachial
posterior antebrachial
medial antebrachial
of forearm, medial
of neck
of head
femoral
lateral
posterior
lateral femoral
dorsal, lower limb
lateral
medial
intermediate
lateral dorsal
perforating
Sural cutaneous nerve
lateral
branches of
articular branches of
communicating branch of
medial
Brachial cutaneous nerve, superior lateral
Clunial nerve
inferior
medial
superior
Perforating cutaneous nerve
of lower limb
of hip
sacral
Obturator nerve
to knee joint
cutaneous branch of
cutaneous branches of
articular branch of
posterior branch of
accessory
Scrotal nerve
posterior
anterior
Intercostobrachial nerve

TK cảnh (IX), 71
ngoài, 165, 167
trong, 130, 131, 133, 165, 167
TK cảnh nhĩ, 123, 125
TK cằm, 24, 46, 71, 122
TK căng màng khẩu cái, 55
TK căng màng nhĩ, 122
TK chày, 495, 540, 541
(các) cơ bị chi phối bởi, 541
gan chân ngoài, 541
gan chân trong, 541
nhánh gót trong của, 533, 535, 540, 541, 545
(các) nhánh khớp của, 540
sau, 534
TK chẩm
lớn, 24, 177, 178
từ nhánh lưng C2, 129
nhỏ, 32, 129, 177, 178
thứ ba, 24, 177, 178
TK chân bướm
ngoài, 46, 122
trong, 46, 122
TK chậu - bẹn, 160, 257, 260, 267, 329, 330, 340, 409, 414, 496, 498, 539, 540, 544
(các) nhánh bìu của, 267, 409, 544
(các) nhánh bìu trước của, 267, 409
nhánh môi trước của, 413
sơ đồ của, 498
TK chậu - hạ vị, 160, 177, 267, 329, 409, 496, 498, 539
nhánh bì ngoài của, 545
nhánh bì trước, 257, 267, 410
nhánh sinh dục của, 409
nhánh trước của, 257
sơ đồ của, 498
TK cổ, 130–133, 134–135, 161
đốt sống và, 127, 161
ngang, 24, 31, 71, 129
(các) nhánh của, 25
nông, 177
TK cổ mặt, 25
TK cơ bì, 429, 430, 433, 435, 447, 449, 474, 475, 480
phần tận cùng của, 446, 469, 479, 482
TK cơ cắn, 40, 54, 55, 122
TK cơ giạng ngón (chân) cái, 541
TK cùng, 161
đốt sống và, 161
nhánh đáy chậu của, 499
TK cụt, 160, 161, 499
đốt sống và, 161
TK dưới chẩm, 21, 178
TK dưới lưỡi, 46
TK dưới ổ mắt (V2), 24, 36, 44, 81, 83, 121, 122
đi vào ống dưới ổ mắt, 45
(các) nhánh huyệt răng trên của, 122
(các) nhánh mũi trong của, 122
TK dưới ròng rọc, 24, 36, 56, 81, 86, 122
từ TK mũi - mi, 45
TK dưới sườn, 160, 267, 409, 498
nhánh bì đùi ngoài của, 544
nhánh bì ngoài của, 267
phải, 329
TK dưới vai
dưới, 429, 430, 477
trên, 429, 430
TK đá
Carotid nerve (IX)
external
internal
Caroticotympanic nerve
Mental nerve
Tensor veli papatini nerve
Tensor tympani nerve
Tibial nerve
muscles innervated by
lateral plantar
medial plantar
medial calcaneal branch of
articular branches of
posterior
Occipital nerve
greater
from C2 dorsal ramus
lesser
third
Pterygoid nerve
lateral
medial
Ilioinguinal nerve
scrotal branches of
anterior scrotal branches of
anterior labial branch of
schema of
Iliohypogastric nerve
lateral cutaneous branch of
anterior cutaneous branch of
genital branch of
anterior branch of
schema of
Cervical nerve
vertebrae and
transverse
branches of
superficial
Cervicofacial nerve
Musculocutaneous nerve
terminal part of
Masseteric nerve
Abductor hallucis nerve
Sacral nerve
vertebrae and
perineal branch of
Coccygeal nerve
vertebrae and
Suboccipital nerve
Sublingual nerve
Infraorbital nerve (V2)
entering infraorbital canal
superior alveolar branches of
internal nasal branches of
Infratrochlear nerve
from nasociliary nerve
Subcostal nerve
lateral femoral cutaneous branch of
lateral cutaneous branch of
right
Subscapular nerve
lower
upper
Petrosal nerve
lớn, 86, 123, 124, 125, 131, 133, 135
lỗ cho, 11
rãnh cho, 9, 97
nhỏ, 86, 93, 122, 123, 125, 134
lỗ cho, 11
rãnh cho, 9
sâu, 123, 125, 131, 133
TK đáy chậu, 410, 411, 413, 503
(ở) nam, 411
(các) nhánh bìu và môi sau của, 499
(các) nhánh nông của, 411
(các) nhánh sâu của, 411
nông, 411, 413
(trong) ống thẹn, 392
sâu, 411, 413, 530
nhánh bên của, 530, 531
TK đối giao cảm, trong cây khí phế quản, 210
TK ĐM chủ, 228
TK đùi, 160, 259, 267, 376, 409, 496, 498, 500, 538, 546
bì, 545
bên, 267, 329, 496, 498, 500, 544, 565
sau, 160, 177, 503, 540, 545, 546
trước, 538, 544
(các) nhánh của, 545
(các) nhánh bì trước của, 409
nhánh tận của, 544
TK gai sống, 258
cổ, 127, 160
lỗ gian đốt sống cho, 18
nguyên ủy của, 170, 258
ngực, 180, 258
nhánh bên của, 258
nhánh bì trước của, 180
nhánh bụng (trước) của, 169, 258
nhánh lưng của, 258
nhánh lưng (sau) của, 169, 170
nhánh màng não của, 258, 325
(các) nhánh màng não quặt ngược, 170
(các) nhánh rễ (đoạn tủy), 138
rãnh cho, 19
thắt lưng, 179
(đến các) tuyến và các mạch máu da, 325
(Các) TK gai sống cổ, 160
đốt sống cổ C1, 160
thoát ra, 161
đốt sống cổ C8, 160
thoát ra, 160
nhánh lưng của, 24, 32, 177
(các) nhánh bì sau của, 178
(các) nhánh giữa, 24
nhánh lưng C2, 177
nhánh lưng C3, 177
nhánh lưng C4, 177
TK gai sống cổ C1, 127
nhánh bụng của, 71
nhánh lưng của, 178
(các) rễ bụng của, 114
(các) rễ lưng của, 114
thoát ra của, 161
TK gai sống cổ C2, 127
nhánh bụng của, 32, 71, 177
nhánh lưng của, 177, 178
TK gai sống cổ C3, 19, 127
nhánh bụng của, 32, 71, 177, 178
nhánh lưng của, 177, 178
TK gai sống cổ C4, 127
TK gai sống cổ C5, nhánh bụng của, 32
greater
hiatus for
groove for
lesser
hiatus for
groove for
deep
Perineal nerve
in male
posterior scrotal and labial branches of
superficial branches of
deep branches of
superficial
in pudendal canal
deep
lateral branch of
Parasympathetic nerve, in tracheobronchial tree
Aortic nerve
Femoral nerve
cutaneous
lateral
posterior
anterior
branches of
anterior cutaneous branches of
terminal branch of
Spinal nerve
cervical
intervertebral foramen for
origin of
thoracic
collateral branch of
anterior cutaneous branch of
ventral ramus of
dorsal branch of
dorsal ramus of
meningeal branch of
recurrent meningeal branches of
segmental medullary branches of
groove for
lumbar
to skin vessels and glands
Cervical spinal nerves
C1
exit of
C8
exit of
dorsal rami of
posterior cutaneous branches of
medial branches of
C2, dorsal ramus of
C3, dorsal ramus of
C4, dorsal ramus of
C1 spinal nerve
ventral ramus of
dorsal ramus of
ventral roots of
dorsal roots of
exit of
C2 spinal nerve
ventral ramus of
dorsal ramus of
C3 spinal nerve
ventral ramus of
dorsal ramus of
C4 spinal nerve
C5 spinal nerve, ventral ramus of

TK gai sống cổ C8, 160
thoát ra của, 161
TK gai sống cùng S1, 160, 410
nhánh bụng, 414
TK gai sống cùng S2, 160
TK gai sống cùng S5, 160
TK gai sống ngực, 133
rễ bụng của, 133
rễ lưng của, 133
TK gai sống ngực T1, 132, 133, 134, 160
TK gai sống ngực T2, 133, 133
TK gai sống ngực T7, 414
nhánh bì ngoài của, 254
nhánh bì trong của, 254
TK gai sống ngực T10, 410
TK gai sống ngực T11, 414
TK gai sống ngực T12, 160
nhánh bụng của, 254
TK gai sống thắt lưng, 161, 179
nguyên ủy của, 170
nhánh lưng của, 177
(các) rễ bụng và lưng của, 170
TK gai sống thắt lưng L1, 160
nhánh bụng của, 177
(Các) TK gai sống thắt lưng L1-3, nhánh lưng, 254
TK gai sống thắt lưng L5, 160, 412
nhánh trước của, 410
TK gan chân
ngoài, 534, 535, 540, 541
(các) nhánh bì của, 535
(các) nhánh bì gan chân của, 545
(các) nhánh gan ngón riêng của, 533, 534, 535
nhánh nông của, 535
(các) nhánh sâu của, 535
nhánh nông của, 534
trong, 534, 540
(các) nhánh bì gan chân của, 535, 545
(các) nhánh gan ngón riêng của, 533, 534, 535
nhánh sâu của, 534, 535
TK gan ngón chung, 534, 541
TK gan ngón tay
chung, 476
riêng, 476
TK gấp (các) ngón chân ngắn, 541
TK gian cốt
của cẳng chân, 541
mu chân, 537
sau, 445, 449
trước, 448, 449, 475
TK gian sườn, 160, 170, 180, 189, 192, 331
nhánh bên hợp lại với, 258
(các) nhánh bì ngoài của, 177, 188, 189, 192, 257
(các) nhánh bì trước của, 177, 188, 192, 257
nhánh bụng của, 180
sau, 192, 230
thứ ba, 240
thứ bảy, phải, 321
thứ nhất, 227, 430
thứ sáu, 165, 209
thứ tám, 209
trước, 258
(Các) TK giao cảm ngực, 130
TK giữa, 429, 433, 446, 447, 454, 460, 465, 474, 475
(đến) chi phối cảm giác da, 475
(các) nhánh đến các cơ mô cái và cơ giun, 465
nhánh gan ngón chung, 460
(các) nhánh gan ngón tay, 473, 481
nhánh gan tay của, 446, 447, 475, 481
nhánh khớp của, 475
(các) nhánh ngón tay gan tay riêng, 469
nhánh nối với TK trụ, 476
nhánh quặt ngược, 474
đến các cơ mô cái, 460
nhìn mặt gan tay, 475
nhìn sau của, 475
nhìn trước của, 475
nối với TK trụ, 475
(trong) ống cổ tay, 461
phần gian cốt trước của, 476
TK gò má, 121
TK gò má - mặt, 24, 122
TK gò má - thái dương, 24, 122
TK gót
ngoài, 534, 535
trong, 534, 535
TK hạ thiệt, 10, 32, 34, 114, 117, 129, 344
nhánh màng não của, 128
phân bố của, 118
sơ đồ, 118, 128
TM đi kèm của, 59, 60, 70
TK hạ vị, 165, 218, 324, 344, 345, 409, 410, 414, 415, 416
chậu hông, 414
dưới, 324
phải, 318, 323, 412
trái, 318, 323, 412
trên, 345, 415
TK hàm dưới (V3), 11, 24, 46, 86, 122, 125, 131, 133, 134, 135
bơ, 25, 31
nhánh màng não của, 10, 86
nhìn bên ngoài của, 46
nhìn bên trong của, 46
phân nhánh sau của, 46
phân nhánh trước của, 46
rễ cảm giác của, 46
rễ vận động của, 46
TK hàm - móng, 16, 40, 46, 53, 122
TK hàm trên (V2), 45, 86, 121, 122, 131, 133, 134, 135
nhánh hầu của, 122
nhánh màng não của, 86, 122
nhánh mũi của, 122
nhánh mũi ngoài sau trên của, 42, 43
(các) nhánh răng và lợi của, 45
TK hang, 166, 410, 412
TK hầu, 133
TK hậu môn, dưới, 410, 411, 414, 496, 503
TK hậu môn - cụt, 411, 412, 499
TK hiển, 500, 538, 544
(các) nhánh của, 538, 545
nhánh dưới bánh chè của, 500, 538
TK hoành, 30, 32, 74, 129, 130, 189, 193, 198, 206, 210, 211, 226, 230, 243, 429
(các) nhánh hoành - bụng của, 193
nhánh màng ngoài tim của, 193
phải, 193, 194, 215, 244, 318, 327, 346
(các) sợi tới và đi của, 193
TK đến, 430
common palmar digital branches of
palmar digital branches of
palmar branch of
articular branch of
proper palmar digital branches of
communicating branch with ulnar nerve
recurrent branch of
to thenar muscles
palmar view of
posterior view of
anterior view of
communicating with ulnar nerve
in carpal tunnel
anterior interosseous part of
Zygomatic nerve
Zygomaticofacial nerve
Zygomaticotemporal nerve
Calcaneal nerve
lateral
medial
Hypoglossal nerve
meningeal branch of
distribution of
schema of
vena comitans of
Hypogastric nerve
pelvic
inferior
right
left
superior
Mandibular nerve (V3)
marginal
meningeal branch of
lateral view of
medial view of
posterior division of
anterior division of
sensory root of
motor root of
Mylohyoid nerve
Maxillary nerve (V2)
pharyngeal branch of
meningeal branch of
nasal branch of
posterior superior lateral nasal branch of
dental and gingival branches of
Cavernous nerve
Pharyngeal nerve
Anal nerve, inferior
Anococcygeal nerve
Saphenous nerve
branches of
intrapatellar branch of
Phrenic nerve
phrenicoabdominal branches of
pericardial branch of
right
efferent and afferent fibers of
nerve
C8 spinal nerve
exit of
S1 spinal nerve
anterior ramus of
S2 spinal nerve
S5 spinal nerve
Thoracic spinal nerve
ventral root of
dorsal root of
T1 spinal nerve
T2 spinal nerve
T7 spinal nerve
lateral cutaneous branch of
medial cutaneous branch of
T10 spinal nerve
T11 spinal nerve
T12 spinal nerve
ventral ramus of
Lumbar spinal nerve
origin of
dorsal rami of
dorsal and ventral roots of
L1 spinal nerve
ventral ramus of
L1–3 spinal nerves, dorsal rami of
L5 spinal nerve
anterior ramus of
Plantar nerve
lateral
cutaneous branches of
plantar cutaneous branches of
proper plantar digital branches of
superficial branch of
deep branches of
superficial branch of
medial
plantar cutaneous branches of
proper plantar digital branches of
deep branch of
Plantar digital nerve, common
Palmar digital nerve
common
proper
Flexor digitorum brevis nerve
Interosseous nerve
of leg
plantar
posterior
anterior
Intercostal nerve
collateral branch rejoining
lateral cutaneous branches of
anterior cutaneous branches of
ventral ramus of
posterior
third
seventh right
first
sixth
eighth
anterior
Thoracic sympathetic nerves
Median nerve
to cutaneous innervation
branches to thenar and lumbrical muscles

trái, 193, 194, 215, 346
trước, 195, 321
TK huyệt răng, 53, 55, 122, 131, 134
dưới, 16, 40, 53, 55, 60, 131, 134
nhánh của, 40
vào lỗ hàm dưới, 46

trên, 62, 71
trên giữa, 45
trên sau, 44, 45
trên trước, 45
nhánh mũi, 42
TK hướng tâm
của dạ dày và tá tràng, 321
của miệng và hầu, 62
của mũi và xoang, 210
TK khẩu cái
bé, 42, 43, 45, 52, 62, 122, 131, 133
lớn, 11, 42, 43, 44, 45, 52, 62, 122, 131, 133
nhánh mũi ngoài sau dưới (của), 42, 43
nối với TK mũi - khẩu cái, 42

xuống, 133
TK khớp
lớn, 32
quặt ngược, 542
TK khứu giác (I), 119
(các) bó của, 11
(sự) phân bố của, 118
sơ đồ của, 118, 119
(các) sợi của, 118, 119
TK lang thang (X), 32, 34, 74, 75, 76, 114, 116, 117, 118, 125, 126, 127, 130, 131, 135, 206, 209, 210, 211, 325, 345
hạch dưới của, 126, 127, 128, 135
hạch trên của, 126, 127
nhánh đám rối phổi của, 209
nhánh hầu của, 125, 126, 130
nhánh màng não của, 126
nhánh ngực tim của, 126, 226
nhánh nối của, 126
nhánh tai, 10, 24, 126
nhánh tạng, 321
nhánh tim, 209
nhánh tim cổ của
dưới, 126
trên, 126
nhánh tim cổ trên của, 130, 131

nhân của, 324
nhân sau của, 116, 117, 126, 324, 345
(nhánh) nối với, 32
phải, 75, 80, 193, 226, 230
phân bố của, 118
sơ đồ của, 118, 126
tiết cholin, 210
trái, 243, 244
TK lang thang tim, 130
TK lệ, 83, 86, 121, 122, 131
nhánh bì của, 45
nhánh mi mắt của, 82
TK lưỡi, 23, 40, 53, 55, 59, 60, 122, 123, 131, 133, 134, 135
sâu, 51
TK mã, 24, 40, 46, 62, 71, 122
(những) nhánh của, 25
TK mác
chung, 495, 499, 505, 506, 507, 508, 518, 519, 520, 521, 540, 541, 542, 544, 545
(các) cơ được chi phối bởi, 542
nhánh khớp của, 540, 541
left
anterior
Alveolar nerve

inferior
branch of
entering mandibular foramen
superior
middle superior
posterior superior
anterior superior
nasal branch of
Afferent nerves
of stomach and duodenum
of mouth and pharynx
of nose and sinuses
Palatine nerve
lesser

greater

posterior inferior lateral nasal branch from
communicating with nasopalatine nerve
descending
Articular nerve
great
recurrent
Olfactory nerve (I)
bundles of
distribution of
schema of
fibers of
Vagus nerve (X)

inferior ganglion of
superior ganglion of
pulmonary plexus branch of
pharyngeal branch of
meningeal branch of
thoracic cardiac branch of
communicating branch of
auricular branch of
celiac branch of
cardiac branch of
cervical cardiac branch of
inferior
superior
superior cervical cardiac branch of
nucleus of
posterior nucleus of

communication to
right
distribution of
schema of
cholinergic
left
Vagal cardiac nerve
Lacrimal nerve
cutaneous branch of
palpebral branch of
Lingual nerve

deep
Buccal nerve
branches of
Fibular nerve
common

muscles innervated by
articular branch of
nông, 519, 520, 521, 530, 542, 544
nhánh bì mu chân giữa, 544

nhánh bì mu chân trong, 544

(các) nhánh mu ngón chân, 530
sâu, 520, 522, 542
nhánh mu ngón chân, 544
(các) nhánh mu ngón chân, 520, 530, 531, 544
nhánh ngoài của, 520, 542
nhánh trong của, 519, 520, 530, 531, 542
TK mác sâu, 530
TK màng não, 45
TK mắt (V1), 24, 45, 121, 122, 132, 133, 134, 135
(các) nhánh lệ, trán và mũi - mi, 11
nhánh lều của, 122
(các) nhánh mũi ngoài của, 122
(các) nhánh mũi trong của, 122
TK mặt (VII), 11, 34, 40, 62, 71, 92, 104, 114, 116, 117, 122, 131, 133, 134, 135, 165, 166
gối (hạch gối), 97, 123, 124, 125

gối trong của, 117
(trong) lỗ trâm chũm, 94
(các) nhánh của, 25, 168
nhánh bờ hàm dưới của, 25

(các) nhánh cổ của, 123
(các) nhánh gò má của, 123
(các) nhánh má của, 123
(các) nhánh nối với, 123, 125
(các) nhánh thái dương của, 123
nhân vận động của, 123
(sự) phân bố của, 118
rễ vận động của, 124
sơ đồ của, 118, 123, 134
thân chính của, 25
trung gian, 133
TK mi
dài, 86, 121, 122, 131, 132
ngắn, 86, 121, 122, 131, 132
TK mi mắt, 24
TK môi, sau, 413, 414
TK mông
dưới, 160, 499, 503
trên, 160, 499, 503
TK mũi
dưới - bên, 131
ngoài, 36
sau, 131, 133
sau - trên, 131
TK mũi - khẩu cái (V2), 10, 42, 43, 44, 62
đi tới vách, 43
nối với TK khẩu cái lớn, 42

TK mũi - mi (V1), 83, 86, 121, 122, 131, 132
TK dưới ròng rọc tử, 45
TK nách, 177, 425, 427, 429, 432, 476, 477, 481
TK bì cánh tay ngoài trên, 479

(Các) TK ngón
gan ngón (chân) chung, 476, 541
gan ngón (chân) riêng, 535, 541
gan ngón (tay)
đến ngón tay thứ tư và thứ năm, 460
riêng, 476
gan ngón (tay) chung, 476
superficial

intermediate dorsal cutaneous branch of
medial dorsal cutaneous branch of
dorsal digital branches of
deep
dorsal digital branch of
dorsal digital branches of

lateral branch of
medial branch of
Peroneal nerve, deep
Meningeal nerve
Ophthalmic nerve (V1)

lacrimal, frontal, and nasociliary branches of
tentorial branch of, 86
external nasal branches of
internal nasal branches of
Facial nerve (VII)

geniculum (geniculate ganglion) of
internal genu of
in stylomastoid foramen
branches of
marginal mandibular branch of
cervical branches of
zygomatic branches of
buccal branches of
communications to
temporal branches of
motor nucleus of
distribution of
motor root of
schema of
main trunk of
intermediate
Ciliary nerve
long
short
Palpebral nerve
Labial nerve, posterior
Gluteal nerve
inferior
superior
Nasal nerve
inferior lateral
external
posterior
posterior superior
Nasopalatine nerve (V2)

passing to septum
communicating with greater palatine nerve
Nasociliary nerve (V1)

infratrochlear nerve from
Axillary nerve

superior lateral cutaneous nerve of arm from
Digital nerves
common plantar
proper plantar
palmar
to fourth and fifth fingers

proper
common palmar

gian ngón (tay) riêng, 460, 471, 476
(các) nhánh mu của, 468
đến ngón cái, 460
mặt mu, 468, 471, 475, 542, 544
mặt mu bên, 544
TK ngực, 161
dài, 188, 189, 192
nhánh lưng của, 192
TK ngực
giữa, 428
ngoài, 188, 428, 430
trong, 188, 428, 429, 430
TK (gian sườn) ngực - bụng, nhánh bì của, 188
TK ngồi, 160, 495, 499, 503, 539, 540
(các) cơ được chi phối bởi, 539
(các) nhánh của, 499, 540
nhánh khớp của, 502
phải, 376
phần TK chày của, 499, 540
phần TK mác chung của, 499, 540
trái, 376
TK nhĩ, 93, 123, 125, 134
TK niệu quản, giữa, 344
TK nội tại, tụy, 328
TK nội tạng, ngực, 165
(Các) TK nội tạng - ngực, 165
TK ốc tai, 92, 95, 96, 97
nhìn giữa sau, 95
(sự) phân bố, 118
TK phụ (XI), 34, 114, 116, 117, 129, 177
nhân tủy gai của, 116, 117
rễ sọ của, 126, 127
rễ tủy gai của, 10, 118, 127
sơ đồ của, 118, 127
TK quay, 429, 430, 432, 435, 447, 448, 474, 475, 477
bì sau, 469, 473, 481
ở cánh tay, 477
ngoài dưới, 481
nhánh của, 469
nhánh nối của, 468
nhánh nông của, 444, 447, 449, 468, 469, 473, 474, 480, 481
nhánh mu ngón tay của, 469
nhánh sâu của, 445, 447, 449, 474
nhánh mu ngón tay của, 473, 481
TK ròng rọc (IV), 83, 84, 86, 114, 116, 121
sơ đồ của, 186
TK sàng
sau, 11, 45, 86, 121, 122
trước, 11, 43, 86, 121, 122
(những) nhánh mũi ngoài tới, 24, 122
(những) nhánh mũi trong bên tới, 42, 43
(những) nhánh mũi trong giữa tới, 42
TK sinh ba, 24, 97, 114, 116, 117, 122, 133, 134, 135, 144
bó tủy gai của, 117, 126
hạch của, 131
nhánh hàm trên, 24
(các) nhánh màng tai của, 122
nhánh mắt, 24
(các) nhánh nông của, 122
nhân cảm giác của, 117
nhân cảm giác chính của, 116, 122
nhân trung não của, 116, 117
nhân tủy gai của, 116, 117, 122, 125, 126
nhân vận động của, 116, 117, 122, 135
rễ cảm giác của, 118, 131
rễ vận động của, 131
sơ đồ của, 122
TK sinh dục - đùi, 329, 340, 496, 498, 539, 540
(các) mạch máu tinh hoàn và nhánh sinh dục của, 259, 261
nhánh đùi của, 267, 409, 498, 544
nhánh sinh dục của, 259, 261, 267, 409, 544
TK sọ, 116, 130–133, 134–135
(trong) bao cảnh, 60
liệt của, 101
nhánh nối, 45
nhân của
nhìn bóng phía sau, 116
phẫu tích mặt trong, 117
sơ đồ của, 116
phân bố vận động và cảm giác, 118
TK tai, 122
lớn, 21, 22, 24, 32, 129, 177, 178
lớn hơn, 31
nhánh khớp của, 122
sau, 25, 123
nhánh chẩm của, 123
trước, 122
TK tai - thái dương, 16, 24, 40, 55, 71, 122, 125, 134
TK tạng
bụng - chậu, 228, 324, 325
chậu hông, 166, 168, 323, 344, 345, 412, 499
ngực, 346
ngực bé, 165, 167, 209, 258, 263, 267, 318, 320, 321, 322, 324, 325, 345, 409
phải, 346
trái, 318, 319, 323, 346
ngực bé nhất, 209, 263, 267, 320, 322, 323, 324, 325, 344, 345, 409
phải, 318, 320, 346
trái, 323, 346
ngực lớn, 167, 209, 230, 240, 258, 263, 267, 320, 324, 327, 409
phải, 194, 240, 318, 320, 321, 327, 328, 346
trái, 194, 318, 321, 323, 327, 328, 346
thắt lưng, 160, 165, 318, 345, 409, 412
thứ hai, 344
thứ nhất phải, 346
thứ nhất trái, 346
trên, 415
thắt lưng thứ nhất, 323
thắt lưng thứ tư, 318
tim - phổi, 228
xương cùng, 165, 273, 344, 412, 499
TK thái dương
(các) nhánh của, 122
sâu, 122
sau, 40
trước, 40
sơ đồ của, 122
TK thanh quản (X)
dưới
bắt thường, phải, 80
(các) nhánh trước và sau của, 80
trái, 80

proper palmar
dorsal branches of
to thumb
dorsal
lateral dorsal
Thoracic nerve
long
dorsal ramus of
Pectoral nerve
median
lateral
medial
Thoracoabdominal nerve, cutaneous branch of
Sciatic nerve
muscles innervated by
branches of
articular branch of
right
tibial division of
common fibular division of
left
Tympanic nerve
Ureteric nerve, middle
Intrinsic nerve, pancreatic
Visceral nerve, thoracic
Thoracic visceral nerves
Cochlear nerve
posteromedial view of
distribution of
Accessory nerve (XI)
spinal nucleus of
cranial root of
spinal roots of
schema of
Radial nerve
posterior cutaneous
in arm
inferior lateral
branch of
communicating branch of
superficial branch of
dorsal digital branch of
deep branch of
dorsal digital branch of
Trochlear nerve (IV)
schema of
Ethmoidal nerve
posterior
anterior
external nasal branches to
lateral internal nasal branches to
medial internal nasal branches to
Trigeminal nerve
spinal tract of
ganglion of
maxillary division of
parotid branches of
ophthalmic division of
superficial branches of
sensory nucleus of
principle sensory nucleus of
mesencephalic nucleus of
spinal nucleus of
motor nucleus of
sensory root of
motor root of
schema of
Genitofemoral nerve
testicular vessels and genital branch of
femoral branch of
genital branch of
Cranial nerve
in carotid sheath
palsy of
communicating branch of
nuclei of
posterior phantom view of
medial dissection of
schema of
motor and sensory distribution of
Auricular nerve
great
greater
articular branch of
posterior
occipital branch of
anterior
Auriculotemporal nerve
Splanchnic nerve
abdominopelvic
pelvic
thoracic
lesser thoracic
right
left
least thoracic
right
left
greater thoracic
right
left
lumbar
second
right first
left first
upper
first lumbar
fourth lumbar
cardiopulmonary
sacral
Temporal nerve
branches of
deep
posterior
anterior
schema of
Laryngeal nerve (X)
inferior
anomalous right
anterior and posterior branches of

nhánh ngoài đến, 74
nhánh trong của, 75, 235
(các) nhánh trái, trước và sau của, 80
quặt ngược, 33, 71, 76, 130, 206, 209, 210, 211, 212, 226, 231, 232, 240
phải, 74, 75, 80, 226, 235, 240
trái, 74, 75, 76, 126, 193, 210, 211, 243, 244
trên, 75, 76, 80, 130, 131, 235
lỗ cho nhánh trong của, 78
nếp trên nhánh trong của, 66
nhánh ngoài của, 75, 80, 126
(các) nhánh trong của, 62, 65, 71, 74, 75, 76, 78, 80, 126
TK thắt lưng, 161
TK thẹn, 160, 267, 410, 411, 412, 415, 416, 417, 499, 500, 503
phong bế của, 413
trong, 392
TK thị giác (II), 83, 86, 87, 90, 106, 107, 113, 132, 143, 144
bao ngoài của, 91
bao ngoài của, 32, 83, 87
bao trong của, 91
(các) mạch máu của, 91
(trong) đường thị giác, 120
hình ảnh cắt lớp điện toán theo mặt phẳng đứng ngang, 151
hình ảnh cộng hưởng từ theo mặt phẳng đứng dọc, 149
(sự) phân bố của, 118
TK thiệt - hầu, 34, 114, 116, 117, 118, 123, 125, 126, 130, 131, 133, 135, 166
hạch dưới của, 125, 135
nhánh của, 168
(các) nhánh hầu, hạnh nhân và lưỡi của, 125
nhánh nhĩ của, 10
nhánh xoang cảnh, 34, 125, 126, 130, 131
sơ đồ của, 118, 125, 134
TK thừng nhĩ, 62, 71, 93, 94, 122, 123, 124, 131, 133, 134, 135, 165
TK tiền đình, 95, 97, 124
dưới, 95, 97, 124
trên, 95, 124
TK tiền đình ốc tai (VIII), 92, 95, 97, 114, 116, 117, 131
sơ đồ của, 116, 118, 124
TK tim (giao cảm), cổ, 165
TK tim cổ, 166, 209
dưới, 165, 226
giao cảm và lang thang, 226
giữa, 165, 226
trên, 69, 71, 165, 226
TK tim giao cảm cổ
dưới, 130, 226, 227
giữa, 33, 130, 165, 226, 227
trên, 32, 60, 128, 130, 132, 133, 134, 165, 226, 227, 240
TK tim lang thang cổ
dưới, 227
trên, 227
TK tim ngực, 193, 209
TK trán, 83, 86, 121, 122, 131
TK trên đòn, 24, 31
ngoài, 129, 479
trong, 129, 479
trung gian, 129, 479
TK trên ổ mắt, 24, 36, 81, 122
(các) nhánh của, 86
(các) nhánh giữa và bên của, 86
external branch to
internal branch of
left, anterior and posterior branches of
recurrent
right
left
superior
foramen for internal branch of
fold over internal branch of
external branch of
internal branches of
Lumbar nerve
Pudendal nerve
block of
internal
Optic nerve (II)
external sheath of
outer sheath of
internal sheath of
vessels of
in visual pathway
coronal CT images of
sagittal MR image of
distribution of
Glossopharyngeal nerve
inferior ganglion of
branch of
pharyngeal, tonsillar and lingual branches
tympanic branch of
carotid branch of
schema of
Chorda tympani nerve
Vestibular nerve
inferior
superior
Vestibulocochlear nerve (VIII)
schema of
Cardiac nerve, cervical
Cervical cardiac nerve
inferior
sympathetic and vagal
middle
superior
Cervical sympathetic cardiac nerve
inferior
middle
superior
Cervical vagal cardiac nerve
inferior
superior
Thoracic cardiac nerve
Frontal nerve
Supraclavicular nerve
lateral
medial
intermediate
Supraorbital nerve
branches of
medial and lateral branches of
TK trên ròng rọc, 81, 122
TK trên vai, 429
TK trụ, 429, 433, 444, 446, 447, 454, 460, 465, 476
(tới) chi phối cảm giác da, 476
(trong) chi phối cảm giác da, 476
(các) cơ được chi phối, 476
(các) nhánh gan ngón riêng, 469
nhánh gan tay của, 447, 476
nhánh khớp của, 476
nhánh mu tay của, 444, 446, 468, 469, 476
(các) nhánh mu ngón tay của, 469
(các) nhánh mu tay của đến mặt mu các đốt giữa và xa, 476
nhánh nối của, 468
nhánh nối với TK giữa, 476
nhánh nông của, 447, 460, 476
nhánh sâu, 476
nhánh sâu của, 447, 454, 465, 476
nhìn mặt gan tay, 476
nhìn sau, 476
nhìn sau (mặt mu tay), 476
nhìn trước, 476
nối với TK giữa, 476
(sự) phân bố không hằng định, 476
rãnh cho, 436
TK trung gian, 104, 114, 118, 123, 124, 133, 135
TK trực tràng
dưới, 411, 503
trên, 503
(Các) TK tự chủ
của bụng, 318
tới cổ, 24
ở đầu, 131
trong ngực, 209
của ổ mũi, 44
TK vai sau, 429
TK vận nhãn (III), 84, 86, 101, 114, 116, 117, 166
nhánh của, 168
nhánh dưới của, 83, 86
nhánh trên của, 83, 86
(sự) phân bố của, 118
phân nhánh dưới của, 118, 121
phân nhánh trên của, 118, 121
sơ đồ của, 118
TK vận nhãn ngoài (VI), 83, 84, 86, 114, 117, 118, 121
phân bố của, 118
sơ đồ của, 118
TK Vidius, 122
TK vuông gan chân, 541
Thận, 167, 179, 272, 278, 338
bao xơ của, 334
bờ ngoài của, 334
bờ trong của, 334
chi phối TK, 345
cột thận của, 334
cực dưới của, 334
cực trên của, 272, 334
thiết đồ ngang của, 338
(các) đài lớn, 334
(các) đài nhỏ, 334
đáy của tháp, 334
(các) ĐM gian tiểu thùy, 335
ĐM (tia) xuyên bao, 335
(các) ĐM vỏ tỏa tia, 335
(các) hạch và mạch bạch huyết của, 343
Supratrochlear nerve
Suprascapular nerve
Ulnar nerve
to cutaneous innervation
in cutaneous innervation
muscles innervated by
proper palmar digital branches of
palmar branch of
articular branch of
dorsal branch of
dorsal digital branches of
dorsal branches of
to dorsum of middle and distal phalanges
communicating branch of
communicating branch with median nerve
superficial branch of
deep branch
deep branch of
palmar view of
posterior view of
posterior (dorsal) view of
anterior view of
communicating with median nerve
inconstant contribution of
groove for
Intermediate nerve
Rectal nerve
inferior
superior
Autonomic nerves
of abdomen
to neck
in head
in thorax
of nasal cavity
Scapular nerve, dorsal
Oculomotor nerve (III)
branch of
inferior branch of
superior branch of
distribution of
inferior division of
superior division of
schema of
Abducent nerve (VI)
distribution of
schema of
Vidian nerve
Quadratus plantae nerve
Kidneys
fibrous capsule of
lateral border of
medial border of
innervation of
renal column of
inferior pole of
superior pole of
cross section of
major calices of
minor calices of
base pyramid of
interlobular arteries of
perforating radiate artery of
cortical radiate arteries of
lymph vessels and nodes of

(các) mạch máu của, 332, 333, 347
(các) mạch máu trong nhu mô của, 334, 337
mặt sau của, 335
mặt trước, 335
nhú thận, 334
ở tại chỗ
nhìn trước, 329
sau, 330
phải, 197, 275, 298, 329, 330, 340, 342, 347
rốn của, 334
sau phúc mạc, 288
(các) TK của, 334
trái, 98, 197, 273, 299, 329, 331, 340, 347
cực trên của, 297
hình chụp CT theo mặt phẳng ngang, 350
thiết đồ đứng ngang của, 329
trước khi sinh, 229
tủy của, 334
vỏ của, 334, 336, 337
vỏ thận, 338
vùng dưới bao, 336, 337
vùng ngoài của, 336, 345
vùng trong của, 336
(Não) thất
bên, 108, 110, 146
đám rối mạch mạc, 109
đám rối mạch mạc của, 99, 108, 110, 143, 145
hình ảnh chụp MR theo mặt phẳng đứng dọc, 149
sừng chẩm của, 110, 111, 146
sừng chẩm của, bên phải, 143
sừng thái dương của, 108, 111, 146
(các) TM của, 146
TM bên của, 146
bên, phải, 108
bên, trái, 108
lỗ của, 108
nhìn bóng của, 108
phần trung tâm của, 108
sừng chẩm của, 108
sừng thái dương của, 108
sừng trán của, 108
đám rối mạch mạc của, 109
thứ ba, 106, 108, 110, 111, 146
đám rối mạch mạc, 106, 108
tela choroideae of, 108, 111, 145
thứ tư, 113, 115, 144, 146
đám rối mạch mạc, 106, 114
hình của, 143
hình ảnh chụp MR theo mặt phẳng đứng dọc, 149
hình ảnh MR theo mặt phẳng ngang, 150
hố trám của, 114
(các) lỗ bên và giữa của, 146
nhìn sau, 115
thiết đồ đứng dọc giữa, 114, 115
TM ngách ngoài, 144
(Tâm) thất
phải, 214, 215, 224, 246
hình ảnh CT theo mặt phẳng ngang, 242
lỗ của, 220
trái, 213, 214, 221, 224, 246
hình ảnh CT theo mặt phẳng ngang, 242
thành sau của, 221
TM sau của, 216
Thấu kính, 81, 88, 90
bao của, 87, 88
cấu trúc giữ (nâng đỡ) của, 88, 89
dây treo của, 87, 88
hình ảnh chụp MR theo mặt phẳng ngang, 150
nhân của, 88, 89
trục của, 88, 89
vỏ của, 87, 88
xích đạo của, 87, 88
Thể cảnh, 34, 125, 130, 210
Thể cạnh tinh hoàn, 389
Thể chai, 106, 107, 108, 111, 141, 143
bể của, 109
gối của, 106, 107, 110, 112, 146
hình ảnh chụp MR theo mặt phẳng đứng dọc, 149
lồi của, 106, 107, 110, 112, 143, 144, 145, 146
mỏ của, 106, 141
rãnh của, 106
thân của, 106, 141
TM phải - sau quanh (chai), 143
TM sau quanh (chai), 144, 146
trước, 145
Thể gối
của đồi thị trái, 143
ngoài, 107, 110, 111, 114, 116, 120, 132, 143, 144, 145
trong, 107, 108, 110, 111, 114, 115, 139, 143, 144, 145
Thể hạnh nhân, 110, 112, 119
đồi thị và, 110
Thể mi, 87, 90
mạch máu của, 90
sợi của, 88
vòng thể mi, 89
Thể sinh tư, 107
Thể thủy tinh, 87
Thể trắng, 371
Thể vàng, 371
Thể vân, 110, 141
Thể vú, 106, 107, 112, 114, 147
Thềm mũi, 37
Thềm thùy đảo, 141
Thị trường nhìn chồng chéo, 120
Thiết đồ ngang
của bìu, 390
của bụng
vị trí L1-2, 339, 349
vị trí L3, 349
vị trí L3, 4, 349
vị trí T10, 293
vị trí T12, 297, 331, 338
của cẳng tay, hàng loạt, 449
của phần xuống tá tràng, 179
của tinh hoàn, 390
của túi mật, 297
Thoát vị
bẹn
gián tiếp, 261
vị trí của, 261
mặt nghiêng, 236
Thoát vị bẹn
gián tiếp, 261
vị trí của, 261
Thoát vị đĩa gian đốt sống thắt lưng, 162
(các) biểu hiện lâm sàng, 162
bộc lộ phẫu thuật của, 162
mức và những đặc điểm lâm sàng của, 162
thấp bên trái, 162
tư thế đặc trưng trong, 162
Thoát vị đĩa L4-5, 162
Thoát vị đĩa L5-S1, 162
Thoát vị nhân tủy thắt lưng, 162

blood vessels of
blood vessels in parenchyma of
posterior surface of
anterior surface of
renal papilla of
in situ
anterior views of
posterior
right
hilum of
retroperitoneal
nerves of
left
superior pole of
axial CT images of
frontal section of
prenatal
medulla of
cortex of
renal cortex of
subscapular zone of
outer zone of
inner zone of
Ventricle (cerebral)
lateral
choroid plexus
choroid plexus of
sagittal MR image of
occipital horn of
right, occipital horn of
temporal horn of
veins of
lateral vein of
right lateral
left lateral
aperture of
phantom view of
central part of
occipital horn of
temporal horn of
frontal horn of
choroid plexus of
third
choroid plexus of
tấm mạch mạc
fourth
choroid plexus of
outline of
sagittal MR image of
axial MR image of
rhomboid fossa of
lateral and median apertures of
posterior view of
median sagittal section of
vein of lateral recess of
Ventricle (heart)
right
axial CT images of
opened
left
axial CT images of
posterior wall of
posterior vein of
Lens
capsule of
supporting structures of
suspensory ligament of
axial MR image of
nucleus of
axis of
cortex of
equator of
Carotid body
Paradidymus
Corpus callosum
cistern of
genu of
sagittal MR image of
splenium of
rostrum of
sulcus of
trunk of
right dorsal branch to
dorsal vein of
anterior
Geniculate body
of left thalamus
lateral
medial
Amygdaloid body
thalamus and
Ciliary body
blood vessels of
fibers of
orbicularis ciliaris of
Corpora quadrigemia
Vitreous body
Corpus albicans
Corpus luteum
Corpus striatum
Mammillary body
Limen nasi
Limen, of insula
Visual fields, overlapping
Cross section
of scrotum
of abdomen
at L1–2
at L3
at L3, 4
at T10
at T12
forearm, serial
of descending duodenum
of testis
of gallbladder
Hernia
inguinal
indirect
site of
sliding
Inguinal hernia
indirect
site of
Lumbar disc herniation
clinical manifestations of
surgical exposure of
level of and clinical features of
left-sided lower
characteristic posture in
L4–5 disc herniation
L5–S1 disc herniation
Lumbar nucleus pulposus herniated

Thóp
chẩm, 12
sau, 12
trước, 12
Thóp bên trước, 4
Thóp Bregma, 7
Thóp bướm, 12
Thóp lãmđa, 7
Thớ, bè, 148
ĐM của, 148
(Những) thớ cơ trước trực tràng (Luschka), 359
Thủ thuật chọc dò ngực, 190
Thung lũng, 58
Thùy chẩm, 105
chiếu lên, 120
Thùy đảo, 105, 110, 141
(các) hồi ngắn và dài của, 105
(các) rãnh trung tâm và rãnh vòng của, 105
thềm của, 105, 141
Thùy đảo (Reil)
Thùy đỉnh, 105
Thùy hình quả lê, 119
Thùy nhộng, 113
củ của, 115
dưới, 113
củ của, 113
cục của, 113
lưỡi gà của, 113
tháp của, 113
lưỡi gà của, 115
trên, 113
chếch của, 113
đỉnh của, 113
lá của, 113
lưỡi của, 113
tiểu thùy trung tâm của, 113
Thùy nhung nhân, 113
Thùy thái dương, 105, 107, 141
hình ảnh chụp MR theo mặt phẳng ngang, 150
máu tụ ở, 101
thoát vị của, 101
Thùy trán, 105
Thùy bào Morgagni. Xem **Mẩu thủy bào buồng trứng**

Thực quản, 63, 68, 76, 126, 194, 204, 206, 207, 230, 231, 233, 240, 241, 243, 244, 245, 246, 263, 264, 270, 274, 323, 329, 332, 348
bờ cong lớn, 277
chỗ dầy dần của lớp cơ, 236

dưới niêm mạc, 235, 236
định khu và các chỗ hẹp của, 233

(các) ĐM của, 237
(các) dạng chung, 237
hệ cơ của, 239
lớp cơ dọc của, 234, 277
khối bên của, 234
lớp cơ vòng của, 234, 277
mở ra nhìn từ sau, 66
nhánh ĐM quặt ngược tới, 195, 264
nhìn bên, 233
nhìn sau, 240
nhìn trước, 240
niêm mạc của, 235, 236
chỗ nối với niêm mạc dạ dày, 276
ở tại chỗ, 232
rãnh cho, 199
(các) TK của, 240

Fontanelle
mastoid
posterior
anterior
Pterion
Bregma
Sphenoidal fontanelle
Lambda
Trabecula
artery of
Prerectal muscle fibers (of Luschka)
Thoracentesis
Vallecula
Occipital lobe
projection on
Insula
short and long gyri of
central and circular sulci of

limen of
Reil, island of. See **Insula**
Parietal lobe
Piriform lobe
Vermis
tuber of
inferior
tuber of
nodule of
uvula of
pyramid of
uvula of
superior
declive of
culmen of
folium of
lingula of
central lobule of
Flocculonodular lobe
Temporal lobe
axial MR image of

hematoma of
herniation of
Frontal lobe
Morgagni, hydatid of. See **Vesicular appendix (hydalid of Morgagni)**
Esophagus

greater curvature of
gradual slight muscular thickening of
submucosa of
topography and constrictions of
arteries of
common variations in
musculature of
longitudinal muscle layer of
lateral mass of
circular muscle layer of
opened posterior view of
recurrent arterial branch to

lateral view of
posterior view of
anterior view of
mucosa of
junction with gastric mucosa

in situ
groove for
nerves of

vùng bụng của, 233, 237, 275
vùng cổ của, 237
vùng môn vị, 277
vùng ngực của, 232, 237
vùng (các) sợi cơ thưa thớt, 234, 235
vùng trần ở mặt trước, 234
Thừng chéo, 438, 439
Thừng gân, 220, 221, 223
Thừng sinh dục, 389
Thừng tinh, 260, 261, 376
cơ bìu của, 257
mạc cơ bìu trên, 260
mạc tinh ngoài của, 249, 257, 259
mạc tinh ngoài bọc trên, 405
mạc tinh ngoài trên, 249
mạc tinh trong trên, 262
ống dẫn tinh trong, 255
Thượng mô vẩy (lát tầng), lưỡi, 58

Tia thị giác, 120
Tiền đình, 95, 389
ngách cầu, 95
ngách ốc tai, 92, 95
ngách xoan, 95
Tiền đình (của) âm đạo, 389
ĐM của hành của, 370
ĐM tới, 404
hành của, 370, 404
Tiền đình mũi, 37, 39
Tiền phòng, 81, 87, 88, 89, 90
nội mô (trung mô) của, 88
Tiểu động mạch
cửa, 291
gian tiểu thùy, 291
quanh cửa, 291
(Cuộn) tiểu ĐM
đến, 336
đi, 336
Tiểu ĐM đến, 337
Tiểu ĐM mũi (võng mạc)
dưới, 90
trên, 90
Tiểu não, 106, 111, 115, 146
hạnh nhân của, 107, 115
hình ảnh MR đứng dọc, 149
hình ảnh MR theo mặt phẳng ngang, 150
hố dưới, 115
hố trên, 115
khe ngang, 113
khe sau - bên của, 107
khe thứ phát của, 107
mặt dưới, 113
mặt trên, 113
ngách bên, 115
nhân răng của, 115
nhìn bên ngoài, 105
nhìn sau, 115
nhung, 114
(các) phần của, 144
thiết đồ đứng dọc giữa, 115
thùy hai bụng của, 113
thùy nhung của, 113
thùy sau của, 113
thùy trước của, 113
u trong, 115
Tiểu nhĩ (Loa), 92, 97
bề mặt sau - trong của, 24
phải, 93, 212, 214, 219, 220, 224
tiểu thùy của, 93
trái, 212, 213, 215, 216, 224, 225
xoắn tai, 93
Tiểu phế quản
hô hấp, 204, 205
tận cùng, 204, 205

abdominal part of
cervical part of
pyloric part of
thoracic part of
zone of sparse muscles of

bare area on ventral surface
Oblique cord
Chordae tendineae
Genital cord
Spermatic cord
cremasteric muscle of
cremasteric fascia on
external spermatic fascia of

external spermatic fascia over
external spermatic fascia on
internal spermatic fascia on
ductus deferens in
Stratified squamous epithelium, tongue
Optic radiation
Vestibule
spherical recess of
cochlear recess of
elliptical recess of
Vaginal vestibule
artery of bulb of
artery to
bulb of
Nasal vestibule
Anterior chamber
endothelium of
Arteriole
portal
intralobular
periportal
Glomerular arteriole
afferent
efferent
Afferent glomerular arteriole
Nasal retinal arteriole
inferior
superior
Cerebellum
tonsil of
sagittal MR image of
axial MR image of

inferior fovea of
superior fovea of
horizontal fissure of
posterolateral fissure of
secondary fissure of
inferior surface of
superior surface of
lateral recess of
dentate nucleus of
lateral views of
posterior view of
flocculus of
parts of
median sagittal section of
biventer lobe of
flocculonodular lobe of
posterior lobe of
anterior lobe of
medial eminence of
Auricle
posteromedial surface of
right
lobule of
left
concha of
Bronchiole
respiratory
terminal

Tiểu phế quản hô hấp, 204
Tiểu quản cạnh trung thận, 389
Tiểu quản chữm, 10
(Các) tiểu quản lệ, 82
Tiểu quản mật, 292
Tiểu quản mật, 292
Tiểu quản mật, 290
  quanh cửa, 290, 291, 292
  trong tiểu thùy, 290
Tiểu quản ngà (răng), 57
Tiểu quản nhĩ, 10
Tiểu quản trung thận trên, 389
Tiểu thể Malpighi (tiểu thể thận), 336
Tiểu thể thận
  cận tủy, 336
  vỏ, 336
Tiểu thùy (tai), 1
Tiểu thùy bán nguyệt
  dưới, 113
  sau, 113
Tiểu thùy cạnh trung tâm, 106
Tiểu thùy đỉnh
  dưới, 105
  trên, 105
Tiểu thùy vuông, 113
Tiểu TM mũi (võng mạc)
  dưới, 90
  trên, 90
Tiểu TM thẳng, 337
Tim, 126, 233
  bên phải của, 225
  bên trái của, 225
  bờ phải của, 196
  bờ sắc của, 212
  bờ trái của, 196
  chi phối TK, 227
  đáy của
    mặt của, 214
    nhìn sau, 214
  đỉnh của, 212, 213, 214, 246
  hệ thống dẫn truyền của, 225
  khung xơ của, 222
  mặt hoành của, 214
  nhìn (bộc lộ) phía trước, 212
  ở tại chỗ, 211
  sơ đồ chi phối TK, 227
  tâm nhĩ, các tâm thất và vách gian thất của, 224
  (các) TK của, 226
  (ở) thì tâm thu, 222
  (ở) thì tâm trương, 222
  túi màng ngoài tim và, 282
  vách màng của, 221, 222
  (các) van của, 222
Tinh hoàn, 361, 386, 389, 390, 416
  (sự) đi xuống của, 386
  (các) ĐM và TM của, 401
  (các) đường dẫn từ, 408
  (các) đường dẫn bạch huyết từ, 408
  hình ảnh chụp MR theo mặt phẳng đứng dọc, 397
  lá tạng bao phủ, 387
  lá trắng của, 390
  mạc tinh ngoài trên, 405
  mẩu phụ của, 387, 389
  sơ đồ của, 390
  thiết đồ ngang của, 390
  thiết đồ ngang qua, 390
  (các) tiểu thùy của, 390
  vách của, 390
Tĩnh mạch (TM)
  của cẳng tay, 480
  của chi dưới, phần nông, 545
  đốt sống, 137
  của hạ đồi, 148
  của hố sọ sau, 144
  của lách, 309
  não, 146
  của não, 145
  của ruột già, 311
  của ruột non, 309
  của tụy, 309
  của tuyến thượng thận, 347
  của tuyến yên, 148
TM âm đạo, 398
TM bán cầu tiểu não, dưới, 144
TM bán đơn, 236, 245
  phụ, 194, 207
TM bàng quang
  phải, 311
  trên, 265, 399
TM bàng quang dưới, 399
TM bao thận, 337
TM bên thẳng, 145, 146
TM bịt, 311, 376
TM bìu, trước, 256
TM buồng trứng
  phải, 311, 332
  trái, 311, 329, 332
TM cánh tay, 429, 435
TM cánh tay đầu, 74, 208
  phải, 75, 137, 206, 210, 211, 212, 230, 243
  rãnh cho, 199
  trái, 70, 75, 137, 206, 211, 212, 230, 231, 243
TM cảnh
  ngoài, 23, 31, 74, 198, 206, 211, 256
  trong, 23, 28, 29, 30, 31, 32, 34, 59, 74, 75, 76, 97, 128, 189, 198, 206, 211, 232, 256
    hành dưới của, 75
    phải, 137
    trái, 137
  trước, 30, 74, 256
    nối với, 70
    tận cùng của, 70
TM cảnh, chung, 70
TM cạnh rốn, 312
  đến dây chằng tròn của gan, 256
  (các) nhánh của, 256
TM (giữa) cẳng tay
  giữa, 449
  trung gian, 418, 479
TM cầu não
  bên, 144
  ngang, 144
TM cầu trung não trước, 144
TM chẩm, 23
  trong, 146
TM chậu - thắt lưng, 330, 353
TM chếch của nhĩ trái, 214, 215, 221
TM chủ
  dưới, 179, 194, 206, 209, 213, 215, 220, 225, 230, 272, 273, 278, 293, 297, 298, 330, 331, 333, 339, 342, 347, 412
    hình chụp CT theo mặt phẳng ngang, 242, 350
    lỗ của, 223
    thiết đồ ngang, 297, 338
    TM thận phải đổ vào, 339
    tồn tại bên trái, 333
    van của, 220
  trên, 74, 75, 206, 211, 213, 215, 220, 224, 225, 230, 244, 245, 246

Respiratory bronchiole
Paramesonephric tubule
Mastoid canaliculus
Lacrimal canaliculi
Bile canaliculus
Cholangiole
Bile ductule
  periportal
  intralobular
Dentinal tubules
Tympanic canaliculus
Cranial mesonephric tubule
Malpighian corpuscle
Renal corpuscle
  juxtamedullary
  cortical
Lobule (ear)
Semilunar lobule
  inferior
  posterior
Paracentral lobule
Parietal lobule
  inferior
  superior
Quadrangular lobule
Nasal retinal venule
  inferior
  superior
Venulae rectae
Heart
  right side of
  left side of
  right border of
  inferior border of
  left border of
  innervation of
  base of
    surface of
    posterior view of
  apex of
  conducting system of
  fibrous skeleton of
  diaphragmatic surface of
  anterior exposure of
  in situ
  innervation of, schema of
  atria, ventricles, and interventricular septum of
  nerves of
  in systole
  in diastole
  pericardial sac and
  membranous septum of
  valves of
Testis
  descent of
  arteries and veins of
  pathways from
  lymphatic pathways from
  sagittal MR images of
  visceral layer over
  tunica albuginea of
  external spermatic fascia over
  appendix of
  schema of
  cross section of
  cross section through
  lobules of
  septa of
Vein
  of forearm
  superficial, of lower limb
  vertebral
  of hypothalamus
  of posterior cranial fossa
  of spleen
  brain
  of brain
  of large intestine
  of small intestine
  of pancreas
  of suprarenal glands
  of hypophysis
Vaginal vein
Cerebellar hemispheric vein, inferior
Hemiazygos vein
  accessory
Vesical vein
  right
  superior
Vesicular vein, inferior
Capsular vein
Direct vein, lateral
Obturator vein
Scrotal vein, anterior
Ovarian vein
  right
  left
Brachial vein
Brachiocephalic vein
  right
  groove for
  left
Jugular vein
  external
  internal
    interior bulb of
    right
    left
  anterior
    communication to
    termination of
Carotid vein, common
Paraumbilical vein
  to round ligament of liver
  tributaries of
Antebrachial vein
  median
  intermediate
Pontine vein
  lateral
  transverse
Pontomesencephalic vein, anterior
Occipital vein
  internal
Iliolumbar vein
Oblique vein, left atrial
Vena cava
  inferior
    axial CT images of
    opening of
    cross section of
    right renal vein entering
    persistent left
    valve of
  superior

hình chụp CT theo mặt phẳng ngang, 242
trước khi sinh, 229
TM cổ
ngang, 70, 177
nông, 177
phải sâu, 137
sâu, 137
phải, 137
trái, 137
TM cơ, 90
TM cơ - hoành, 189, 256
TM cung, 337
(Các) TM cùng đi với, 460
TM cùng giữa, 311
TM cửa, 297
nhánh của, 291, 292
thiết đồ ngang của, 297, 338
TM đi kèm, 59, 60
TM cửa (gan), 273, 278, 279, 288, 294, 298, 300, 301, 311, 312, 315, 331, 349
(các) dạng, 313
đến mạc nối nhỏ, 348
(các) nhánh của, 312
(cách) sắp xếp điển hình, 313
trước khi sinh, 229
TM cửa tuyến yên
dài, 140, 148
ngắn, 148
TM dưới cằm, 70
TM dưới đòn, 30, 32, 74, 189, 198, 206, 211
phải, 75, 137, 230
(các) rãnh cho, 186
trái, 75, 137, 186
TM dưới nội tủy, 146
TM dưới ổ mắt, 23, 70
TM dưới sườn, 498
TM dưới tiểu thùy, 290, 291
TM đá, 144
dẫn lưu tới xoang đá, 144
TM đáy chậu, 405
TM đầu, 181, 188, 189, 256, 418, 424, 428, 429, 449, 468, 479, 480, 483, 484
phụ, 479, 480
trung gian, 480
TM đồi thị trên, 146
TM đốt bàn (tay), mu (tay), 468
TM đốt bàn chân, mu (chân), 544
TM đốt sống, 137
trước, 137
TM đơn, 17, 21, 153, 194, 206, 207, 209, 230, 241, 245, 246, 293, 331, 349
cung, 230, 232, 244
(các) hình ảnh cắt lớp điện toán theo mặt phẳng ngang, 242
rãnh, 199
TM đùi, 250, 256, 376, 380, 493, 500, 505, 544, 546
TM gai sống
sau, 144, 173
trước, 144, 173
TM Galen. Xem **TM não lớn (của Galen)**
TM gan, 194, 232, 265, 274, 287, 290, 309
TM gian đốt sống, 137, 173
TM gian sườn
sau, 230, 231
trên phải, 230
trên trái, 231
axial CT images of
prenatal
Cervical vein
transverse
superficial
right, deep
deep
right
left
Muscular vein
Musculophrenic vein
Arcuate vein
Venae comitantes
Sacral vein, median
Portal vein
branch of
cross section of
Vena comitans
Hepatic portal vein
variations of
to lesser omentum
tributaries of
typical arrangement of
prenatal
Hypophyseal portal vein
long
short
Submental vein
Subclavian vein
right
grooves for
left
Subependymal vein
Infraorbital vein
Subcostal vein
Sublobular vein
Petrosal vein
draining to petrosal sinus
Perineal vein
Cephalic vein
accessory
intermediate
Thalamic vein, superior
Metacarpal vein, dorsal
Metatarsal vein, dorsal
Vertebral vein
anterior
Azygos vein
arch of
axial CT images of
groove for
Femoral vein
Spinal vein
posterior
anterior
Galen, vein of. See **Great cerebral vein (of Galen)**
Hepatic vein
Intervertebral vein
Intercostal vein
posterior
right superior
left superior
trước, 256
TM gian tiểu thùy, 337
TM giáp
dưới, 74, 75, 198
giữa, 74
trên, 31, 74
TM gò má - mặt, 23
TM gò má - thái dương, 23
TM góc, 23, 70, 85
TM hàm trên, 85
TM hiển
bé, 485, 544, 545
lớn, 250, 485, 544, 545, 546
phụ, 544, 546
TM hoành
dưới, 320
dưới - trái, 320
TM hoành màng ngoài tim, 194, 206, 211, 212, 230, 231, 241
TM hồi - kết tràng, 311, 312, 313
TM hỗng tràng, 311, 313
TM huyệt răng
dưới, 60, 70
trên sau, 60, 70
TM kẽ ngón tay, 468, 480
TM kết mạc sau, 91
TM kết tràng
giữa, 298, 303, 311, 312
phải, 311, 312, 313
trái, 311, 312, 313
TM khẩu cái, 70
ngoài, 70
TM kheo, 546
TM Labbé. Xem **TM nối dưới**
TM lách, 273, 297, 299, 303, 306, 311, 312, 313, 315
thiết đồ ngang của, 338
TM liên lạc, 99, 102
chẩm, 99
chũm, 23, 99, 137
đỉnh, 23, 94, 99
lỗ đỉnh, 7
lồi cầu, 137
phẫu tích theo mặt phẳng đứng ngang, 99, 102
của sọ, 99
thông với xoang hang, 70
xoang dọc trên, 7
TM liên lạc chũm, 10, 137
TM liên lạc đỉnh, 23
TM liên lạc lồi cầu, 137
TM lưỡi
lưng, 59
sâu, 59, 70
thân chung của, 59
TM mác, 522
TM mạc treo tràng
dưới, 270, 298, 311, 312, 313, 315
trên, 179, 279, 306, 311, 312, 313, 338, 339, 342
(các) liên quan của, 310
thiết đồ ngang của, 338
TM mạch mạc, 91
hành của, 91
TM mạch mạc trên, 99, 145, 146
TM màng não giữa, 102
TM manh tràng
sau, 311, 312
trước, 311, 312
TM mắt
dưới, 85, 91
trên, 83, 85, 91
anterior
Cortical radiate vein
Thyroid vein
inferior
middle
superior
Zygomaticofacial vein
Zygomaticotemporal vein
Angular vein
Maxillary vein
Saphenous vein
small
great
accessory
Phrenic vein
inferior
left inferior
Pericardiacophrenic vein
Ileocolic vein
Jejunal vein
Alveolar vein
inferior
posterior superior
Intercapitular vein
Conjunctival vein, posterior
Colic vein
middle
right
left
Palatine vein
external
Popliteal vein
Labbé vein. See **Inferior anastomotic vein (of Labbé)**
Splenic vein
cross section of
Emissary vein
occipital
mastoid
parietal
parietal foramen for
condylar
coronal dissection of
of skull
communicating with cavernous sinus
to superior sagittal sinus
Mastoid emissary vein
Parietal emissary vein
Condylar emissary vein
Lingual vein
dorsal
deep
common trunk for
Fibular vein
Mesenteric vein
inferior
superior
relations of
cross section of
Choroid vein
bulb of
Choroid vein, superior
Meningeal vein, middle
Cecal vein
posterior
anterior
Ophthalmic vein
inferior
superior

TM mặt, 23, 30, 32, 59, 60, 85
ngang, 23, 70
sâu, 23, 85
thân chung cho, 23
TM mi trước, 88, 90, 91
TM móc, 145
TM môi
dưới, 70
trên, 70
TM mông
dưới, 311
trên, 311
TM mu, 265
TM mũ cánh tay, 479
TM mũ chậu nông, 544
TM mũi
lưng, 23
ngoài, 70
TM mũi - trán, 23, 85
TM nách, 189, 198, 256, 428
hạch bạch huyết dọc theo, 483
(các) nhánh gian sườn đổ về, 256
TM não
bên trong, 99, 108, 111, 144, 145, 146
dưới, 102, 104, 145
giữa
nông, 145
sâu, 144, 145, 146
hướng bên, 146
khoang trên cứng, 99
lỗ của, 101
lớn, 103, 104, 106, 115, 144, 145, 146
bể sinh tư, 109
nông, 99, 102
giữa, 99, 102, 104
sâu, 99
giữa, 144, 145
trên, 102
trước, 144, 145, 146
TM não lớn Galen, 103, 104, 106, 144, 145, 146
TM não thất
hải mã, 146
dưới, 146
TM nền cánh tay, 418, 429, 449, 468, 480, 483, 484
trung gian, 480
TM nền đốt sống, 137, 173
TM nền não, 144, 145, 146
TM ngón
mặt mu, 468, 480, 544
TM ngực
phải, 194
trái, 194
trong, 189, 198, 244, 245, 246
TM ngực - thượng vị, 249
TM nhánh nối bịt, 265
TM nhộng
dưới, 144
trên, 144, 146
TM nối
dưới, 102, 145
trên, 102
TM nối dưới (Labbé), 102, 145

TM nội tại của mắt, 90
TM phế quản
phải, 207
trái, 207
TM phổi
phải, 206, 215, 225, 230
dưới, 214, 220, 246
trên, 212, 214, 220, 224
Facial vein
transverse
deep
common trunk for
Ciliary vein, anterior
Uncal vein
Labial vein
inferior
superior
Gluteal vein
inferior
superior
Pubic vein
Humeral vein, circumflex
Iliac vein, superficial circumflex
Nasal vein
dorsal
external
Nasofrontal vein
Axillary vein
lymph nodes along
intercostal tributaries to
Cerebral veins
internal

inferior
middle
superficial
deep
lateral direct
penetrating subdural space
opening of
great

quadrigeminal cistern of
superficial
middle
deep
middle
superior
anterior
Great cerebral vein (of Galen)

Ventricular vein
hippocampal
inferior
Basilic vein

intermediate
Basivertebral vein
Basal vein
Digital vein
dorsal
Thoracic vein
right
left
internal
Thoracoepigastric vein
Obturator anastomotic vein
Vermian vein
inferior
superior
Anastomotic vein
inferior
superior
Inferior anastomotic vein (of Labbé)
Intrinsic vein, of eye
Bronchial vein
right
left
Pulmonary vein
right
inferior
superior
trước khi sinh, 229
trái, 205, 206, 215, 221, 224, 231
dưới, 214, 241
trên, 214
trước khi sinh, 229
TM rãnh (não)
sau, 173
trước, 173
TM rễ, 173
TM rễ, 173
TM Rosenthal (TM nền), 144, 145, 146
TM rốn
bị bít lại, 288
TM ruột non cao, 313
TM ruột thừa, 311, 312
TM sàng
sau, 122
trước, 122
(Các) TM sao, 334
TM sau hàm, 23, 31, 59, 85
sau, 61, 70
thân chung cho, 59, 61, 70
trước, 61, 70
TM sau hạnh nhân
dưới, 144
trên, 144
TM sigma, 311, 312
TM tá - tụy
dưới, 313
dưới - sau, 311
dưới - trước, 311
sau, 312, 313
trên - sau, 312
trên - trước, 311
trước, 312
TM tai, sau, 23, 70
TM thái dương
giữa, 23, 99
nhánh của, 102
nông, 99
(các) nhánh của, 23, 99
(các) nhánh đỉnh và trán của, 99
sâu, 99
TM thanh quản, trên, 235
TM thắt lưng lên, 332
TM thận, 341
nhiều, 333
ở tại chỗ, 332
phải, 265, 329, 332, 339
trái, 329, 333
đổ vào TM chủ dưới, 339
đôi, 333
TM thẹn
ngoài, 256, 265
ngoài - nông, 544
trong, 376
trong - phải, 311
trong - trái, 311
TM (đồi) thị - vân
dưới, 144, 146
phần sau của, 146
trên, 108, 111, 145, 146
TM thông, 31, 137
TM thực quản, 312, 313
TM thượng thận, 333, 347
dưới, 347
giữa, 347
phải, 332, 338
TM thượng vị
dưới, 251, 256, 265, 400
nông, 247, 256, 265, 544
trên, 189, 256
TM tiểu não
prenatal
left
inferior
superior
prenatal
Sulcal vein
posterior
anterior
Segmental medullary vein
Radicular vein
Rosenthal, vein of

Umbilical vein
obliterated
High intestinal vein
Appendicular vein
Ethmoidal vein
posterior
anterior
Stellate veins
Retromandibular vein
posterior
common trunk for
anterior
Retrotonsillar vein
inferior
superior
Sigmoid vein
Pancreaticoduodenal vein
inferior
posterior inferior
anterior inferior
posterior
superior
anterior superior
anterior
Auricular vein, posterior
Temporal vein
middle
tributary of
superficial
branches of
frontal and parietal branches of
deep
Laryngeal vein, superior
Lumbar vein, ascending
Renal vein
multiple
in situ
right
left
entering inferior vena cava
double
Pudendal vein
external
superficial external
internal
right internal
left internal
Thalamostriate vein
inferior
posterior part of
superior
Communicating vein
Esophageal vein
Suprarenal vein
inferior
middle
right
Epigastric vein
inferior
superficial
superior
Cerebellar vein

bán cầu dưới, 151
trên, 144
trước trung tâm, 144
TM tim
giữa, 216
lớn, 216
(của) mặt hoành, 216
mặt xương ức sườn, 216
nhỏ, 216
trước, 216
TM tinh hoàn, 311, 329, 332
phải, 311, 322
TM trên củng mạc, 90, 91
một đoạn của, 91
TM trên ổ mắt, 23, 70, 85
TM trên ròng rọc, 23, 24, 85
TM trên vai, 70
TM trong đỉnh, 144
TM trụ
giữa, 418, 479, 483, 484
trung gian, 480
TM trung não
ngoài, 144
sau, 144, 146
TM trung tâm, 290, 291
của gan, 290, 291
TM trực tràng
dưới, 312
giữa, 312
phải, các nhánh của, 311
phải dưới, 311
phải giữa, 311
phải trên, 312
trái, các nhánh của, 311
trái giữa, 311
trái trên, 312
trên, 311
chỗ phân nhánh của, 399
TM trực tràng - kết tràng sigma, 311, 312, 399
TM trước đỉnh, 144
TM trước môn vị, 311
TM túi mật, cách sắp xếp điển hình, 313
TM tủy sống
sau, 173
(phần) trước, 173
trước, 144
trước giữa, 144
TM tủy xương sọ, 102
chẩm, 99
phẫu tích theo mặt phẳng đứng ngang, 99
thái dương sau, 99
thái dương trước, 99
trán, 99
TM tụy, 311, 313
lớn, 313
lưng hoặc trên, 313
TM tuyến tiền liệt, bên phải, 311
TM tuyến yên đi, 140
vào xoang hang, 148
TM tử cung, 404
trên, 399
TM vành, các dạng, 217
TM vị
ngắn, 309, 311, 312, 313
phải, 309, 310, 311, 312, 313
trái, 309, 310, 311, 312, 313
nhánh thực quản của, 309
TM vị - mạc nối, 312
phải, 309, 311, 312, 313
trái, 309, 311, 312, 313, 314
TM vòng mạc, 90
trung tâm, 87, 91
hemispheric inferior
superior
precentral
Cardiac vein
middle
great
of diaphragmatic surface
of sternocostal surface
small
anterior
Testicular vein
right
Episcleral vein
segment of
Supraorbital vein
Supratrochlear vein
Suprascapular vein
Intraculminate vein
Cubital vein
median
intermediate
Mesencephalic vein
lateral
posterior
Central vein
of liver
Rectal vein
inferior
middle
right, tributaries of
right inferior
right middle
right superior
left, tributaries of
left middle
left superior
superior
bifurcation of
Rectosigmoid vein

Preculminate vein
Prepyloric vein
Cystic vein, typical arrangement of
Medullary vein
posterior
anterior segmental
anteromedian
anteromedian
Diploic vein
occipital
coronal dissection of

posterior temporal
anterior temporal
frontal
Pancreatic vein
great
dorsal or superior
Prostatic vein, right
Hypophyseal vein, efferent
to cavernous sinus
Uterine vein
superior
Coronary vein, variations in
Gastric vein
short
right
left
esophageal tributary of
Gastro-omental vein
right
left
Retinal vein
central
TM xoáy, 85, 90, 91
hành của, 91
(các) phụ lưu sau, 91
(các) phụ lưu trên màng mạch, 91
(các) phụ lưu trước, 91
TM xuyên, 337
(của) cánh tay, 479
(của) cẳng tay, 480
Trám hành, 114, 117
Tràn khí màng phổi, đặt ống dẫn lưu ngực, 190
Tràn máu màng phổi, ống dẫn lưu ngực (màng phổi) đặt ở, 190
Trần hòm nhĩ, 92, 93
(Các) trẽ gân duỗi, 536
(các) sợi ngang của, 470
(các) trẽ gân đến, 465
Trẽ gân ngang, 83, 84, 86, 121, 181, 247
Trẽ nối gian gân, bàn tay, 470
Trụ đại não, 107, 113, 114, 139, 145
Trụ ốc tai, 96
Trung não
hình chụp cắt lớp điện toán (CT) theo mặt phẳng ngang, 150
hình chụp cộng hưởng từ (MR) theo mặt phẳng đứng dọc, 149
Trung tâm gân (thể) đáy chậu, 359, 361, 365, 378, 380, 381, 382, 383, 384, 391, 395, 403, 404, 405
Trung thất
khối mỡ trong, 231
nhìn bên - phải của, 230
nhìn bên - trái của, 231
thiết đồ ngang qua, 241
trên, các mạch máu lớn của, 206
vùng phổi trước cho, 194
Trực tràng, 263, 271, 284, 329, 356, 357, 361, 363, 364, 365, 378, 384, 391, 393, 400, 412
chi phối TK, 168
cơ niệm của, 394
(các) ĐM của, 398
ĐM bờ của, 398
đường dẫn bạch huyết dọc theo, 408
hình ảnh chụp MR theo mặt phẳng đứng dọc, 397
hố ngồi - hậu môn của, 392
lớp cơ dọc của, 393, 394
lớp cơ vòng của, 393, 394
(các) nếp ngang của, 393
ống hậu môn và, 393
ở tại chỗ, 391
nam, 328, 396
nữ, 328, 396
tận cùng của, 376
(các) TM của, 399
Tua hải mã, 119
(Sự) tuần hoàn máu
sau khi sinh, 229
trong phổi, 205
trước khi sinh, 229
(Sự) tuần hoàn máu trong phổi, 205

Túi bẹ (Túi mạc nối), 331
Túi bầu dục của tuyến tiền liệt, 389
Túi cùng bàng quang - âm đạo, 362, 365, 391
Túi cùng bàng quang - tử cung, 372
Túi cùng bàng quang - tử cung, 372
Túi cùng Douglas. Xem **Túi cùng tử cung - trực tràng**
Vorticose vein
bulb of
posterior tributaries of
suprachoroidal tributaries of
anterior tributaries of
Perforating vein
of arm
of forearm
Olive
Pneumothorax, chest drainage tube placement in
Hemothorax, chest drainage tube placement in
Tegmen tympani
Extensor expansions
transverse fibers of
tendinous slips to
Tendinous intersection

Intertendinous connection, hand
Cerebral crus

Cochleus, modiolus of
Midbrain
axial CT image of

sagittal MR image of

Perineal body

Mediastinum
fat pad in
right lateral view of
left lateral view of
cross section of
superior, great vessels of
anterior lung area for
Rectum

innervation of
muscularis mucosae of
arteries of
marginal artery of
lymphatic pathway along

sagittal MR images of

ischioanal fossae of
longitudinal muscle layer of
circular muscle layer of
transverse folds of
anal canal and
in situ
male
female
termination of
veins of
Hippocampal fimbria
Blood circulation
postnatal
intrapulmonary
prenatal
Intrapulmonary blood circulation
Lesser sac
Prostatic urticle

Vesicovaginal pouch

Vesicouterine pouch
Uterovesical pouch
Douglas, cul-de-sac of. See **Rectouterine pouch (of Douglas)**

Túi cùng Hartmann. Xem **Phễu**

Túi cùng trực tràng - bàng quang, 348, 361, 391

Túi cùng trực tràng - tử cung (túi cùng Douglas), 360, 362, 369, 371, 391

Túi hoạt dịch
(của) bàn tay, 462
bên mác, 507
chân ngỗng, 506, 507
chậu lược, 496
dưới cơ đenta, 423
dưới xương bánh chè, 511
quay, 460
trụ, 460
xương bánh chè, 508

Túi hoạt dịch (bán màng), 511

Túi hoạt dịch bên mác, 507

Túi hoạt dịch chân ngỗng, 506, 507

Túi hoạt dịch chậu - lược, 496

Túi hoạt dịch dưới bánh chè
dưới da, 511
sâu, 511

Túi hoạt dịch dưới cơ delta, 423

Túi hoạt dịch dưới da, 511

Túi hoạt dịch dưới gân, 511

Túi hoạt dịch dưới mỏm cùng vai, 423

Túi hoạt dịch mỏm khuỷu, 438

Túi hoạt dịch quay, 460, 462

Túi hoạt dịch trên xương bánh chè, 511

Túi hoạt dịch trước bánh chè dưới da, 511

Túi hoạt dịch xương bánh chè, 508

Túi lệ, 81, 82
hố, 2, 4

Túi mạc nối (túi bé), 272, 331
dạ dày được lật lên, 272
ngách trên của, 272, 274, 287
phúc mạc thành ở thành sau của, 331
thành sau của, 349
thiết đồ ngang của, 273
túi bé của, 273

Túi màng cứng
hình chụp MR theo mặt phẳng đứng dọc, 397
tận cùng của, 160, 161
trong chọc dò thắt lưng, 163

Túi màng cứng, các hình chụp MR theo mặt phẳng đứng dọc, 397

Túi màng ngoài tim
nhìn bên - trái, 215
nhìn trước, 215

Túi mật, 126, 167, 196, 269, 272, 275, 294, 301, 331
chi phối TK, 168
cổ của, 294
(các) dạng ĐM và sự cung cấp bên, 305
đáy, 294
đổ vào ống gan, 294, 296
(các) lỗ tuyến, 294
phễu của, 294
thiết đồ ngang của, 297
thân, 294

Túi Morison. Xem **Ngách gan - thận**

Túi nội bạch huyết, 96

Túi phế nang, 204

Túi phình kết tràng, 284

Túi Rathke, di tích của, 50

Hartmann's pouch. See **Infundibulum (Hartmann's pouch)**

Rectovesical pouch

Rectouterine pouch (of Douglas)

Bursa
of hand
fibular collateral
anserine
iliopectineal
subdeltoid
infrapatellar
radial
ulnar
patellar

Semimembranous bursa

Fibular collateral bursa

Anserine bursa

Iliopectineal bursa

Infrapatellar bursa
subcutaneous
deep

Subdeltoid bursa

Subcutaneous bursa

Subtendinous bursa

Subacromial bursa

Subcutaneous olecranon bursa

Radial bursa

Suprapatellar synovial bursa

Prepatellar bursa, subcutaneous

Patellar bursa

Lacrimal sac
fossa for

Omental bursa
stomach reflected in
superior recess of
posterior wall of, parietal peritoneum on
posterior wall of
cross section of
lesser sac of

Dural sac
sagittal MR images of

termination of
in lumbar puncture

Thecal sac, sagittal MR images of

Pericardial sac
left lateral view of
anterior view of

Gallbladder

innervation of
neck of
arterial variations and collateral supply of
fundus of
joining hepatic duct
gland orifices of
infundibulum of
cross section of
body of

Morison's pouch. See **Hepatorenal recess (Morison's pouch)**

Endolymphatic sac

Alveolar sac

Haustra

Rathke's pouch, vestigial remnant of

Túi thoát vị, 261
cổ của, 261

Túi thừa mạc nối, 272, 284

Túi tinh, 361, 363, 384, 389, 391

Tủy gai, tủy sống, 243, 244
(các) bó xuống của, 108
đoạn cùng, 324
đoạn ngực - thắt lưng, 324
(các) ĐM của, 171
(sự) phân bố bên trong của, 172
hình ảnh chụp CT theo mặt phẳng ngang, 242
hình ảnh chụp MR theo mặt phẳng đứng dọc, 149
ngực, 134, 210, 327, 328
ống trung tâm của, 108, 109
ở tại chỗ, 160
phần ngực của, 132
sơ đồ của, 167, 346
(các) sợi lên của, 416
(các) sợi xuống của, 416
(các) TM của, 173

Tủy lách, 299

Tủy răng, 57

Tủy (tháp) thận, 336, 337
(các) sợi trước hạch và, 346

Tủy xương sọ, 7

Tụy, 126, 167, 179, 273, 290, 297, 347
chi phối TK, 168, 328
cổ (của), 298
đầu (của), 272, 278, 279, 294, 298, 304, 338
(các) ĐM của, 301, 304
đuôi (của), 272, 298, 299, 329
ĐM đến, 301
(các) hạch và mạch bạch huyết của, 315
mỏm móc của, 298
(với) mỏm móc, 339
(các) nang của, 298
nhìn sau, 304, 315
nhìn trước của, 315
ở tại chỗ, 347
thân của, 272
thiết đồ ngang, 297
(các) TM của, 309
(các) vùng thông thường của cảm giác đau của, 328

Tuyến bã, 81

Tuyến bao qui đầu, lỗ đổ của, 382

Tuyến Bartholin. Xem **Tuyến tiền đình, lớn**

Tuyến Brunner. Xem **Tuyến tá tràng**

(Các) tuyến cạnh niệu đạo (Skene), 389
tiền thân của, 389

Tuyến cận giáp, 76
dưới, 75, 76
nhìn phải - bên, 75, 76
nhìn trên, 75, 76
trên, 75, 76

Tuyến Cowper. Xem **Tuyến hành niệu đạo**

(Các) tuyến dạ dày, 276

Tuyến dưới hàm, 27, 28, 31, 32, 53, 123, 133, 166, 167
niêm mạc, 61
thanh mạc, 61

Tuyến dưới lưỡi, 51, 53, 61, 123, 133, 167
niêm mạc, 61

Tuyến dưới niêm mạc, 326

Tuyến giáp, 29, 31, 196, 198, 206
bao xơ của, 76

Hernial sac
neck of

Omental appendices

Seminal vesicle

Spinal cord
descending tracts in
sacral
thoracolumbar
arteries of
intrinsic distribution of
axial CT images of

sagittal MR image of

thoracic
central canal of
in situ
thoracic part of
schema of
ascending fibers of
descending fibers of
veins of

Splenic pulp

Dental pulp

Renal medulla
preganglionic fibers and

Diploë

Pancreas

innervation of
neck of
head of

arteries of
tail of
artery to
lymph vessels and nodes of

uncinate process of
with uncinate process
acini of
posterior view of
anterior view of
in situ
body of
cross section of
veins of
common areas of pain in

Sebaceous gland

Preputial gland, opening of

Bartholin's gland. See **Vestibular gland, greater**

Brunner's gland. See **Duodenal glands**

Paraurethral (Skene's) glands

primordium of

Parathyroid gland
inferior
right lateral view of
superior view of
superior

Cowper's gland. See **Bulbourethral (Cowper's) gland**

Gastric glands

Submandibular gland

mucous
serous

Sublingual gland

mucous

Submucosal gland

Thyroid gland
fibrous capsule of

diện khớp của, 78, 80
eo của, 74
nhìn sau, 75
nhìn trước, 74
thùy phải của, 74, 75, 76
thùy thấp của, 74
Tuyến hành niệu đạo (Cowper), 253, 361, 366, 383, 384, 389, 417
màng đáy chậu và, 348
tiền thân của, 389
ống tiết của, 383
lỗ của, 384, 385
(Các) tuyến hậu môn, 393
Tuyến khẩu cái, 52, 63, 64
Tuyến lệ, 83, 85, 86, 133, 166, 167, 168
phần mi mắt của, 82
phần ổ mắt của, 82
(các) ống tiết của, 82
(Các) tuyến lưỡi (tuyến thanh dịch von Ebner), 58
Tuyến mang tai, 25, 26, 27, 28, 31, 32, 55, 125, 134, 166, 167
phụ, 61
thanh dịch, 61
thiết đồ ngang, 25
(các) xinap (khớp thần kinh) gây tiết cholin và adrenalin đến
(Các) tuyến Meibomius (tuyến sụn mi), 81
Tuyến mồ hôi, 9, 167
Tuyến môn vị, 276
Tuyến niệu đạo, 380, 385
(các) lỗ và hốc của, 379
(Các) tuyến nước bọt, 61
dưới hàm, 51, 60
dưới lưỡi, 51, 60
lưỡi (nhỏ), 51
(nhỏ) sau răng cối, 52
thiết đồ đứng ngang của, 51, 60
thiết đồ ngang của, 51, 60
Tuyến quầng vú, 182
(Các) tuyến ruột, 326
Tuyến Skene. Xem **Các tuyến cạnh niệu đạo**
Tuyến sụn mi (Meibomius), 81
(các) lỗ của, 81
Tuyến tá tràng, 279
Tuyến thanh dịch von Ebner. Xem **Các tuyến lưỡi**

Tuyến thượng thận, 197, 278, 298, 299, 329, 340, 342
(các) ĐM và TM của, 332, 333
phải, 197, 297, 329, 346
phẫu tích của, 346
sơ đồ của, 346
phẫu tích của, 346
tại chỗ, 332
(các) TK của, 344, 346
phẫu tích của, 346
thiết đồ ngang qua, 347
trái, 197, 272, 297, 329, 331, 338, 346
Tuyến tiền đình, 389
lỗ của, 377
lớn, 389, 404
tiền thân của, 389
Tuyến tiền liệt, 167, 384
(sự) cấp huyết ĐM của, 403
chi phối TK, 168
cơ thắt niệu đạo đi lên phía trước của, 359
dải cơ xương của, 384
dẫn lưu bạch huyết từ, 408
eo của, 384
articular surface of
isthmus of
posterior view of
anterior view of
right lobe of
pyramidal lobe of
Bulbourethral (Cowper's) gland

perineal membrane and
primordium of
duct of
opening of
Anal glands
Palatine gland
Lacrimal gland

palpebral part of
orbital part of
excretory ducts of
Lingual glands (serous glands of von Ebner)
Parotid gland

accessory
serous
horizontal section of
cholinergic and adrenergic synapses to
Meibomian glands

Sweat gland
Pyloric gland
Urethral gland
lacunae and openings of
Salivary glands
submandibular
sublingual
lingual minor
molar minor
frontal section of
horizontal section of
Areolar gland
Intestinal glands
Skene's glands. See **Paraurethral (Skene's) glands**
Tarsal gland
openings of
Duodenal glands
Serous glands of von Ebner. See **Lingual glands (serous glands of von Ebner)**
Suprarenal gland

arteries and veins of
right
dissection of
schema of
dissection of
in situ
nerves of
dissection of
cross section of
left

Vestibular gland
opening of
greater
primordium of
Prostate gland
arterial supply of
innervation of
sphincter urethrae muscle ascending anterior aspect of
skeletal muscle band of
lymphatic drainage from
isthmus of
(các) hình ảnh chụp MR theo mặt phẳng đứng dọc, 397
mạc của, 361, 366, 384
mô sợi cơ của, 384
(cùng) niệu đạo tiền liệt, 376
thùy bên phì đại, 403
thùy dưới bên, 384
thùy dưới sau, 384
thùy giữa của, 384
thùy giữa phì đại, 403
tiền thân của, 389
Tuyến tùng, 106, 110, 111, 114
Tuyến ức, 211, 230, 244
Tuyến vú
(các) dây chằng treo của, 182
(các) ĐM của, 183
(các) hạch và mạch bạch huyết của, 184
lớp mô dưới da của, 182
phẫu tích trước ngoài, 182
thiết đồ đứng dọc, 182
(các) tiểu thùy của, 182
Tuyến yên, 106, 107, 147

(các) ĐM và TM của, 148
Tuyến yên, 107, 147
(trong) hố yên, 37
hình ảnh chụp MR theo mặt phẳng đứng dọc, 149
thùy sau của, 140, 147, 148
thùy trước của, 140, 147, 148
Tuyến yên thần kinh, 140, 147, 148
Tuyến yên tuyến, 140, 147, 148
khe, 147
Tử cung, 370, 380, 388, 389, 400, 412
cổ của, 360, 364, 369, 370, 371
dây chằng tròn của, 340, 389
đáy của, 360, 362, 365, 369, 371
(các) ĐM và TM của, 404
(sự) gấp ra trước của, 374
hình ảnh chụp MR theo mặt phẳng đứng dọc, 397
(được) lật xuống, 412
lỗ ngoài ống cổ tử cung của, 371
lỗ trong ống cổ tử cung của, 371
(các) mức độ đổ sau, 374
(những) thay đổi theo tuổi tác và mô hình cơ, 373
thân của, 360, 371
thiết đồ đứng ngang của, 371
Tử cung, phim chụp tử cung - vòi, 373

U

Ụ chẩm
ngoài, 14, 152
trong, 9
Ụ ngồi, 248, 352, 353, 359, 378, 379, 381, 390, 395, 398, 486, 487, 502, 503
nam, 354
nữ, 354
phim chụp X quang, 355
phim chụp X quang trước - sau, 488
Ụ nhô, 92, 93
Ụ nhô xương cùng, 248, 412
(Các) ụ sinh dục, 389
nam, sự đi xuống của, 386

V

Vách, 205
Vách gian cơ
ngang, 522
sagittal MR images of

capsule of
fibromuscular stroma of
with prostatic urethra
hyperplastic lateral lobe of
interolateral lobe of
interoposterior lobe of
median lobe of
hyperplastic middle lobe of
primordium of
Pineal body
Thymus
Mammary gland
suspensory ligaments of
arteries of
lymph vessels and nodes of

subcutaneous tissue layer of
anterolateral dissection of
sagittal section of
lobules of
Hypophysis. See also **Pituitary gland**
arteries and veins of
Pituitary gland
in sella turcica
sagittal MR image of

posterior lobe of
anterior lobe of
Neurohypophysis

Adenohypophysis
cleft of
Uterus

cervix of
round ligament of
fundus of
arteries and veins of
anteflexion of
sagittal MR images of

retracted
external os of
internal os of
degrees of retroversion of
age changes and muscle pattern of
body of
frontal section of
Hysterosalpingogram, uterus

Occipital protuberance
external
internal
Ischial tuberosity

male
female
radiograph of
anteroposterior radiograph of

Promontory
Sacral promontory
Gonads
male, descent of

Septum
Intermuscular septum
transverse

ngoài, 430, 432, 435, 445, 448
của cánh tay, 477
sau, 522
trong, 430, 432, 433, 445, 446, 447, 448
trong trước, 492, 500, 501
trước, 522
Vách gian hang, 382, 385
của mạc sâu, 381
Vách gian huyệt răng, 15
Vách gian nhĩ, 220, 246
Vách gian thất, 216, 220
phần cơ của, 220, 223, 224, 225
Vách giữa hầu, 37, 60, 63, 65, 67, 75, 76, 234
Vách khẩu cái dọc, 52
Vách lồi ra, 37
Vách màng
phần gian thất của, 223, 225
phần nhĩ thất của, 222, 223, 225
Vách mũi, 39, 41, 42, 47, 48, 63, 66
hình ảnh chụp cắt lớp đứng ngang, 151
hình ảnh chụp cộng hưởng từ theo mặt phẳng ngang, 150
(sự) phát triển, 48
sụn của, mỏm ngoài, 38
Vách ổ mắt, 81
Vách sợi, 394
Vách trong suốt, 106, 108, 110, 111, 112, 141, 143, 145, 147
(các) TM sau của, 146
TM trước của, 145, 146
Vách trung biểu mô, 169
Vai
bao của, 432
(các) cơ của, 424
khớp cánh tay - ổ chảo, 423
nhìn bên, 423
nhìn sau, 479
nhìn trước, 423, 474, 479
phim chụp X quang trước - sau, 422
(các) TK của, 429–430
sau, 477
(các) TK bì của, 479
(các) TK đến, phía sau, 477
thiết đồ đứng ngang của, 423
(các) TM nông, 479
Van ba lá
giải phẫu học của, 223
lá van sau của, 222, 223, 224
lá van trước của, 222, 223, 224
lá van vách (trong) của, 222, 223, 224
lỗ của, 246
vòng xơ phải của, 222, 225
Van bán nguyệt, cục của, 223
Van ĐM chủ
giải phẫu học của, 223
lá van bán nguyệt của, 221, 222, 223, 224, 225
trái, 224
Van ĐM phổi, 213, 220, 222, 225
(các) lá bán nguyệt của, 220, 222
Van hậu môn, 393
(Các) van Houston, 393
(Các) van Kerckring, 279, 280
Van mũ ni (hai lá), 213, 225
giải phẫu học của, 223
lá của, 246
(các) lá van mép của, 222
lá van sau của, 222, 223, 224
lá van trước của, 222, 223, 224
(các) vòng xơ, 222
vòng xơ trái của, 222
lateral
of arm
posterior
medial

anteromedial
anterior
Intercavernous septum
of deep fascia
Interalveolar septa
Interatrial septum
Interventricular septum
muscular part of
Pharyngeal raphe

Palatine raphe
Bulging septum
Membranous septum
interventricular part of
atrioventricular part of
Nasal septum
coronal CT images of

axial MR image of

growth of
cartilage of, lateral process of
Orbital septum
Anum, fibrous septum of
Septum pellucidum

posterior veins of
anterior vein of
Mesothelial septum
Shoulder
capsule of
muscles of
glenohumeral joint
lateral view of
posterior view of
anterior view of
anteroposterior radiograph of

nerves of
posterior
cutaneous nerves of
posterior, nerves of
coronal section of
superficial veins of
Tricuspid valve
anatomy of
posterior cusp of
anterior cusp of
septal cusp of

orifice of
right fibrous ring of
Semilunar valve, nodule of
Aortic valve
anatomy of
semilunar cusps of

left
Pulmonary valve
semilunar cusps of
Anal valve
Houston, valves of
Kerckring, valves of
Mitral valve
anatomy of
leaflet of
commissural cusps of
posterior cusp of
anterior cusp of
fibrous ring of
left fibrous ring of
Van nhĩ thất
phải. Xem Van ba lá
trái. Xem Van mũ ni (hai lá)
Vater
bóng, 294
nhú tá lớn, 294
Vân, 110
Vân khứu giác
ngoài, 119
trong, 119
Vân tận cùng, 108, 111, 112
Vân tủy, 106
Vật hang, 382
(Những) vật hang, 361, 382, 383, 385
hình ảnh chụp MR theo mặt phẳng đứng dọc, 371, 397
Vật trên buồng trứng, 371, 389
Vật xốp, 361, 366, 381, 382, 383
hình ảnh chụp MR theo mặt phẳng đứng dọc, 397
Vết võng mạc, 90
hố trung tâm của, 90
(Các) vi ĐM, của ngón tay, 471
Vị trí của khớp gian đốt ngón xa, 418
Vỏ não cảm giác, 135
Vỏ thận, 336, 337, 346
Vòi Eustachi. Xem **Vòi nhĩ**

Vòi Fallop (vòi tử cung)

Vòi hầu - nhĩ. Xem **Vòi tai**

Vòi tai (hầu nhĩ, Eustachi), 92, 93, 96, 125, 126
lỗ của, 37
lỗ hầu của, 63, 64, 66, 125
phần sụn của, 52, 55, 64, 65, 67
rãnh cho, 8
sụn (của), 47
Vòi tử cung (Fallope), 360, 362, 369, 370, 389, 400, 412, 415
bóng của, 371, 372
eo của, 371
lỗ ngoài (bụng) của, 371
(những) nếp của, 371
phần nội thành của, 371
phễu của, 371, 372
tua vòi của, 371, 372
Vòm âm đạo, 371
phần sau của, 360
phần trước của, 360
Vòm kết mạc
dưới, 81
trên, 81
Vòm não, vòm, 106, 112, 147
cột của, 106, 110, 111, 112, 145
kết mạc, 81
sơ đồ của, 112
thân của, 106, 108, 112
trụ của, 106, 110, 112, 143
Vòm sọ, 102
nhìn phía dưới, 7
nhìn phía trên, 7
Vòng cổ Helvetius, 236, 277
Vòng ĐM não (của Willis), 139, 140
Vòng đùi, 259, 262, 363, 364, 546
Vòng gân cơ khép, 539
ĐM đùi đi qua, 512
Vòng mi, 89
Vòng mỡ dưới lỗ (thực quản của cơ hoành), 236
Atrioventricular valve
right. See Tricuspid valve
left. See Mitral valve
Vater
ampulla of
major duodenal papilla of
Striatum
Olfactory stria
lateral
medial
Stria terminalis
Stria medullaris
Corpora cavernosa
Corpus cavernosum

sagittal MR images of

Adnexa; Epoöphoron
Corpus spongiosum
sagittal MR images of

Macula
fovea centralis in
Minute arteries, of finger
Distal interphalangeal (DIP) joint, site of
Sensory cortex
Renal cortex
Eustachian tube. See **Auditory (pharyngotympanic, Eustachian) tube**
Fallopian tube. See **Uterine (fallopian) tube**
Pharyngotympanic tube. See **Auditory (pharyngotympanic, Eustachian) tube**
Auditory (pharyngotympanic, Eustachian) tube
opening of
pharyngeal opening of
cartilaginous part of
groove for
cartilage of
Uterine (fallopian) tube

ampulla of
isthmus of
abdominal ostium of
folds of
uterine part of
infundibulum of
fimbriae of
Vaginal fornix
posterior part of
anterior part of
Conjunctival fornix
inferior
superior
Fornix
columns of
conjunctival
schema of
body of
crura of
Calvaria
inferior view of
superior view of
Helvetius, collar of
Cerebral arterial circle (of Willis)
Femoral ring
Adductor hiatus
femoral artery passing through
Orbicularis ciliaris
Subhiatal fat ring

Vòng nối
bánh chè, 500, 512
cảnh và đốt sống, 138
cạnh sống, 172
cửa chủ, 312
dưới đòn - cảnh, 138
dưới đòn - đốt sống, 138
ĐM mu - bịt, 259
ĐM vị - mạc nối, 272
giữa nhánh vách mũi của ĐM bướm - khẩu cái và ĐM khẩu cái lớn, 41, 138
ống răng cửa, 40
quanh khuỷu, 434
quanh xương vai, 427
trái - phải, 138
Vòng nối bánh chè, 500, 512
(Các) vòng nối cánh tay quanh khuỷu, 433
Vòng nối cửa - chủ, 312
Vòng sợi, 19, 155
Vòng thắt, 87, 89, 90
Vòng Willis. Xem **Vòng ĐM não (Willis)**
Võng mạc, 91
cấu trúc của, 120
chiếu lên, 120
phần mống mắt của, 88
phần thể mi của, 87, 88
phần thị giác của, 87, 89
(các) vùng không nhiễm sắc và nhiễm sắc của, 91
Vùng bẹn
phải, 268
trái, 268
Vùng bẹn, 259
nhìn sau của, 259
nhìn trước của, 259
Vùng cạnh khứu (dưới chai), 106
Vùng dưới chai (vùng cạnh khứu), 106, 119
Vùng gian lồi cầu
sau, 513
trước, 513
Vùng hạ đồi bên, 135
Vùng hầu
(các) ĐM của, 69
(các) TK của, 71
(các) TM của, 70
Vùng hình chữ V (Laimer), 234, 235
Vùng hồi - manh tràng, 281, 282
Vùng Laimer. Xem **Vùng hình chữ V (Laimer)**, 234, 235
Vùng miệng
(các) ĐM của, 69
(các) TK của, 71
(các) TM của, 70
Vùng mu (hạ vị), 268
Vùng nguyệt, 223
Vùng rốn, 268
Vùng thắt lưng, 268
Vùng thắt lưng (lườn)
phải, 268
trái, 268
Vùng thượng vị, 268
Vùng tiền đình, 115
Vùng vết võng mạc, 120
Vùng vị giác ở cầu não, 135

X

(Các) xoang
bướm, lỗ của, 37, 38
cạnh mũi, 47–50
hàm trên, lỗ của, 37
Anastomosis
patellar
carotid-vertebral
paravertebral
portacaval
subclavian-carotid
subclavian-vertebral
obturator-pubic arterial
gastro-omental arterial
between septal sphenopalatine artery and greater palatine artery
in incisive canal
around elbow
around scapula
right-left
Patellar anastomosis
Brachial anastomosis, around elbow
Portacaval anastomosis
Anulus fibrosus
Ora serrata
Willis, circle of. See **Cerebral arterial circle (of Willis)**
Retina
structure of
projection on
iridial part of
ciliary part of
optic part of
non-pigmented and pigmented regions of
Groin
right
left
Inguinal region
posterior view of
anterior view of
Parolfactory area
Subcallosal area

Intercondylar area
posterior
anterior
Hypothalamic area, lateral
Pharyngeal region
arteries of
nerves of
veins of
V-shaped area (of Laimer)
Ileocecal region
Laimer, area of. See **V-shaped area (of Laimer)**
Oral region
arteries of
nerves of
veins of
Pubic (hypogastric) region
Lunula
Umbilical region
Lumbar region
Flank
right
left
Epigastric region
Vestibular area
Macular zone
Pontine taste area

Sinuses
sphenoidal, opening of
paranasal
maxillary, opening of
hội lưu của, 144, 145
hình ảnh chụp MR theo mặt phẳng ngang, 150
ngang, 145
thẳng, 144
trái - ngang, 144
trán, 37, 38
Xoang bướm, 6, 37, 38, 39, 48, 49, 63, 64, 83
(các) hình chụp CT theo mặt phẳng đứng ngang, 151
(các) hình chụp CT theo mặt phẳng ngang, 150
(các) hình chụp MR theo mặt phẳng đứng dọc, 149
lỗ của, 6, 37, 38, 49
(ở trong) thân xương, 50
Xoang bướm - đỉnh, 103, 145
Xoang cảnh, 125, 130, 131, 210
Xoang cạnh mũi
phẫu tích mặt ngoài, 49
(những sự) thay đổi theo tuổi, 50
thiết đồ đứng dọc, 49
thiết đồ đứng ngang, 48
thiết đồ ngang của, 47
thiết đồ ngang, 48
(các) xương của, lúc sơ sinh, 50
Xoang chẩm, 103, 144
rãnh cho, 9
(Các) xoang chũm, 94
Xoang cổ chân, 523, 524
Xoang dọc
dưới, 103, 145, 146
hình ảnh chụp MR theo mặt phẳng ngang, 150
trên, 99, 100, 102, 103, 106, 109, 144, 145
Xoang đá
dưới, 11, 103
rãnh cho, 6, 9
trên, 97, 103
rãnh cho, 9
Xoang ĐM chủ, 223, 224
Xoang gian hang
trên, 103
trước, 103
Xoang hàm trên, 3, 5, 44, 47, 48, 49
hình chụp CT đứng ngang, 151
hình ảnh cộng hưởng từ đứng dọc, 149
hình ảnh cộng hưởng từ theo mặt phẳng ngang, 150
(các) lỗ của, 37, 38, 48, 49, 50
(với) lỗ đổ vào khe bán nguyệt, 50
màng niêm mạc của, 45
ngách dưới ổ mắt của, 48
ngách gò má của, 48
ngách huyệt răng của, 48
(sự) phát triển của, 50
(các) sợi sau xinap đến các mạch và hạch của, 44
Xoang hang, 85, 100, 104, 136, 140
nhìn trên, 104
thiết đồ đứng ngang qua, 104
TM liên lạc thông với, 70

TM tuyến yên đi tới, 148
Xoang hậu môn, 393
Xoang màng ngoài tim
chếch, 215, 246
ngang, 215, 220
Xoang nang, túi bầu dục, 92, 95, 96, 124
Xoang ngang, 97, 103
rãnh cho, 9
trái, 144
confluence of
axial MR image of

transverse
straight
transverse left
frontal
Sphenoidal sinus

coronal CT images of

axial CT images of

sagittal MR images of

opening of
within bony shell
Sphenoparietal sinus
Carotid sinus
Paranasal sinus
lateral dissection of
age-related changes in
sagittal section of
coronal section of
cross section of
horizontal section of
bones of, at birth
Occipital sinus
groove for
Mastoid cells
Tarsal sinus
Sagittal sinus
inferior
axial MR image of

superior

Petrosal sinus
inferior
groove for
superior
groove for
Aortic sinus
Intercavenous sinus
superior
anterior
Maxillary sinus
coronal CT images of
sagittal MR image of

axial MR image of

openings of
with opening into semilunar hiatus
mucous membrane of
infraorbital recess of
zygomatic recess of
alveolar recess of
growth of
postsynaptic fibers to vessels and glands of
Cavernous sinus
superior view of
coronal section through
emissary vein communicating with
efferent hypophyseal vein to
Anal sinus
Pericardial sinus
oblique
transverse
Utricle

Transverse sinus
groove for
left

Xoang ngang màng ngoài tim, 212
Xoang niệu - dục, 389
Xoang sàng
hình ảnh chụp cắt lớp điện toán theo mặt phẳng đứng ngang, 151
hình ảnh cộng hưởng từ theo mặt phẳng ngang, 150
(Các) xoang sàng, 48, 49, 83
giữa, 50
lỗ của, 37, 38
sau, 37, 38
lỗ của, 38
trước, 50
khe bán nguyệt của, 37
lỗ của, 37, 38
Xoang sigma, 11, 97, 103
rãnh cho, 6, 9
Xoang sữa, 182
Xoang thẳng, 144, 146
trong lều tiểu não, 103
Xoang thận, 337
mỡ quanh thận, 337
mỡ trong, 334
Xoang TM củng mạc (ống Schlemm), 87, 88, 90, 91
(các) TM dẫn lưu, 91
(Các) xoang TM màng cứng, 104
nhìn trên của, 104
thiết đồ đứng dọc, 103
thiết đồ đứng ngang qua, 104
Xoang trán, 3, 5, 37, 38, 39, 48, 63
(sự) phát triển của, 50
với xương trán, 50
Xoang tuyến tiền liệt, 384, 385
Xoang vành, 214, 215, 216, 221, 233, 241
lỗ của, 220, 223
van của, 220
Xoắn
dưới, 14
mũi. Xem Xoắn mũi
Xoắn mũi
dưới, 37, 38, 82
hình ảnh chụp CT đứng ngang, 151
hình ảnh chụp MR đứng dọc, 149
mỏm sàng của, 38
(sự) phát triển, 50
giữa, 2, 6, 37, 38, 48, 50, 82
(sự) phát triển, 50
hình ảnh chụp MR, 150
trên, 6, 37, 38
bờ dưới, 50
trên cùng, 38
Xương
(của) bàn chân, 523, 524
(của) bàn tay, 474
(của) bụng, 248
(của) cánh tay, 439
(của) chân phải, 513
chậu hông, 352-353
(của) chi dưới, 513, 524
(của) cổ tay, 453, 456
(của) đầu, 2-16
(của) khuỷu, 436
(của) nền sọ, 9
(của) ngực, 185
(của) ổ mũi và xoang cạnh mũi, lúc sơ sinh, 50
Xương bàn đạp, 92, 93
chỏm của, 93
(trong) cửa sổ bầu dục, 96
nền của, 92, 93
nền của, 93
(các) trụ của, 92
trụ sau của, 93
trụ trước của, 93
Xương bánh chè, 485, 492, 493, 494, 501, 507, 511, 519, 521
phim chụp X quang, 510
phim chụp X quang trước - sau, 510
Xương búa, 96
cán của, 93
chỏm của, 92, 93, 124
cổ của, 93
dây chằng trên của, 93
mỏm ngoài, 93
mỏm trước của, 93
nhìn bên của, 93
Xương bướm, 9, 38
cánh lớn của, 2, 3, 4, 5, 8, 9, 151
mặt ổ mắt của, 2
cánh nhỏ của, 2, 3, 6, 9
mặt ổ mắt của, 2
gai của, 14
lỗ bầu dục của, 8
lỗ gai của, 8
mào dưới thái dương, 4
mặt dốc của, 9
móc chân bướm của, 6
mỏm chân bướm của, 4, 8, 12, 38
mảnh ngoài của, 39
mảnh trong của, 39
rãnh ĐM cảnh trong của, 9
thân của, 6, 9, 50
xoang bướm, 38
Xương cả, 452, 453, 455, 456, 461
nhìn sau (mặt mu tay), 452
nhìn trước (mặt gan tay), 452
phim X quang của, 457
thiết đồ đứng ngang, 455
Xương cánh tay, 433, 436, 438
chỏm con, 420, 436
cổ giải phẫu, 420, 421
phim chụp X quang trước - sau, 422
củ bé, 420, 423
củ dưới ổ chảo của, 421
củ gian củ của, 420
củ lớn, 420, 421, 423, 432
mào của, 420
đầu của, 420
phim chụp X quang trước - sau, 422
gân duỗi chung, 421
gân gấp chung, 421
hố mỏm khuỷu của, 421, 436, 437
hố quay của, 420
hố vẹt, 420
(các) lồi cầu (của), 420, 436
mào trên lồi cầu ngoài, 420
mào trên lồi cầu trong, 420
mỏm khuỷu của, 437
mỏm trên lồi cầu ngoài, 420, 421, 436, 437, 438, 441, 442, 444, 448
mỏm trên lồi cầu trong, 420, 421, 432, 433, 437, 440, 442, 444, 445, 446, 447, 476, 477
nhìn sau, 421
nhìn trước, 420
phim chụp X quang trước - sau, 422
phải
cổ phẫu thuật, 243
(các) phim chụp X quang (của), 437
rãnh gian củ của, 420
rãnh quay của, 421
rãnh TK trụ, 421
ròng rọc, 420, 437
thân của, 244, 245
Xương đòn, 485, 492, 493, 494, 501, 507, 511, 519, 521
phim chụp X quang, 510
phim chụp X quang trước - sau, 510
Xương gót, 96
cán của, 93
chỏm của, 92, 93, 124
cổ của, 93
dây chằng trên của, 93
mỏm ngoài, 93
mỏm trước của, 93
nhìn bên của, 93
Xương hàm dưới, 9, 38
cành lớn của, 2, 3, 4, 5, 8, 9, 151
mặt ổ mắt của, 2
cành nhỏ của, 2, 3, 6, 9
mặt ổ mắt của, 2
gai của, 14
lỗ bầu dục của, 8
lỗ gai của, 8
mào dưới thái dương, 4
mặt dốc của, 9
móc chân bướm của, 6
mỏm chân bướm của, 4, 8, 12, 38
mảnh ngoài của, 39
mảnh trong của, 39
rãnh ĐM cảnh trong của, 9
thân của, 6, 9, 50
xoang bướm, 38
Xương cả, 452, 453, 455, 456, 461
nhìn sau (mặt mu tay), 452
nhìn trước (mặt gan tay), 452
phim X quang của, 457
thiết đồ đứng ngang, 455
Xương cánh tay, 433, 436, 438
chỏm con, 420, 436
cổ giải phẫu, 420, 421
phim chụp X quang trước - sau, 422
củ bé, 420, 423
củ dưới ổ chảo của, 421
củ gian củ của, 420
củ lớn, 420, 421, 423, 432
mào của, 420
đầu của, 420
phim chụp X quang trước - sau, 422
gân duỗi chung, 421
gân gấp chung, 421
hố mỏm khuỷu của, 421, 436, 437
hố quay của, 420
hố vẹt, 420
(các) lồi cầu (của), 420, 436
mào trên lồi cầu ngoài, 420
mào trên lồi cầu trong, 420
mỏm khuỷu của, 437
mỏm trên lồi cầu ngoài, 420, 421, 436, 437, 438, 441, 442, 444, 448
mỏm trên lồi cầu trong, 420, 421, 432, 433, 437, 440, 442, 444, 445, 446, 447, 476, 477
nhìn sau, 421
nhìn trước, 420
phim chụp X quang trước - sau, 422
phải
cổ phẫu thuật, 243
(các) phim chụp X quang (của), 437
rãnh gian củ của, 420
rãnh quay của, 421
rãnh TK trụ, 421
ròng rọc, 420, 437
thân của, 244, 245
Xương gót, 96
cán của, 93
chỏm của, 92, 93, 124
cổ của, 93
dây chằng trên của, 93
mỏm ngoài, 93
mỏm trước của, 93
nhìn bên của, 93
Xương hàm dưới, 9, 38
cành lớn của, 2, 3, 4, 5, 8, 9, 151
mặt ổ mắt của, 2
cành nhỏ của, 2, 3, 6, 9
mặt ổ mắt của, 2
gai của, 14
lỗ bầu dục của, 8
lỗ gai của, 8
mào dưới thái dương, 4
mặt dốc của, 9
móc chân bướm của, 6
mỏm chân bướm của, 4, 8, 12, 38
mảnh ngoài của, 39
mảnh trong của, 39
rãnh ĐM cảnh trong của, 9
thân của, 6, 9, 50
xoang bướm, 38

cổ phẫu thuật, 420
phim chụp X quang trước - sau, 422
Xương chày, 511, 530
bờ gian cốt của, 513, 514
bờ trong của, 513, 514
bờ trước của, 485, 513, 514
diện khớp dưới của, 513, 514
diện khớp trên của, 514
đường chéo của, 513
lồi cầu ngoài của, 494, 510, 513
lồi cầu trong của, 513, 514
lồi củ của, 492, 493, 511, 513, 514
mặt ngoài của, 513, 514
mặt sau của, 514
mặt trong của, 513, 514
nhìn sau, 513
nhìn trên, 514
nhìn trước, 513
với các chỗ bám của dây chằng sau, 513
phim chụp X quang, 510
thiết đồ ngang của, 514
Xương chẩm, 4, 7, 8, 9, 12
củ hầu của, 8, 63
đường gáy dưới của, 8
đường gáy trên của, 83
lỗ lớn của, 6
lỗ TM cảnh của, 6
lồi cầu của, 9, 30, 128
mào chẩm ngoài, 8
mào chẩm trong, 9
mặt dốc của, 22
mỏm TM cảnh của, 30
ống hạ thiệt của, 6
ống và hố lồi cầu, 8
phần nền của, 6, 8, 9, 22, 30, 37, 38, 39, 52, 65, 66, 67
rãnh xoang đá dưới, 6
rãnh xoang ngang của, 6
u (lồi) chẩm ngoài, 4, 6, 8
u (lồi) chẩm trong, 9
Xương (cánh) chậu
cánh của, 248, 352, 358, 486
diện khớp của, 486
diện mông, 352
đường cung của, 356
hình ảnh chụp CT theo mặt phẳng ngang, 350
phim chụp X quang, 355
phim chụp X quang trước - sau, 488
thân của, 352, 486
Xương chêm
giữa, 523, 536
ngoài, 523, 536
phim chụp X quang, 54
nhìn mặt gan chân, 523
trong, 523, 524, 527, 536
(Các) xương con của tai, 93
(Các) xương cổ tay, 452
nhìn sau (mặt mu tay), 452
nhìn trước (mặt gan tay), 452
(ở) tư thế giạng, 453
(ở) tư thế khép, 453
Xương cùng, 152, 160
cánh của, phim chụp X quang, 355
diện khớp với, 155
(các) diện của mỏm khớp trên, 157
diện nhĩ của, 157, 486
đỉnh của, 157
(các) ĐM của, 171
surgical neck of
anteroposterior radiograph of
Tibia
interosseous border of
medial border of
anterior border of
inferior articular surface of
superior articular surface of
oblique line of
lateral condyle of
medial condyle of
tuberosity of
lateral surface of
posterior surface of
medial surface of
posterior view of
superior view of
anterior view of
with posterior ligament attachments
radiograph of
cross section of
Occipital bone
pharyngeal tubercle of
inferior nuchal line of
superior nuchal line of
foramen magnum of
jugular foramen of
condyle of
external occipital crest of
internal occipital crest of
clivus of
jugular process of
hypoglossal canal of
condylar canal and fossa of
basilar part of
inferior petrosal sinus groove of
transverse sinus groove of
external occipital protuberance of
internal occipital protuberance of
Ilium
wing of
articular surface of
gluteal surface of
arcuate line of
axial CT images of
radiograph of
anteroposterior radiograph of
body of
Cuneiform bone
intermediate
lateral
radiograph of
plantar view of
medial
Auditory ossicles
Carpal bones
posterior (dorsal) view of
anterior (palmar) view of
in abduction
in adduction
Sacrum (S1–5)
ala of, radiograph of
articular facet for
facets of superior articular process
auricular surface of
apex of
arteries of
(các) gờ ngang của, 157
hình ảnh chụp MR theo mặt phẳng đứng dọc, 397
lồi củ cùng, 157
mào cùng, 157
mặt chậu hông của, 157
mặt lưng của, 157
mỏm khớp trên, 157
nền của, 157
nhìn bên - trái, 153
nhìn sau, 153
nhìn trước, 153, 171
phim chụp X quang, 355
(các) TK gai sống và, 161
thiết đồ đứng dọc giữa, 157
thiết đồ ngang qua, 157
u nhỏ của, 157
Xương cụt, 153, 157, 160, 161, 248, 352, 353, 357, 376, 379, 391
đỉnh, chóp, 354, 357, 359, 376, 380, 382, 395
mỏm ngang, 157
nhìn sau trên, 157
nhìn trước dưới, 157
(các) TK gai sống và, 161
Xương đậu, 442, 446, 447, 454, 456, 460, 465
phim chụp X quang, 457
Xương đe, 89, 93, 96, 124
dây chằng sau của, 94
dây chằng trên của, 94
diện khớp cho, 93
ngành dài, 93
ngành ngắn, 93
nhìn bên, 93
thân của, 93
Xương đỉnh, 2, 4, 6, 8, 9
u của, 12
Xương đòn, 1, 26, 27, 28, 29, 31, 181, 182, 184, 186, 188, 189, 196, 197, 198, 213, 230, 231, 243, 418, 420, 421, 422, 423, 424, 425, 427, 428, 429
ấn dây chằng sườn đòn, 419
củ nón, 419
diện khớp cùng vai của, 419
diện khớp ức, 419
đầu cùng vai của, 419
đầu ức, 419
đường thang, 419
hình chụp X quang trước - sau của, 422
mặt dưới, 419
mặt trên, 419
phải, 419
phim chụp X quang của, 422
rãnh cho cơ dưới đòn, 419
thân xương, 419
Xương đốt bàn (chân), 523, 524, 536
chỏm của, 523
lồi củ của, 523, 524, 537
nền của, 523
nhìn từ gan chân, 523
thân của, 523
thứ ba, 523
thứ hai, 523
thứ năm, 523
lồi củ của, 523, 530, 535, 536, 537
thứ nhất, 523, 524, 537
thứ tư, 523
Xương đốt bàn tay, 456
chỏm của, 456
nền của, 456
nhìn sau (mặt mu tay), 452
transverse ridges of
sagittal MR images of
sacral tuberosity of
sacral crest of
pelvic surface of
dorsal surface of
superior articular process of
base of
left lateral view of
posterior view of
anterior view of
radiograph of
spinal nerves and
medial sagittal section of
coronal section through
promontory of
Coccyx
tip of
transverse process of
posterior superior view of
anterior inferior view of
spinal nerves and
Pisiform
radiograph of
Incus
posterior ligament of
superior ligament of
articular surface for
long limb of
short limb of
lateral view of
body of
Parietal bone
tuber (eminence) of
Clavicle
costoclavicular ligament impression on
conoid tubercle of
acromial facet of
sternal facet of
acromial end of
sternal end of
trapezoid line of
anteroposterior radiograph of
inferior surface of
superior surface of
right
radiograph of
subclavian groove of
shaft body of
Metatarsal bone
head of
tuberosity of
base of
plantar view of
shaft of
third
second
fifth
tuberosity of
first
fourth
Metacarpal bone
head of
base of
posterior (dorsal) view of

nhìn trước (mặt gan tay), 452
thân của, 456
thứ hai, 445
thứ ba, 456
thứ năm, 444
nền của, phim X quang, 457
Xương đốt ngón, 524
gần, 456, 523
(của) ngón chân cái, 537
phim chụp X quang, 457
giữa, 456, 471, 523
(được) chi phối bởi TK trụ, 476
phim chụp X quang, 457
lồi củ của, 523
mặt mu, 523
(của) ngón đeo nhẫn, xa, phim chụp X quang, 457
(của) ngón tay cái, xa, phim chụp X quang, 457
nhìn mặt gan, 523
thứ tư, nền của, phim chụp X quang, 457
xa, 456, 471
(được) chi phối bởi TK trụ, 476
(của) ngón chân cái, 537
thiết đồ ngang của, 471
Xương đùi, 489, 511
bao xơ của, 489
bề mặt vùng kheo, 489, 511
chỏm của, 376, 487, 489
(các) ĐM của, 504
hố cho dây chằng của, 489
phim X quang, 355
phim X quang trước - sau, 488

cổ của, 376
củ cơ khép, 489
cựa, 489
dây chằng của chỏm của, 487, 489
diện bánh chè, 489
ĐM nuôi của, 504
đường lược, 489
đường ráp của, 489
hố gian lồi cầu, 489
lỗ nuôi xương, 489
lồi cầu ngoài của, 489, 493, 510
lồi cầu trong của, 489
cơ khép lớn bám vào, 493

củ khép trên, 493
lồi củ cơ mông của, 489
mào gian mấu của, 489
mấu chuyển bé của, 263, 489
mấu chuyển lớn của, 152, 489, 493
mỏm trên lồi cầu ngoài của, 489
nhìn sau, 489
nhìn trước, 489
phim X quang, 355, 510
phim X quang trước - sau, 488
thân của, 489, 496
(của) trẻ con, 504
Xương ghe, 536, 537
lồi củ của, 523, 524, 536
nhìn mặt gan chân, 523
Xương gò má, 81
Xương gót, 524, 527, 528
diện khớp sên giữa của, 525

diện khớp sên sau, 525

diện khớp sên trước của, 525

(các) liên quan chức năng của, 525
lồi củ, 485, 488, 516, 517, 523, 533, 534, 535
phim X quang của, 54
mỏm chân đế sên, 523
mỏm ngoài, 523, 533
mỏm trong, 523
nhìn mặt gan chân, 523
nhìn mặt mu chân, 523
nhìn ngoài, 525
nhìn sau, 525
nhìn trên, 525
nhìn trong, 525
phim X quang của, 54
rãnh cho cơ gấp ngón chân cái dài, 523
ròng rọc, 524
ròng rọc mác, 523
thân của, 523, 524, 525
xương mác, 524
Xương hàm của trẻ con, 15
Xương hàm dưới, 15
chỏm của, 15
cổ của, 15
củ cằm của, 15
đáy của, 15
đường chéo của, 15
(các) gai cằm của, 15
góc của, 15
hố chân bướm của, 15
(phần) huyệt răng, 15
lồi cằm của, 15
lưỡi của, 15
mỏm lồi cầu của, 15
mỏm vẹt của, 15
chỗ bám cơ thái dương vào, 54

ngành của, 15, 25, 27
(của) người già, 15
(của) người trưởng thành
nhìn từ sau - trái, 15
nhìn trên - trước - ngoài, 15

thân của, 15, 27
(của) trẻ con, 15
Xương hàm trên, 47
Xương hàm trên, 2, 6, 38
củ của, 4, 14
đường khớp khẩu cái giữa, 8
gai mũi trước của, 2, 4, 6, 36, 38
hố răng cửa của, 8
lỗ dưới ổ mắt của, 2, 4, 12
mặt dưới thái dương của, 4
mặt mũi, 6
mặt ổ mắt của, 2
mỏm gò má của, 2, 8
mỏm khẩu cái của, 5, 6, 8, 14, 37, 38, 52, 56
mỏm trán của, 2, 4, 36, 38, 81
mỏm huyệt răng của, 2, 4, 6, 13, 38, 48
ống răng cửa của, 6, 38, 40
(lúc) sơ sinh, 50
xoang hàm trên trong, 50
Xương hông
nhìn ngoài, 486
nhìn trong, 486
sụn khớp, 487
Xương hộp, 523, 524, 527, 536, 537
diện khớp, 525
lồi củ của, 523, 524, 528, 536
nền của, 523
nhìn mặt gan chân, 523
nhìn mặt mu chân, 523
phim chụp X quang, 54
rãnh cho gân cơ mác dài, 523

thân của, 523
Xương khẩu cái, 39
bè, 71
gai mũi sau của, 38
lỗ khẩu cái bé của, 39
lớn, 71
medial process
plantar view of
dorsal view of
lateral view of
posterior view of
superior view of
medial view of
radiograph of
groove for tendon of flexor hallucis longus
trochlea of
fibular trochlea of
body of
fibular
Infant, mandible of
Mandible
head of
neck of
mental tubercle of
base of
oblique line of
mental spines of
angle of
pterygoid fovea of
alveolar part of
mental protuberance of
lingula of
condylar process of
coronoid process of
temporalis muscle insertion to
ramus of
of aged persons
of adult
left posterior view of
anterolateral superior view of
body of
of infant
Maxillary bone
Maxilla
tuberosity of
medial palatine suture of
anterior nasal spine of
incisive fossa of
infraorbital foramen of
infratemporal surface of
nasal surface of
orbital surface of
zygomatic process of
palatine process of

frontal process of
alveolar process of

incisive canal of
at birth
maxillary sinus in
Hip bone
lateral view of
medial view of
articular cartilage of
Cuboid bone

articular surface for
tuberosity of
base of
plantar view of
dorsal view of
radiograph of
groove for fibularis longus tendon insertion
shaft of
Palatine bone
lesser
posterior nasal spine of
lesser palatine foramen of
greater
anterior (palmar) view of
shaft of
second
third
fifth
base of, radiograph of
Phalanx
proximal
of great toe
radiograph of
middle
ulnar nerve, innervated by
radiograph of
tuberosity of
dorsal
of ring finger, distal, radiograph of
of thumb, distal, radiograph of

plantar view of
fourth, base of, radiograph of

distal
ulnar nerve, innervated by
of great toe
cross section of
Femur
fibrous capsule of
popliteal surface of
head of
arteries of
fovea for ligament of
radiograph of
anteroposterior radiograph of
neck of
adductor tubercle of
calcar of
ligament of head of
patellar surface of
nutrient artery of
pectinal line of
linea aspera of
intercondylar fossa of
nutrient foramen of
lateral condyle of
medial condyle of
adductor magnus muscle insertion on
adductor tubercle on
gluteal tuberosity of
intertrochanter crest of
lesser trochanter of
greater trochanter of
lateral epicondyle of
posterior view of
anterior view of
radiograph of
anteroposterior radiograph of
shaft of
of child
Navicular bone
tuberosity of
plantar view of
Zygomatic bone
Calcaneus
middle talar articular surface of
posterior talar articular surface of
anterior talar articular surface of
functional relations of

tuberosity of

radiograph of
sustentaculum tali of
lateral process

mảnh ngang của, 14, 37, 38, 39, 52, 56
mảnh thẳng đứng của, 38, 39
mào mũi của, 39
mỏm bướm của, 38
mỏm ổ mắt của, 2, 38
mỏm thấp của, 8
(lúc) sơ sinh, 488
Xương khớp háng. Xem **Xương hông**
Xương lá mía, 39
Xương lệ, 2, 4, 6, 12, 38
lúc sơ sinh, 46
Xương mác, 513, 517, 530
bờ gian cốt, 513, 514
bờ trước của, 513
chỏm của, 492, 493, 494, 511, 513, 514, 515, 518, 520, 521, 542
dây chằng sau của, 514
dây chằng trước của, 514
phim X quang, 510
phim X quang trước - sau, 510
cổ của, 513
(tại) cổ chân, 525, 527, 531
diện khớp trên của, 513
đỉnh của, 513, 514
gian lồi cầu trước, 514
lồi cầu ngoài của, 514
mào trong của, 514
mặt ngoài của, 513, 514
mặt trong của, 513
nhìn sau của, 513
nhìn trên, 513
nhìn trước, 513, 514
với các chỗ bám của dây chằng, 514
phim X quang, 54, 510
ròng rọc của, 522
thiết đồ ngang của, 514
Xương móc, 452, 455, 456, 474
móc của, 442, 452, 454, 456
phim X quang, 457
nhìn sau (mu tay), 452
nhìn trước (gan tay), 452
phim X quang, 457
thiết đồ đứng ngang của, 455
Xương móng, 27, 28, 29, 34, 59, 60, 61, 63, 65, 68, 74, 76, 77
đỉnh của sừng lớn, 67, 75
sừng lớn của, 13, 53, 75
sừng nhỏ của, 13, 53
thân, 13, 53
Xương mu
diện mu của, 412
ngành trên của, 488, 493
phim chụp X quang, 355
phim chụp X quang trước - sau, 488
thân của, 376
Xương mu, 348, 357, 383
Xương mũi, 1, 2, 4, 6, 12, 36, 38, 39
lúc sơ sinh, 50
Xương ngồi
ngành của, 486
phim chụp X quang, 355
phim chụp X quang trước - sau, 488
thân của, 486
Xương nguyệt, 376, 456, 487
nhìn sau (mặt mu tay), 452
nhìn trước (mặt gan tay), 452
phim X quang, 457
thiết đồ đứng ngang của, 455
vùng cho, 439
Xương quay, 436, 438, 439, 440, 442, 443, 465
horizontal plate of
perpendicular plate of
nasal crest of
sphenoidal process of
orbital process of
pyramidal process of
at birth
Coxal bone. See **Hip bone**
Vomer
Lacrimal bone
at birth
Fibula
interosseous border of
anterior border of
head of
posterior ligament of
anterior ligament of
radiograph of
anteroposterior radiograph of
neck of
at ankle
superior articular surface of
apex of
anterior intercondylar
lateral condyle of
medial crest of
lateral surface of
medial surface of
posterior view of
superior view of
anterior view of
with ligament attachments
radiograph of
trochlea of
cross section of
Hamate
hook of
radiograph of
posterior (dorsal) view of
anterior (palmar) view of
radiograph of
coronal section of
Hyoid bone
tip of greater horn of
greater horn of
lesser horn of
body of
Pubis
symphyseal surface of
superior ramus of
radiograph of
anteroposterior radiograph of
body of
Pubic bone
Nasal bone
at birth
Ischium
ramus of
radiograph of
anteroposterior radiograph of
body of
Lunate
posterior (dorsal) view of
anterior (palmar) view of
radiograph of
coronal section of
area for
Radius
bề mặt trước của, 439
bờ gian cốt của, 439
chỏm của, 439
phải, 439
cổ của, 437, 439
(các) cơ xoay của, 440
củ mặt lưng của, 452
dây chằng vòng của, 438
khuyết trụ của, 439
lồi củ của, 437, 439
nhánh trước của, 439
nhìn sau (mặt mu tay), 452
nhìn trước (mặt gan tay), 452
phim chụp X quang, 437
(các) TK bì ngoài dưới và TK bì sau của cánh tay từ, 479
thiết đồ đứng ngang của, 439, 455
thiết đồ ngang của, 470
Xương sàng, 4, 6, 9, 38
lỗ sàng trước của, 12
mảnh ổ mắt của, 2, 4, 12
mảnh sàng của, 37, 38, 39, 119
mảnh thẳng đứng của, 2, 6, 39
mào gà của, 39
mỏm móc của, 38
xoăn mũi, 38
xoăn mũi giữa, 2
Xương sên
chỏm của, 523, 524
cổ của, 523, 524
củ ngoài của, 523
củ trong của, 523
mỏm sau của, 523
củ ngoài, 523
củ trong, 523
rãnh cho cơ gấp ngón chân cái dài, 523
nhìn mặt gan chân, 523
nhìn mặt mu chân, 523
ròng rọc của, 523, 524
Xương sườn, 186, 244, 245
cổ của, 185, 186, 194
củ, 185, 186
cụt (nổi), 185
dây chằng gian khớp, 187
đầu của, 185, 186
đầu tiên, 94, 160, 186, 196, 197, 211, 230, 419, 429
khớp sụn của, 419
rãnh cho, 199
sụn sườn của, 243
giả, 185
giữa, 186
góc của, 185, 186
hình chụp CT theo mặt phẳng ngang, 242, 350
thân của, 185
thứ bảy, đầu của, 246
thứ chín, 299
thứ mười hai, 160, 174, 195, 342, 349
hình chiếu của, 330
thứ mười một, 330
thứ nhì, 182, 185, 419
trái, 186
thứ sáu, 182
thứ tám, 241, 349
thực, 185
Xương thái dương, 9
phần đá của, 9, 97
phần trai của, 9, 97
Xương thang, 456
củ của, 452, 454, 456
nhìn sau (mặt mu tay), 452
nhìn trước (mặt gan tay), 452
thiết đồ ngang, 455
anterior surface of
interosseous border of
head of
right
neck of
rotators of
dorsal tubercle of
annular ligament of
ulnar notch of
tuberosity of
anterior branch of
posterior (dorsal) view of
anterior (palmar) view of
radiograph of
posterior cutaneous and inferior lateral cutaneous nerves of arm from
coronal section of
cross section of
Ethmoid bone
anterior ethmoidal foramen of
orbital plate of
cribriform plate of
perpendicular plate of
crista galli of
uncinate process of
nasal concha of
middle nasal concha of
Talus
head of
neck of
lateral tubercle of
medial tubercle of
posterior process of
lateral tubercle
medial tubercle
groove for tendon of flexor hallucis longus
plantar view of
dorsal view of
trochlea of
Ribs
neck of
tubercle
floating
interarticular ligament of
head of
first
synchondrosis of
groove for
costal cartilage of
false
middle
angle of
axial CT images of
body of
seventh, head of
ninth
twelfth
projection of
eleventh
second
left
sixth
eighth
true
Temporal bone
petrous part of
squamous part of
Trapezium
tubercle of
posterior (dorsal) view of
anterior (palmar) view of
coronal section of

Xương tháp, 456
nhìn sau (mặt mu tay), 452
nhìn trước (mặt gan tay), 452
Xương thê, 456
nhìn sau (mặt mu tay), 452
nhìn trước (mặt gan tay), 452
thiết đồ ngang, 455
Xương thuyền, 456
củ của, 452, 454, 456
nhìn sau (mặt mu tay), 452
nhìn trước (mặt gan tay), 452
thiết đồ đứng ngang, 455
vùng cho, 439
Xương trán, 9, 36, 38, 81, 82
gai mũi, 38, 39
khuyết trên ổ mắt, 4, 12
phần ổ mắt của, 2, 9
phần trai của, 38, 39
ụ trên gốc mũi, 4
xoang của, 38, 39
Xương trụ, 436, 438, 439, 440, 441, 442, 443, 454, 465
bờ gian cốt, 439
bờ sau của, 436, 439
bờ trước của, 436
củ sau, 439
khuyết quay của, 436
lồi củ của, 436, 439
mặt bên, 429, 436
mặt sau, 436, 439
mặt trước, 436
mỏm khuỷu, 418, 444
mỏm vẹt, 437
nhìn sau (mặt mu tay), 452
nhìn trước (mặt gan tay), 452
phim chụp X quang, 437
thiết đồ đứng ngang của, 455
Xương ức, 26, 29, 180, 194, 233, 246, 424
cán của, 27, 28, 185
góc của, 185
(các) hình ảnh chụp CT theo mặt phẳng ngang, 242
khuyết đỉnh mạch cảnh của, 185
mỏm mũi kiếm của, 181, 184, 185, 247
thân của, 181, 185, 247, 248

Triquetrum bone
posterior (dorsal) view of
anterior (palmar) view of
Trapezoid bone
posterior (dorsal) view of
anterior (palmar) view of
coronal section of
Scaphoid bone
tubercle of
posterior (dorsal) view of
anterior (palmar) view of
coronal section of
area for
Frontal bone
nasal spine of
supraorbital notch of
orbital part of
squamous part of
glabella of
sinus of
Ulna

interosseous border of
posterior border of
anterior border of
dorsal tubercle of
radial notch of
tuberosity of
lateral surface of
posterior surface of
anterior surface of
olecranon of
coronoid process of
posterior (dorsal) view of
anterior (palmar) view of
radiograph of
coronal section of
Sternum

manubrium of
angle of
axial CT images of

jugular notch of
xiphoid process of

body of

Xương vai, 29, 180, 185, 192, 243, 244, 245
bờ ngoài của, 420
phim chụp X quang trước - sau, 422
bờ trên của, 420, 425
bờ trong của, 152, 420
cổ của, 420
củ dưới ổ chảo, 420
ĐM nách và các vòng nối quanh, 427
gai của, 152, 174, 177, 185, 197, 213, 424, 427, 428
phim chụp X quang trước - sau, 422
góc dưới của, 152, 246, 420
góc trên của, 420
hố dưới gai của, 185
hố dưới vai của, 185
hố trên gai của, 421
khuyết trên xương vai, 184
mỏm cùng vai của, 185
mỏm quạ của, 213
nhìn sau, 421, 427
nhìn trước của, 420, 427
ổ chảo của, 420
phim chụp X quang trước - sau, 422
thân của, 428
(các) vòng nối quanh, 427
Xương vững, 456, 524, 534, 535, 536, 537
ngoài, 523
nhìn mặt gan chân, 523
trong, 523
Xương xoắn, 37

Scapula

lateral border of
anteroposterior radiograph of
superior border of
medial border of
neck of
infraglenoid tubercle of
axillary artery and anastomoses around
spine of

anteroposterior radiograph of
inferior angle of
superior angle of
infraspinous fossa of
subscapular fossa of
supraspinous fossa of
suprascapular notch of
acromion of
coracoid process of
posterior view of
anterior view of
glenoid cavity of
anteroposterior radiograph of
body of
anastomoses around
Sesamoid bone

lateral
plantar view of
medial
Turbinates

FRANK H. NETTER, MD.

Atlas
GIẢI PHẪU NGƯỜI
(Atlas Of Human Anatomy)
Fifth Edition

Chịu trách nhiệm xuất bản
TGĐ.DS HOÀNG TRỌNG QUANG

Biên tập : **PHAN HOÀI**
Sửa bài : **PGS.TS.BS PHẠM ĐĂNG DIỆU**
Vẽ bìa : **DnF DESIGN**
Thực hiện : **DnF DESIGN**

NHÀ XUẤT BẢN Y HỌC
352 Đội Cấn - Ba Đình - Hà Nội

LIÊN KẾT XUẤT BẢN

DnF®
Đánh Thức Những Giá Trị

CÔNG TY TNHH ĐANA VÀ BẠN
DANA AND FELLOW CO.,LTD.
385 Trần Hưng Đạo - Quận 1 - Tp. Hồ Chí Minh - Việt Nam
ĐT: (08) 3838 5686 - Fax: (08) 3838 5688

In 1.000 bản, khổ 22 x 29 cm, tại Công ty cổ phần in Vườn Lài, đường Đào Duy Từ, quận 10, Tp. Hồ Chí Minh
Số đăng ký kế hoạch xuất bản: 23 - 2013/CXB/5-185/YH
Ngày 17/07/2013. Nhà Xuất bản Y Học Hà Nội
In xong và nộp lưu chiểu Quý III - năm 2013